

Výsledky operační léčby adenomů hypofýzy na Neurochirurgické klinice FN Olomouc

Results of Surgical Treatment of Pituitary Adenomas in the Neurosurgery Clinic UH Olomouc

Souhrn

Adenomy hypofýzy se mohou vyskytovat až v 15 % intrakraniálních nádorů. V současné době využíváme k jejich léčbě farmakologické, neurochirurgické a radiochirurgické metody a velice důležitá je mezioborová spolupráce jak při indikaci, tak i při samotné terapii. Autoři v publikaci hodnotí 80 operací adenomů hypofýzy, prováděných ve spolupráci s otorinolaryngologem, z tohoto počtu 19 adenomů hormonálně aktivních a 61 nesekrečních. Sekreční adenomy byly zastoupeny dle četnosti takto: 10 s hypersekrecí somatotropní, tři kortikotropní, dva gonadotropní, dva tyreotropní a dvakrát prolaktinom bez reakce na farmakologickou léčbu. V celkovém počtu bylo 70 % makroadenomů. Čtyřicet jedna adenomů bylo operováno u žen a 39 u mužů, přičemž průměrný věk ve skupině žen byl 57,7 roku a ve skupině mužů 57,9 roku. Sedmdesát šest procent pacientů bylo resekováno radikálním způsobem, což prokázalo kontrolní MR vyšetření tři měsíce po operaci. Výsledky morbidity a mortality publikovaného souboru snesou srovnání s velkými sériemi publikovanými v zahraniční literatuře.

Abstract

Pituitary adenomas constitute 10–15% of intracranial tumours. At present, a combination of medical, neurosurgical and radiosurgical modalities is applied to treat them. Successful treatment requires close collaboration between an endocrinologist, neurosurgeon and radio-surgeon. The authors present a series of 80 consecutive cases of pituitary adenoma treated, in cooperation with an otorhinolaryngologist, with endoscopic endonasal surgery. Nineteen secreting adenomas and 61 non-secreting tumours were treated. 70% of adenomas were macroadenomas. A follow up MRI after three months showed radical surgery in 76%. Morbidity and mortality results of this series are similar to other larger published series.

Úvod

Výskyt adenomů hypofýzy se udává v 10 až 15 % všech intrakraniálních tumorů. Prevalence tohoto onemocnění je 20/100 000 obyvatel a incidence je udávána mezi 1,5 a 2 případy/100 000 obyvatel/rok. Vyšší výskyt je u ženské populace s maximem ve 3.–4. decenniu [1–3]. Adenomy hypofýzy rostou z adeno-hypofýzy (předního laloku hypofýzy) a jejich dělení je člení na adenomy funkční (pro-

dukující hormony) a adenomy afunkční (adenomy neprodukující klinicky významná množství hormonů). První skupina se nejčastěji projevuje typickým klinickým obrazem odpovídajícím hormonální nadprodukcí. Ve skupině druhé převládají příznaky z útlaku hypofýzy a okolních struktur (zrakový nerv, oko-hybné nervy, kavernózní splan, u gigantických adenomů tlakem na hypothalamus, frontální/temporální lalok).

Autoři deklarují, že v souvislosti s předmětem studie nemají žádné komerční zájmy. The authors declare they have no potential conflicts of interest concerning drugs, products, or services used in the study. Redakční rada potvrzuje, že rukopis práce splnil ICMJE kritéria pro publikace zasílané do biomedicínských časopisů. The Editorial Board declares that the manuscript met the ICMJE "uniform requirements" for biomedical papers.

D. Krahulík¹, L. Hrabálek¹, M. Vaverka¹, J. Macháč¹, M. Hampl¹, J. Hoza², Z. Fryšák³

LF UP a FN Olomouc:

¹ Neurochirurgická klinika

² Otorinolaryngologická klinika

³ III. interní klinika



MUDr. David Krahulík, Ph.D.

Neurochirurgická klinika

LF UP a FN Olomouc

I. P. Pavlova 6

775 20 Olomouc

e-mail: david.krahulik@fnol.cz

Přijato k recenzi: 14. 4. 2014

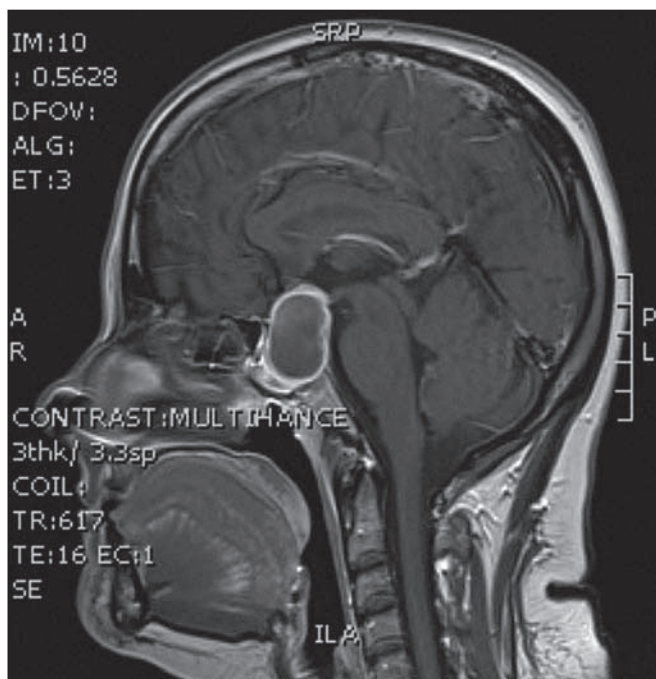
Přijato do tisku: 30. 6. 2014

Klíčová slova

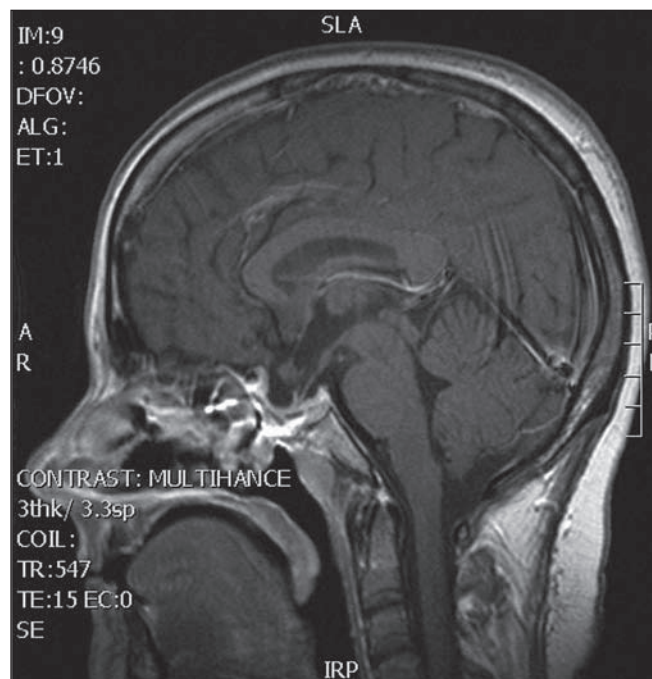adenom hypofýzy – transsfenoidální endoskopický přístup – endokrinologie

Key words

pituitary adenoma – endonasal endoscopic surgery – endocrinology



Obr. 1. MR vyšetření před operací adenomu hypofýzy transnazální cestou.



Obr. 2. Radikální resekce adenomu na kontrolní MR tři měsíce po výkonu.

Další vyšetření, které vždy vyžadujeme před operací adenomu hypofýzy, je vyšetření oční. To nám pomůže odhalit typické výpadky zorného pole způsobené kompresí chiasmatu jako horní temporální kvadrantopsii a později bitemporální hemianopsii.

Magnetická rezonance je suverénní metoda k vyšetření selárních lézí a lze ji také využít při peroperační navigaci, jež nám operační řešení usnadňuje. Dle velikosti se adenomy dělí na mikroadenomy (< 10 mm v průměru) a makroadenomy (> 10 mm). Gigantické adenomy mají průměr > 25 mm. Autorem chirurgické klasifikace adenomů hypofýzy z 60. let minulého století je J. Hardy.

Soubor

Hodnotíme výsledky operací 80 adenomů hypofýzy provedených na Neurochirurgické klinice FN Olomouc v letech 2010–2013. Všichni pacienti podstoupili před operací kompletní endokrinologické vyšetření s posouzením hormonální aktivity tumoru, neurologické vyšetření a také oční vyšetření včetně perimetru.

Operační zákrok

Operace probíhá v celkové anestezii s využitím transnazálního endoskopického přístupu a také ve většině případů s peroperačním navigačním systémem, který

využíváme pro co nejradikálnější exstirpaci u makroadenomů nebo lokalizaci mikroadenomů. Během operačního přístupu spolupracuje neurochirurg s otorinolaryngologem. Tato kooperace časově zkracuje dobu přístupové fáze a ORL lékař je schopen řešit i případné patologie transnazální přístupové cesty.

Po uvedení pacienta do celkové anestezie je nosní sliznice anemizována pomocí Hirschova roztoku. Vlastní zákrok začínáme endoskopií s 30stupňovou optikou nejčastěji vlevo a provádíme lateralizaci střední skořepky a identifikujeme sfenoidální reces. Provádíme resekci zadní části septa, která nám umožňuje zpřístupnění z obou nosních dírek a odstranění přední stěny klínové dutiny a intersfenoidálního septa tak, aby byl dostatečný přístup ke spodině tureckého sedla. Po odstranění spodiny tureckého sedla přistupujeme k durotomii a odstranění adenomu hypofýzy. Po dokončení resekce tumoru vyplňujeme klínovou dutinu svalem nebo tukem a jistíme tkáňovým lepidlem s eventuálním překrytím předem připraveného nazoseptálního laloku. Operaci dokončujeme vždy nosní tamponádou.

Po operaci dostávají všichni pacienti hormonální substituci po domluvě s endokrinologem do kompletního došetření endokrinologických funkcí za hospitali-

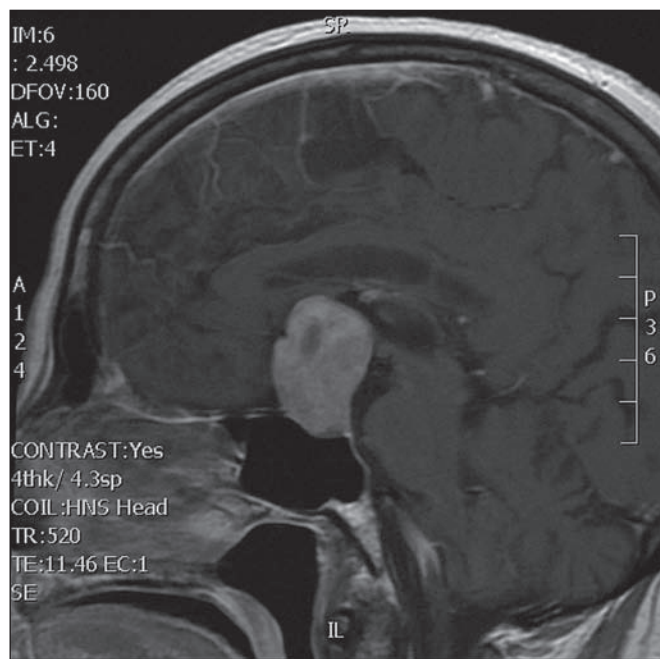
zace na interní klinice. Kontrolní MR vyšetření provádíme za 3, 6 a 12 měsíců po operaci stejně jako oční vyšetření včetně perimetru.

Výsledky

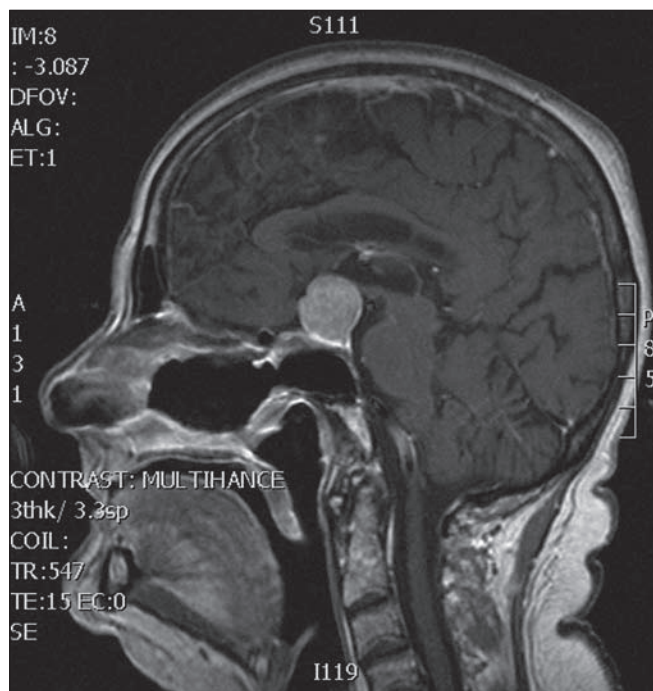
V souboru 80 po sobě jdoucích adenomů hypofýzy bylo 19 adenomů hormonálně aktivních a 61 nesekrečních. Sekreční adenomy byly zastoupeny dle četnosti takto: 10 s hypersekrecí somatotropní, tři kortikotropní, dva gonadotropní, dva tyreotropní a dvakrát prolaktinom bez reakce na farmakologickou léčbu. Sekreční mikroadenomy se vyskytly u osmi pacientů.

V celkovém počtu bylo 70 % makroadenomů (velikost více než 2 cm), 20 % adenomů s velikostí od 1–2 cm a osm pacientů se sekrečním mikroadenomem do 1 cm. Čtyřicet jedna adenomů bylo operováno u žen a 39 u mužů, přičemž průměrný věk ve skupině žen byl 57,7 roku a ve skupině mužů 57,9 roku. U 76 % pacientů bylo dosaženo radikálního odstranění, což bylo prokázáno na kontrolním MR vyšetření tři měsíce po operaci (obr. 1, 2).

Z celkového počtu bylo 19 reziduálních nádorů zachyceno na MR vyšetření tři měsíce po operaci. Z těchto pacientů bylo sedm operovaných znovu transnazálně, dva dosáhli radikální resekce transkraniálním odstraněním tumoru (obr. 3–5). Tři



Obr. 3. Předoperační MR u pacientky s afunkčním adenomem hypofýzy.



Obr. 4. MR vyšetření tři měsíce po transnazální extirpaci.

pacienti byli ozáření gama nožem pro reziduum tumoru a zbylí pacienti s reziduálním nádorem jsou sledováni na kontrolních MR vyšetřeních.

Pooperační likvorea jako nejčastější komplikace operací adenomů hypofýzy se vyskytla v devíti případech (7,2 %), přičemž jedenkrát byla objevena odloženě s již vzniklou meningitidou. Byla léčena lumbální drenáží, revizí s plastikou sfenoidální dutiny nebo kombinací obou metod.

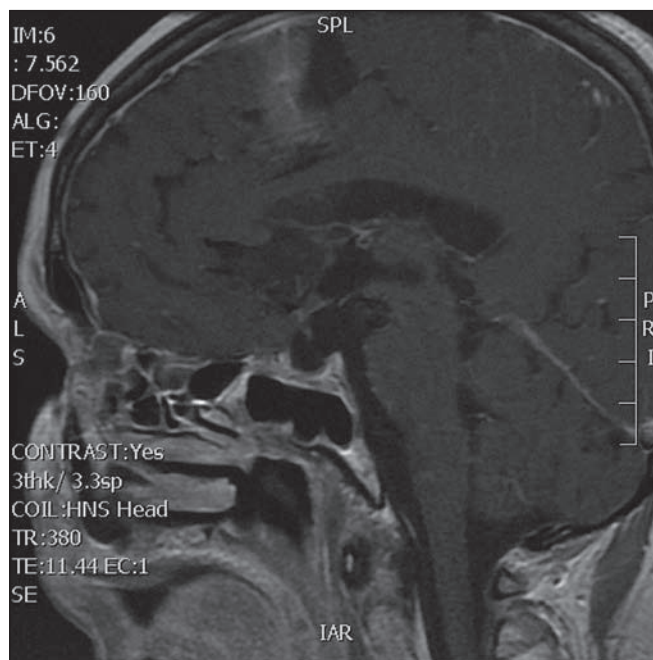
Chirurgická mortalita během 30 dnů po operaci byla v 1,25 % a morbidita (neurologická i endonazální) 3,75 % (zahrnovala přechodnou fatickou poruchu, hemiparézu a retamponádu pro krvácení z nosu). Tři pacienti si v pooperačním období stěžovali na zhoršení zraku, což objektivizace očním vyšetřením nepotvrdila. Během sledovaných operací nedošlo k poranění krkavice a nenastalo výrazné zhoršení neurologického nálezu s permanentním deficitem.

Diskuze

Jednotlivé postupy léčby adenomů hypofýzy jsou obecně přijímány jak u léčby funkčních, tak i u nefunkčních adenomů hypofýzy a zahrnují u symptomatických adenomů možnosti chirurgické resekce s eventuální reoperací rezidua nebo jeho ošetření gama nožem [4]. Výjimku tvoří prolaktinomy, kdy je prakticky ve všech příp-

padech indikována farmakologická léčba agonisty dopaminu. Tímto způsobem je dosaženo snížení hladiny prolaktinu během několika dnů a k regresi velikosti nádoru dochází v průběhu týdnů až měsíců. K léčbě používáme bromokriptin nebo karebogolin, přičemž vyšší efekt má karebogolin [5]. U 10–20 % pacientů s mikroprolaktinomem a u 20 až 30 % s makroprolaktinomem je farmakologická léčba neúčinná a tito pacienti jsou považováni za farmakologicky rezistentní [6]. Chirurgický zákrok je indikován pouze u tumorů refrakterních na farmakologickou léčbu a v relativně vzácných případech expanzivní pituitární apoplexie vzniklé při farmakologické léčbě.

Léčba adenomů hypofýzy má ve velkých sériích procento komplikací okolo



Obr. 5. Kontrolní MR vyšetření po odstranění rezidua tumoru transkraniálním přístupem.

9 % a mortalitu do 1 % [7–9]. Riziko komplikací se zvyšuje u pacientů ve vyšším věku s polymorbiditami a dále při reoperacích. Nejčastější komplikace je pooperační únik mozkomíšního moku, který se ve velkých souborech pohybuje od 1 do 6 % [10,11]. Zvýšené riziko vzniku likvorové píštěle je přítomno u revizních ope-

rací. Mezi další komplikace neurochirurgické léčby adenomů hypofýzy mohou patřit infekční komplikace, zhoršení zraku po operaci či jiný neurologický deficit. Ty se ale vyskytují velice zřídka v průměru do 2 % pacientů. Laws et al v dosud největší publikované sérii udávají celkovou mortalitu 1,05 % [12] a pětiletou dobu přežití u pacientů po operaci mozku mezi 90 a 95 % případů.

V českém písemnictví se léčbě adenomů hypofýzy dlouhodobě věnují Netuka et al, kteří při operaci prováděné výhradně neurochirurgem využívají intraoperační 3T magnetickou rezonanci, díky níž jsou schopni dosáhnout velice malého procenta reziduálních tumorů [13,14]. Statistickým hodnocením reziduí po operaci afunkčních adenomů se zabývali Česák et al [15] a Matoušek et al publikovali výhody spolupráce otorinolaryngologa a neurochirurga při transsfenoidálních operacích adenomů hypofýzy [16].

Závěr

V současné době není pochyb, že endoskopický transnazální přístup k operacím adenomů hypofýzy je spolehlivá modalita léčby symptomatických adenomů. Jeho provedení je možné jak ve spolupráci s ORL lékařem, tak pouze rukou neurochi-

rurga. Důležité je dodržet nízkou mortalitu a morbiditu při provádění této operační techniky s využitím všech pracovišti dostupných metod ke zkvalitnění operace. V našem souboru se mortalita a morbidita pohybuje v rozmezí velkých publikovaných sérií, přičemž lehce vyšší přítomnost likvorei – 7,2 % – je připisována učební křivce, kterou je nutné získat pro provádění endoskopických resekcí adenomů hypofýzy.

Literatura

1. Nistor R. Pituitary tumours. In: Palmer JD (ed). Manual of neurosurgery. New York: Churchill Livingstone 1996: 264–272.
2. Asa SL, Kovacs K. Clinically non-functioning human pituitary adenomas. *Can J Neurol Sci* 1992; 19(2): 228–235.
3. Horvath E, Kovacs K. Ultrastructural diagnosis of human pituitary adenomas. *Microsc Res Tech* 1992; 20(2): 107–135.
4. Netuka D, Masopust V, Beneš V. Léčba adenomů hypofýzy. *Cesk Slov Neurol N* 2011; 74/107(3): 240–253.
5. Webster J, Piscitelli G, Polli A, Ferrari C, Ismail I, Scanlon M. A comparison of cabergoline and bromocriptine in the treatment of hyperprolactinemic amenorrhea. *N Engl J Med* 1994; 331(14): 904–909.
6. Colao A, Di Sarno A, Sarnacchiaro S, Ferone D, Di Renzo G, Merola B et al. Prolactinomas resistant to standard dopamine agonists to chronic cabergoline treatment. *J Clin Endocrinol Metab* 1997; 82(3): 876–883.
7. Jane J jr, Starke R, Elzoghby M, Reames D, Payne S, Thorner M et al. Endoscopic transsphenoidal surgery for acromegaly: remission using modern crite-

ria, complications and predictors of outcome. *J Clin Endocrinol Metab* 2011; 96(9): 2732–2740. doi: 10.1210/jc.2011-0554.

8. Murad M, Fernández-Balsells M, Barwise A, Gallejos-Orozco J, Paul A, Lane M et al. Outcomes of surgical treatment for nonfunctioning pituitary adenomas: a systematic review and meta-analysis. *Clin Endocrinol (Oxf)* 2010; 73(6): 777–791. doi: 10.1111/j.1365-2265.2010.03875.x.

9. Halvorsen H, Ramm-Petersen J, Josefsen R, Rønning P, Meling T, Berg-Johnsen J et al. Surgical complications after transsphenoidal microscopic and endoscopic surgery for pituitary adenoma: a consecutive series of 506 procedures. *Acta Neurochirurgica* 2014; 156(3): 441–449. doi: 10.1007/s00701-013-1959-7.

10. Jho HD. Endoscopic transsphenoidal surgery. *J Neurooncol* 2001; 54(2): 187–195.

11. Martin C, Schwartz R, Jolesz F, Black P. Transsphenoidal resection of pituitary adenomas in an intraoperative MRI unit. *Pituitary* 1999; 2(2): 155–162.

12. Laws R jr, Thapar K. Pituitary surgery. *Endocrinol Metab Clin North Am* 1999; 28(1): 119–131.

13. Netuka D, Masopust V, Belšán T, Kramář F, Beneš V. One year experience with 3.0 T intraoperative MRI in pituitary surgery. *Acta Neurochir Suppl* 2011; 109: 157–159. doi: 10.1007/978-3-211-99651-5_24.

14. Netuka D, Masopust V, Belšán T, Kramář F, Beneš V. První zkušenosti s použitím intraoperační MR při operacích adenomů hypofýzy. *Cesk Slov Neurol N* 2009; 72/105(1): 45–50.

15. Česák T, Náhlovský J, Hosszu T, Řehák L, Látr I et al. Longitudinální sledování růstu pooperačních reziduí afunkčních adenomů hypofýzy. *Cesk Slov Neurol N* 2009; 72/105(2): 115–124.

16. Matoušek P, Lipina R, Paleček T, Hrbáč T, Komínek P. Endoskopická transnazální chirurgie hypofýzy – výhody spolupráce otorinolaryngologa a neurochirurga. *Cesk Slov Neurol N* 2010; 73/106(5): 542–545.

Komentář k článku autorů Krauhlík et al Výsledky operační léčby adenomů hypofýzy na Neurochirurgické klinice FN Olomouc

Krauhlík D. et al prezentují iniciální zkušenosti z 80 endoskopických operací adenomů hypofýzy za období 2009–2013 [1]. Autoři zaslouží pochvalu za zpracování souboru a zájem o tuto problematiku. Při kritickém čtení článku nalezne čtenář několik zavádějících a překvapivých údajů. V následujících řádcích budeme tyto údaje komentovat.

Kolegové jsou zastánci spolupráce neurochirurga a ORL lékaře při těchto operacích. Zajímavý je poměr autorů na pre-

zentovaném článku: pět neurochirurgů a jeden ORL lékař. Vyjadřuje tento poměr vyváženost spolupráce? Při počtu pěti neurochirurgů každý provedl cca tři operace za rok. Pokud by z týmu operovali jen čtyři, pak jsou to čtyři operace za rok. Z tohoto pohledu se opravdu zkušenosti kumulují pomalu a spolupráce zkušeného ORL lékaře je nezbytná.

Autoři správně rozdělují adenomy na hormonálně aktivní a na hormonálně afunkční. Již v souhrnu popisují rozlo-



D. Netuka, V. Masopust, V. Beneš
Neurochirurgická klinika 1. LF UK
a ÚVN – VFN Praha

Podpořeno IGA MZ ČR NT 14256,
P25/LF1/7.

žení hormonálně aktivních adenomů, ale v dalším textu se výsledkům či specifikům u těchto adenomů vůbec nevěnují.