

Raritní použití dekompresivní hemikraniektomie u nemocného s abscesem mozku – kazuistika

Sporadic Use of Decompressive Hemicraniectomy in a Patient with Brain Abscess – a Case Report

Souhrn

Mozkový absces vzniká přímým šířením hnisavého procesu z okolí, metastaticky nebo v souvislosti s kraniocerebrálním poraněním anebo operačním zákrokem. Léčba spočívá v kombinaci navigované punkce a evakuace abscesu s cílenou antibiotickou terapií. Méně častá je radikální exstirpace abscesu. Absces bývá doprovázen kolaterálním edémem vyžadujícím v některých případech antiedematózní terapii. Uvedená léčba by měla v současné době vést k úplnému vyléčení. Ve svém sdělení popisujeme ojedinělý případ nemocného se solitárním abscesem mozku, u kterého došlo po punkci k progresi kolaterálního edému s následnou klinickou deteriorací. Akutně provedená dekompresivní kraniektomie vedla k úplné úpravě klinického stavu. Po ústupu edému byla provedena kranioplastika. Abscesové ložisko po punkci a antibiotické terapii zcela vymizelo. Původcem abscesu byli peptostreptokokus a fusobakterium. Použití dekompresivní kraniektomie v terapii mozkového abscesu je výjimečné a v písemnictví je popisováno sporadicky.

Abstract

Brain abscess is caused by direct dissemination of inflammation from surrounding structures, remote infectious sources or is associated with brain trauma or neurosurgical procedures. Treatment includes surgical aspiration and intravenous antibiotics. Excision of the lesion is sometimes indicated. Antiedematous therapy is necessary in cases of brain oedema. At the present time, the majority of patients with brain abscesses survive and recover completely. Here we describe the case of a patient with brain abscess, whose condition deteriorated after aspiration of the lesion. The deterioration was due to progression of collateral brain oedema. After urgent decompressive craniectomy, the patient recovered completely. A cranioplasty was performed when the oedema disappeared. The abscess resolved completely following aspiration and antibiotic therapy. Fusobacterium and peptostreptococcus were identified as the causative pathogens. Decompressive craniectomy has very rarely been applied in the treatment of brain abscesses and is reported sporadically.

Podpořeno MZ ČR – RVO (Fakultní nemocnice Plzeň – FNPI, 00669806).

Autoři deklarují, že v souvislosti s předmětem studie nemají žádné komerční zájmy. The authors declare they have no potential conflicts of interest concerning drugs, products, or services used in the study.

Redakční rada potvrzuje, že rukopis práce splnil ICMJE kritéria pro publikace zasílané do biomedicínských časopisů.

The Editorial Board declares that the manuscript met the ICMJE "uniform requirements" for biomedical papers.

**J. Mork¹, D. Štěpánek¹,
V. Runt¹, J. Hommerová²,
V. Příbáň¹**

LF UK a FN Plzeň:

¹ Neurochirurgické oddělení

² Neurologická klinika



MUDr. Jolana Hommerová
Neurologická klinika
LF UK a FN Plzeň
Mozartova 60
323 00 Plzeň
e-mail: hommerovaj@fnplzen.cz

Přijato k recenzi: 12. 7. 2014

Přijato do tisku: 2. 9. 2014

Klíčová slova

dekompresivní kraniektomie – mozkový absces – infekce CNS

Key words

decompressive craniectomy – brain abscess – CNS infection

Úvod

Základní obecnou ideou dekompresivní kraniotomie je chirurgické řešení konfliktu vzrůstajícího nitrolebečního obsahu s pevným objemem kostní schránky. Princip operace spočívá v otevření tvrdé pleny a odstranění kostní ploténky [1,2]. V případech, kdy stupeň expanze nevyžaduje odstranění kostní ploténky, lze provést tzv. osteoplastickou dekompresivní kraniotomii, při které se *in situ* ponechává volná nefixovaná kostní ploténka [3].

Přestože dekompresivní kraniotomie zažívá v posledních letech renezanci a objevila se přesvědčivá data o její účinnosti, její použití není dosud paušálně akceptováno a stále trvají pochybnosti. Dekomprese bývá prováděna nejčastěji u nemocných s poraněním mozku a expanzivním hemisferálním infarktem, u kterých jsou indikace založeny na randomizovaných studiích [4,5]. Použití dekompresivní kraniotomie u jiných patologií (subarachnoidální krvácení, intracerebrální hematoma, trombóza mozkových splavů) je méně časté a u mozkového abscesu pak výjimečné.

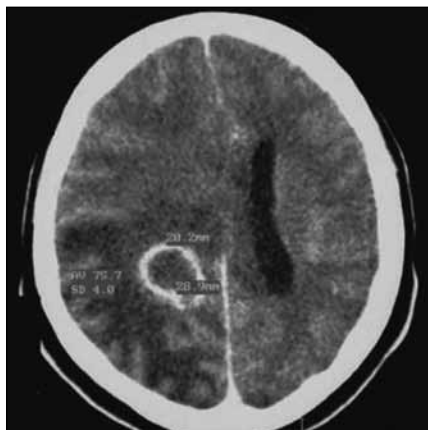Ve sdělení prezentujeme raritní případ dekompresivní kraniektomie u nemocného s abscesem mozku. Akutně provedená dekomprese byla život zachraňujícím výkonem a vedla k úplnému uzdravení nemocného.

Kazuistika

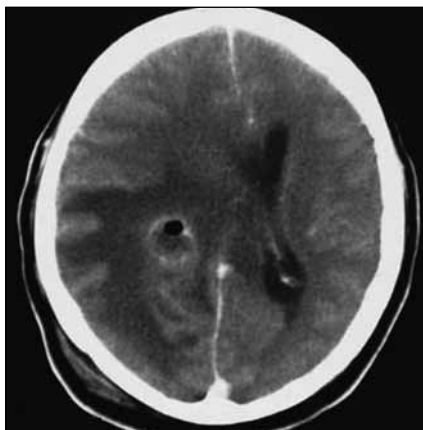
Dvačtyřicetiletý nemocný s anamnézou recentně prodělané serózní meningitis

(vyšetřením mozkomíšního moku prokázána enterovirová etiologie) přichází s odstupem dvou měsíců pro recidivu bolestí hlavy a zvracení. Při objektivním vyšetření byl při jasném vědomí, ameningeální, měl frustní levostrannou hemiparézu a parciální levostrannou hemianopsii. Po přijetí na neurologii prodělal epileptický záchvat (tonické křeče levé horní končetiny). Počítačová tomografie (CT) zobrazila kulovité izodenzní ložisko s enhancujícím prstenčítým lemem parietálně vpravo velikosti 20 × 28 × 15 mm s kolaterálním edémem a středočárovým přetlakem (obr. 1). Magnetická rezonance potvrdila CT nález. Laboratorním vyšetřením nebyly zjištěny zvýšené zánětlivé parametry. Vzhledem k anamnéze meningitidy bylo pomýšleno na absces. Provedli jsme navigovanou punkci ložiska, evakovali 8 ml vyžralého hnisu a abscesovou dutinu vypláchli gentamicinem. Mikroskopické vyšetření evakuovaného hnisu prokázalo grampozitivní koky a gramnegativní anaerobní bakterie. Na doporučení antibiotického střediska byly nasazeny megadávky krystalického penicilinu (30 mil. jednotek na 24 hod) s plánovanou úpravou podle definitivního průkazu agens a citlivosti. Vzhledem k významnému kolaterálnímu edému byl nemocný od přijetí léčen intravenózně podáváním kortikoidy (dexametazon 3 × 8 mg/24 hod). První pooperační den došlo k rozvoji kolísavé poruchy vědomí, která navzdory bolusovému podání 150 ml 20% manitolu záhy progredovala až do bezvědomí (Glasgow Coma Scale 4)

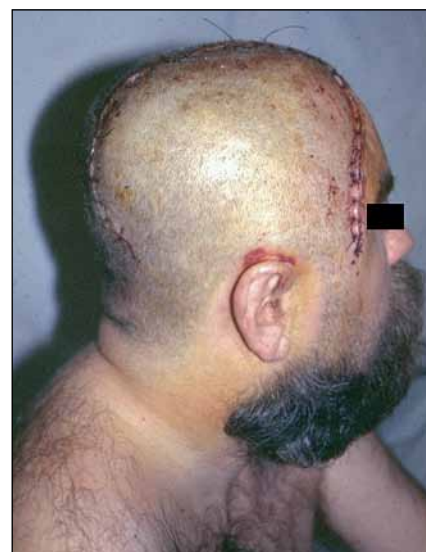s decerebrační reakcí končetin a pravostrannou mydriázou. CT mozku ukázalo progresi kolaterálního edému a středočárového přetlaku, abscesová dutina byla parciálně kolabovaná (10 × 17 × 10 mm) (obr. 2). Akutně jsme provedli pravostrannou dekompresivní hemikraniektomii. Po operaci se během několika dnů klinický obraz nemocného téměř upravil, přetrvávala inkompletní levostranná hemianopsie (obr. 3). Z punktátu byl vykulitován *Peptostreptococcus* a *Fusobacterium necrophorum*. Přestože na penicilin byly citlivé oba druhy bakterií, terapie byla posílena cefazolinem (4 × 1 g/24 hod). V uvedené dvojkombinaci antibiotik bylo pokračováno po celou dobu hospitalizace. Kortikoidy byly po dekompresi vysazeny, ve frakcionovaném podávání 20% manitolu bylo pokračováno až do zmírnění expanzivních projevů na grafickém vyšetření. Kontrolní CT 25. pooperační den ukázalo regresi edému a pouze drobné reziduum abscesového ložiska (obr. 4). Po 29 dnech od dekomprese byla provedena replantace kostní ploténky. Nemocný byl přeložen na neurologii 45. pooperační den při jasném vědomí, bez poruchy hybnosti s parciální levostrannou hemianopsií. Antibiotika byla vysazena po devíti týdnech hospitalizace, kdy dle MR kontroly byl absces zhojen a zánětlivé parametry v normě. Při ambulantní kontrole šest týdnů po propuštění byl nemocný subjektivně bez potíží, objektivně s rezii



Obr. 1. CT po podání kontrastní látky ukazuje kulovité ložisko (20 × 28 × 15 mm) s enhancujícím prstenčítým lem v hloubce pravé mozkové hemisféry. Kolaterální edém způsobuje středočárový přetlak 13 mm.



Obr. 2. CT mozku provedené po klinické deterioraci nemocného ukazuje progresi edému a středočárového přetlaku. V abscesové dutině, po evakuaci parciálně zkolabované (10 × 17 × 10 mm), je patrné nevelké množství vzduchu.



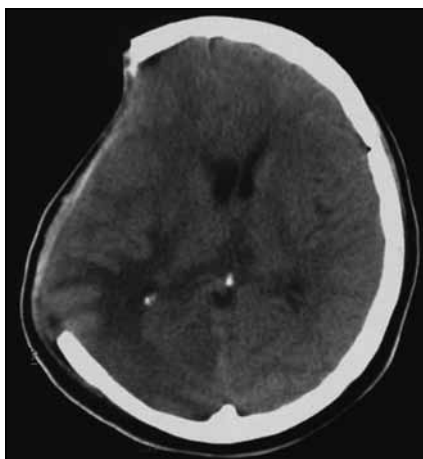
Obr. 3. První pooperační den je nemocný opět při vědomí. Pohled na dekompresi provedenou z „omega“ řezu.

duální parciální levostrannou homonymní hemianopsií (obr. 5).

Diskuze

Chirurgická léčba abscesů mozku (mozkových hlíz) patří ke klasickým neurochirurgickým postupům. Metodou volby je punkce a evakuace hnisavé kolekce. Pokud opakované punkce abscesu nevedou k jeho vyhojení, je někdy nutné extirpovat abscesové ložisko nebo zavést proplachovou drenáž abscesové dutiny antibiotiky [6–9]. Každá punkce či drenáž abscesového ložiska je spojena s rizikem zanesení infekce do punkčního kanálu. V posledních letech je častěji než v minulosti volena konzervativní terapie. Konzervativně lze léčit absces ve stadiu cerebritidy, malé (2–3 cm) hluboko uložené abscesy nebo abscesy vícečetné, které jsou bez známek expanzivních projevů [7,9]. V současné době je při neznámém agens doporučována terapie kombinací antibiotik nebo antibiotiky širokospektrými (nejčastěji cefalosporiny III. generace). Antibiotická léčba by měla trvat 6–12 týdnů až do vymizení známek abscesu na grafickém vyšetření a normalizace zánětlivých laboratorních parametrů [7,9,10].

Záněty centrálního nervového systému jsou v řadě případů doprovázeny zvýšeným intrakraniálním tlakem. Na patogenезi nitrolebeční hypertenze se podílí zánětem uvolňované toxické látky, které způsobují cytotoxický edém a poruchu hematoencefalické bariéry s následným rozvojem edému vazogenního. Nitrolebeční hypertenze je popisována zejména u nemocných s poruchou vědomí [10]. Monitorování nitrolebečního tlaku (ICP) však není u nemocných se záněty mozku standardně používáno [10]. Kolaterální edém, který je vedle expanzivního chování vlastního abscesu dominantní příčinou elevace ICP, lze ovlivnit podáním kortikoidů. Použití kortikoidů je považováno za kontroverzní pro jejich negativní dopad na imunitní reakci a průnik antibiotik do abscesového ložiska [6]. Proto při krátkodobé potřebě snížení ICP bývá dáována přednost manitolu. V drtivé většině případů lze nitrolebeční hypertenzi zvládnout evakuací abscesu v kombinaci s uvedenou antiedematózní terapií. Při akutní klinické deterioraci způsobené refrakterní nitrolebeční hypertenzí na podkladě progredujícího edému je však jedinou život zachraňu-



Obr. 4. CT před provedením kranioplastiky ukazuje regresi edému a expanzivních projevů. Abscesové ložisko po antibiotické terapii téměř vymizelo.

je léčebnou metodou zevní dekomprese. Podobná situace nastala u našeho nemocného, u kterého byly vyčerpány kompenzační mechanismy nitrolebečního prostoru (compliance). Evakuace relativně malého množství hnisu nemohla vést k normalizaci ICP, ale naopak iniciovala progresi kolaterálního edému s následnou dekompenzací nitrolebeční hypertenze a tentoriální hernií. Rychlost rozvoje klinické deteriorace neumožnila podání plné antiedematózní terapie, která proto nemohla úspěšně zvládnout rychlou elevaci ICP. Jedinou léčebnou možností bylo akutní provedení dekompresivní kraniektomie. Ta spolehlivě vyřešila expanzivní projevy, normalizovala ICP a umožnila poté již hladce probíhající antibiotickou léčbu. Souvislost vzniku abscesu, vyvolaného anaerobními patogeny, s recentní virovou encefalitidou byla nejasná.

Použití dekompresivní kraniektomie v terapii mozkového abscesu je jak v domácím, tak i zahraničním písemnictví popisováno sporadicky [11–14].

Agrawal et al prezentovali případ nemocného s vícečetnými parazitárními abscesy (toxoplazmóza), u kterého byla provedena dekompresivní hemikraniektomie pro akutní rozvoj bezvědomí způsobeného tentoriální hernií [11]. Zakaria et al publikovali kazuistiku komplikovaného průběhu mozkového abscesu způsobeného nokardií. Součástí léčby byla bifrontální dekompresivní kraniektomie [12]. Mraček et al řešili expanzivní projevy



Obr. 5. Nemocný při ambulantní kontrole je při jasném vědomí, bez poruchy hybnosti.

u nemocného s abscesem mozku pomocí osteoplastické dekompresivní kraniektomie [13]. Kala popsal nejasný případ slepoty u nemocné s abscesem frontálního laloku, která se rozvinula po provedení kraniektomie [14].

Častěji než pro absces bývá dekompresivní kraniektomie prováděna u nemocných s encefalitidou, bakteriální meningitidou nebo fulminantně probíhajícím subdurálním empyémem [15–19]. K rozhodnutí o indikaci dekompresivní kraniektomie u nemocných v těžkém stavu, jež nelze klinicky sledovat, může přispět multimodální neuromonitoring [20–22].

Prezentovaný případ ukazuje, že z dekompresivní kraniektomie mohou ve výjimečných případech profitovat nemocní s abscesem mozku a nitrolebeční hypertenzí refrakterní na konzervativní léčbu. Většinou se jedná o případy nevelkých, často vícečetných a hluboko uložených abscesů s dominujícím kolaterálním edé-

mem. Dekompresivní kraniektomií lze také úspěšně řešit expanzivní projevy počátečních stadií abscesu (cerebritida), která neobsahuje tekutý hnis, a jsou proto pro punkci a evakuaci nevhodná. Dekompresie může být rovněž prospěšná u nemocných s fulminantním průběhem záňetu, kdy absces bývá komplikován subdurálním empyémem a trombózou kortikálních žil, které jsou doprovázeny expanzivními projevy.

Závěr

Dekompresivní kraniektomie je život zachraňující léčebná metoda u ojedinělých případů refrakterní nitrolebeční hypertenze způsobené abscesem mozku. Ukazuje se, že dekompresivní kraniektomie má své nezastupitelné místo i u patologických stavů, u kterých je prováděna výjimečně, a její efekt proto nemůže být potvrzen v randomizovaných studiích. Empirická indikace dekomprese je v těchto případech legitimní.

Literatura

- Juráň V, Smrčka M, Svoboda K, Fadrus P, Šprláková A, Gál R. Indikace dekompresivní kraniektomie u traumat mozku. *Cesk Slov Neurol N* 2009; 72/105(5): 439–445.
- Mraček J, Mraček Z, Choc M. Poznámky k operační taktice a technice dekompresivní kraniektomie. *Rozhl Chir* 2007; 86(5): 217–223.

- Mraček J, Choc M, Mork J, Vacek P, Mraček Z. Osteoplastic decompressive craniotomy – an alternative to decompressive craniectomy. *Acta Neurochirurgica* 2011; 153(11): 2259–2263. doi: 10.1007/s00701-011-1132-0.
- Cooper DJ, Rosenfeld JV, Murray L, Arabi YM, Davies AR, D'Urso P et al. Decompressive craniectomy in diffuse traumatic brain injury. *N Engl J Med* 2011; 364(16): 1493–1502. doi: 10.1056/NEJMoa1102077.
- Vahedi K, Hofmeijer J, Juettler E, Vicaut E, George B, Algra A et al. Early decompressive surgery in malignant infarction of the middle cerebral artery: a pooled analysis of three randomised controlled trials. *Lancet Neurol* 2007; 6(3): 215–222.
- Kala M. Hnisavé záněty mozku. 1. vyd. Praha: Galén 1997.
- Kroó M, Černoch Z, Řezáč O. Taktika léčby mozkových abscesů v éře CT – zkušenosti, problémy, perspektivy. *Cesk Neurol Neurochir* 1987; 50/83(2): 125–134.
- Nathoo N, Nadvi SS, van Dellen JR, Gouws E. Intracranial subdural empyemas in the era of computed tomography: a review of 699 cases. *Neurosurgery* 1999; 44(3): 529–535.
- Náhlavský et al. *Neurochirurgie*. 1. vyd. Praha: Galén 2006.
- Kramer AH, Bleck TP. Neurocritical care of patients with central nervous system infections. *Curr Infect Dis Rep* 2007; 9(4): 308–314.
- Agrawal D, Hussain N. Decompressive craniectomy in cerebral toxoplasmosis. *Eur J Clin Microbiol Infect Dis* 2005; 24(11): 772–773.
- Zakaria A, Elwatidy S, Elgamel E. Nocardia brain abscess: severe CNS infection that needs aggressive management; case report. *Acta Neurochir (Wien)* 2008; 150(10): 1097–1101. doi: 10.1007/s00701-008-0026-2.
- Mraček J, Choc M, Mraček Z. Osteoplastická dekompresivní kraniektomie. *Cesk Slov Neurol N* 2007; 70/103(3): 290–293.

- Kala M. Pooperační slepota – možný následek nitrolební dekomprese? *Cas Lek Cesk* 1988; 127: 1494–1496.
- Pérez-Bovet J, Garcia-Armengol R, Buxó-Pujolràs M, Lorite-Díaz N, Narváez-Martínez Y, Caro-Cardera JL et al. Decompressive craniectomy for encephalitis with brain herniation: case report and review of the literature. *Acta Neurochir (Wien)* 2012; 154(9): 1717–1724. doi: 10.1007/s00701-012-1323-3.
- Di Rienzo A, Iacoangeli M, Rychlicki F, Vecchia S, Scerrati M. Decompressive craniectomy for medically refractory intracranial hypertension due to meningococcal meningitis: report of three patients. *Acta Neurochir (Wien)* 2008; 150(10): 1057–1065. doi: 10.1007/s00701-008-0019-1.
- Rennick G, Shann F, de Campo J. Cerebral herniation during bacterial meningitis in children. *BMJ* 1993; 306(6883): 953–955.
- Wada Y, Kubo T, Asano T, Senda N, Isono M, Kobayashi H. Fulminant subdural empyema treated with a wide decompressive craniectomy and continuous irrigation – case report. *Neurol Med Chir (Tokyo)* 2002; 42(9): 414–416.
- Ong YK, Goh KY, Chan C. Bifrontal decompressive craniectomy for acute subdural empyema. *Childs Nerv Syst* 2002; 18(6–7): 340–343.
- Baussart B, Cheisson G, Compain M, Leblanc PE, Tadie M, Benhamou D et al. Multimodal cerebral monitoring and decompressive surgery for the treatment of severe bacterial meningitis with increased intracranial pressure. *Acta Anaesthesiol Scand* 2006; 50(6): 762–765.
- Bordes J, Boret H, Lacroix G, Prunet B, Meaudre E, Kaiser E. Decompressive craniectomy guided by cerebral microdialysis and brain tissue oxygenation in a patient with meningitis. *Acta Anaesthesiol Scand* 2011; 55(1): 130–133. doi: 10.1111/j.1399-6576.2010.02355.x.
- Hejdl A, Sameš M. Mikrodialýza v neurochirurgii. *Cesk Slov Neurol N* 2009; 72/105(6): 511–517.

Komentář k článku autorů Mork et al

Raritní použití dekompresivní hemikraniektomie u nemocného s abscesem mozku – kazuistika

Dekompresivní kraniektomie je typ neurochirurgické operace, jejímž cílem je radikální snížení nitrolebečního tlaku. Nejčastější indikace k jejímu provedení jsou traumata mozku, ale existuje řada dalších diagnóz, při nichž je pacient ohrožen konzervativní léčbou nezvladatelnou elevací nitrolebečního tlaku (ICP) a poklesem mozkového perfuzního tlaku (CPP). Mimo autory zmiňované hemisferální infarkty, subarachnoidální krvácení s intracereb-

rálním hematodem a trombózy mozkových splavů patří k indikaci dekompresivní kraniektomie i progresse kolaterálního edému po resekci objemných expanzivních lézí, nejčastěji meningeomů. Magnetická rezonance sehraává klíčovou úlohu v odlišení abscesu od ostatních expanzivních lézí, zejména metastáz a gliomů, kdy v ADC mapách difúzně váženého zobrazení (MR DWI) dochází u abscesů k strikci difúze [1].



MUDr. Vilém Juráň, Ph.D.
Neurochirurgická klinika
LF MU a FN Brno
e-mail: vjuran@fnbrno.cz

Práce plzeňských autorů popisující raritní použití dekompresivní kraniektomie u pacienta s abscesem mozku je příspěvek do