

Komentář k článku autorů Sova et al.

Naše zkušenosti s chirurgickou léčbou tumorů periferních nervů



prof. MUDr. Eduard Zvěřina, DrSc., FCMA
Neurochirurgická klinika
3. LF UK a FN Královské Vinohrady
Šrobárova 1150/50
100 34 Praha
e-mail: ezverina@seznam.cz

Je záslužné, že autoři svým pacientům v České republice poskytují při tumorech periferních nervů odpovídající léčbu a analyzují svůj soubor. Autoři používají mikrochirurgii, to jest stejnou metodu, kterou jsem v 70. letech minulého století zavedl u nás. Mikrochirurgické ošetření nervu a steh nervu bez napětí pomocí autotransplantátů, zavedený do kliniky Millesim v roce 1972, v té době znamenal celosvětový pokrok. Dovolují si práci proto doplnit informací a obrazovou dokumentací (obr. 1), že již v učebnici neurochirurgie z roku 1983 Z. Kunc [1] u nás pojednává o mikrochirurgickém odstranění tumorů periferních nervů metodou platnou dodnes, kterou autoři používají, jako jí používá vyvinutá neurochirurgie již přes 40 let na celém světě.

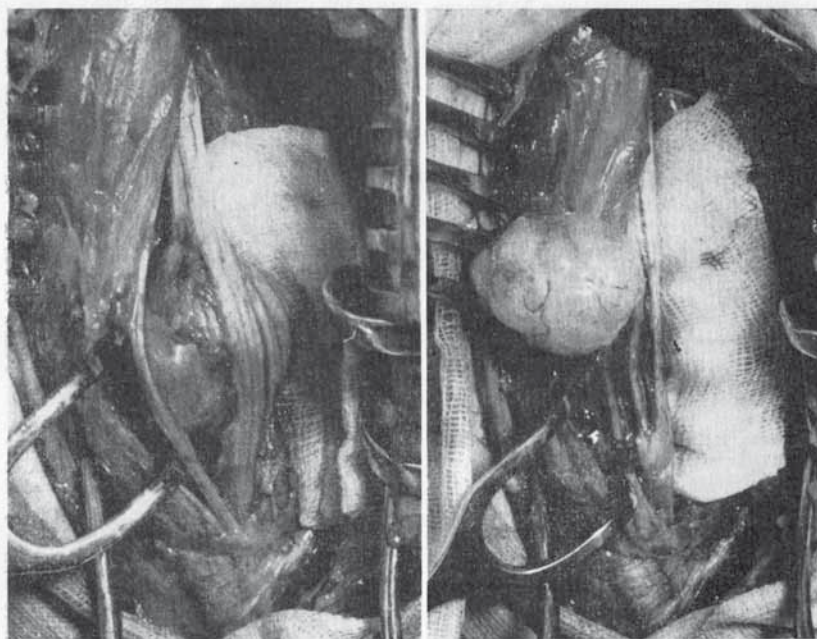
Literatura

1. Kunc Z. Neurochirurgie. Praha: Avicenum 1983: 324.

Nádory periferních nervů

Periferní nervy mohou být postiženy jak benigními, tak maligními nádory. Vyjma neurofibromatózy jsou nádory periferních nervů velmi vzácné. Benigní nádor může roztlačovat axony nervu tak, že probíhají po jeho povrchu. Někdy jej lze vyjmout šetrně, aniž by se

zhoršila paréza nervu (obr. 102). U maligních nádorů je třeba postupovat radikálně a resekovat nádor široce ve zdravém nervu, což má za následek obrnu příslušné oblasti. Není-li nádor příliš velký, lze vzniklý defekt vyplnit autotransplantátem.



102. Neurofibrom n. tibialis radikálně extirpovaný pod mikroskopem (Zvěřina).

315

Obr. 1. Kopie str. 305 s textem a obr. 102 [1].