

# Kraniocervikální pneumatizace provázená neurologickou symptomatikou – kazuistika

## Cranio cervical Pneumatization Associated with Neurological Symptomatology – a Case Report

### Souhrn

Pneumatizace okcipitální kosti a krčních obratlů je vzácný nález a při jeho náhodném zobrazení radiologickými metodami může vyvolat rozpaky. Nejčastěji je tento stav spojován s dysfunkcí Eustachovy trubice a často se opakujícím Valsalvovým manévrem. V této práci popisujeme náhodný nález kraniocervikální pneumatizace u pacienta s úrazem na kole a následnými polykacími problémy a potížemi s mluvením. Pro vznik kraniocervikální pneumatizace u tohoto pacienta se jeví klíčové opakované rýmy a záněty paranazálních dutin a rovněž záliba v potápění. Klinické potíže, trvající krátkodobě, jsme si vysvětlili současným nálezem pneumorrhachis.

### Abstract

Pneumatization of the occipital bone and cervical vertebrae is observed infrequently and its incidental discovery by radiological imaging methods may be confusing. This condition is most commonly attributed to dysfunction of the Eustachian tube and frequent repetition of the Valsalva manoeuvre. In this paper, we describe a rare case of craniocervical pneumatization accompanied by difficulties in swallowing and speaking in a patient after a bicycle accident. Recurrent colds and sinus infections as well as patient's freediving hobby appear to be critical for the development of craniocervical pneumatization. We attributed the transient clinical symptoms to concurrent pneumorrhachis.

**Autoři deklarují, že v souvislosti s předmětem studie nemají žádné komerční zájmy.**

The authors declare they have no potential conflicts of interest concerning drugs, products, or services used in the study.

**Redakční rada potvrzuje, že rukopis práce splnil ICMJE kritéria pro publikace zasílané do biomedicínských časopisů.**

The Editorial Board declares that the manuscript met the ICMJE "uniform requirements" for biomedical papers.

**A. Šprláková-Puková<sup>1</sup>,  
M. Keřkovský<sup>1</sup>, J. Kocanda<sup>2</sup>,  
R. Jura<sup>3</sup>, T. Svoboda<sup>4</sup>, R. Pejčoch<sup>5</sup>**

<sup>1</sup> Radiologická klinika LF MU a FN Brno

<sup>2</sup> Ortopedická klinika LF MU a FN Brno

<sup>3</sup> Neurologická klinika LF MU a FN Brno

<sup>4</sup> Neurochirurgická klinika LF MU a FN Brno

<sup>5</sup> Otorinolaryngologické oddělení, FN Brno



**MUDr. Andrea Šprláková-Puková, Ph.D.**  
Radiologická klinika  
LF MU a FN Brno  
Jihlavská 20  
625 00 Brno  
e-mail: [asprlakova@fnbrno.cz](mailto:asprlakova@fnbrno.cz)

Přijato k recenzi: 26. 5. 2015

Přijato do tisku: 5. 10. 2015

### Klíčová slova

kraniocervikální pneumatizace – pneumorrhachis – nádechové potápění

### Key words

craniocervical pneumatization – pneumorrhachis – freediving

## Úvod

Pneumatizace v oblasti lebky je normálně patrná v paranazálních dutinách, ve středouší a rovněž v mastoidních výběžcích, její podíl je individuální.

Processus mastoideus kosti skalní obsahuje v dospělosti řadu dutinek (cellulae mastoideae) vyplněných vzduchem. V horní a přední části jsou dutinky větší, směrem k dolní části se zmenšují, mohou zcela chybět a mohou být nahrazeny kostní dřeví. V přední části výběžku je patrné antrum mastoideum, které přes aditus ad antrum spojuje processus mastoideus s dutinou bubínkovou. Patologické procesy se tak mohou šířit z jednoho prostoru do druhého.

Po narození je vytvořena pouze centrální dutina – antrum mastoideum, z ní se během růstu vyvíjí sklípkový systém – cellulae mastoideae. Rozsah pneumatizace mastoidního výběžku závisí na genetických faktorech a na počtu a průběhu zánětů středouší [1].

Pneumatizace většiny částí kosti skalní je dokončena mezi 5.–10. rokem věku.

Pneumatizace, resp. hyperpneumatizace okcipitální kosti či spongiózy C1 nebo C2 je v literatuře popisována jako vzácná.

V literatuře jsou uváděny tři samostatné patologické stavy označující zvýšenou pneumatizaci v oblasti krania pouze v oblasti paranazálních dutin – hypersinus, pneumosinus dilatans a pneumokéla. V práci pre-

zentujeme neobvyklý případ pacienta po traumatu s náhodným nálezem abnormální pneumatizace týlní kosti a kraniálních krčních obratlů.

## Kazuistika

V našem případě se jednalo o 53letého muže s anamnézou traumatu – pád na kole ve večerních hodinách, bezprostředně po pádu bez jakýchkoliv potíží. Ráno se však náhle objevily potíže s polykáním a rovněž s mluvením. Na základě těchto potíží byl převezen do nemocnice. Neurologickým vyšetřením byly zjištěny známky parézy n. hypoglossus vlevo a postižení postranního smíšeného systému vlevo a dysartrie. Bylo tedy vysloveno podezření na souvislost těchto příznaků a traumatu, cévní etiologie – ischemie – se jeví dle neurologického vyšetření nepravděpodobná. Vzhledem k traumatu a klinickému nálezu bylo tedy indikováno CT mozku a krční páteře.

Na CT vyšetření byla patrná poměrně rozsáhlá pneumatizace nejen kostí skalních, ale i kosti okcipitální a rovněž dvou krčních obratlů – atlasu a axisu (obr. 1, 2). Dále jsou patrné drobné bublinky vzduchu v okolních měkkých tkáních, které jsou dány únikem při drobné, jemné fisuře pravého okcipitálního kondylu; dalším traumatickým nálezem je malá fisura přední spony C1. Malý podíl denzit vzduchu byl přítomen i v páteřním

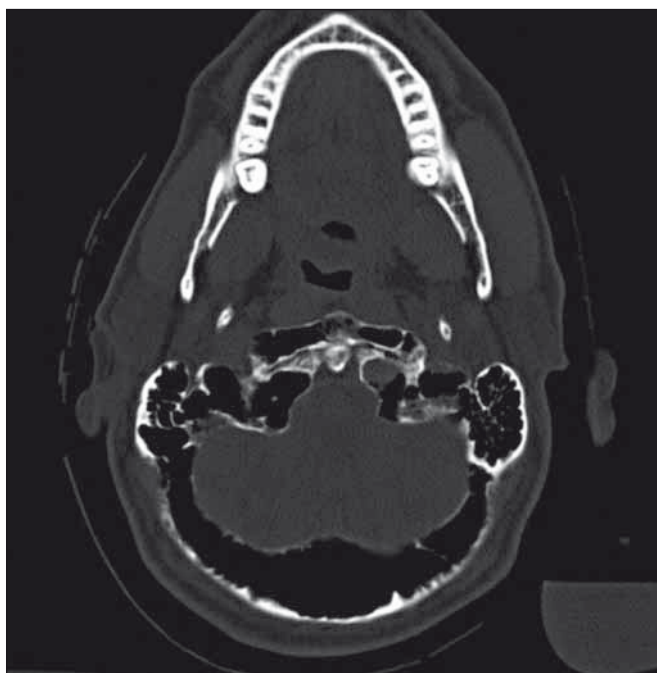
kanále – epidurálně (obr. 3), v úrovni těla C1 a rovněž vpravo v úrovni C2. Ve spongióze je patrná nejen zvýšená pneumatizace, ale i podíl složky s relativně vyšší denzitou – tekutiny, která tvoří hladinku (obr. 4). Na nativním CT tak vzniká obava, zda patologický terén není dán pouze zvýšenou pneumatizací, ale i podílem lytického procesu v kostní dřeví.

Následovalo vyšetření magnetickou rezonancí (MR), kde je obraz tekutinové složky lépe patrný, s typickými intenzitami v T1 a T2 sekvencích (obr. 5, 6) a zejména s absencí syčení postkontrastně (obr. 7). Rozsah hyperpneumatizované kosti okcipitální, atlasu, axisu i drobné bublinky vzduchu v měkkých tkáních v okolí páteře byly neměnné.

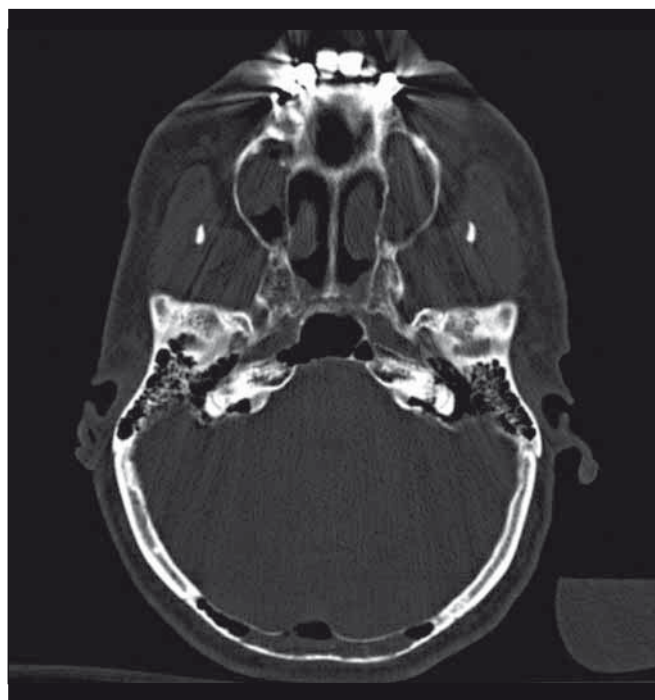
Rozsah atypicky uložené pneumatizace je posléze patrný i na rentgenovém snímku krční páteře, který byl za hospitalizace zhotoven za účelem kontroly postavení kraniocervikálního přechodu (obr. 8)

Pacient při odebrání osobní anamnézy udává časté rýmy a záněty paranazálních dutin od dětství, mnohdy s antibiotickou terapií. V roce 2004 byla provedena endoskopická operace s odstraněním nosních polypů.

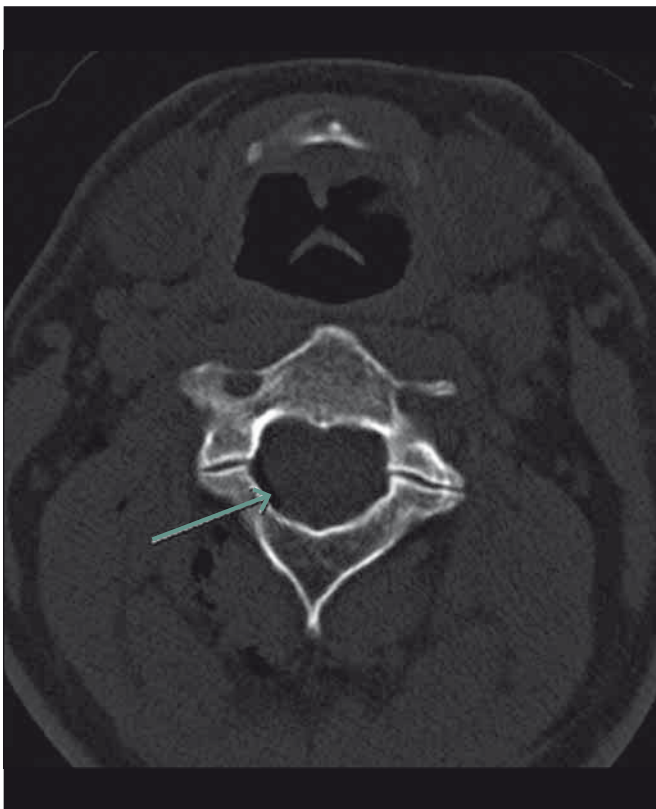
Mezi jeho koníčky patří hloubkové potápění (freediving), potápí se od roku 1999 asi 50x za rok, obvyklá hloubka je 5 m, výji-



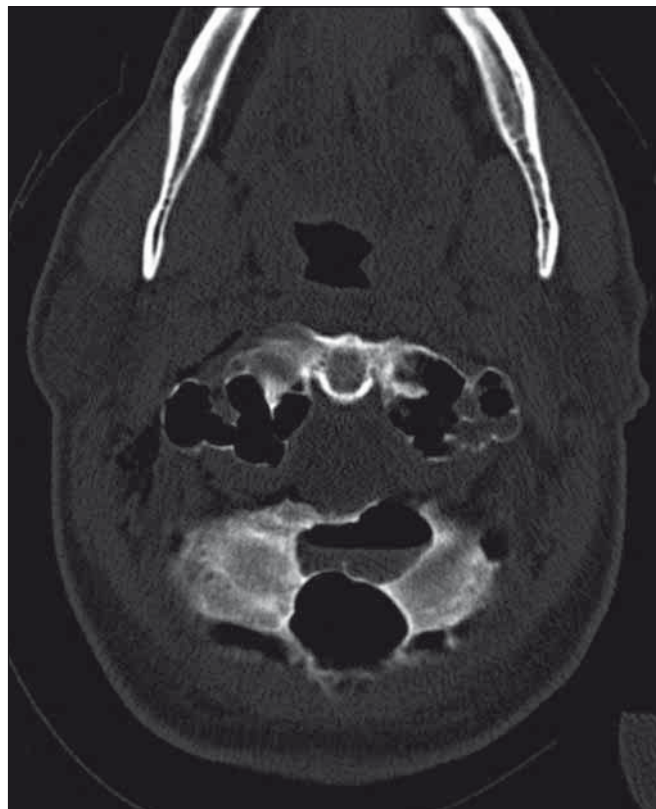Obr. 1. CT vyšetření v kostním okně s denzitami vzduchu v oblasti kostní dřevě okcipitální kosti, a přední spony C1, se ztenčenou kortikalí.



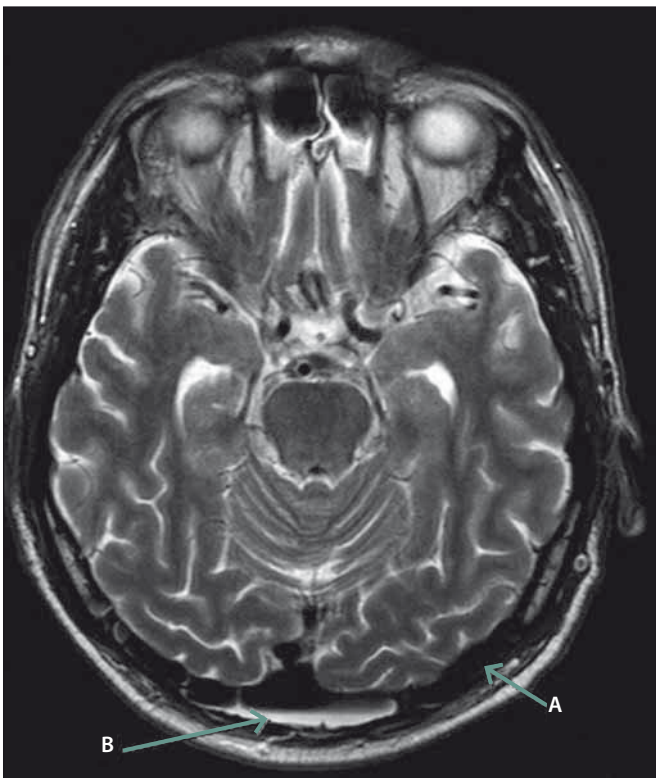
Obr. 2. CT vyšetření s podílem nejen denzit vzduchu v okcipitální kosti, ale i tekutiny.



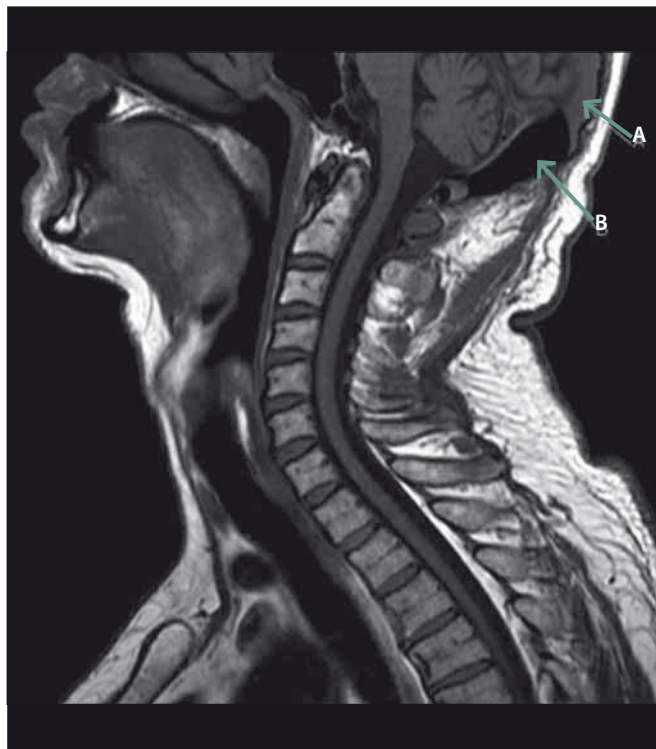Obr. 3. CT vyšetření, šipka označuje podíl vzduchu v páteřním kanále v úrovni C2.



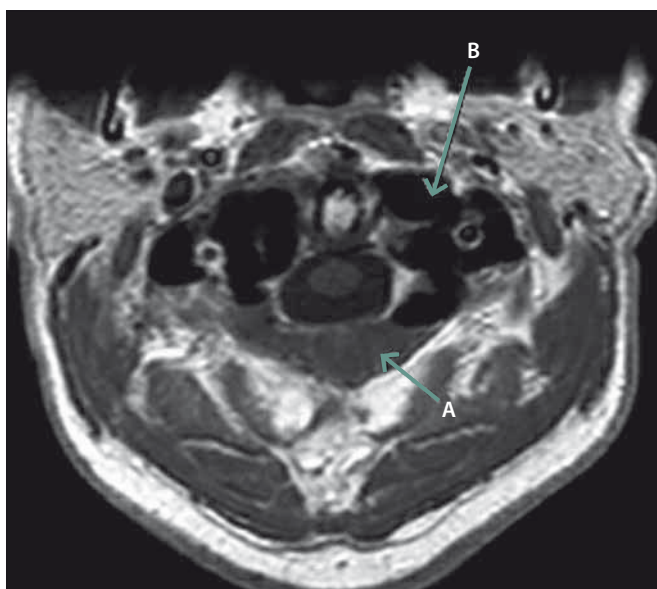
Obr. 4. CT vyšetření s hladinkou tekutiny v atypicky pneumatizované části okcipitální kosti.



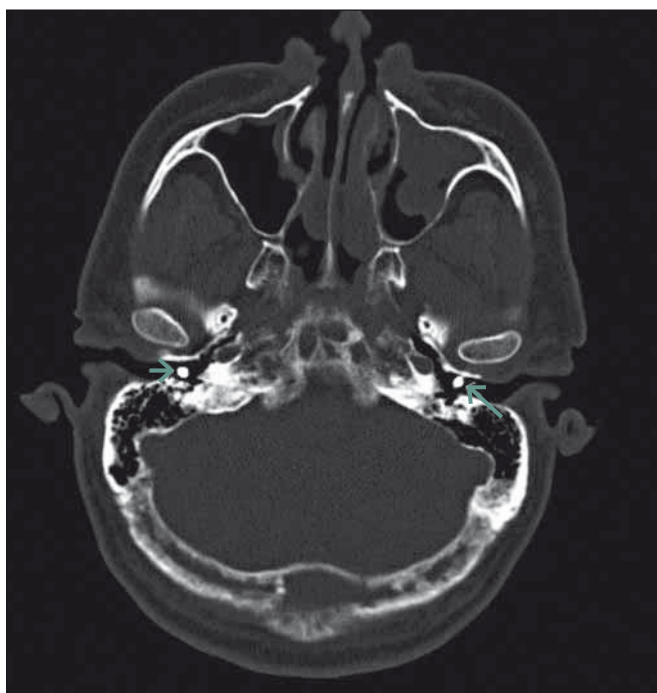
Obr. 5. MR vyšetření, T2 sekvence transversálně, šipka A označuje podíl pneumatizované okcipitální kosti, šipka B označuje tekutinovou porci okcipitálně.



Obr. 6. MR vyšetření, T1 sagitální sekvence krční páteře, šipka A označuje přítomnost intenzit tekutiny v diploe okcipitální kosti, šipka B podíl vzduchu. Rovněž je zde dobře patrné expanzivní chování.



Obr. 7. MR vyšetření, T1 transverzálně postkontrastně, šipka A ukazuje na podíl tekutiny – bez postkontrastního syčení, šipka B ukazuje na pneumatizaci v oblasti okcipitálních kondylů.



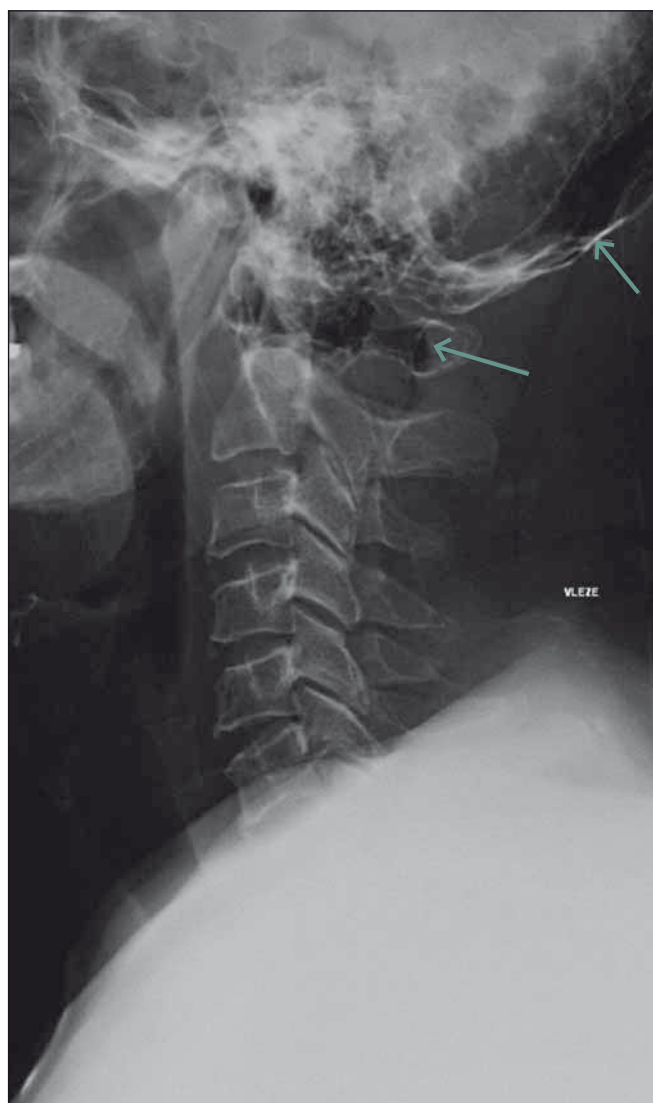Obr. 9. Kontrolní CT vyšetření se zavedenými tlak vyrovnávajícím trubičkami, označené šipkami.

mečně i 10 m. Průměrná délka doby strávené pod hladinou je kolem 3 min.

Pacientovi byl nasazen Philadelphia límec při fisuře pravého okcipitálního kondylu a přední spony oblouku atlasu. Jako prozatímní řešení stavu hyperpneumatizace bylo navrženo operační ORL řešení – tlak vyrovnávající trubičky oboustranně (obr. 9) používané u dysfunkce Eustachovy trubice a při

opakujících se zánětech středouší. Trubičky po zavedení do bubínku nahrazují ventilační funkci Eustachovy trubice. Cílem zákroku bylo zajistit vyrovnání podtlaku v bubínkové dutině. Krátce po tomto zákroku bylo provedeno kontrolní CT vyšetření, na kterém jsou denzity vzduchu ve spongióze okcipitální kosti, sfenoidální kosti i atlasu nahrazeny denzitami tekutiny. Pacient bude dále sledován na otorinolaryngologickém oddělení.

Kontrolní neurologické vyšetření s úpravou potíží, pro které byl pacient hospitalizován.



Obr. 8. Bočný RTG snímek krční páteře, šipky ukazují na nezvyklý podíl pneumatizace v kostní dřeni okcipitální kosti a C1.

opakujících se zánětech středouší. Trubičky po zavedení do bubínku nahrazují ventilační funkci Eustachovy trubice. Cílem zákroku bylo zajistit vyrovnání podtlaku v bubín-

### Diskuze

Kraniocervikální hyperpneumatizace je v literatuře velmi často spojována s nadměrným používáním Valsalvova manévru [2,3], nádechovým potápěním a někdy i s barotraumatem [4].

V diferenciální diagnostice klinického nálezu by v našem případě přicházela v úvahu Colletův-Sicardův syndrom – jednostranná paréza hlavových nervů IX–XII při zlomenině atlasu a stejnostranného okcipitálního kondylu, která se projevuje polykacími obtížemi, chrapotem, dysfonií. U našeho pacienta však bylo zjištěno neurologické postižení vlevo a traumatické změny okcipitálního kondylu vpravo.

Dále je možné při periferní lokalizaci zvažovat i glomus tumor či disekci karotidy [5].

Ani jeden z patologických stavů nebyl radiologickým vyšetřením potvrzen.

Nález zobrazovacích metod u této diagnózy mohou vypadat bizarně, a působit tak diferenciálně diagnostické potíže. Při hodnocení radiologického nálezu je nutno brát v úvahu jednak lokalitu postižení (oblast baze lební a prvních dvou krčních obratlů), jednak kombinaci expanzivního chování, zvýšené vzdušnosti a podílu tekutiny. V rámci diferenciální diagnostiky je možné zvažovat následující patologické stavy.

Primární kostní postižení tumorózním procesem – aneuryzmatickou kostní cystou, jejíž výskyt v oblasti lebky je velmi vzácný. V literatuře je popisován její výskyt většinou sekundárně na terénu jiné patologie, nejčastěji fibrózní dysplazie, případně v kombinaci s obrovskobuněčným nádorem okcipitální kosti [6]. Dále z primárních kostních nádorů přichází v úvahu solitární fibrózní tumor [7] či vzácný primární okcipitální myxom [8]. Všechny tyto procesy však nejsou doprovázeny takovouto pneumatizací, postkontrastně se navíc většina sytí či má typický vzhled jako aneuryzmatická kostní cysta s podílem zakrvácení a hladinek s odlišnou intenzitou signálu.

Je nutné upozornit na lytické kostní metastázy vzhledem k lokalizaci změn a podílu tekutiny. Na CT jsou lytické metastázy charakterizovány destrukcí kostní trámčiny bez známek ohraničení, kdy je trámčina nahrazena měkkotkáňovou složkou. Typické je též expanzivní chování, často patologická zloženina obratlového těla, nejčastěji v oblasti pediklů. Na MR jsou obvyklé známky postkontrastního syčení. Nebývá podíl vzdušných okrsků.

Mnohočetný myelom je jedna z častých patologií v oblasti kalvy, nález však nebývá lokální, ale generalizovaný. Na RTG snímku, CT i MR jsou typická četná okrouhlá lytická ložiska, postkontrastně se sytí, bez doplňujících údajů je odlišeno od mnohočetných lytických metastáz velmi obtížně. Tento stav však nebývá doprovázen zvýšeným podílem vzdušnosti.

Zánětlivé změny – osteomyelitis, které se mohou rovněž v oblasti baze lební vyskytnout – mají mírně odlišný obraz v zobrazovacích metodách, jsou charakterizovány hypointenzním signálem a postkontrastním syčením v MR T1 sekvenci, v T2 obraze se signálem zvýšeným. V měkkých tkáních v okolí pak mohou být reaktivní změny ve smyslu edému. V oblasti obratlových těl je změna signálu kostní dřeně obdobná jako ve zmíněných plochých kostech. Při osteomyelitis nebývá podíl takto velkého množství vzduchu ve spongióze či okolí.

Vzhledem k anamnestickým údajům a zejména rozsáhlému podílu pneumatizace v nezvyklé lokalitě je nález uzavřen jako kraniocervikální pneumatizace s traumatickými změnami pravého okcipitálního kondylu a přední spony atlasu s podílem pneumorrhachis.

Nález na CT a MR neprokazují jasnou strukturální lézi, která by byla příčinou levostranného postižení n. hypoglossus, kupříkladu ve smyslu výše uvedeného Colletova-Sicardova syndromu, nicméně klinické potíže je v tomto případě možné dát do souvislosti s přítomností plynu v páteřním kanálu. Domněnku podporuje i poměrně rychlý spontánní ústup klinických obtíží pravděpodobně spojený s resorpcí plynu. V literatuře lze dohledat obdobný případ kraniocervikální hyperpneumatizace s dysfagií, tedy s příznaky obdobnými jako u našeho pacienta [9].

### Závěr

Kraniocervikální pneumatizace je řídký nález a její zobrazení může vést k mylné interpretaci a k diagnostickým rozpakům, zejména pokud je pacient vyšetřován v rámci traumatu a tato abnormalita je pouze náhodný nález, jako tomu bylo v našem případě. U našeho pacienta se jednalo o kombinaci tohoto vzácného stavu s traumatickým stavem, který byl pak příčinou pneumorrhachis a vzduchových bublin v okolí baze lební i dvou prvních krčních obratlů a právě patologický výskyt vzduchových bublin byl zřejmě rovněž i příčinou klinického stavu.

Kromě RTG a CT vyšetření, které zobrazí patologickou pneumatizaci a strukturu kosti, může být v rámci diagnostického algoritmu využito i vyšetření MR, a to zejména v případech, kdy je vzduch v abnormálně pneumatizovaném skeletu z nějakého důvodu nahrazen tekutinou. CT nález v tomto případě působí bizarně a může budít podezření na zánětlivou či tumorózní etiologii. MR vyšetření u našeho pacienta prakticky vyloučilo přítomnost tumorózní tkáně nebo známek zánětu a usnadnilo tak v kombinaci s ostatními zobrazovacími modalitami finální stanovení diagnózy.

Kauzální léčba tohoto vzácného patologického stavu není v současnosti známa. Řešení spočívá pouze v režimových opatřeních, kdy je pacientům doporučováno vyhnout se cestování letadlem, hloubkovému potápění a je nutné je upozornit na zvýšené riziko fraktury v postižené oblasti z důvodu ztenčené kortikalis.

### Literatura

1. Newberg LB, Ling V, Shamsuddin AM. Microscopic analysis of the mastoid bone in chronic serous otitis media. *Laryngoscope* 1985; 95(8): 921–923.
2. Petritsch B, Goltz PJ, Hahn D, Wendel F. Extensive craniocervical bone pneumatization. *Diagn Interv Radiol* 2011; 17(4): 308–310. doi: 10.4261/1305-3825.DIR.4299-11.2.
3. Germino JC, Medverd JR, Nguyen VT, Favinger JL, Marder CP. Craniocervical hyperpneumatization with concurrent pneumorrhachis, pneumomediastinum, and subcutaneous emphysema in a weightlifter. *Spine J* 2013; 13(10): e47–e53.
4. Omari A, Bisheh T. Craniocervical pneumatization presenting with headache following barotrauma: a case report. *J Roy Nav Med Serv* 2013; 20(4): 81–82.
5. Mumenthaler M, Bassetti C, Daetwyler C. Neurologická diferenciální diagnostika. Praha: Grada 2008: 176–177.
6. Modkovski R, Elliott R, Rubin B, Zagzag D, Jafar J, Mikolaenko I. Giant cell tumor of the occipital bone and secondary aneurysmal bone cyst: case report and review of literature. *The Internet Journal of Neurosurgery* 2009; 7(2): 1–7.
7. Son S, Lee SG, Jeong DH, Yoo CJ. Malignant solitary fibrous tumor of tandem lesions in the skull and spine. *J Korean Neurosurg Soc* 2013; 54(3): 246–249. doi: 10.3340/jkns.2013.54.3.246.
8. Kawatra M, Bhandari V, Phatak S, Kulkarni D. Primary occipital myxoma: a rare case report. *J Pediatr Neurosci* 2013; 8(2): 129–131. doi: 10.4103/1817-1745.117844.
9. Quigley AJ, Shannon H. Craniocervical pneumatization. *Radiology Case* 2013; 7(8): 27–33. doi: 10.3941/jrcr.v7i8.1444.