

Neobvyklá příčina spánkové apnoe – kazuistika

Unexpected Cause of Sleep Apnoea – a Case Report

Souhrn

Obstrukční spánková apnoe (OSA) je soubor příznaků a chorobných stavů, které vznikají na základě opakovaných zástav dechu (hypopnoických a/nebo apnoických pauz) během spánku. Příčinou zástav či útlumu dechu ve spánku je obstrukce horních cest dýchacích, nejčastěji pak patologie v oblasti dutiny nosní, zúžení velofaryngeálního či retrolinguálního prostoru, kraniofaciální deformity, obezita ale i jiné velmi vzácné příčiny. V příspěvku je prezentován případ těžké OSA (AHI 32, saturace pod 90 % pozorována v 8,4 % celkového času spánku) způsobené pseudocystou spodiny dutiny ústní zužující retrolinguální prostor. Po její exstirpaci z intraorálního přístupu došlo k výraznému zmírnění chrápání, normalizaci AHI na 4,2 a vyléčení pacienta.

Abstract

Obstructive sleep apnoea (OSA) is a group of symptoms and disease stated that occur as a consequence of repetitive pauses in breathing (hypopnoic and/or apnoic pauses) during sleep. Hypopnoea and/or apnoea is usually caused by an obstruction of the upper airways, most commonly by pathological lesion of the nose, narrowing of retroglottal and retropalatal space, craniofacial abnormalities and obesity. This case report presents a rare cause of severe OSA (AHI 32, saturation under 90% observed in 8.4% of the total sleep time) due to pseudocyst of the floor of the mouth that obstructed the retroglottal space. Excision of the pseudocyst led to significant improvement in snoring, normalization of AHI a patient cure.

Autoři deklarují, že v souvislosti s předmětem studie nemají žádné komerční zájmy.

The authors declare they have no potential conflicts of interest concerning drugs, products, or services used in the study.

Redakční rada potvrzuje, že rukopis práce splnil ICMJE kritéria pro publikace zasílané do biomedicínských časopisů.

The Editorial Board declares that the manuscript met the ICMJE "uniform requirements" for biomedical papers.

**J. Hybášková¹, V. Babiarová¹,
V. Novák², P. Matoušek^{1,3}
P. Komínek^{1,3}**

¹ Klinika otorinolaryngologie a chirurgie hlavy a krku LF OU a FN Ostrava

² Centrum pro poruchy spánku a bdění – spánková laboratoř, Klinika dětské neurologie LF OU a FN Ostrava

³ Katedra kraniofaciálních oborů, LF OU v Ostravě



MUDr. Jaroslava Hybášková
Klinika otorinolaryngologie
a chirurgie hlavy a krku
LF OU a FN Ostrava
17. listopadu 1790
708 52 Ostrava
e-mail: jaroslava.hybaskova@fno.cz

Přijato k recenzi: 24. 8. 2015

Přijato do tisku: 7. 10. 2015

Klíčová slova

obstrukční spánková apnoe – spodina ústní – retrolinguální prostor – pseudocysta

Key words

obstructive sleep apnoea – floor of the mouth – retroglottal space – pseudocyst

Úvod

Obstrukční spánková apnoe (OSA) je soubor příznaků a chorobných stavů, které vznikají na základě opakovaných zástav dechu (hypopnoických a/nebo apnoických pauz) během spánku [1]. Příčinou zástav či útlumu dechu ve spánku je obstrukce horních cest dýchacích (HCD), která vede k hypoxii s ná-

slednou probouzečím reakcí a k obnovení dýchání. To má za následek nejen fragmentaci spánku provázenou větší denní únavností a spavostí, ale i opakované desaturace vedoucí k hypertenzi s následně vyšším výskytem kardiovaskulárních chorob [2,3].

Nejčastějšími příčinami obstrukce HCD jsou patologie dutiny nosní a nosohltanu,

zúžení velofaryngeálního či retrolinguálního prostoru, kraniofaciální deformity nebo obezita [3]. V literatuře se také popisují další raritní příčiny zužující retrolinguální prostor, např. jazyková štítná žláza, osteofyty krčních obratlů nebo cysty spodiny ústní [4].

V příspěvku je prezentován vzácný případ těžké OSA způsobené pseudocystou spo-

diny dutiny ústní zužující retrolinguální prostor. V dostupné literatuře je doposud popsán pouze jediný případ [5].

Kazuistika

Pacient (42 let) s dlouholetým chrápáním a obstrukcí nosního dýchání podstoupil na jiném ORL pracovišti operaci nosní přepážky (septoplastiku). Po operaci sice došlo ke zlepšení nosního dýchání, chrápání se však nezlepšilo. Pacient udával nejen postupné zhoršování chrápání, ale i apnoické pauzy popisované rodinou. Při vyšetření ve spánkové laboratoři Kliniky dětské neurologie FN Ostrava byla provedena limitovaná polygrafie a byla zjištěna těžká OSA (AHI 32, saturace pod 90 % byla pozorována v 8,4 % celkového času spánku). Intenzita chrápání dle vizuální analogové škály (VAS) byla 8, nadměrná denní spavost dle Epworthské škály spavosti (ESS) byla 18. Pacient se léčil s hypertenzí a měl lehkou nadváhu (BMI 26,5).

Vzhledem k těžké OSA byla neurologem indikována léčba přetlakovou ventilací (CPAP). Pacient však CPAP ze společenských důvodů netoleroval, preferoval jiné řešení,

a proto byl odeslán ke stomatologickému a ORL vyšetření.

Stomatologické vyšetření ukázalo kombinovaný typ (velofaryngeální i retrolingvální zúžení) obstrukce HCD a byla zvažována léčba s použitím ústního aparátu.

Při ORL vyšetření na našem pracovišti bylo pouhým pohledem a palpací zjištěno měkké elastické zduření spodiny dutiny ústní. Flexibilní spánková endoskopie prokázala výrazné předozadní zúžení retrolinguálního prostoru. Magnetická rezonance potvrdila cystický útvar na spodině dutiny ústní o velikosti 4,5 × 4 × 3 cm, který vytlačoval kořen jazyka a předozadně zužoval retrolinguální prostor (obr. 1). Byla proto indikována exstirpace. Operace byla provedena v celkové anestezii z intraorálního přístupu, bez komplikací, jednalo se o ohraničený cystický útvar (obr. 2). Histologicky byla potvrzena pseudocysta.

Již po zhojení operační rány došlo k výraznému zmírnění chrápání a k rozšíření retrolinguálního prostoru. Intenzita chrápání poklesla z 8 na 4 (dle VAS 0–10) a ESS poklesla z 18 na 10. Dle kontrolní limitované polygrafie sedm měsíců po operaci došlo ke snížení AHI z 32 na 4,2 bez desaturací.

Diskuze

OSA je soubor příznaků a chorobných stavů, které vznikají na základě opakovaných zástav dechu (hypopnoických a/nebo apnoických pauz) během spánku [2].

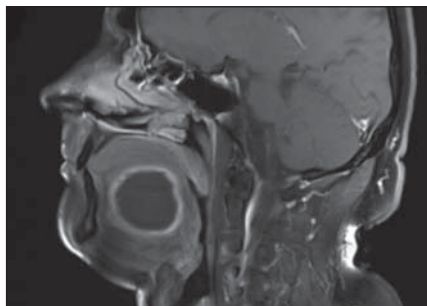
Prevalence OSA se udává 4 % u mužů a 2 % u žen [2,3].

Nejčastějšími příčinami obstrukce HCD jsou např. deviace nosní přepážky, hypertrofie patrových mandlí a další (tab. 1).

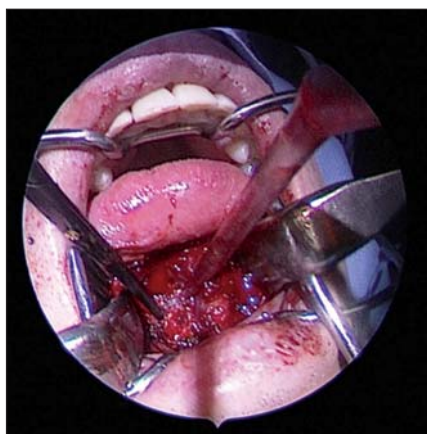
V literatuře jsou popisovány i další raritní příčiny zužující retrolinguální prostor, např. jazyková štítná žláza, osteofyty krčních obratlů nebo cysty spodiny dutiny ústní [4].

V naší kazuistice je prezentován případ těžké OSA způsobené pseudocystou spodiny dutiny ústní. Pseudocysta na rozdíl od cysty nemá vlastní výstelku, její stěna je tvořena okolní tkání, jejímž poškozením pseudocysta vznikla [6]. Častěji než s pseudocystou se můžeme setkat na spodině ústní s retenční cystou (tzv. ranulou) nebo s dermoidní cystou [7–9]. Cysta/pseudocysta na spodině ústní zůstává dlouho asymptomatická a její růst je pomalý, může nadzvedávat jazyk, a činit tak potíže při mluvení nebo polykání [7,8]. Jen výjimečně může způsobit OSA. V dostupné literatuře byl v roce 1990 popsán pouze jeden případ dermoidní podjazykové cysty způsobující těžkou OSA [5].

O významu odstranění takovéto patologie, jež zásadním způsobem mění anatomické poměry (zúžení retrolinguálního prostoru), svědčí i námi popisovaný případ pacienta s těžkou OSA (AHI 32). Po exstirpaci byl pacient subjektivně bez potíží, kontrolní spánkový monitoring sedm měsíců po operaci byl v normě. Podle Sherových kritérií (redukce hodnoty AHI alespoň o 50 % a zároveň hodnota AHI musí být pod 20) byl pacient vyléčen.



Obr. 1. Magnetická rezonance – cystický útvar na spodině dutiny ústní.



Obr. 2. Intraorální exstirpace rezistence spodiny dutiny ústní.

Tab. 1. Nejčastější příčiny obstrukce HCD.

Lokalizace	Patologie
dutina nosní a nosohltan	deviace nosního septa hypertrofie dolních skořep nosní polypy tumory adenoidní vegetace
zúžení velofaryngeálního prostoru	délka měkkého patra a uvuly hypertrofie patrových tonzil
zúžení retrolinguálního prostoru	hypertrofie svaloviny kořene jazyka makroglosie hypertrofie jazykové tonzily
kraniofaciální deformity	retrognácie temporomandibulární dislokace
obezita	–
další vzácné příčiny	jazyková štítná žláza osteofyty krčních obratlů cysta spodiny dutiny ústní

Závěrem bychom chtěli zdůraznit, že pacienti s OSA by měli být vyšetřeni mezioborově, nejen např. pouze v laboratoři pro poruchy spánku, na neurologii nebo plicním oddělení. OSA totiž mohou způsobit i vzácné a méně obvyklé příčiny, jako např. popisovaná pseudocysta spodiny ústní, jejichž poměrně snadné operační odstranění může vést k ústupu pacientových potíží.

Závěr

Zúžení retrolinguálního prostoru způsobené pseudocystou spodiny dutiny ústní je vzácná příčina OSA. OSA je multifaktoriální onemocnění s mnoha rizikovými faktory, které se podílejí na jeho vzniku. Proto je

pro diagnostiku i léčbu nezbytná multioborová spolupráce otorinolaryngologa, pneumologa, neurologa i stomatochirurga. Týká se to i pacientů s těžkou formou (AHI nad 25), kteří jsou indikováni k léčbě přetlakovou ventilací, neboť příčinou může být patologie v ORL oblasti, která se dá elegantně vyřešit, a pacientovy potíže se mohou zmírnit nebo mohou vymizet.

Literatura

1. Nevšímalová S, Šonka K et al. Poruchy spánku a bdění. 2. vyd. Praha: Galén 2007.
2. Betka J, Klozar J, Kuchař M, Kastner J, Plzák J. Obstrukční syndrom spánkové apnoe – srovnání efektivity různých chirurgických přístupů. *Otorinolaryng a Foniatri (Prague)* 2014; 63(1): 3–9.

3. Friedman M. Sleep apnea and snoring, surgical and non-surgical therapy. 1st ed. Philadelphia: Saunders/Elsevier 2009.

4. Ando E, Ogawa T, Shigeta Y, Hirai S, Ikawa T, Ishikawa C et al. A case of obstructive sleep apnoea with anterior cervical osteophytes. *J Oral Rehabil* 2009; 36(4): 776–780. doi: 10.1111/j.1365-2842.2009.01984.x.

5. Goldman JM, Barnes DJ, Pohl DV. Obstructive sleep apnoea due to a dermoid cyst of the floor of the mouth. *Thorax* 1990; 45(1): 76.

6. Vokurka M, Hugo J a kol. Velký lékařský slovník. 5. vyd. Praha: Jessenius Maxdorf 2005.

7. Davison MJ, Morton RP, McIvor NP. Plunging ranula: clinical observations. *Head Neck* 1998; 20(1): 63–68.

8. Jham BC, Duraes GV, Jham AC, Santos CR. Epidermoid cyst of the floor of the mouth: a case report. *J Can Dent Assoc* 2007; 73(6): 525–528.

9. Makos C, Nousseios G, Peios M, Gougousis S, Chouridis P. Dermoid cysts of the floor of the mouth: two case reports. *Case Rep Med* 2011; 2011: 362170. doi: 10.1155/2011/362170.

www.csgh.info