

Promptní resorpce traumatického akutního subdurálního hematomu – kazuistika

Prompt Resorption of Traumatic Acute Subdural Hematoma – a Case Report

Souhrn

Akutní subdurální hematoma (ASDH) je nejčastější typ traumatického nitrolebního krvácení s vysokou morbiditou a mortalitou. Ve většině případů je nezbytné akutní operační řešení, vzácně je možné menší asymptomatické ASDH sledovat, jejich resorpce je většinou dlouhodobá, často s vytvořením chronického subdurálního hematomu (CSDH). Bylo popsáno pouze několik případů promptní resorpce ASDH, ale někteří autoři tvrdí, že je jejich incidence podhodnocena. Prezentujeme případ traumaticky vzniklého ASDH u mladé alkoholičky, u níž došlo k téměř kompletní resorpci hematomu za cca 20 hod.

Abstract

Acute subdural hematoma (ASDH) is the most common type of traumatic intracranial hemorrhage associated with high morbidity and mortality. The majority of cases require acute surgery. Monitoring may rarely be sufficient in smaller asymptomatic ASDH. Their resorption is usually prolonged and often associated with formation of chronic subdural hematoma (CSDH). Prompt resorption of hematomas have been described in a few cases only but some authors argue that their incidence is underestimated. We present a case of traumatic ASDH in a young alcoholic patient, in whom a follow-up CT of the brain performed about 20 hours later revealed almost complete resorption of the hematoma.

Autoři deklarují, že v souvislosti s předmětem studie nemají žádné komerční zájmy.

The authors declare they have no potential conflicts of interest concerning drugs, products, or services used in the study.

Redakční rada potvrzuje, že rukopis práce splnil ICMJE kritéria pro publikace zasílané do biomedicínských časopisů.

The Editorial Board declares that the manuscript met the ICMJE "uniform requirements" for biomedical papers.

J. Kašík¹, J. Klener¹, L. Tittelbach¹, R. Tomáš¹, J. Šroubek¹, M. Mašek²

¹ Neurochirurgické oddělení, Nemocnice Na Homolce, Praha

² Radiodiagnostická klinika, Nemocnice Na Bulovce, Praha



MUDr. Josef Kašík
Neurochirurgické oddělení
Nemocnice Na Homolce
Roentgenova 2
150 30 Praha 5
e-mail: Josef.Kasik@homolka.cz

Přijato k recenzi: 25. 8. 2015

Přijato do tisku: 12. 10. 2015

Klíčová slova

akutní subdurální hematoma – chronický subdurální hematoma – promptní resorpce

Key words

acute subdural hematoma – chronic subdural hematoma – prompt resorption

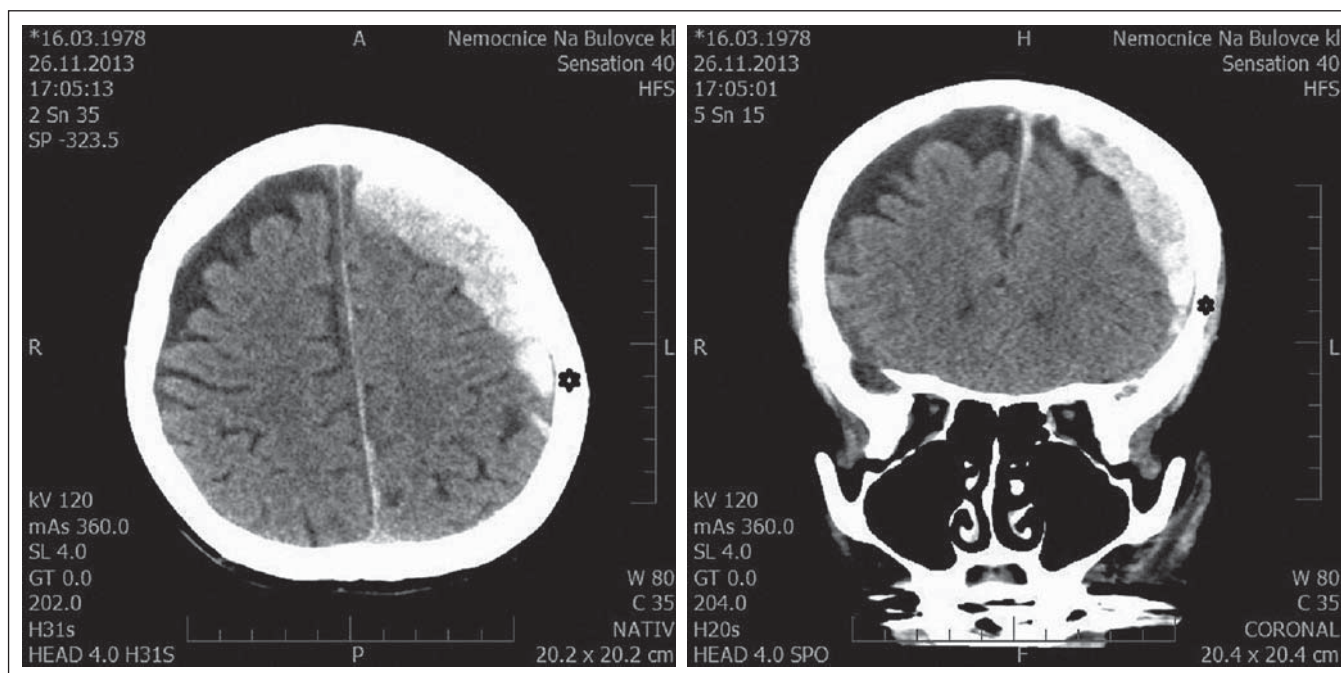
Úvod

Akutní subdurální hematoma (ASDH) představuje jeden z nejnaléhavějších stavů v neurochirurgii s vysokou morbiditou a mortalitou [1,2]. V převážné většině případů hematomy dosahující svým rozsahem klinické významnosti vyžadují bezprostřední evakuaci, u drobných asymptomatických hematomů je možné postupovat konzervativně, ale kompletní resorpce může trvat týdny až měsíce [2], často s vytvořením

chronického subdurálního hematomu (CSDH). Přesto byly v literatuře publikovány raritní případy rychlé spontánní resorpce hematomu s korespondujícím zlepšením neurologického stavu. Prezentujeme případ 35leté alkoholičky, u které došlo k promptní, téměř kompletní resorpci velkého hematomu mozku v terénu atrofie mozku. Diskutujeme o pravděpodobných mechanismech této rychlé spontánní resorpce v literatuře a ve vztahu k naší kazuistice.

Kazuistika

Nemocná (35 let) byla přijata po pádu a úderu do hlavy při opakovaném generalizovaném epileptickém záchvatu. Anamnesticky u ní byla přítomna sekundární epilepsie, chronický alkoholismus, opakovaná traumata hlavy a CSDH fronto-parietálně vlevo. Předtím nebyla v neurologické dispenzarizaci a neužívala žádnou antiepileptickou medikaci, nejspíše pro její nespolupráci. Nemocná byla po úrazu při vědomí, zmatená a dysart-



Obr. 1, 2. Transverzální a axiální CT skeny mozku pořízené 2 hod po úrazu, hvězdičkou je označena hypodenzní vrstva mezi hematomem a kalvou.

rická, na hlavových nervech (MN) bez lateralizace, na končetinách s lehkou pravostrannou hemiparézou. Poté byla transportována na spádové neurologické oddělení, kde absolvovala CT mozku s nálezem ASDH FTP vlevo šíře až 17 mm s přetlakem 5 mm, lokalizovaného na konvexitě mozku od sinus sagittalis superior (SsS) po Sylvijskou rýhu o maximálních rozměrech 91 mm ventrodorzálně a 59 mm kraniokaudálně. Jako vedlejší nález byla patrna korová atrofie mozku (obr. 1, 2). Ve vstupní laboratoři nebyly přítomny známky poruchy hemokoagulace či trombocytopenie. Na základě tohoto grafického a klinického nálezu proběhla neurochirurgická konzultace s indikací rychlého transportu na NCH JIP. Při přijetí však byla shledána překvapivá úprava v objektivním neurologickém nálezu. Nemocná byla orientovaná, spolupracovala a komunikovala přiléhavě pouze s lehce zpomaleným psychomotorickým (PM) tempem, nejspíše v rámci organického psychosyndromu, a také u ní došlo k odeznění lateralizace na končetinách. V somatickém nálezu nemocné stojí za zmínku astenická konstituce s BMI 18,5 a známky čerstvých i dříve proběhlých traumat, tzn. periorbitální hematom vlevo s otokem levé poloviny obličeje, čerstvá sutura nevelké tržně-zhmožděné rány brady a drobné oděrky a hematomy různého stáří po celém těle.

S přihlédnutím ke zlepšení neurologického stavu byl indikován konzervativní po-

stup léčby. Nemocná si stěžovala jen na mírnou bolest hlavy, objektivně neurologicky byla plně při vědomí, unavená, ale ne somnolentní, jinak byl stav beze změn. Proto bylo kontrolní CT mozku provedeno až druhý hospitalizační den, avšak s nečekaným nálezem téměř kompletní resorpce ASDH (obr. 3–5). Na provedených skenech přetřívávala pouze čočkovitá hyperdenzní kolekce frontálně vlevo, přičemž došlo k redukci jejího celkového objemu a šíře na max. 6 mm (obr. 3–5).

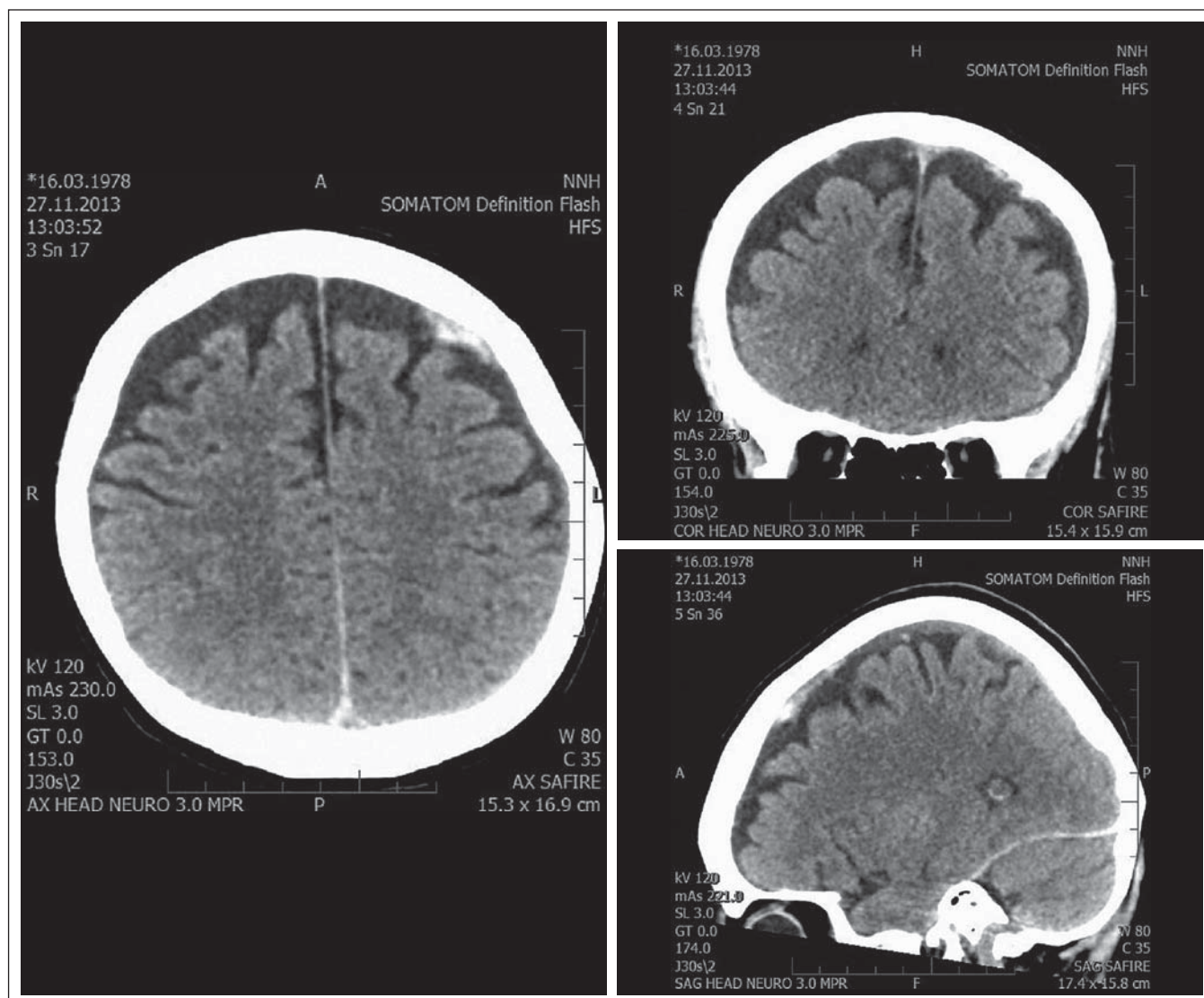
Nemocná uváděla již jen intermitentní tlaky v hlavě, objektivní neurologický nález byl nadále negativní, a proto byla přeložena na spádové neurologické oddělení. Doporučili jsme pokračovat v započaté antiepileptické terapii, provést kontrolní CT mozku a dále dispenzarizovat formou pravidelných kontrol na spádové neurologické ambulanci. Dle poskytnuté dokumentace byla nemocná na sedmi následných kontrolách, naposledy v červenci 2014, několikrát podstoupila CT mozku a EEG vyšetření s negativním nálezem, objektivně neurologicky byla zcela v pořádku.

Diskuze

ASDH je akutní stav v neurochirurgii s vysokou mortalitou (někteří autoři uvádějí až 40–60 %) a obvykle vyžaduje urgentní výkon anebo bedlivou monitoraci kvůli hrozící náhlé deterioraci neurologického

stavu s možným ireverzibilním poškozením mozku [1–4]. Pro správnou indikaci a načasování evakuace ASDH jsou známa jasná pravidla, tzv. guidelines. Evakuace by měla být provedena u všech nemocných s ASDH o tloušťce více než 10 mm nebo s přesunem středočárových struktur o více než 5 mm nezávisle na hodnotě Glasgow Coma Scale (GSC) [2]. Pro určení způsobu terapie je ještě zásadnější objektivní neurologický nález a jeho změny, které nemusí vždy odpovídat grafickému nálezu. U nemocného v kómatu (GCS < 9) jsou pravidla přísnější, tzn. že pokud GCS poklesne o 2 body a více v době před přijetím a/nebo má nemocný asymetrické či fixované rozšířené zornice a/nebo nitrolební tlak (ICP) přesahuje 20 mm Hg [5], měla by být poté přesto provedena evakuace hematomu, nezávisle na nálezu na CT.

Spontánní resorpce ASDH je naopak jev zcela výjimečný a většinou se vyskytuje v případě nekomplikovaného ASDH [6–14]. Kato et al uvádí, že do roku 2001 bylo publikováno pouze 28 případů, aktuální počty nejsou známy [15]. Patofyziologie tohoto jevu není doposud zcela přesně objasněna, ale předpokládá se, že je za něj odpovědný více než jeden mechanismus. Byly navrženy dvě pravděpodobné hypotézy vzniku. První předpokládá, že je ASDH zředěn a vypláchnut protékajícím mozkomíšním mokem (CSF) skrze trhlinu v arachnoidei. Tuto teorii podporuje přítomnost hypodenzního



Obr. 3–5. Transverzální, axiální a sagitální CT skeny mozku po resorpci hematomu pořízené za 20 hod od vstupního CT vyšetření.

pruhu mezi hematomem a vnitřní lamelou kalvy na CT, který odpovídá protékajícímu CSF [6,8,10,14]. Větší objem subarachnoidálního prostoru při mozkové atrofii může popisované zředění usnadnit [14,16–18]. Druhá hypotéza jako příčinu redistribuce označuje kompresi a redistribuci hematomu, kterou způsobí zvýšený nitrolební tlak (ICP) či jeho fluktuaace při akutním otoku mozku [3]. Podkladem tohoto vysvětlení je častý nález rozprostřeného hematomu podél tentoria nebo interhemisfericky [10,14]. Dalším přispívajícím faktorem může být přítomnost fisury lebky nebo trhliny dury, což vyústí v drénování hematomu do subgaleálního nebo intradiploického prostoru [6,15,19,20]. Na druhou stranu musí existovat i jiné mechanismy, neboť bylo popsáno mnoho případů u mladých až pediatrických pacientů, kde není

nadbytečný subarachnoideální prostor přítomen. Zde je pravděpodobně odpovědná odlišnost v lokalizaci a charakteru ASDH [1,21,22] a svoji roli zde může hrát i unikátní plasticita mozku v tomto raném věku.

V literatuře najdeme i případy resorpce ASDH v extrémně nepříznivých situacích. Dong-Won et al prezentují případ 40leté ženy, která nakonec nebyla operována i přes vstupně velmi těžkou deterioraci stavu vědomí [21]. Nemocná byla přijata s těžkou poruchou vědomí (GCS 6), s bilaterální dilatací zornic na 5 mm se zachovalou fotoreakcí, nevyšetřitelná na MN a končetinách. Na doplněném CT mozku byl diagnostikován ASDH FTP vpravo tloušťky 10 mm, s přetlakem 15 mm, a nemocná byla proto indikována k operačnímu řešení. Během jedné hodiny u ní však došlo k významnému zlepšení

stavu vědomí na GCS 10 a následná grafická kontrola prokázala zmenšení tloušťky ASDH i přetlaku. Autoři dále postupovali konzervativně a kontrolní CT za dva dny prokázalo téměř kompletní resorpci ASDH.

Kromě jednotlivých kazuistik byly publikovány i rozsáhlejší práce, v nichž se autoři zabývali důležitými charakteristikami spontánní resorpce [23]. Fujimoto et al v retrospektivní studii v období 2006–2012 čítající 366 pacientů s ASDH vybrali 56 pacientů s hematomem o tloušťce větší než 1 cm a s přetlakem větším než 1 cm, kteří nebyli primárně operováni při špatném vstupním stavu anebo z přání rodiny [24]. Poté sledovali, jak probíhala konzervativní terapie s důrazem na zjištění prediktivních faktorů této resorpce. Typická byla přítomnost těchto charakteristik: 1. tranzitorní kóma, které ne-

trvá déle než 12 hod; 2. nepřítomnost mozgových kontuzí, jež mohou svým tlakem přispět k blokadě likvorových cest a zpomalit tak diluci a redistribuci hematomu [20]; 3. hematom rozprostřený po velké ploše; 4. hypodenzní pruh mezi hematomem a vnitřním povrchem lebky a 5. anamnesticky vznik spíše menším či středně těžkým traumatem. Definovali rychlou spontánní resorpci jako jev, kdy hematom kompletně vymizí do 24 hod od úrazu nebo dojde-li k redukcí tloušťky hematomu o více než 5 mm během prvních 96 hod. Pravděpodobnost této resorpce byla zvýšená u nemocných užívajících léky s antiagregačním účinkem před poraněním hlavy a u těch, kde se vyskytoval hypodenzní pruh mezi hematomem a vnitřní lamelou kalvy.

Vrátíme-li se k naší kazuistice, tak z typických charakteristik promptní resorpce byl přítomen chronický alkoholismus s atrofií mozku, hypodenzní pruh mezi hematomem a kalvou (hvězdička v obr. 1, 2), heterogenita hematomu, nepřítomnost mozgových kontuzí a nevelké vstupní trauma. Rozhodování o volbě léčby nám však usnadnilo velmi rychlé zlepšení vstupně jen lehce deteriorovaného neurologického stavu. Z hypotéz se v našem případě dá uvažovat spíše o zředění hematomu než o jeho redistribuci. Pro toto tvrzení svědčí přítomnost hypodenzního pruhu mezi akutní porcí hematomu a vnitřním povrchem kalvy a absence známek nitrolební hypertenze typické pro redistribuci hematomu, neboť cefalea byla u nemocných jen mírná, nezvracela a od přijetí na naši JIP měla téměř normální neurologický nále. Další roli mohl sehrát anamnesticky přítomný CSDH.

V případech vzniku ASDH v terénu CSDH je nutné pátrat po předchozích CT nálezech a hospitalizacích, mechanismu vzniku úrazu a charakteristikách CT mozku bezprostředně po traumatu, které mohou být podobné jako uváděné typické grafické znaky promptní resorpce hematomu (atrofie mozku, nepřítomnost kontuzí a traumatického SAK atp.). Konzervativní postup bývá u těchto nemocných metodou volby a odloženě může být provedena pouze trepanace a drenáž. V literatuře však existují případy resorpce velkých ASDH bez přítomnosti CSDH.

Je zřejmé, že jde o velice raritní proces a léčba většiny nemocných s ASDH bude probíhat ve standardním schématu. Na základě prezentace těchto případů si ale myslíme, že je dobré znát některé jejich charakteristiky a pak je ospravedlnitelné provést

kontrolní CT mozku ještě před provedením zvažované operace.

Existují práce, které dokládají častou nezbytnost pozdní chirurgické revize u nemocných, kteří byli vstupně v dobrém neurologickém stavu (GCS 13–15) a byli řešeni konzervativně [25]. Tato tzv. delayed surgery group představovala až 35 % těchto nemocných.

Závěr

Základní léčba u nemocných s ASDH je chirurgické řešení. Vzácně může dojít k rychlé, tzv. promptní spontánní resorpci ASDH, podobně jako v naší kazuistice. Pokud jsou přítomny některé výše uvedené charakteristiky a pokud je nemocný v dobrém neurologickém stavu, pak je možné postupovat konzervativně. Přesto by měl být kladen důraz na důkladnou observaci neurologického stavu a opakované grafické kontroly. Při našem rozhodování byl důležitý relativně dobrý vstupní neurologický stav nemocného a zejména jeho rychlé zlepšení při přijetí. Toto zlepšení však nemusí korespondovat s grafickým obrazem. Proto by interval provedení kontrolního CT mozku, i v případě dobrého klinického průběhu, měl být individuální a co nejkratší. Pokud však existují jakékoliv pochybnosti, měla by chirurgická evakuace mít vždy přednost před případnou morbiditou při odložené evakuaci, indikované až po případném zhoršení stavu nemocného. V případě těžší deteriorace neurologického stavu musí ke zlepšení dojít dříve, než je nemocný dovezen na operační sál [3].

Literatura

- Matsuyama T, Shimomura T, Okumura Y, Sakaki T. Rapid resolution of symptomatic acute subdural hematoma: case report. *Surg Neurol* 1997; 48(2): 193–196.
- Zacko JC, Harris L, Bullock MR. Surgical management of traumatic brain injury. In: Winn HR (ed.). *Youmans Neurological Surgery*. Vol. 4. Philadelphia: Saunders 2011: 3424–3452.
- Liu B, Zhuang Z, Luo J. Fluctuation of intra-parenchymal cerebral pressure may drive the rapid spontaneous resolution of acute subdural hematoma. *Med Hypotheses* 2013; 81(2): 159–162. doi: 10.1016/j.mehy.2013.05.019.
- Towers WS, Kurtom KH. Spontaneous resolution of large acute subdural hematoma and the value of neurological exam in conservative management of high risk patients. *Clin Neurol Neurosurg* 2014; 118: 98–100. doi: 10.1016/j.clineuro.2013.12.014.
- Bullock MR, Chesnut R, Ghajar J, Gordon D, Hartl R, Newell DW et al. Surgical management of acute subdural hematomas. *Neurosurgery* 2006; 58 (Suppl 3): S16–S24.
- Berker M, Gulsen S, Ozcan OE. Ultra rapid spontaneous resolution of acute posttraumatic subdural hematomas in patient with temporal linear fracture. *Acta Neurochir (Wien)* 2003; 145(8): 715–717.

- Coşar M, Eser O, Aslan A, Ela Y. Rapid resolution of acute subdural hematoma and effects on the size of existent subdural hygroma: a case report. *Turk Neurosurg* 2007; 17(3): 224–227.
- Inamasu J, Nakamura Y, Saito R, Kuroshima Y, Mayanagi K, Ohba S et al. Rapid resolution of traumatic acute subdural hematoma by redistribution. *Am J Emerg Med* 2002; 20(4): 376–377.
- Lee CH, Kang DH, Hwang SH, Park IS, Jung JM. Spontaneous rapid reduction of a large acute subdural hematoma. *J Korean Med Sci* 2009; 24(6): 1224–1226. doi: 10.3346/jkms.2009.24.6.1224.
- Mirzai H, Yaldiz C, Eminoglu M, Orguc S. Ultra fast resolution of acute post-traumatic subdural hematoma. *J Neurol Neurosurg Psychiatry* 2005; 76(12): 1738.
- Nagao T, Aoki N, Mizutani H, Kitamura K. Acute subdural hematoma with rapid resolution in infancy: case report. *Neurosurgery* 1986; 19(3): 465–467.
- Suzuki Y, Kawamata T, Matsumoto H, Kunii N, Matsumoto K. A resolving sign of acute subdural hematoma: from report of two cases. *No Shinkei Geka* 1998; 26(11): 1025–1029.
- Seong S, Chang JY, Sang GL. Natural course of initially non-operated cases of acute subdural hematoma: the risk factors of hematoma progression. *J Korean Neurosurg Soc* 2013; 54(3): 211–219. doi: 10.3340/jkns.2013.54.3.211.
- Osborn AG. *Diagnostic neuroradiology*. St. Louis: Mosby 1994: 205–207.
- Kato N, Tsunoda T, Matsumura A, Yanaka K, Nose T. Rapid spontaneous resolution of acute subdural hematoma occurs by redistribution – two case reports. *Neurol Med Chir (Tokyo)* 2001; 41(3): 140–143.
- Erol FS, Kaplan M, Topsakal C, Ozveren MF, Tiftikli MT. Coexistence of rapidly resolving acute subdural hematoma and delayed traumatic intracerebral hemorrhage. *Pediatr Neurosurg* 2004; 40(5): 238–240.
- Hadjigeorgiou G, Chamilos C, Petsanas A, Vranos G, Foteas P, Spiridakis F. Rapid spontaneous resolution of acute subdural hematoma in a patient with chronic alcoholism. *Br J Neurosurg* 2012; 26(3): 415–416. doi: 10.3109/02688697.2011.631619.
- Huang SH, Lee HM, Lin CK, Kwan AL, Howng SL, Loh JK. Rapid resolution of infantile acute subdural hematoma: a case report. *Kaohsiung J Med Sci* 2005; 21(6): 291–294.
- Watanabe A, Omata T, Kinouchi H. Rapid reduction of acute subdural hematoma and redistribution of hematoma: case report. *Neurol Med Chir (Tokyo)* 2010; 50(10): 924–927.
- Tsui EY, Fai Ma K, Cheung YK, Chan JH, Yuen MK. Rapid spontaneous resolution and redistribution of acute subdural hematoma in a patient with chronic alcoholism: a case report. *Eur J Radiol* 2000; 36(1): 53–57.
- Dong-Won S, Chan-Young Ch, Chae-Heuck L. Spontaneously rapid resolution of acute subdural hemorrhage with severe midline shift. *J Korean Neurosurg Soc* 2013; 54(5): 431–433. doi: 10.3340/jkns.2013.54.5.431.
- Jae-Young P, Kyung-Sub M, Jung-Kil L, Kyung-Woon J. Rapid resolution of acute subdural hematoma in child with severe head injury: a case report. *J Med Case Rep* 2013; 7(3): 67. doi: 10.1186/1752-1947-7-67.
- Wen L, Liu WG, Ma L, Zhan RY, Li G, Yang XF. Spontaneous rapid resolution of acute subdural hematoma after head trauma: is it truly rare? Case report and relevant review of the literature. *Ir J Med Sci* 2009; 178(3): 367–371. doi: 10.1007/s11845-008-0168-5.
- Fujimoto K, Otsuka T, Yoshizato K, Kuratsu J. Predictors of rapid spontaneous resolution of acute subdural hematoma. *Clin Neurol Neurosurg* 2014; 118: 94–97. doi: 10.1016/j.clineuro.2013.11.030.
- Kim BJ, Park KJ, Park DH. Risk factors of delayed surgical evacuation for initially non-operative acute subdural hematomas following mild head injury. *Acta Neurochir (Wien)* 2014; 156(8): 1605–1613. doi: 10.1007/s00701-014-2151-4.