

Neurosarkoidóza u muže středního věku – kazuistika

Neurosarcoidosis in a Middle-aged Man – a Case Report

Souhrn

Sarkoidóza je multisystémové onemocnění granulomatózního charakteru neznámé etiologie, které velmi vzácně postihuje nervový systém. Granulomatózní proces může postihovat všechny struktury centrální i periferní nervové soustavy. Neurosarkoidóza má špatnou prognózu a léčbu je nutno zahájit v časných stádiích. Uvádíme kazuistiku muže středního věku s diagnostikovanou sarkoidózou nitrohruďných uzlin a plicního parenchymu, u kterého s časovou latencí 10 let došlo k rozvoji kardiálního a neurologického postižení. Bylo diagnostikováno postižení periferního nervového systému charakteru periferní neuropatie a symptomatika zadních míšních provazců asociované se základním onemocněním sarkoidózou. Byla nasazena léčba kortikoidy, která vedla ke zmírnění neuropatických obtíží. Pacient je v současnosti na udržovací dávce kortikoidů, vykazuje nízkou aktivitu plicního onemocnění a neurologický nálezný se během doby sledování nezměnil. Sdělení obsahuje přehled základních diagnostických a léčebných algoritmů u pacientů se stanovenou diagnózou neurosarkoidózy, vč. prvních zkušeností s novými biologickými preparáty při léčbě tohoto raritního, ale velmi závažného onemocnění.

Abstract

Sarcoidosis is a multisystem granulomatous disease of unknown origin that rarely affects the nervous system. Granulomatous process may affect all structures of the central and peripheral nervous system. Neurosarcoidosis is associated with bad prognosis and the treatment should be started at early stages of the disease. We present a case of a middle-aged man with sarcoidosis of the peripheral lung lymph nodes and lung parenchyma. After 10 years of follow-up, the disease progressed with cardiac and neurological involvement. The peripheral nervous system was affected with peripheral neuropathy associated with sarcoidosis; other reasons for peripheral neuropathy were excluded. Treatment with corticosteroids led to improvements in neurological symptoms. At present, the patient is on a maintenance dose of corticosteroids, shows low activity of lung disease and neurological findings have been stable throughout the follow-up period. A brief literature review of the latest diagnostic and treatment options in patients with neurosarcoidosis is presented, including the first experience with novel biological treatments of this rare, very serious disease.

Grantová podpora: IGA MZ ČR NT11117.

<http://dx.doi.org/10.14735/amcsnn2016225>

Úvod

Sarkoidóza je multisystémové granulomatózní onemocnění neznámé etiologie. V České republice je incidence tohoto onemocnění 3,1/100 000 obyvatel a preva-

lence mezi 70–80 případy/100 000 obyvatel [1,2]. Přestože se hovoří o systémovém onemocnění, velmi často se sarkoidóza projevuje ve formě klinicky limitované pouze na plíce [3]. U přibližně 30–50 % případů

se však setkáváme současně s mimohrudním postižením [3], z toho klinicky rozpoznatelné postižení nervové soustavy je patrné u méně než 5 % případů [4]. V české populaci je výskyt neurosarkoidózy ještě ra-

Autoři deklarují, že v souvislosti s předmětem studie nemají žádné komerční zájmy.

The authors declare they have no potential conflicts of interest concerning drugs, products, or services used in the study.

Redakční rada potvrzuje, že rukopis práce splnil ICMJE kritéria pro publikace zasílané do biomedicínských časopisů.

The Editorial Board declares that the manuscript met the ICMJE "uniform requirements" for biomedical papers.

**M. Žurková¹, P. Otruba²,
V. Lošťáková¹, Z. Tüdös³, V. Kolek¹,
E. Kriegová⁴**

¹ Klinika plicních nemocí a tuberkulózy
LF UP a FN Olomouc

² Neurologická klinika
LF UP a FN Olomouc

³ Radiologická klinika
LF UP a FN Olomouc

⁴ Ústav imunologie, LF UP v Olomouci



Dr. Eva Kriegová
Ústav imunologie
LF UP v Olomouci
Hněvotínská 3
Olomouc
e-mail: eva.kriegova@email.cz

Přijato k recenzi: 1. 10. 2015

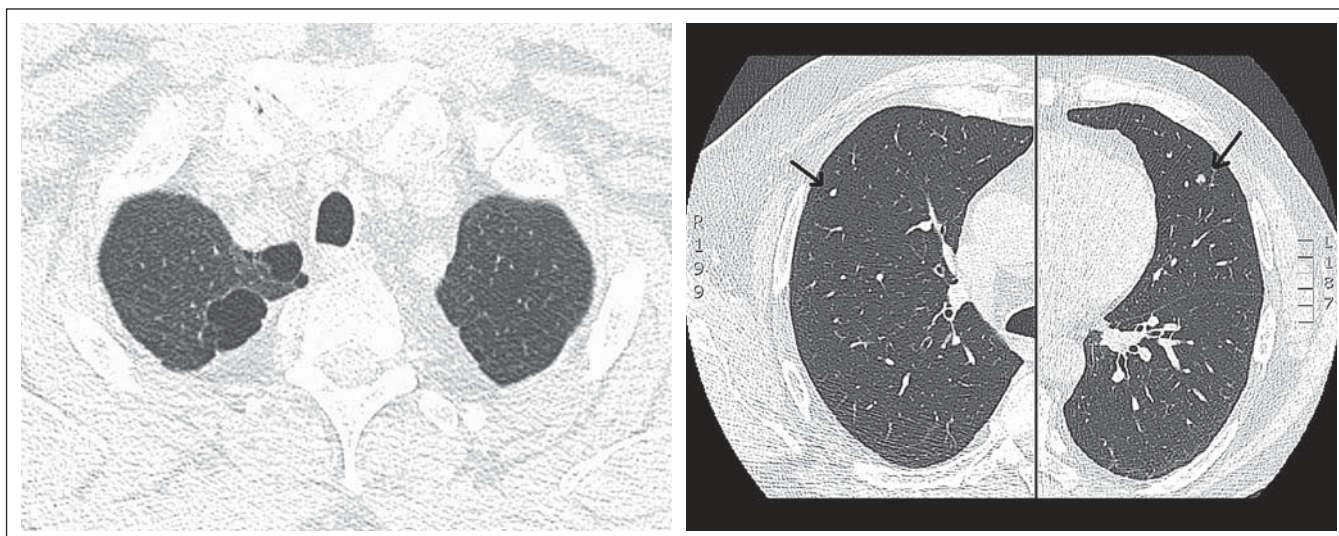
Přijato do tisku: 28. 12. 2015

Klíčová slova

sarkoidóza – neurosarkoidóza – postižení centrálního nervového systému – periferní neuropatie

Key words

sarcoidosis – neurosarcoidosis – involvement of central nervous system – peripheral neuropathy



Obr. 1. HRCT plic popisovaného případu nemocného se sarkoidózou (vyšetření z ledna 2009).

Fig. 1. HRCT of lungs of reported patient with sarcoidosis (January 2009).

V pravém hrotu se nachází dvě drobné emfyzematózní buly o velikosti 22 × 14 mm (horní část), jejichž velikost je při porovnání s předchozím vyšetřením stacionární. Oboustranně na periferii plicního parenchymu a subpleurálně se vyskytují nečetné drobné nodulace o velikosti do 5 mm (dolní část).

ritnější, postihuje méně než 1 % pacientů se sarkoidózou [5,6].

Diagnostika neurosarkoidózy je velmi složitá. Důvodem je velmi rozmanitá neurologická manifestace sarkoidózy a skutečnost, že toto onemocnění může imitovat řadu dalších nemocí postihujících neurologický systém. Při diagnostických rozpacích je možno provést i biopsii mening a mozku, senzitivního periferního nervu nebo také epidermální biopsii s kvantitativní analýzou k potvrzení neuropatie malých vláken. Přesto je diagnostika neurosarkoidózy většinou založena na průkazu sarkoidních granulomů v jiných tkáních než neurologických biopsiích, dále na charakteristických syndromech, funkčním vyšetření, zobrazovacích technikách a vyloučení jiných chronických neuropatií. Proto je nezbytné nutně znát syndromy asociované s neurosarkoidózou, což může pomoci včas diagnostikovat toto velmi raritní, ale velmi závažné onemocnění se špatnou prognózou. Léčbu je nutno zahájit v časných stadiích. Současná protizánětlivá event. imunosupresivní léčba je empirická a vyžaduje důkladné zvážení klinických symptomů, postižení dalších orgánů, aktivity onemocnění a dalších klinických a paraklinických parametrů. Preparáty na bázi moderní biologicky cílené léčby nabízí pro pacienty s neurosarkoidózou nové možnosti, nepatří však zatím mezi standardní léčebné postupy.

V našem sdělení popisujeme případ muže středního věku s diagnostikovanou plicní sarkoidózou s hyperkalciúrií, u kterého s časovou latencí 10 let došlo k rozvoji srdečního a neurologického postižení. Dále je uveden přehled základních údajů o diagnostice a léčbě neurosarkoidózy.

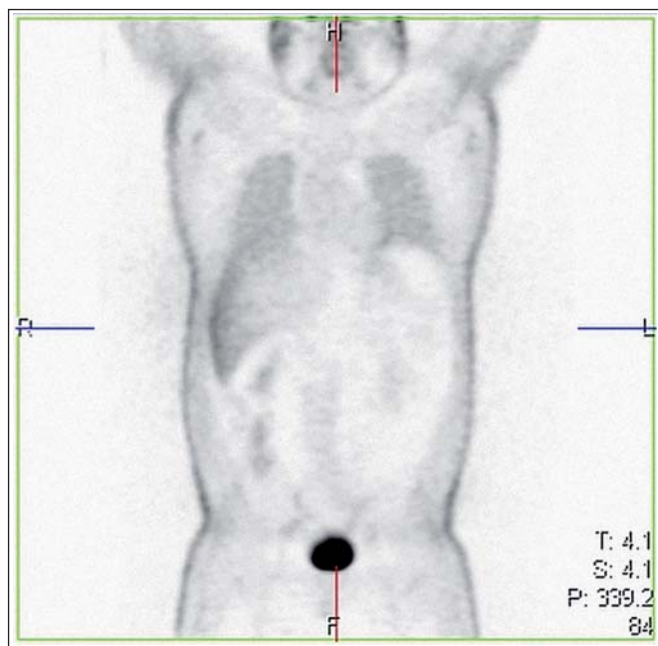
Kazuistika

Prezentujeme případ 57letého muže, který je sledován na Plicní klinice LF UP a FN Olomouc od roku 2004 pro recidivující nodózní erytém a zvýšenou hladinu enzymu konvertujícího angiotenzin v séru (SACE; 84,7 U/l). Cytologickým vyšetřením bronchoalveolární tekutiny byla zjištěna lymfocytární alveolitida (11 %; poměr CD4+/CD8+ lymfocytů byl 1,23) a současně mikromorfologicky prokázán epitelooidní granulom. Na vysoce rozlišovacím CT (HRCT) plic byly popsány dvě drobné buly v pravém hrotu a nečetné nodulace na periferii plicního parenchymu. Stav nemocného byl veden jako rentgenologické stadium 0. Standardně byl proveden skrínig očního postižení a sběr moče na odpad vápníku za 24 hod, vše s negativním výsledkem. Pacient splňoval kritéria pro diagnózu sarkoidózy [1,3].

V září 2007 byla zjištěna hyperkalciurie a následně zahájena kortikoterapie v iniciální dávce 40 mg/den prednizonu s postupným poklesem. V lednu 2009 byl pacient opět vyšetřen pro nově zjištěné infiltráty v podkoží předloktí rukou, bolesti kloubů a svalů

a mravenčení v dolních končetinách a bylo indikováno oční, kožní a neurologické vyšetření vč. PET/CT k vyloučení možného latentního mimoplicního postižení. U nemocného byly opakovaně prováděny biopsie z míst kožních změn a histologicky z biopsie kůže paže pravé horní končetiny byl potvrzen atypický lipom a lobulární panikulitida a nejspíše netuberkulózní varianta erythema induratum. Kožní postižení sarkoidózou nikdy doloženo nebylo. Hyperkalciurie nebyla prokázána, kontrolní oční a neurologické vyšetření byla bez průkazu patologie. HRCT hrudníku prokazoval stacionární nález dvou emfyzematózních bul v pravém hrotu a nečetné drobné nodulace na periferii plicního parenchymu bilaterálně (obr. 1). Bylo doplněno celotělové PET/CT (obr. 2), kde nebyla prokázána aktivita sarkoidózy. Pacient byl nadále sledován bez léčby kortikoidy.

V lednu 2014 bylo u pacienta provedeno neurologické vyšetření pro symptomy periferní neuropatie. V objektivním nálezu byla zjištěna hyporeflexie šlachově-okosticových reflexů L2–S2, nebyly shledány známky svalové hypotrofie, nebylo zjištěno snížení svalové síly na horních nebo dolních končetinách. Pacient udával dysestezie s typickou lokalizací na akrech DKK ponožkovitého charakteru, termické a vibrační modalita nebyly postiženy. Bylo doplněno elektromyografické (EMG) vyšetření, při kterém byla prokázána chronická axonální převážně senzi-



Obr. 2. Celotělové PET/CT u nemocného se sarkoidózou indikované k vyloučení mimoplicního postižení (vyšetření z ledna 2009).

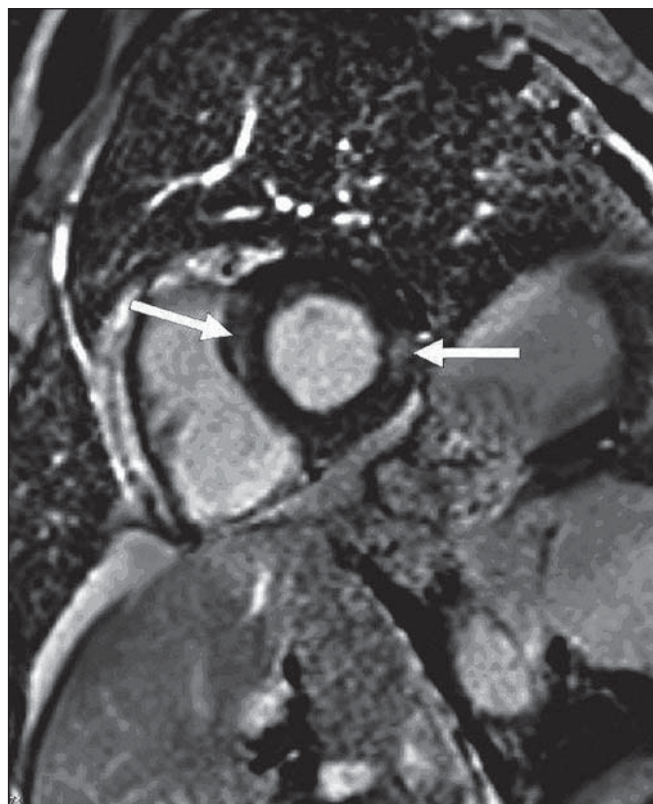
Fig. 2. Whole-body PET/CT in patient with sarcoidosis indicated to exclude the extrapulmonary involvement (January 2009).

Vyšetření neprokázalo hypermetabolismus glukózy svědčící pro přítomnost aktivní sarkoidózy.

ktivní neuropatie dolních končetin lehkého stupně. Parametry senzitivního vedení n. suralis a n. peroneus superficialis byly zpomaleny na hodnoty 35–39 m/s. Byla registrována změna velikosti sumačního senzitivního akčního potenciálu. Naopak motorické kmenové vedení zůstalo zachováno při normálních parametrech motorického vedení, pouze s lehkou redukcí amplitudy motorického akčního potenciálu. V jehlové technice nebyly zaznamenány akutní denervační potenciály, při hodnocení jednotlivých motorických akčních jednotek byla registrována lehce vyšší amplituda při normální délce trvání. Klinické podezření na spinální ataxii bylo verifikováno provedením somatosenzitivních evokovaných potenciálů stimulací n. medianus a n. tibialis oboustranně. Při stimulaci n. tibialis bylo oboustranně registrováno prodloužení latencí kortikálního komplexu při normálních parametrech periferního vedení a při vyšetření somatosenzitivních evokovaných potenciálů při stimulaci n. medianus. Analýza likvoru nebyla provedena z důvodu nesouhlasu pacienta s invazivním vyšetřením. V rámci standardního algoritmu při nově se vyskytujícím mimoplicním postižení, příp. při zhoršení klinického stavu, byla indikována bronchoskopie

s bronchoalveolární laváží (BAL) a transbronchiální biopsie (TBB). Cytologie BAL tekutiny prokázala nález lymfocytární alveolity (23 %), poměr CD4+/CD8+ byl 1,05 a histologie z TBB bez průkazu granulomu. Současně bylo prokázáno postižení srdce sarkoidózou pomocí techniky magnetické rezonance (MR) (obr. 3). Vzhledem k nově prokázanému mimoplicnímu postižení nervového a srdečního systému bylo indikováno opětovné zahájení kortikoterapie, byl nasazen prednison v iniciační dávce 60 mg/den. Do léčby byly nasazeny vitamíny skupiny B (milgamma 3 × 1) a pregabalin (lyrica 150 mg/den).

Kontrolní HRCT plic v únoru 2014 popisuje jemné retikulace a opacity mléčného skla, vícečetné drobné nodulace s maximem subpleurálně. V červenci 2014 podstoupil pacient opakovaně komplexní neurologická vyšetření, při kterých byly dominující příznaky postižení periferního nervového systému charakteru periferní senzomotorické neuropatie a postižení charakteru spi-



Obr. 3. Magnetická rezonance srdce – vyšetření inverzní gradientní sekvencí v rovině v krátké ose levé komory po podání gadoliniové kontrastní látky (vyšetření z ledna 2014).

Fig. 3. Magnetic resonance imaging of the heart – an examination of the inverse gradient sequences in the plane short axis of the left ventricle following administration of a gadolinium contrast agent (January 2014).

Šipkami jsou označeny hypersignální okrsky pozdního sycení v oblasti septa a laterální stěny levé komory svědčící pro postižení myokardu sarkoidózou.

nální ataxie lehkého stupně. Klinicky byly zjištěny známky zadně provazcového postižení, které bylo potvrzeno pomocí vyšetření somatosenzitivních evokovaných potenciálů (SSEP n. medianus a n. tibialis). Vyšetření míchy pomocí MR nebylo provedeno pro malou výtěžnost u daného typu postižení. Opětovně byl bez známek svalové hypotrofie, přetrvává hyporeflexie reflexů L2–S2 oboustranně, jsou přítomny známky poruchy vibračního čítí při testování kalibrovanou ladičkou. Při testování stoje se objevuje nejistota v Rombergově zkoušce. Bylo pokračováno v terapii prednisonem a vitamíny skupiny B (milgamma 3 × 1) a pregabalin (lyrica 150 mg/den).

V září 2015 bylo provedeno kontrolní MR srdce a echokardiografické vyšetření, nálezy byly bez známek progresu postižení srdce

Tab. 1. Typy postižení neurosarkoidózou a její symptomy (upraveno dle Agnihotri et al [7]).

- kraniální neuropatie – nejčastější paréza n. facialis a neuropatie n. opticus, ostatní méně časté
- aseptická lymfocytární meningitida – akutní, chronická
- hydrocefalus
- intrakraniální léze – imituje tumor, výskyt kdekoliv – nejčastěji hypothalamus, hypofýza (s endokrinními poruchami)
- myelopatie – nejčastěji cervikální a hrudní část míchy
- cerebrovaskulární postižení – granulomatózní vaskulitida → tranzitorní ischemická ataka (TIA), centrální mozková příhoda (CMP) – typ ischemická CMP, hemoragická CMP
- psychiatrická symptomatologie – deprese, demence, psychózy
- epileptické záchvaty
- periferní neuropatie
- neuropatie tenkých vláken („small fiber neuropathy“)

sarkoidózou. Holter EKG při kontrolním vyšetření indikován nebyl. Kontrolní HRCT plic popisuje regresí minimálních jemných retikulací a opacit mléčného skla, jinak přetrvává nález drobných nodulací s maximem subpleurálně. Hodnoty biomarkerů byly jen s lehkou elevací SACE, sILR2 a neopterin byly v normě. Pacient je v současnosti ve stabilizovaném stavu na udržovací malé dávce 5 mg prednizonu denně, vykazuje nízkou aktivitu plicního onemocnění a neurologický náleze se během doby sledování nezměnil, jsou přítomny známky senzomotorické neuropatie a spinální ataxie.

Diagnostika neurosarkoidózy

Granulomatózní proces u neurosarkoidózy může postihovat všechny struktury centrální i periferní nervové soustavy. Nejčastěji se u neurosarkoidózy setkáváme s periferními neuropatiemi, ojedinělé jsou případy s postižením centrálního nervového systému [4,5,7], v literatuře se popisují i případy postižení mozku nebo míchy [4,5,7]. Postižení hlavových nervů, např. n. facialis (VII.), se někdy kombinuje s uveitidou a s infiltrací především příušních žláz („febris uveoparotidea“ popsaná Heerfordtem) [8]. S postižením centrální nervové soustavy souvisí i atrofie optického nervu s následnou možnou amaurózou nebo se při hypofyzární lokalizaci může vyskytnout diabetes insipidus. Popisuje se neuropatie malých vláken („small fibre neuropathy“) [4,7]. Periferní neuropatie se může kombinovat se svalovým postižením [9]. U řady pacientů s neurosarkoidózou se setkáváme s celkovou slabostí a únavou, které jsou u některých nemocných těžko řešitelným problémem. V diferenciální diagnostice neurosarkoidózy je nutno vyloučit tuberkulózu a jiné granulomatózy a myko-

tické infekce. V širší diferenciální diagnostice se zaměřujeme na autoimunitní onemocnění centrální a periferní nervové soustavy demyelinizačního charakteru (roztroušená skleróza mozkomíšni, chronická zánětlivá demyelinizační polyneuropatie) a vylučujeme onemocnění charakteru izolovaných vaskulitid CNS nebo raritní postižení při syndromu získané imunodeficiency.

Z důvodu vzácného výskytu a velmi rozmanité klinické manifestace je diagnostika neurosarkoidózy velmi složitá. Většinou se neurosarkoidóza vyskytuje v průběhu onemocnění zjištěného v jiné lokalizaci. Zcela vzácně je neurosarkoidóza prvním projevem sarkoidózy. U pacientů s neurosarkoidózou lze objektivizovat postižení hlavových nervů (n. VII), které se může kombinovat s uveitidou a s infiltrací především příušních žláz („febris uveoparotidea“) [2,4,5,8]. K průkazu postižení jednotlivých struktur centrální i periferní nervové soustavy, příp. postižení mozku nebo míchy granulomatózním procesem využíváme řadu zobrazovacích metod. Při podezření na postižení centrální nervové soustavy (CNS) sarkoidózou se uplatňuje MR, elektromyografie (EMG) a vyšetření multimodálních evokovaných potenciálů. Přínosné může být vyšetření mozkomíšního moku, ve kterém se prokazuje zvýšený počet lymfocytů. Při imunofenotypizaci lymfocytů z likvoru je charakteristický zvýšený poměr CD4+/CD8+ (tzv. imunoregulační index), v likvoru bývají i vyšší hladiny lysozymu a SACE. Při diagnostických rozpacích je možno provést i biopsii mening a mozku. Dále je možno v indikovaných případech provést biopsii senzitivního periferního nervu nebo také epidermální biopsii s kvantitativní analýzou k potvrzení neuropatie malých vláken. Ve většině případů je

však diagnostika neurosarkoidózy založena na průkazu sarkoidních granulomů v jiných tkáních než neurologických biopsiích a dále na charakteristických syndromech a zobrazovacích technikách [7,10]. Jednotlivé typy postižení nervového systému a symptomů u neurosarkoidózy jsou uvedeny v tab. 1.

Léčba neurosarkoidózy

Současná léčba je přísně individuální dle vyhodnocení rozsahu a tíže orgánového postižení a posouzení aktivity onemocnění (neaktivní, stabilizované, progredující) [7,10,11]. Doporučuje se začít s léčbou neurosarkoidózy v časných stadiích. Vzhledem ke skutečnosti, že se jedná o systémové onemocnění, které většinou postihuje kromě neurologického systému také jiné orgány, je nutno spolupracovat se specialisty z jiných oborů. Konzultován by měl být pneumolog. Přehled současných léčebných možností a dávkování u neurosarkoidózy jsou uvedeny v tab. 2.

Léčba neurosarkoidózy vychází z doporučených konsenzů a je zde indikována léčba kortikoidy [4,8]. Dávky a délka trvání léčby jsou individuální a záleží na tíži onemocnění a léčebné odpovědi. Nemocní s parézou n. facialis nebo aseptickou meningitidou by měli být léčeni prednizonem v iniciální dávce 0,5 mg/kg/den po dobu dvou týdnů s následným snižováním dávek po dobu jednoho roku. U nemocných s myopatií či neuropatií je délka léčby vyššími dávkami (0,5–1,0 mg/kg/den) čtyři týdny. Pokud jsou postiženy meningy nebo jsou známky encefalopatie či symptomatického hydrocefalu, je dávkování kortikoidů vyšší – prednizon 1–1,5 mg/kg/denně po čtyři týdny s následným snižováním dávek po dobu jednoho roku. Nemocní, kteří se horší při terapii kortikoidy nebo u kterých jsou tyto léky kontraindikovány, mohou profitovat z alternativní terapie jako např. metotrexát, mykofenolát mofetil, azathioprin, cyklofosfamid, cyklosporin, chlorambucil a purinová analoga – kladribin [4,8,12]. Dále jsou využívány hydroxychlorochin, talidomid jako steroid-šetřící léky, či jako dodatková léčba u nemocných s vysokodávkovanými kortikoidy, kteří jsou rezistentní na léčbu samotnými kortikoidy. U nemocných se sarkoidózou CNS bývá zcela výjimečně indikována i chirurgická léčba, a to jen v případech perzistentních či zvěšujících se lézí. Dále jen ve speciálních případech, jako je refrakterní onemocnění na léčbu kortikoidy či selhání léčby kortikoidy, bývá

Tab. 2. Doporučená léčba neurosarkoidózy.

Léčba 1. linie	Dávkování
systémové kortikoidy	vyšší iniciační dávky: 1. p.o. systémových kortikoidů (až 0,5–1,5 mg/kg/denně) po dobu 2–4 týdnů, nebo 2. pulzní kortikoterapie metylprednizolonem 1 000 mg/denně po dobu 3–5 dní, poté následuje přechod na léčbu p.o. (0,5–1 mg/kg/denně) se sestupnou tendencí po dobu min. 1 roku.
Léčba 2. linie	
kombinace systémové kortikoidy + imunosupresivní/immunomodulační terapie	k systémovým kortikoidům dávkovaným dle schématu viz výše přidáváme kortikoidy-šetřící lék: 1. metotrexát – 15–35 mg/týden, po dobu min. 1 roku v případě netolerance nebo selhání léčby na kombinaci kortikoidy plus metotrexát je možno k systémovým kortikoidům přidávat , a to po dobu min. 1 roku: 2. cyklofosfamid – pulzní terapie cyklofosfamid 500–1 000 mg i.v. à 2–4 týdny, pak přechod na p.o. individuální dávkování; 3. azathioprin – účinnost u neurosarkoidózy není jednoznačně prokázána; 4. mykofenolát mofetil – 1–2 g/denně; 5. cyklosporin – 1–3 mg/kg/denně; 6. antimalarika – hydroxychlorochin 200–400 mg/denně; 7. antipsychotika; 8. přistoupit k radioterapii CNS; 9. operativní léčba.
biologická anti-cytokinová léčba	infliximab, adalimumab, etanercept

indikována radioterapie CNS [4,8,10]. V průběhu radioterapie je doporučeno pokračovat v imunosupresivní léčbě, ale v nižších dávkách.

V nedávné době byly popsány další léčebné možnosti u neurosarkoidózy s využitím léků blokujících zánětlivý cytokin tumor nekrotizující faktor TNF- α podílející se na patogenezi sarkoidózy, a to zejména u pacientů refrakterních na léčbu kortikoidy. U těchto nemocných je indikována biologická léčba TNF- α inhibitory infliximabem nebo rituximabem [13]. Nedávná práce prokázala také možnost úspěšného použití etanerceptu u pacientky s neurosarkoidózou refrakterní na kortikosteroidy, cyklofosfamid, alemtuzumab, azathioprin, mykofenolát mofetil i rituximab [14]. Výhodou použití etanerceptu, který inhibuje vazbu TNF- α na povrchové buněčné receptory, je skutečnost, že se na rozdíl od infliximabu nebo rituximabu nevytváří neutralizační protilátky. Preparáty na bázi moderní biologicky cílené léčby zatím nepatří mezi standardní léčebné postupy.

Diskuze

Postižení granulomatózním zánětem se může velmi vzácně vztahovat i na nervový systém [1–3]. Nejčastěji se u neurosarkoidózy setkáváme s periferními neuropatiemi, ojedinělé jsou případy s postižením centrálního

nervového systému [4,5]. Z důvodu vzácného výskytu a velmi rozmanité klinické manifestace je diagnostika neurosarkoidózy velmi složitá. Celosvětově je udáván výskyt klinicky rozpoznatelného postižení nervové soustavy sarkoidózou u 5 % všech případů [3]. Její výskyt v české populaci je však velmi raritní a v průběhu let 2007–2014 byla na Plicní klinice FN Olomouc ve spolupráci s Neurologickou klinikou FN Olomouc diagnostikována neurosarkoidóza pouze u dvou pacientů (1 % případů) [6]. První případ je muž prezentovaný v kazuistickém sdělení a druhým případem byla žena s postižením centrálního nervového systému. Společným rysem u obou případů bylo současné postižení plicní formou sarkoidózy. Tento nálezní je ve shodě s popisovanými případy neurosarkoidózy, která se u většiny pacientů nachází v kombinaci s plicním postižením (generalizovaná forma) a velmi zřídka jako izolované postižení nervového systému [4,5]. U našeho pacienta bylo kromě neurosarkoidózy diagnostikováno i kardiální postižení. Jedná se o raritní kombinaci kardiálního, neurologického a plicního postižení, kdy v literatuře jsou uváděny pouze jednotlivé kazuistiky takto klinicky systémově manifestního onemocnění. Tato vysoce urgentní forma sarkoidózy, která ohrožuje život, vyžadovala nasazení léčby kortikoidy, jež vedla ke zmírnění obtíží neuropatic-

kého charakteru. Pacient je v současnosti na udržovací dávce kortikoidů, vykazuje nízkou aktivitu plicního onemocnění a neurologický nálezní se během doby sledování nezměnil.

Závěr

Neurosarkoidóza je velmi vzácné závažné onemocnění, které má velmi rozmanitý klinický průběh. Léčbu je nutné indikovat již v časných stadiích, v současnosti jsou lékem první volby kortikosteroidy. V nedávné době se objevily první práce prokazující léčebný efekt biologických preparátů blokujících zánětlivý cytokin TNF- α , jenž se podílí na patogenezi sarkoidózy. Tyto preparáty nabízejí nové možnosti léčby neurosarkoidózy. Onemocnění jednoznačně vyžaduje mezioborovou spolupráci, jak bylo na našem případě doloženo.

Literatura

- Lošťáková V, Kolek V, Vašáková M. Sarkoidóza – doporučený postup diagnostiky, terapie a sledování vývoje onemocnění. Standardy ČPFS – Sekce pro intersticiální plicní procesy. Dostupné z URL: <http://pneumologie.cz/odborne/doc/Sarkoidoza.doc>.
- Kolek V. Sarkoidóza: známé a neznámé. Praha: Grada 1998.
- American Thoracic Society, European Respiratory Society and World Association of Sarcoidosis and Other Granulomatous Disorders. Joint Statement on sarcoidosis. Am J Respir Crit Care Med 1999;160(2): 736–55.

4. Nozaki K, Judson MA. Neurosarcoidosis: clinical manifestations, diagnosis and treatment. *Presse Med* 2012;41(2):e331–48. doi: 10.1016/j.lpm.2011.12.017.
5. Kolek V, Pěničková V, Heřman M, et al. Neurosarcoidosis. Evaluation of new diagnostic methods in early diagnosis and treatment. *Cas Lek Ces* 1996;135(5):141–4.
6. Zúrková M, Kolek V, Tomanková T, et al. Extrapulmonary involvement in patients with sarcoidosis and comparison of routine laboratory and clinical data to pulmonary involvement. *Biomed Pap Med Fac Univ Palacký Olomouc Czech Repub* 2014;158(4):613–20. doi: 10.5507/bp.2014.026.
7. Agnihotri SP, Singhal T, Stern BJ, et al. Neurosarcoidosis. *Semin Neurol* 2014;34(4):386–94. doi: 10.1055/s-0034-1390387.
8. Heerfordt CF. „Über eine „Febris uveo-parotidea subchronica“ an der Glandula parotis und der Uvea des Auges lokalisiert und häufig mit Paresen cerebrosinaler Nerven kompliziert. *Albrecht Von Graefes Arch Klin Exp Ophthalmol* 1909;70:254–73.
9. Zámečník J, Ambler Z, Ehler E, et al. Granulomatous myopathy in patients with sarcoidosis and myasthenia gravis. *Cesk Patol* 2006;42(4):175–81.
10. Bagnato F, Stern BJ. Neurosarcoidosis: diagnosis, therapy and biomarkers. *Expert Rev Neurother* 2015;15(5):533–48. doi: 10.1586/14737175.2015.1037288.
11. Hoyle JC, Jablonski C, Newton HB. Neurosarcoidosis: clinical review of a disorder with challenging in patient presentations and diagnostic considerations. *Neurohospitalist* 2014;4(2):94–101. doi: 10.1177/1941874413519447.
12. Tana C, Wegener S, Borys E, et al. Challenges in the diagnosis and treatment of neurosarcoidosis. *Ann Med* 2015;47(7):576–91. doi: 10.3109/07853890.2015.1093164.
13. Doty JD, Mazur JE, Judson MA. Treatment of sarcoidosis with infliximab. *Chest* 2005;127(3):1064–71.
14. Marques I, Giovannonni G, Marta M. Mononeuritis multiplex as the first presentation of refractory sarcoidosis responsive to etanercept. *BMC Neurol* 2014;14:237. doi: 10.1186/s12883-014-0237-5.

11. OLOMOUCKÝ NEUROVASKULÁRNÍ WORKSHOP

Vlastivědné muzeum Olomouc
20. května 2016

www.cmp2016.upol.cz



12. OLOMOUCKÉ NEUROIMUNOLOGICKÉ SYMPOZIUM S MEZINÁRODNÍ ÚČASTÍ

Arcibiskupský palác Olomouc
6.–7. října 2016

www.ms2016.upol.cz



SYNUCLEINOPATHIES & TAUOPATHIES NEUROBIOLOGY AND CLINICS

Olomouc
8.–9. prosince 2016

www.parkinson2016.upol.cz



Organizační zajištění:
Konferenční servis Univerzity Palackého v Olomouci,
Biskupské nám. 1, 771 11 Olomouc