proLékaře.cz | 20.12.2025

Přinášejí kontrastní látky s gadoliniovým základem nová rizika?

V poslední době se diskutuje o riziku při opakovaném použití kontrastních látek s gadoliniovým základem (Gadolinium-Based Contrast Agents; GBCA), kdy může dojít k depozitům v parenchymu mozku, především v oblasti nucleus dentatus a v globus pallidus [1,2]. Na magnetické rezonanci (MR) se projevuje zvýšeným signálem na nativním T1W obraze.

Kontrastní látky s gadoliniovým základem byly používány pro ozřejmení patologických ložisek od roku 1988, kdy byl uveden první přípravek – gadopentate dimeglumine. Gadolinium (Gd^{3+}) má silný paramagnetický efekt (obsahuje sedm nepárových elektronů), výrazně zkracuje T1 a T2 relaxační časy. Volné gadolinium je vysoce toxická látka, proto je navázána na ligandy, které vytvářejí hydrofilní Gd-chelátové komplexy. Tyto komplexy musí být velmi stabilní, aby byla zajištěna jejich netoxičnost. Biochemické rozdíly jsou dány chemickou strukturou chelátoru. Chelátor může být lineární nebo makrocyklický, a ionický nebo neionický.

V roce 2006 se objevil první případ onemocnění nefrogenní systémové fibrózy (NSF) v souvislosti s aplikací GBCA. NSF je vzácné závažné onemocnění projevující se fibrotizací kůže, pojiva, svalů, srdce, plic a jater [3]. Hlavní rizikovou skupinou pro vznik NSF jsou jedinci s renální insuficiencí, u nichž je prodloužená doba eliminace kontrastní látky na bázi Gd z organizmu. S ohledem na možnost vzniku NSF jsou kontrastní látky děleny do tří skupin (vysoké, střední a nízké riziko). Podle závažnosti renální insuficience existuje doporučení, které typy je možné použít pro daného pacienta.

U jedinců s normální funkcí ledvin se komplikace v souvislosti s aplikací kontrastní látky na bázi Gd nevyskytovaly a i vzhledem k nízké frekvenci alergických reakcí (většinou jen mírného stupně), byly tyto látky považovány za zcela bezpečné. V roce 2015 byly publikovány práce, které poukázaly na možnost akumulace Gd po kontrastním vyšetření na MR u pacientů bez onemocnění ledvin. FDA (U.S. Food and Drug Administration) v roce 2015 vydala bezpečnostní upozornění týkající se rizika vzniku depozit při opakovaném užití kontrastních látek s gadoliniovým základem. V současnosti probíhá výzkum, jakým způsobem k ukládání GBCA dochází a zda se tak děje u všech typů. Publikované práce zatím uvádějí, že jde především o kontrastní látky s lineární strukturou, a to o nejstarší typy. Doposud však nebyla publikována práce porovnávající všechny typy kontrastních látek s Gd, zda u nich dochází k depozitům a jaký je rozdíl v rozsahu postižení. Proto nebyla vydána doporučení týkající se aplikace jednotlivých typů kontrastních látek v souvislosti s možným výskytem.

Errante et al zkoumali ve své práci MR nálezy u 38 pacientů s roztroušenou sklerózou (RS) a 37 pacientů s mozkovými metastázami, pacienti měli alespoň dvě postkontrastní vyšetření po aplikaci gadodiamidu. Probandi byli rozděleni do dvou skupin na ty, kteří měli méně než šestkrát aplikovánu kontrastní látku, a na ty, kteří měli alespoň šest aplikací gadodiamidu. Bylo nalezeno zvýšení signálu na nativním T1W obraze v oblasti nucleus dentatus u obou skupin, u skupiny s častější aplikací byl signál vyšší [1]. Kanda et al analyzovali postmortem koncentraci Gd v oblasti nucleus dentatus, globus pallidus, v bílé hmotě mozečku, ve frontálním kortexu, v bílé hmotě frontálního laloku u jedinců, kterým byla podána lineární GBCA a pacienti bez anamnézy aplikace GBCA. Gd bylo detekováno ve všech zkoumaných vzorcích tkání pacientů s anamnézou aplikace GBCA, signifikantně vyšší akumulace byla v oblasti nucleus dentatus a globus pallidus v porovnání s ostatními oblastmi [4]. Publikované práce ukazují, že vzrůst signálu v T1W obraze je závislý na počtu aplikací kontrastní látky GBCA [4,5].

V našem archivu pacientů se tato depozita také vyskytují. Zatím jsme je zjistili u pacientů, kterým byla v minulosti z důvodů ozřejmení aktivity onemocnění či rizika vzniku oportunní infekce podávána opakovaně kontrastní látka. Tyto změny jsme pozorovali pouze v nucleus dentatus (obr. 1).

U onemocnění, kde je MR využívána k dlouhodobé monitoraci aktivity onemocnění, tíže onemocnění či efektu léčby, by měla být zvážena možnost provádět vyšetření pouze nativně. Samozřejmě je mnoho situací, kdy se nevyhneme aplikaci kontrastní látky, a to i opakovaně, při diagnostice patologického procesu, při hledání metastatického postižení, atd., a kde naopak nativní vyšetření by nemuselo vést k diagnóze, což by mělo negativní dopad na léčbu a výrazně by zhoršilo prognózu pacienta. Rozvaha, zda aplikovat kontrastní látku, je plně v kompe-

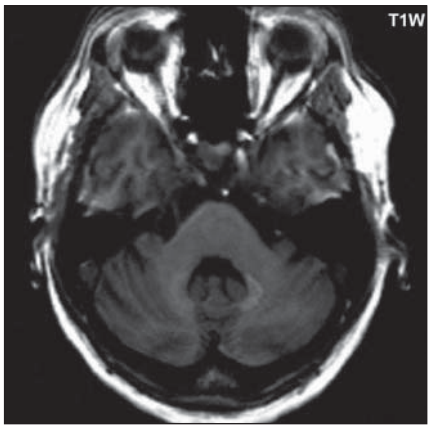

Obr. 1. T1 vážený obraz, v oblasti nucleus dentatus bilaterálně je patrná zvýšená intenzita signálu.

Fig. 1. T1-weighted image, in the dentate nucleus bilaterally, there is increased signal intensity.

M. Vaněčková, Z. Seidl

Oddělení magnetické rezonance, Radiodiagnostická klinika 1. LF UK a VFN v Praze

✉ prof. MUDr. Manuela Vaněčková, Ph.D.
Oddělení magnetické rezonance
Radiodiagnostická klinika
1. LF UK a VFN v Praze
Kateřinská 30
128 08 Praha 2
e-mail: man.van@post.cz

Přijato do tisku: 14. 1. 2016

Podpořeno výzkumným záměrem RVO-VFN64165.

proLékaře.cz | 20.12.2025

tenci radiologa provádějícího dané vyšetření, který musí vždy zvážit benefit z aplikace a možné negativní následky. V současnosti nemáme relevantní informace, nemohou-li mít v budoucnu daná depozita klinický korelát postižení. Především neurologové by měli být informováni, že se mohou vyskytovat.

Literatura

1. Errante Y, Cirimele V, Mallio CA, et al. Progressive increase of T1 signal intensity of the dentate nucleus on unenhanced magnetic resonance image sis associated with cumulative doses of intravenously administered gadodiamide in patiens with normal renal fiction, suggesting dechelation. Invest Radiol 2014;49(10):685–90. doi: 10.1097/RLI.0000000000000072.

2. Radbruch A, Weberling LD, Kieslich PJ, et al. Gadolinium retention in the dentate nucleus and globus pallidus is dependent on the class of contrast agent. Radiology 2015;275(3):783–91. doi: 10.1148/radiol.2015150337.

3. Marckmann P, Skov L, Rossen K, et al. Nephrogenic systemic fibrosis: suspected causative role of gadodiamide used for contrast-enhanced magnetic resonance imaging. J Am Soc Nephrol 2006;17(9):2359–62.

4. Kanda T. Fukusato T, Matsuda M, et al. Gadolinium-based contrast agent accumulates in brain even in subjects without severe renal dysfunction: evaluation of autopsy brain specimen with inductively coupled plasma mass spectroscopy. Radiology 2015;276(1):228–32. doi: 10.1148/radiol.2015142690.

5. Kanda T, Ishii K, Kawaguchi H, et al. High signal intensity in the dentate nucleus and globus pallidus on unenhanced T1-weighted MR images: relationship with increasing cumulative dose of a gadolinium-based contrast material. Radiology 2014;270(3):834–41. doi: 10.1148/radiol.13131669.

Projekt ncRNAPain

Rádi bychom vás informovali o projektu ncRNAPain, který bude zkoumat ncRNAs specificky u vybraných klinických jednotek provázených neuropatickou bolestí – zejména u bolestivé diabetické neuropatie (pDPN), traumatických neuropatií a chronického regionálního bolestivého syndromu (CRPS) s cílem získat poznatky o mechanizmech chronické bolesti.

Na základě porozumění mechanizmů indukce a udržení chronické bolesti a přenosu výsledků preklinického a klinického výzkumu do klinické praxe zlepší kvalitu života nemocných a sníží celospolečenskou zátěž způsobenou chronickou bolestí v Evropě.

Projekt je podporován ze 7. rámcového programu EU, na kterém se podílí řada center ostatních evropských zemí (Dánsko, Francie, Německo, Rakousko, Velká Británie) a Izraele.
Trvání projektu: 1. 11. 2013–31. 10. 2017.

Kteří pacienti a zdraví dobrovolníci se mohou účastnit výzkumu?

- pacienti s cukrovkou 1. nebo 2. typu a bolestivou nebo nebolestivou formou diabetické neuropatie (ať už prokázanou nebo při podezření na tuto komplikaci cukrovky),
- pacienti s poraněním periferního nervu déle než 3 měsíce od úrazu,
- zdraví dobrovolníci netrpící chronickou bolestí ve věku 40–70 let.

Výzkum bude probíhat v 1. fázi na Neurologické klinice Fakultní nemocnice Brno.

Pro více informací o projektu a pro ověření vhodnosti kandidáta k účasti ve studii, kontaktujte prosím:
Jana Novohradská
laborantka
E-mail: neuropain@seznam.cz
Telefon: +420 733 165 191
Pacientům a dobrovolníkům účast v projektu umožní kromě podílení se na zajímavém a špičkovém výzkumu, jehož výsledky mohou zásadně ovlivnit léčbu chronické bolesti, také upřesnění stupně a typu postižení periferních nervů a v případě zájmu zejména u bolestivé formy následná konzultace stran optimální léčby.

prof. MUDr. Josef Bednařík, CSc., FCMA
garant projektu