proLékaře.cz | 13.7.2025

Principy operací páteřních sutkovitých nádorů nervové pochvy

Surgical Principles of Dumbbell-shaped Spinal Nerve Sheath Tumors

Souhrn

Retrospektivně jsme vyhodnotili výsledky páteřních operací sutkovitých nádorů nervové pochvy (neurinomů a neurofibromů). Soubor tvořilo 15 pacientů s průměrným věkem 43,6 let (22–76 let), operováno bylo 17 nádorů. Nejprve byla exstirpována intraspinální část nádoru ze zadního přístupu a ze stejné nebo ze samostatné anterolaterální incize pak extraspinální část. Odstranění bylo vždy kompletní, v jednom případě jsme odloženě stabilizovali. Na základě vlastních zkušeností a z rozboru literatury jsme se snažili vystihnout podstatné skutečnosti a stanovit návod na řešení těchto nádorů. O operačním přístupu rozhoduje klinický stav pacienta a jeho operační riziko komplikací, dále velikost, lokalizace a vztah extraspinální části nádoru k důležitým strukturám. Doporučen je jednostranný přístup z hemilaminektomie s exstirpací nejprve intraspinální části. Kombinované přístupy jsou výhodné především na úseku krční a bederní páteře, na úseku hrudní páteře jen u gigantických tumorů s těsným vztahem k anatomickým strukturám.

Abstract

We retrospectively evaluated outcomes of dumbbell-shaped spinal nerve sheath tumors (neurinoma, neurofibroma) surgeries. The study group consisted of 15 patients with the mean age of 43.6 years (22–76 years) and we performed surgery of 17 tumors. We extirpated intraspinal part via posterior approach at first, then extraspinal part using the same incision, or from a second, separated anterolateral incision. Tumor resection was always complete. We performed delayed stabilization in one case. On the basis of our experience and literature review, we aimed to establish essential principles and to develop recommendations for surgical management of these tumors. Surgical management is determined by the patient's clinical condition, his/her risk of surgical complications, and by the size and location of the extraspinal part and its proximity to critical structures. We recommend unilateral approach with hemilaminectomy and extirpation of intraspinal component of the tumor first. Combined approaches are suitable in cervical and lumbar spine in particular, with respect to thoracic spine, it should only be used in cases of giant tumors with close proximity to anatomical structures.

Autoři deklarují, že v souvislosti s předmětem studie nemají žádné komerční zájmy.
The authors declare they have no potential conflicts of interest concerning drugs, products, or services used in the study.
Redakční rada potvrzuje, že rukopis práce splnil ICMJE kritéria pro publikace zasílané do biomedicínských časopisů.
The Editorial Board declares that the manuscript met the ICMJE "uniform requirements" for biomedical papers.

L. Hrabálek, V. Novák, M. Vaverka

Neurochirurgická klinika
LF UP a FN v Olomouci

✉ doc. MUDr. Lumír Hrabálek, Ph.D.
Neurochirurgická klinika
LF UP a FN v Olomouci
I. P. Pavlova 6
775 20 Olomouc
e-mail: lumir.hrabalek@seznam.cz

Přijato k recenzi: 13. 12. 2015
Přijato do tisku: 9. 2. 2016

Klíčová slova
sutkovitý nádor – nádor nervové pochvy – neurinom – neurofibrom – operace páteře

Key words
dumbbell-shaped tumor – nerve sheath tumor – neurinoma – neurofibroma – spinal surgery

Úvod

Sutkovitý typ nádoru z neurogenních elementů na páteři se vyskytuje poměrně vzácně a obvykle dosahuje velkého rozměru v extraspinální části, s těsným vztahem k mnoha sousedícím strukturám. Jeho odstranění je tedy často komplikované a vyžaduje zkušenosti operatéra se všemi operačními přístupy na všech úsecích páteře. Je popsána celá řada operačních postupů a setkáváme se mnohdy s velmi vyhraněnými názory, které dle našeho soudu nejsou oprávněné. Základním problémem je, že každý z autorů prosazuje svoje řešení a nenabízí alternativy. Proto jsme se na základě zkušeností s vlastním souborem pacientů a z rozboru literatury snažili vystihnout podstatné skutečnosti a stanovit návod na řešení sutkovitých nádorů nervové pochvy.

Materiál a metodika

Retrospektivně jsme vyhodnotili výsledky páteřních operací sutkovitých neurinomů a neurofibromů na naší klinice. Pacienti byli

proLékaře.cz | 13.7.2025

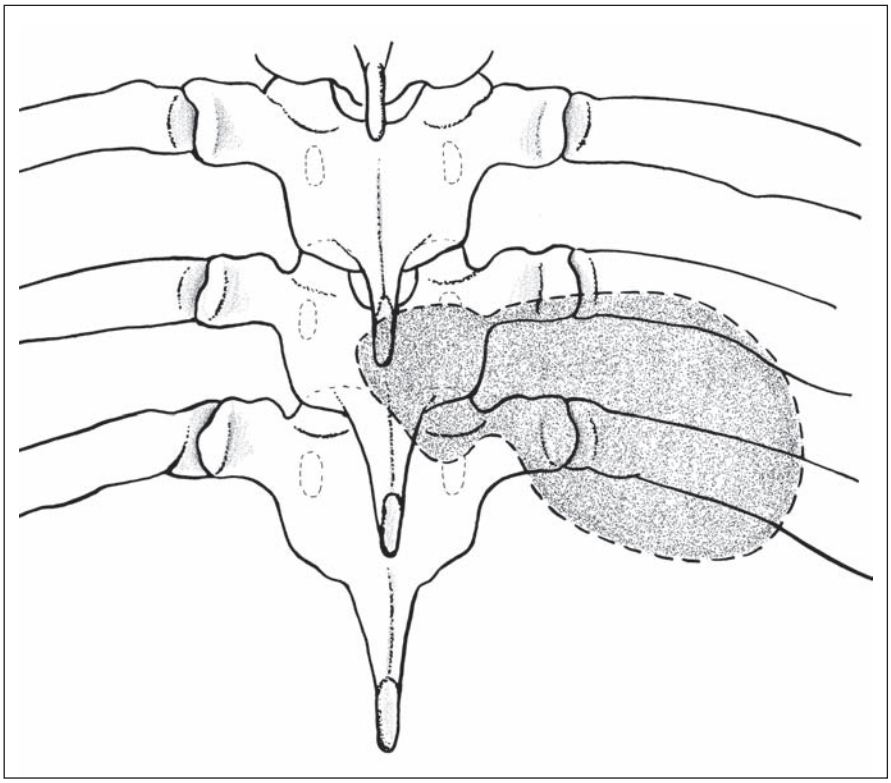

Obr. 1. Nákres sutkovitého nádoru hrudní páteře (předozadní pohled).
Fig. 1. Drawing a dumbbell-shaped tumor of the thoracic spine (antero-posterior view).

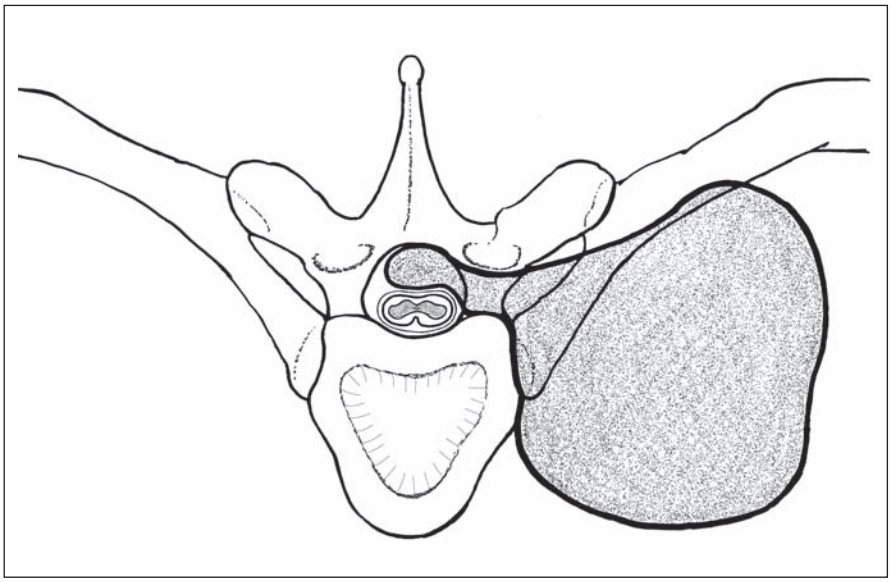

Obr. 2. Nákres sutkovitého nádoru hrudní páteře, s extradurální lokalizací (axiální pohled).
Fig. 2. Drawing a dumbbell-shaped tumor of the thoracic spine, with extradural localization (axial view).

operováni v letech 2007–2014, minimální doba sledování byl jeden rok. Soubor tvořilo 15 pacientů s průměrným věkem 43,6 let (22–76 let), z toho bylo sedm mužů a osm žen. U dvou pacientů byly operovány dva samostatné tumory v sousedících etážích, celkem jsme tedy hodnotili výsledky operací 17 sutkovitých neurinomů/neurofibromů. Na úseku krční páteře bylo pět tumorů, na hrudní páteři osm, na torako-lumbálním přechodu jeden a na bederní páteři tři nádory.

Pacienti byli vyšetřeni klinicky a neurologicky s vyhodnocením stupně postižení nervových struktur pomocí Frankelovy škály (A–E) a stupně bolesti pomocí VAS (0–10). Zobrazení tumoru (hodnocena etáž a velikost) umožnilo vyšetření pomocí magnetické rezonance (MR) páteře. Popsali jsme dále rozsah tumoru – jeho jednotlivých částí podle vlastní metodiky.

Označení rozsahu tumoru, jeho jednotlivých částí:

1. intraspinální část (páteřní kanál + foramina): a) intradurální nebo b) extradurální;
2. extraspinální část: a) krk, b) hrudník nebo c) retroperitoneum;
3. přední spinální část (tělo, disk);
4. zadní extraspinální část (paravertebrální svaly).

U tumorů na subaxiální krční páteři a na lumbosakrální páteři bylo vždy před operací provedeno elektrofyziologické vyšetření pomocí MEP (motorický evokovaný potenciál) ke zjištění funkčnosti příslušných klinicky zvláště významných kořenů (C5–C8, L1–S1).

Ve všech případech jsme zvažovali způsob operace individuálně, dle celkového stavu pacienta, lokalizace a velikosti nádoru.

Operace

Ve všech případech byla indikována nejprve operace ze zadního přístupu. Pacient byl v pronační poloze, při operacích na krční páteři a horní hrudní páteři byla hlava fixována k operačnímu stolu Mayfieldovou svorkou. Ze středočárové vertikální incize byla provedena skeletizace, následovala hemilaminektomie s odstraněním meziobratlového kloubu v potřebném rozsahu. Kontralaterálně jsme odstranili vnitřní část oblouku a ligamentum flavum. Zůstal zachován spinózní výběžek a druhostranný oblouk s meziobratlovým kloubem, ale durální vak byl takto obnažen oboustranně. Přístup byl případně rozšířen kraniokaudálně podle rozsahu intraspinální části nádoru, ideálně jen o hemilaminektomie.

V případě našeho rozhodnutí o provedení operace jen z jednoho přístupu (tedy současném odstranění i extraspinální části nádoru) jsme pokračovali odfrézováním pediklu (pediculus arcus vertebrae). Paravertebrální svaly byly šetřeny a odsunuty laterálně. Na úseku hrudní páteře pak byla v příslušném segmentu provedena kostotransversektomie (odstranění processus transversus a žebra v rozsahu kostotransver-

proLékaře.cz | 13.7.2025

zálního skloubení), nejlépe pouze částečná (obr. 1–4).

Nejdříve byla pod operačním mikroskopem a mikrochirurgickou technikou odstraněna intraspinální porce nádoru, vč. foraminální části. Extradurální část tumoru byla odseparována od dury mater, v případě intradurální lokalizace byla provedena podélná durotomie, někde s doplněním příčné durotomie laterálně směrem ke kořeni a poté preparace tumoru od míchy a/nebo kořenů. Technika byla přizpůsobena velikosti nádoru, odstranění mohlo být „v bloku" nebo po předchozí vnitřní dekompresi (debulking). V případě potenciálně funkčně významných kořenů subaxiální krční a lumbosakrální páteře byla jejich funkčnost ověřena peroperační stimulovanou EMG (elektromyografie) pomocí přístroje NIM-3 (Medtronic, USA). Příslušný nefunkční kořen byl přerušen a zajištěn suturou dury, případně i s titanovou svorkou, k prevenci pooperační likvorey. V případě durotomie vždy byla provedena sutura vodotěsně atraumatickým stehem, následovalo přiložení svalu a tkáňového lepidla. Pokud jsme se rozhodli pokračovat odstraněním extraspinální části tumoru z jiného přístupu, byla operace ukončena suturou po vrstvách.

V případě jednopřístupové operace jsme současně odstranili i extraspinální porci, nadále za použití operačního mikroskopu (obr. 3, 4). Po vnitřní dekompresi jsme pouzdro preparovali od okolních struktur (parietální pleura, trachea, jícen, hltan, velké cévy, ledviny, ureter, nervový plexus). Na úseku hrudní páteře byla operace extrapleurální, na bederní páteři extraperitoneální. Kompletní odstranění pouzdra nebylo podmínkou v případech příliš těsné adherence ke zmíněným strukturám. Paraspinálně jsme vložili Redonův drén, napojený později na podtlakové sání. Následoval uzávěr operační rány po vrstvách. Stabilizace páteře provedeny nebyly.

V případě dvoupřístupové operace jsme odstranili extraspinální část tumoru v jedné nebo dvou dobách, z tzv. předního přístupu. U dvoudobé operace byl časový odstup od prvního výkonu max. dva týdny. Na krční páteři v supinační poloze byla provedena incize a preparace podle převažujícího směru a etáže tumoru. Postupovali jsme tedy podél m. sternocleidomastoideus, následovala preparace tumoru od krčních struktur, debulking a kompletní odstranění tumoru, vč. kořene. Na hrudní páteři byla

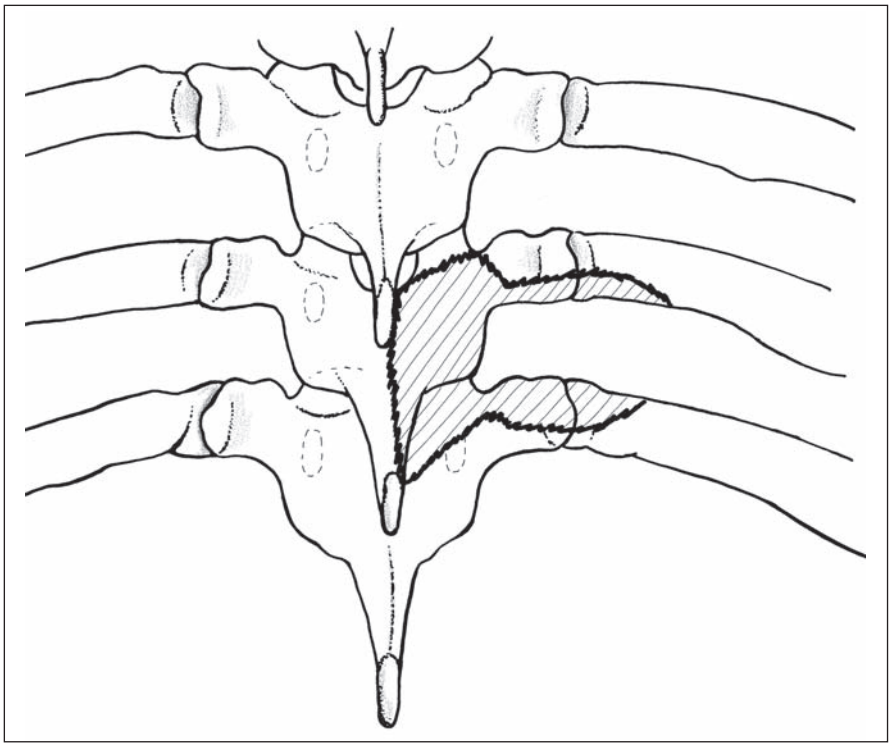

Obr. 3. Nákres zadního operačního přístupu: hemilaminektomie s jednostranným odstraněním kloubu, částečná hemilaminektomie přilehlých oblouků, odstranění pediklu a částečná kostotransversektomie (předozadní pohled).

Fig. 3. Drawing posterior surgical approach: hemilaminectomy with unilateral removing of the intervertebral joint, partial hemilaminectomy of the adjacent arches, and removing of the pedicle and partial costotransversectomy (antero-posterior view).

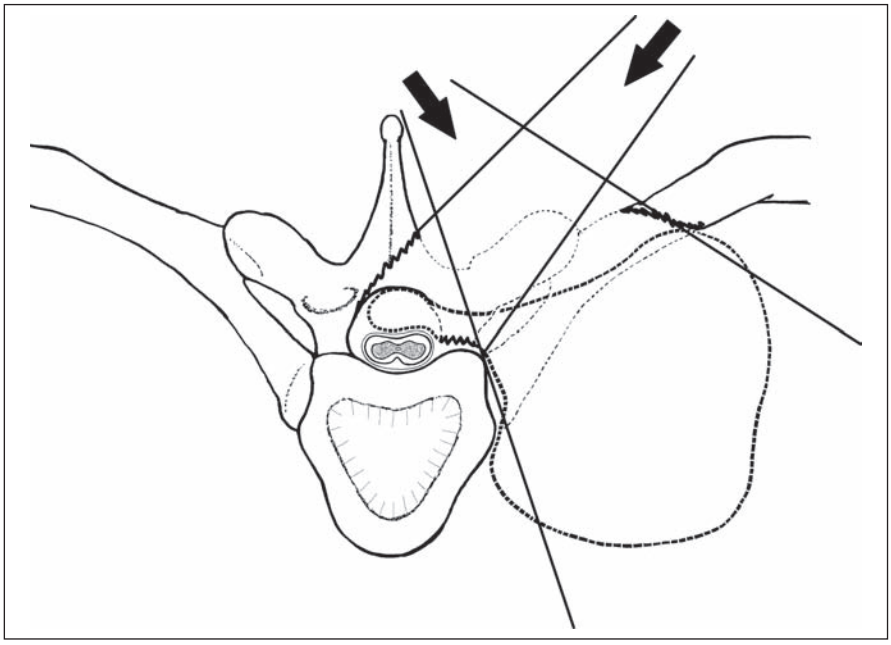

Obr. 4. Nákres zadního operačního přístupu: hemilaminektomie s „undercuttingem" kontralaterálně, kostotransversektomie, které umožňují pohled a bezpečný přístup k intraspinální i extraspinální části sutkovitého nádoru (axiální pohled).

Fig. 4. Posterior surgical approach: hemilaminectomia with contralateral "undercutting", costotransversectomy that allow view and safe access to the intraspinal and extraspinal part of the dumbbell-shaped tumor (axial view).

proLékaře.cz | 13.7.2025

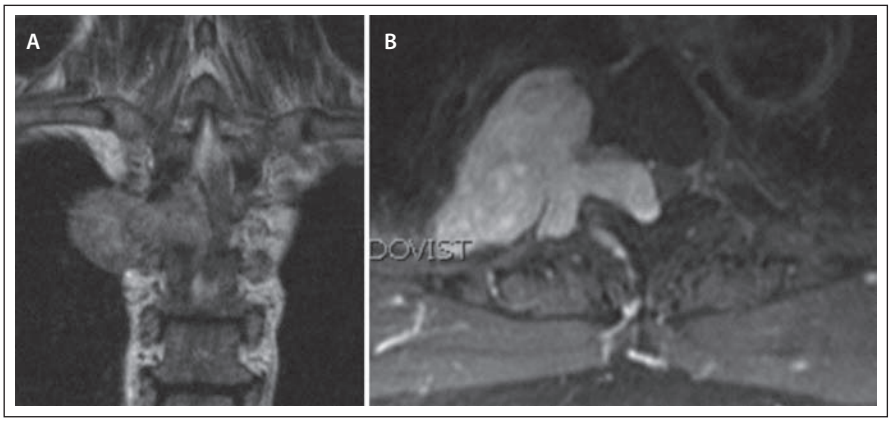

Obr. 5. Muž (70 let) – sutkovitý nádor Th3–Th4 vpravo, před operací.
Obr. 5a) MR v koronální rovině.
Obr. 5b) MR v axiální rovině.
Fig. 5. Man (70 years) – dumbbell-shaped right sided tumor at level Th3–Th4, before surgery.
Fig. 5a) Coronal view MRI.
Fig. 5b) Axial view MRI.

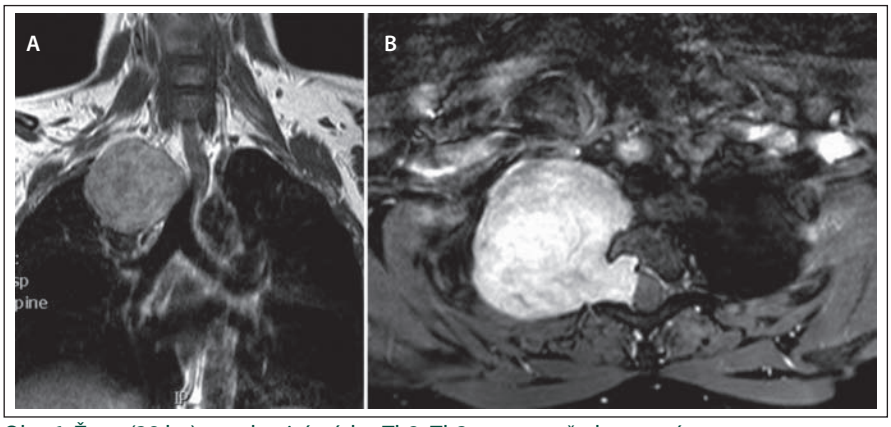

Obr. 6. Žena (38 let) – sutkovitý nádor Th2–Th3 vpravo, před operací.
Obr. 6a) MR v koronální rovině.
Obr. 6b) MR v axiální rovině.
Fig. 6. Woman (38 years) – dumbbell-shaped right sided tumor at level Th2–Th3, before surgery.
Fig. 6a) Coronal view MRI.
Fig. 6b) Axial view MRI.

provedena transpleurální torakotomie, z laterální polohy. V těchto případech je nezbytnou součástí výkonu tzv. selektivní intubace pacienta s možností kolapsu plíce na operované straně. Po šikmé incizi v průběhu žebra byla provedena kostotomie, pleurotomie parietální pleury s nasazením hrudního rozvěrače. Následovalo kompletní odstranění tumoru po odpreparování od nitrohrudních orgánů. Vloženo bylo hrudní sání a operační rána uzavřena suturou parietální pleury, fixací žebra minidlahou a suturou svalů, podkoží a kůže. Na bederní páteři jsme volili laterální retroperitoneální přístup přes m. psoas z laterální polohy. Provedena byla šikmá incize na příslušné laterální straně s preparací střídavě přes svaly břišní stěny do retroperitoneálního prostoru. Za použití rozvěrače Synframe (Synthes, Švýcarsko) byl exponován m. psoas a dále transpsoaticky preparován a posléze odstraněn kompletně tumor i s postiženým kořenem. Následoval uzávěr rány po vrstvách.

Hrudní sání bylo ponecháno 1–2 dny, Redonovo sání vždy jeden den. Dimise byla 3.–5. den po operaci.

Za šest týdnů po operaci bylo provedeno klinické a neurologické vyšetření a kontrolní MR a skiagrafické vyšetření operovaného úseku páteře. V některých případech jsme doplnili CT (Computer Tomography) vyšetření k ozřejmění rozsahu operačního přístupu. Další klinické, MR a skiagrafické kontroly proběhly jeden rok po operaci a dále každý jeden rok. Všechny uvedené výsledky byly vyhodnoceny jeden rok po operaci.

V případě symptomatické pooperační deformity páteře byla indikována příslušná metoda stabilizace páteře.

Příklady operačních řešení sutkovitých nádorů uvádíme v kazuistikách.

Kazuistika 1

Muž (70 let) byl vyšetřen pro progredující spastickou paraparézu dolních končetin s ataxií a hypestezií kaudálně od Th3. MR hrudní páteře odhalila sutkovitý tumor s výraznou kompresí míchy a propagací extraspinálně do pravé dutiny hrudní, v etáži Th3–Th4. Extraspinální část nádoru dosáhla velikosti 61 × 31 × 30 mm a komprimovala plíci (obr. 5 a,b). Vzhledem k věku a přidruženým chorobám by případná operace z torakotomie byla pro pacienta riziková, proto jsme se rozhodli k odstranění kompletního nádoru jen ze zadního přístupu. V pronační poloze ze středočárové incize byla provedena pravostranná skeletizace, hemilaminektomie Th3 (vč. processus spinosus) s odfrézováním pediklu, s částečnou hemilaminektomií Th4 a kostotransversektomií Th3–Th4. Byla odstraněna extradurální část nádoru v páteřním kanále a následně i nitrohrudní část, vše bez durotomie a extrapleurálně. Pacient se zhojil bez komplikací, neurologický deficit se upravil. Histologické vyšetření prokázalo neurinom.

Kazuistika 2

Žena (38 let) udávala stupňující se bolest cerviko-torakálního přechodu a hypestezii v dermatomu Th2 vpravo. MR prokázalo sutkovitý nádor s menší kompresí míchy a s výraznou pravostrannou nitrohrudní propagací na etáži Th2–Th3. Extraspinální část nádoru dosáhla velikosti 70 × 56 × 63 mm a vyplnila celou pravou cupula pleurae. Komprimovala plíci, ale i tracheu, jícen a větve velkých cév (obr. 6 a,b). Vzhledem k těmto anatomickým souvislostem a nízkému věku pacientky jsme se rozhodli pro dvoupřístupovou operaci, jako méně rizikovou. Nejprve byla v pronační poloze, ze středočárové incize provedena pravostranná skeletizace a hemilaminektomie Th2 s odstraněním extradurálního nádoru z páteřního kanálu, byl přerušen kořen Th2. Poté jsme v jedné době, po přepolohování pacienta do laterální polohy pokračovali pravostrannou posterolaterální tora-

proLékaře.cz | 13.7.2025

Tab. 1. Výsledky operací.

Pac.	Věk	Pohlaví	Lokalizace	Frankelova škála	VAS	Rozsah	Velikost extraspin.	Operační přístup	Histologické vyšetření
1	33	F	C4–C5	E–E	4–1	1a, 2a, 3	42 × 18 × 47	kombinovaný	neurofibrom
2	22	F	Th1–Th2	E–E	5–4	1b, 2a, 2b, 4	71 × 36 × 47	kombinovaný	neurofibrom
3	65	F	Th12–L1	E–E	0–0	1b, 2c	67 × 54 × 60	kombinovaný	neurinom
4	28	M	C1–C2	E–E	0–0	1b, 2a	25 × 22 × 23	zadní	neurinom
5	56	F	L3–L4	A–A	3–1	1a, 2c	13 × 11 × 9	zadní	neurofibrom
6	38	M	C5–C6	E–E	6–1	1b, 2a	25 × 15 × 21	kombinovaný	neurofibrom
7	26	F	C2–C3	E–E	0–0	1b, 2a	42 × 32 × 53	kombinovaný	neurinom
8	38	F	Th2–Th3	D–E	5–1	1b, 2b	70 × 56 × 63	kombinovaný	neurinom
9	61	M	Th1–Th2	C–D	1–0	1b, 2b, 3	35 × 17 × 20	zadní	neurinom
10	32	M	C2–C3	E–E	3–0	1a, 2a	48 × 23 × 29	kombinovaný	neurofibrom
11	34	M	L2–L3, L3–L4	E–E	5–2	1a, 2c oba	23 × 15 × 30, 20 × 16 × 32	kombinovaný	neurofibrom
12	36	F	Th1–Th2	E–E	0–3	1b, 2b	36 × 28 × 25	kombinovaný	neurinom
13	39	F	Th1–Th2, Th2–Th3	E–E	4–1	1b, 2b, 3 + + 1b, 2b	40 × 27 × 39, 47 × 40 × 42	zadní	neurinom
14	70	M	Th3–Th4	D–E	2–0	1b, 2b, 3	61 × 31 × 30	zadní	neurinom
15	76	M	Th5–Th6	D–E	0–0	1b, 2b	14 × 12 × 11	zadní	neurinom

Pac. – pacient, chronologické pořadí, Věk – věk v době operace, F – žena, M – muž, Lokalizace – etáž sutkovitého nádoru, C – krční, Th – hrudní, L – bederní, Frankelova škála (A–E) před–po operaci, VAS – VAS (0–10) před–po operaci, Rozsah – označení rozsahu tumoru dle vlastní metodiky (viz metodika), Velikost extraspin. – rozměry extraspinální části nádoru (boční × předozadní × kraniokaudální (v mm)).

kotomií, s kostotomií 5. žebra a pleurotomií parietální pleury. Tumor byl separován od hrudní stěny a všech dotčených orgánů dutiny hrudní a odstraněn kompletně, i s částí parietální pleury. Bylo vloženo hrudní sání, žebro fixováno minidlahou a rána uzavřena po vrstvách. Pacientka se zhojila bez komplikací, udávala jen mírnou bolest pravé horní končetiny. Histologické vyšetření prokázalo neurinom. Radikalita byla ověřena na MR páteře (obr. 7).

Výsledky

V tab. 1 jsou uvedeny: pořadí pacientů, věk, pohlaví, lokalizace nádoru (etáže), Frankelova škála před operací a po ní, VAS před operací a po ní, rozsah tumoru dle naší metodiky, velikost extraspinální části tumoru, způsob operace, histologický nález.

Deset tumorů bylo odstraněno z kombinovaných operačních přístupů a zbylých sedm jen ze zadního přístupu. Nenastaly žádné peroperační komplikace ani komplikace hojení operační rány. Pouze v jednom případě jsme doplnili operační stabilizaci.

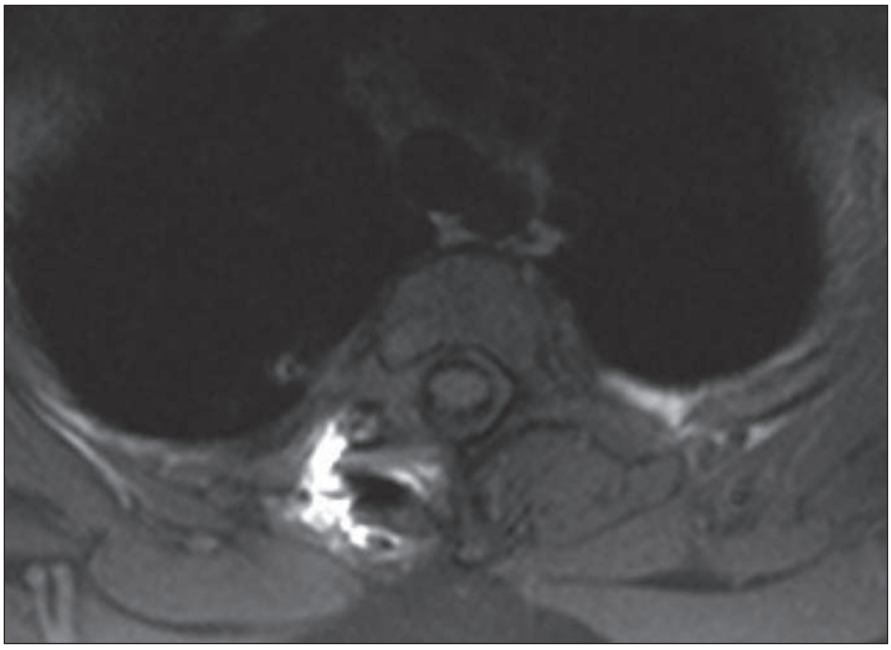

Obr. 7. MR v axiální rovině, po operaci sutkovitého neurinomu Th2–Th3 vpravo (bez rezidua tumoru).

Fig. 7. Axial MRI, after surgery of a dumbbell-shaped righ-sided neurinoma at level Th2–Th3 right (without tumor residues).

proLékaře.cz | 13.7.2025

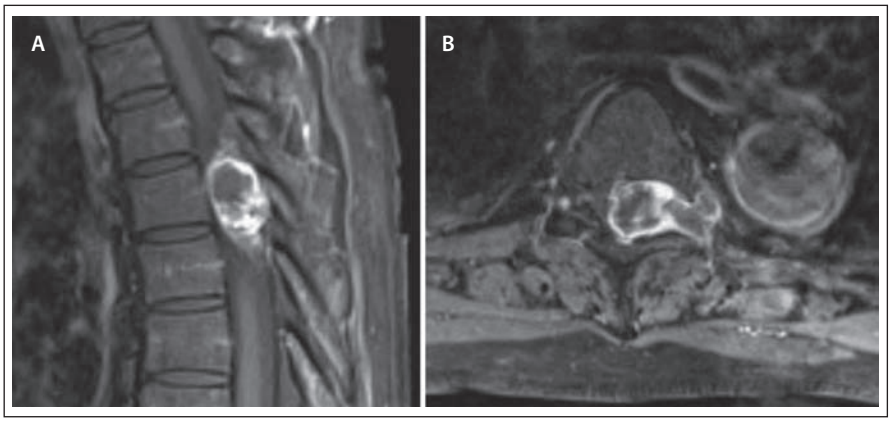

Obr. 8. Sutkovitý neurinom v Th5–Th6 vlevo, intraspinální porce je extradurálně.
Obr. 8a) MR v sagitální rovině.
Obr. 8b) MR v axiální rovině.
Fig. 8. Dumbbell-shaped left sided neurinoma at level Th5–Th6, intraspinal part is extraduraly.
Fig. 8a) Sagittal view MRI.
Fig. 8b) Axial view MRI.

Jednalo se o pacientku po kombinované operaci neurinomu v etáži C4–C5 zasahující výrazně do přilehlých obratlových těl a intraspinální porce nádoru byla v rozsahu C3–C6. Z důvodu pozdní kyfotizace byla provedena přední operace dle Caspara v rozsahu C3–C6.

U žádného pacienta jsme po operaci nezaznamenali zhoršení neurologického stavu. Deset nemocných nemělo před operací žádný neurologický deficit, onemocnění se u nich projevilo bolestí, parestezií nebo bylo náhodně zjištěno. Čtyři pacienti s částečným deficitem se zlepšili vždy o jeden stupeň Frankelovy škály, jeden pacient s kompletním deficitem se operací nezlepšil.

Intraspinální část nádoru byla lokalizována extradurálně ve 12 případech, ve zbylých pěti byl tumor intradurálně. Ze sedmi neurofibromů bylo pět lokalizováno intradurálně a dva extradurálně, zatímco u všech deseti neurinomů byla lokalizace extradurální. Nádory byly benigní (I. stupeň).

Všechny tumory byly odstraněny kompletně, po celou dobu sledování nedošlo k recidivě.

Diskuze

Sutkovitý tumor je definován jako nádor s intra- a paraspinální komponentou spojenými přes foramen intervertebrale. Nemusí se vždy jednat jen o nádory nervové pochvy, sutkovitý tvar tvoří 6–14 % všech páteřních tumorů [1,2]. Nejčastěji je lokalizován v hrudním úseku, ze všech neurinomů v tomto regionu tvoří 35 % [3]. Závažnost a následky sutkovitého nádoru páteře jsou dány především neurologickým postižením v důsledku intraspinální komprese nervových struktur, zatímco za chirurgickou obtížnost odpovídá zpravidla extraspinální část nádoru.

V mnoha článcích shledáváme nejednotnost v terminologiích. Zvláště pak termín „posterolaterální torakotomie" je někdy popisován jako klasická torakotomie ze samostatného přístupu, jindy jen jako prodloužení středočárové operace laterálním směrem ve smyslu kostotransversektomie, jejíž součástí je kostotomie a popisuje tedy obecně skutečnost, že operujeme již v dutině hrudní [4–8]. Obdobně nejednoznačně je chápána „laminektomie". Někteří autoři takto popisují oboustranné odstranění laminy, jiní jen jednostranné společně se spinózním výběžkem [4,9–11].

Byla vytvořena celá řada klasifikací sutkovitých nádorů, žádná z nich ale není dostatečně výstižná pro popis tumoru a nesplňovala naše kritéria na stanovení vhodného operačního postupu [1,12–15]. Z tohoto důvodu jsme si vytvořili klasifikaci vlastní, založenou na označení postižení jednotlivých kompartmentů, jak je uvedeno v tomto sdělení.

V případě intraspinální části sutkovitého nádoru je často rozšířena představa, že jde o intradurální lokalizaci [15]. Jak prokazuje i náš soubor, opak je pravda, měli bychom očekávat častěji extradurální lokalizaci [4,9,14]. Bohužel ani MR páteře to někdy nedokáže rozlišit (obr. 8 a,b). Přesnější může být vyšetření CT/myelografií, to ale dnes umí již málokterý radiolog [14]. Ostatně jde o formální odlišení, neboť při operaci jsme schopni postup přizpůsobit skutečnému nálezu. Odstranění intraspinální porce nádoru je prováděno obvykle z laminektomie [4,9,11,15,16]. Takto široký přístup do páteřního kanálu není nutný a stačí méně invazivní a méně destabilizující hemilaminektomie [8,10,14,17–19].

Operační postup u sutkovitých tumorů je kontroverzní, a zejména na úseku hrudní páteře je popsána celá řada přístupů.

V roce 1978 publikovali Akwari et al odstranění nejprve intraspinální části nádoru ze zadní vertikální polooblouhovité středočárové incize a z laminektomie. Pak byla v jedné době ze stejné incize provedena kompletní kostotransveresektomie (v textu torakotomie) s odstraněním nitrohrudní části nádoru. Zdůraznili význam jednodobé operace [4].

Grillo et al prezentovali v roce 1983 opačnou modifikaci. Nejprve byla provedena incize tvaru písmene L, jako první posterolaterální torakotomie s odstraněním extraspinální části, až pak intraspinální porce tumoru [9]. To má svou logiku u tumorů s převažující extraspinální částí a extradurální lokalizací minimální intraspinální části tumoru.

Osada et al provedli středočárovou vertikální incizi, případně rozšířenou horizontálně do tvaru položeného T, a tumor odstranili z laminektomie a jen parciální kostotransversektomie. Velikost extraspinální části tumoru nepřesáhla 5,5 cm [11]. McCormick prodloužil středočárovou incizi v kaudálním pólu laterálně ve tvaru hokejky. Po příčné incizi m. trapezius, m. rhomboideus, horní části m. latissimus dorsi a odsunutí paravertebrálních svalů následovala hemilaminektomie, facetektomie, pedikulektomie a laterální torakotomie s resekcí obou processus transverzi a žeber 6–8 cm laterálně. Odstraněna byla intraspinální a poté extrapleurálně nitrohrudní porce nádoru. Velikosti tumorů nepopsal [14]. Obdobně postupovali Onesti et al s jednostranným transparaspinálním přístupem (příčné protnutí paravertebrálních svalů), jen z incize horizontální, nebo ve tvaru položeného písmene T [10].

Jiní autoři volili kombinované přístupy s torakotomií ze samostatné incize [16,18]. Tento postup preferovali spíše u gigantických tumorů.

Při odstranění extraspinální části nádoru záleží na operované etáži, velikosti nádoru

proLékaře.cz | 13.7.2025

v extraspinální části, vztahu k okolním anatomickým strukturám, věku pacienta a jeho toleranci k invazivnějším postupům, zejména torakotomii. Důležitá je i zkušenost operatéra s jednotlivými přístupy. Operace ze zadního přístupu je pro většinu neurochirurgů familiárnější, pro pacienta znamená jednu operační ránu a v případě výkonu na hrudním úseku není potřeba hrudního sání. Při provedení kompletní kostotransversektomie může být ale ohrožena stabilita páteře [5,6,14]. Kombinované přístupy naproti tomu šetří více meziobratlové klouby a páteř destabilizují méně a také umožní bezpečnější exstirpaci velké extraspinální části. Znamenají však dva oddělené operační přístupy a pro pacienta jsou invazivnější, více zatěžující.

U tumorů krční páteře přední přístup doporučili Gu et al již při velikosti extraspinální části nad 1 cm, naproti tomu McCormick nad 4 cm [8,20]. Doporučujeme na krční páteři ze zadního přístupu odstraňovat tumory propagující se extraspinálně do vzdálenosti 1 cm, u větších je jednodušší i bezpečnější použít anterolaterální přístup. Obdobně bychom postupovali na bederní páteři.

Na hrudní páteři je torakotomie doporučována při velikosti nitrohrudní části nad 5 cm [18]. Variantou torakotomie je operace torakoskopická [2,21–23]. My doporučujeme brát za standard zadní přístup z kostotransversektomie. U tumorů s extraspinální částí nad 6–7 cm není chyba navíc protnutí paraspinálních svalů, nebo pak samostatný přístup z torakotomie. Torakotomii považujeme u těchto velkých expanzí za bezpečnější a potenciálně radikálnější než torakoskopickou operaci.

Nejsou stanovena žádná pevná pravidla pro peroperační stabilizaci [5,6,8,13,14]. Zdůrazňuje se individuální přístup, kde rozhoduje míra eroze páteře nádorem a také rozsah operačního přístupu [8]. Akwari et al nepovažovali stabilizaci za potřebnou u dospělých, naopak u mladých nemocných je nebezpečí rozvoje kyfoskoliózy [4]. Na úseku krční páteře se někteří autoři shodli na zadní peroperační stabilizaci u pacientů s facetektomií se současným odstraněním zadních vazivových elementů, nebo po laminektomii [8,13]. Na úseku hrudní páteře byla stabilizace indikována výjimečně a jako vhodná spíše v případech oboustranné facetektomie [6,14]. Stabilizaci bychom tedy doporučili tehdy, pokud dojde k destabilizaci krční páteře (dále bederní páteře a přechodových úseků) následkem facetektomie se současným odstraněním zadních vazivových elementů, popřípadě při oboustranné laminektomii. Na hrudní páteři bychom byli ke stabilizaci rezervovanější a provedli ji při oboustranném odstranění meziobratlových kloubů. Dalším důvodem ke stabilizaci na kterémkoliv úseku páteře je výrazná destrukce obratlového těla tumorem, kyfotické postavení segmentu již před operací nebo páteře nedospělých pacientů s rizikem pooperační kyfoskoliózy.

Kompletní resekce je získána v 86–100 % případů [7,8,12,13]. Ačkoliv v případě inkompletní resekce nemusí vždy dojít k růstu tumoru, pouze kompletní odstranění s jistotou zabrání recidivě [24–26]. Důvodem inkompletní resekce je buď obava z pooperačního deficitu, se snahou zachovat část kořene, nebo technické problémy. K pouze částečné resekci svádí především neurinomy, rostoucí obvykle exofyticky z vnější strany nervového kořene. Po operační resekci klinicky relevantních kořenů je riziko následného deficitu poměrně malé [10,27]. Proto obvykle riskujeme pooperační deficit a dáme přednost radikalitě, k lepšímu výsledku nám pomůže peroperační elektrofyziologické vyšetření [7,13,15,26].

Nejčastější komplikací bývá likvorová píštěl a pseudocysta vzniklé po intradurálních revizích nebo po přerušení kořenové pochvy. Překvapivě velké množství této komplikace referovali Jiang et al u 18 ze 46 pacientů po operacích na krčním úseku páteře [13]. Prevencí je pečlivá sutura dury atraumatickým stehem, podvaz kořenové pochvy a plastika svalem a tkáňovým lepidlem.

Závěry

To nejlepší, co můžeme pacientovi poskytnout, je variabilita a naše zkušenosti s různými operačními postupy.

Rozhodujeme se individuálně, podle klinického stavu pacienta a operačního rizika, dále podle lokalizace a velikosti zejména extraspinální části nádoru a jejímu vztahu k důležitým strukturám.

Doporučujeme dodržet tyto operační principy:

1. Prvním krokem je odstranění intraspinální části ze zadního přístupu. Dostačující je jednostranný přístup z hemilaminektomie.
2. Kombinované přístupy jsou výhodné především na úseku krční a bederní páteře, na úseku hrudní páteře jen u gigantických tumorů s těsným vztahem k anatomickým strukturám.
3. Odstranění tumoru musí být kompletní.
4. Operační stabilizace není obvykle nutná u jednostranné operace u dospělých pacientů.

Literatura

1. Eden K. The dumb-bell tumours of the spine. Br J Surg 1941;28:549–70.

2. Tanaka T, Kato N, Aoki K, et al. Combined unilateral hemilaminectomy and thoracoscopic resection of the dumbbell-shaped thoracic neurinoma: a case report. Case Rep Neurol Med 2012;2012:517563. doi: 10.1155/2012/517563.

3. Iraci G, Peserico I, Salar G. Intraspinal neurinomas and meningiomas. A clinical survey of 172 cases. International Surgery 1971;56(5):289–303.

4. Akwari OE, Payne WS, Onofrio BM, et al. Dumbbell neurogenic tumors of the mediastinum. Mayo Clin Proc 1978;53(6):353–8.

5. Ando K, Imagama S, Wakao N, et al. Single-stage removal of thoracic dumbbell tumors from a posterior approach only with costotransversectomy. Yonsei Med J 2012;53(3):611–7. doi: 10.3349/ymj.2012.53.3.611.

6. Ando K, Imagama S, Ito Z, et al. Removal of thoracic dumbbell tumors through a single-stage posterior approach: its usufulness and limitations. J Orthop Sci 2013;18(3):380–7. doi: 10.1007/s00776-013-0370-9.

7. Yuksel M, Pamir N, Ozer F, et al. The principles of surgical management in dumbbell tumors. Eur J Cardiothorac Surg 1996;10(7):569–73.

8. McCormick PC. Surgical management of dumbbell tumors of the cervical spine. Neurosurgery 1996;38(2):294–300.

9. Grillo HC, Ojemann RG, Scannel JG, et al. Combined approach to „dumbbell" intrathoracic and intraspinal neurogenic tumors. Ann Thorac Surg 1983;36(4):402–7.

10. Onesti ST, Ashkenazi E, Michelsen WJ. Transparaspinal exposure of dumbbell tumors of the spine. Report of two cases. J Neurosurg 1998;88(1):106–10.

11. Osada H, Aoki H, Yokote K, et al. Dumbbell neurogenic tumor of the mediastinum: a report of three cases undergoing single-staged complete removal without thoracotomy. Jpn J Surg 1991;21(2):224–8.

12. Asazuma T, Toyama Y, Maruiwa H, et al. Surgical strategy for cervical dumbbell tumors based on a free-dimensional classification. Spine 2003;29(1):E10–4.

13. Jiang L, Lv Y, Liu XG, et al. Results of surgical treatment of cervical dumbbell tumors: surgical approach and development of an anatomic classification system. Spine 2009;34(12):1307–14. doi: 10.1097/BRS.0b013e3181a27a32.

14. McCormick PC. Surgical management of dumbbell and paraspinal tumors of the thoracic and lumbar spine. Neurosurgery 1996;38(1):67–74.

15. Payer M, Radovanovic I, Jost G. Resection of thoracic dumbbell neurinomas: single postero-lateral approach or combined posterior and transthoracic approach? J Clin Neurosci 2006;13(6):690–3.

16. Lucas S, Cendan E, Auque J, et al. Asymptomatic giant thoracic dumbbell neurinoma. Apropos of a case. J Chir (Paris) 1992;129(2):81–7.

17. Dehcordi SR, Marzi S, Ricci A, et al. Less invasive approaches for the treatment of cervical schwannomas: our experience. Eur Spine J 2012;21(5):887–96. doi: 10.1007/s00586-011-2118-6.

18. Miura J, Doita M, Miyata K, et al. Hornerś syndrome caused by a thoracic dumbbell-shaped schwannoma: sympathetic chain reconstruction after a one-

proLékaře.cz | 13.7.2025

-stage removal of the tumor. Spine 2003;28(2): E33–6.
19. Yu Y, Hu F, Zhang X, et al. Application of the hemi-semi-laminectomy approach in the microsurgical treatment of C2 schwannomas. J Spinal Disord Tech 2014;27(6):E199–204. doi: 10.1097/BSD.0b013e318299f606.
20. Gu BS, Park JH, Roh SW, et al. Surgical strategies for removal of intra- and extraforaminal dumbbell-shaped schwannomas in the subaxial cervical spine. Eur Spine J 2015;24(10):2114–8. doi: 10.1007/s00586-014-3458-9.
21. Citow JS, Macdonald RL, Ferguson MK. Combined laminectomy and thoracoscopic resection of a dumbbell neurofibroma: technical case report. Neurosurgery 1999;45(5):1263–5.
22. Konno S, Yabuki S, Kinoshita T, et al. Combined laminectomy and thoracoscopic resection of dumbbell-type thoracic cord tumor. Spine 2001;26(6):E130–4.
23. Vallieres E, Findlay JM, Fraser RE. Combined microsurgical and thoracoscopic removal of neurogenic dumbbell tumors. Ann Thorac Surg 1995;59(2):469–72.
24. Ito K, Aoyama T, Kuroiwa M, et al. Surgical strategy and results of treatment for dumbbell-shaped spinal neurinoma with a posterior approach. Br J Neurosurg 2014;28(3):324–9. doi: 10.3109/02688697.2013.835372.
25. Klekamp J, Samii M. Surgery of spinal nerve sheath tumors with special reference to neurofibromatosis. Neurosurgery 1998;42(2):279–90.
26. Lot G, George B. Cervical neuromas with extradurale components: surgical management in a series of 57 patients. Neurosurgery 1997;41(4):813–22.
27. Schultheiss R, Gullotta G. Resection of relevant nerve roots in surgery of spinal neurinomas without persisting neurological deficit. Acta Neurochir 1993;122(1–2):91–6.

Česká neurologická společnost ČLS JEP

Česká neurologická společnost (ČNS) je součástí České lékařské společnosti Jana Evangelisty Purkyně (www.cls.cz).
Členem společnosti může stát lékař, farmaceut, případně jiný pracovník ve zdravotnictví a příbuzném oboru, který souhlasí s posláním a cíli ČLS JEP a zaváže se přispívat k jejich plnění. Každý může být členem více odborných společností.

Jak se stát členem ČNS?

• Vyplňte přihlášku na webových stránkách ČNS www.czech-neuro.cz, registrovat se zároveň můžete také do jednotlivých sekcí ČNS.
• Po odeslání registrace získáte na e-mail potvrzení o úspěšném odeslání Vaší přihlášky.
• Schvalování žádostí o členství probíhá vždy na nejbližší výborové schůzi ČNS, o přijetí Vás bude informovat sekretariát ČNS (sekretariat@czech-neuro.cz).

Co vám členství v ČNS přinese?

• Předplatné časopisu Česká a slovenská neurologie a neurochirurgie.
• Pravidelný elektronický zpravodaj s novinkami.
• Zvýhodněné podmínky účastí na pravidelném neurologickém sjezdu a jiných akcích.
• Možnost zúčastnit se soutěže o nejlepší neurologické publikace.

Změny údajů

V případě změny Vašich údajů (jména, adresy, telefonu, e-mailu apod.) nahlaste ji, prosím, členské evidenci sekretariátu ČNS sekretariat@czech-neuro.cz.
Změna bude nahlášena automaticky také vydavateli časopisu Česká a slovenská neurologie a neurochirurgie a Centrální evidenci členů ČLS JEP.

Nabídka pro partnery České neurologické společnosti

Česká neurologická společnost je odborná vědecká společnost, jejímž cílem je dbát o rozvoj neurologie jako významné lékařské a vědecké disciplíny v České republice a podílet se na zajištění kvalitní pregraduální i postgraduální přípravy lékařů v tomto oboru.

Česká neurologická společnost nabízí své dlouhodobé partnerství farmaceutickým firmám, výrobcům lékařské techniky a dalším potenciálním partnerům v neurologické oblasti.

Co Vám můžeme nabídnout?

• Uveřejnění partnera na webové stránce České neurologické společnosti www.czech-neuro.cz.
• Uveřejnění partnera v tiskovinách České neurologické společnosti.
• Uveřejnění partnera v elektronickém newsletteru České neurologické společnosti (čtyři vydání/rok).
• Uveřejnění článku/inzerce v elektronickém newsletteru České neurologické společnosti.

Máte-li zájem spolupracovat s Českou neurologickou společností, kontaktujte náš sekretariát na e-mailu sekretariat@czech-neuro.cz.
Případně nás neváhejte kontaktovat pro individuální nabídku.