proLékaře.cz | 26.11.2026

Tubulopapilární adenom žlučníku – náhodný nález u tříletého chlapce s později diagnostikovanou metachromatickou leukodystrofií – kazuistika

A Tubulopapillary Adenoma of the Gallbladder – Incidental Finding in a 3-year-old Boy later Diagnosed with Metachromatic Leukodystrophy – a Case Report

Souhrn

Autoři prezentují případ tříletého chlapce vyšetřovaného v souvislosti s úrazem. Při ultrazvukovém vyšetření byl nalezen útvar nejasného původu vyplňující žlučník. Ten byl posléze diagnostikován jako tubulopapilární adenom. Předmětem diskuze je diferenciálně diagnostická rozvaha vycházející i ze závěrů široké škály použitých radiologických vyšetřovacích metod. Rovněž je pojednáno o souvislosti s později prokázanou metachromatickou leukodystrofií. Hlavním cílem práce je upozornit na možnou spojitost polypoidních lézí žlučníku s dalšími třemi klinickými jednotkami, z nichž jednou je právě metachromatická leukodystrofie.

Abstract

The authors present a case of a 3-year-old boy examined due to trauma. During an ultrasound examination, an incidental finding of a vague formation inside the gallbladder was found. This structure was histologically confirmed to be a tubulopapillary adenoma. Discussion focuses on differential diagnosis based on a wide spectrum of diagnostic imaging methods. Furthermore, a link between tubulopapillary adenoma and later proven metachromatic leukodystrophy is debated. The main aim of this paper is to highlight the possible relation between polypoid lesions of gallbladder and three different clinical units, metachromatic leukodystrophy being one of them.

Autoři deklarují, že v souvislosti s předmětem studie nemají žádné komerční zájmy.
The authors declare they have no potential conflicts of interest concerning drugs, products, or services used in the study.
Redakční rada potvrzuje, že rukopis práce splnil ICMJE kritéria pro publikace zasílané do biomedicínských časopisů.
The Editorial Board declares that the manuscript met the ICMJE "uniform requirements" for biomedical papers.

I. Červinková[1], J. Skotáková[1], Z. Pavlovský[2], J. Šenkyřík[1], A. Seehofnerová[1]

LF MU a FN Brno:
[1] Klinika dětské radiologie
[2] Ústav patologie

✉
MUDr. Ivana Červinková
Klinika dětské radiologie
LF MU a FN Brno
Černopolní 9
662 63 Brno
e-mail: icervinkova@seznam.cz

Přijato k recenzi: 10. 6. 2015
Přijato do tisku: 26. 1. 2016

Klíčová slova

tubulopapilární adenom – žlučník – polypoidní léze – metachromatická leukodystrofie

Key words

tubulopapillary adenoma – gallbladder – polypoid lesions – metachromatic leukodystrophy

Úvod

Onemocnění bílé hmoty provázená patologickými změnami myelinu rozdělujeme na vrozená a získaná. Metachromatická leukodystrofie je zástupcem skupiny lysosomálních poruch. Výskyt onemocnění je udáván 1 : 100 000–1 : 40 000 [1–3].

Jedná se o autozomálně recesivně dědičné onemocnění způsobené vrozeným defektem aktivity arylsulfatázy A. Výsledkem je hromadění sulfatidů přednostně v hlubokých strukturách mozku (bazální ganglia, thalamus, hypothalamus, nucleus dentatus), v bílé hmotě mozku, v některých skupinách neuronů, ve Schwannových buňkách a ve viscerálních orgánech, ledvinách, slezině, také ve žlučníku a v dalších orgánech. Vrozený defekt aktivity arylsulfatázy A vede k neschopnosti katabolizovat cerebrosidsulfát. Z rozpadlého myelinu vzniká metachromatický materiál obsahující sulfatidy, které

proLékaře.cz | 26.11.2026

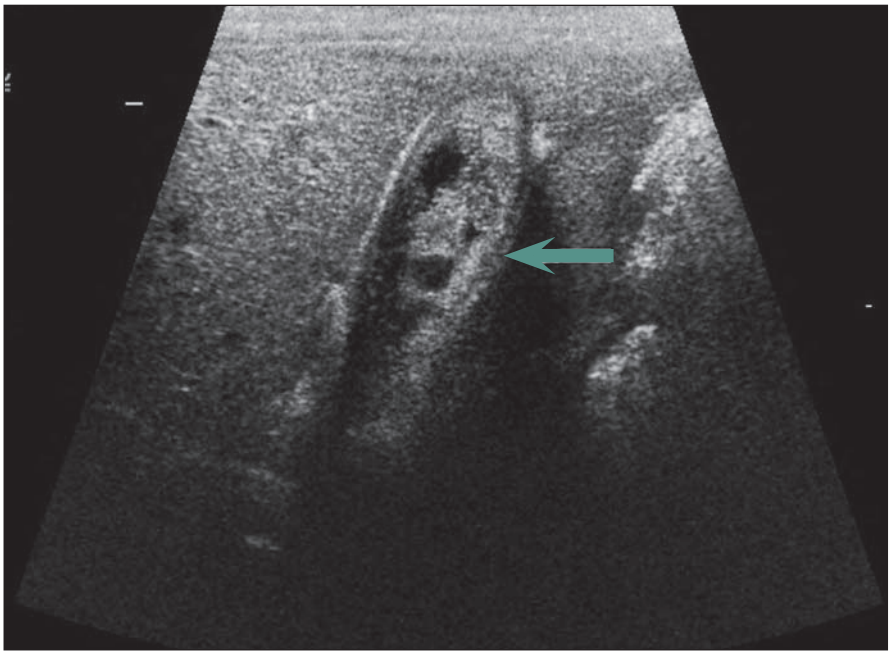

Obr. 1. Tubulopapilární adenom.
Ultrazvukové vyšetření – žlučník vyplněný echogenními hmotami.
Fig. 1. Tubulopapillary adenoma.
Ultrasound examination – gallbladder filled with echogenic masses.

při barvení kresylvioletí v kyselém prostředí dávají hnědou metachromázii [2].

Stěna žlučníku, která je u dětí v nekontrahovaném stavu normálně silná 1–2 mm [4], bývá v důsledku těchto změn zesílená, echogenní, žlučník může být malý a kontrahovaný, mohou být přítomny útvary polypoidního charakteru, ve velkém počtu se zde nacházejí makrofágy obsahující metachromatický materiál [5,6]. Pacienti trpí již v mladém věku cholecystolitiázou. Vznik polypoidních změn žlučníku se klade do souvislosti s postižením autonomního nervového systému [3,7].

Diagnóza je možná stanovením arylsulfatázy A v leukocytech nebo kultivovaných fibroblastech, vyšetřením sulfatidů v močovém sedimentu nebo analýzou mutací [2].

V léčbě metachromatické leukodystrofie existuje možnost využití transplantace kostní dřeně, další možností je enzymová terapie, zkouší se i genová léčba [3].

Difuzní a symetrické poškození bílé hmoty je pro toto onemocnění typické, změny postihují nejprve periventrikulární bílou hmotu. Juxtakortikální U-vlákna jsou naopak dlouho ušetřena. Corpus callosum je postižené hned od začátku. Demyelinizační změny dále bývají v mozečku, zadním raménku capsula interna a descendentních pyramidových drahách. Typicky přítomné radiální pásy (tygrovitý vzhled) v abnormálně změněné bílé hmotě se nemusí vyskytovat u všech pacientů a ztrácejí se v pokročilém stadiu. Při MR vyšetření zóny porušené myelinizace jsou hyperintenzní v protondenzních a T2 obrazech (na CT hypodenzní). Ložiska jsou beze změn po aplikaci kontrastní látky [1,3,8].

Tato nemoc existuje ve třech formách. Pozdní infantilní forma (40 %) začíná obvykle v první polovině druhého roku regresí psychomotorického vývoje. Motorické potíže předchází příznakům intelektuálním. Stav vede až k bolestivé spastické kvadruplegii, atrofii optiku, bulbární paralýze a demenci. Smrt nastává ve věku 3–6 let. U juvenilní formy (40 %), která začíná kolem 4.–5. roku, je progrese pomalejší, končí smrtí pacienta před 20. rokem [2]. Tomuto věku odpovídá i počátek neurologických příznaků našeho pacienta. Tato forma začíná zhoršováním školního prospěchu, neadekvátním chováním nebo psychiatrickými příznaky [3]. Adultní forma (20 %) začíná kolem 15. roku věku dítěte, progrese této formy je nejpomalejší [2]. Onemocnění je charakterizováno postupným rozpadem intelektových schopností, emoční instabilitou a postupným nástupem neurologické symptomatologie [3].

Kazuistika

Tříletý chlapec při skákání ze sena dopadl na břicho a následně si stěžoval na bolest břicha. V květnu 2010 byl hospitalizován v okresní nemocnici, kde bylo provedeno UZ vyšetření břicha s nálezem echogenních hmot vyplňujících subtotálně žlučník a lehkou dilatací žlučových cest. Ve výsledcích laboratorních vyšetření bylo prokázáno jen lehké zvýšení transamináz.

Chlapec byl následně přeložen do Dětské nemocnice v Brně, kde při UZ vyšetření byl obraz stejný. Bylo patrné zesílení stěny žlučníku s intraluminální propagací laločnaté solidní lehce nehomogenní vaskularizované masy (obr. 1), byla popsána také lehká dilatace žlučových cest. Hodnoty transamináz se postupně vracely k normálu. Krevní obraz byl v normě. V laboratorních výsledcích nebyly známky zánětu ani hyperbilirubinemie. Nález svým charakterem neodpovídal obrazu prokrváceného žlučníku po traumatu.

K ověření nálezu bylo následně provedeno dvoufázové CT vyšetření břicha s intravenózním podáním kontrastní látky (obr. 2). To potvrdilo UZ nález, stejně jako i následné MR vyšetření jater a MRCP (MR-cholangiopankreatikografie). Postkontrastně se patologické hmoty výrazně sytily. Tato vyšetření byla dále doplněna i klasickou ERCP (endoskopickou retrográdní cholangiopankreatikografií), kde se žlučník nenaplnil.

Vzhledem k nejasnostem ohledně patologických hmot ve žlučníku byla indikována laparoskopická cholecystektomie. V lumen žlučníku byly patrné amorfní hmoty vyplňující většinu jeho objemu. Histologický nález byl tubulopapilární/tubulovilozní adenom, bez jasných znaků malignity. Po odstranění žlučníku byl pacient při následných kontrolách zcela bez potíží.

Od pěti let věku našeho pacienta si rodiče začali všímat postupně progredujícího třesu horních končetin a poruchy chůze. Za hospitalizace na neurologické klinice bylo provedeno MR mozku, kde bylo v T2 vážení patrné difuzní zvýšení intenzity signálu supratentoriální bílé hmoty mozkové s vynecháním U-vláken (obr. 3), bez patologického postkontrastního sycení. Vzhledem k postižení i kalózního tělesa bylo vyjádřeno podezření na metachromatickou leukodystrofii. Následnými vyšetřeními byla tato diagnóza potvrzena. Byla geneticky prokázána mutace *ARSA* genu.

V současné době je chlapec již ve stavu spastické kvadruparézy, plně odkázaný na pomoc druhé osoby v běžných denních úkonech.

proLékaře.cz | 26.11.2026

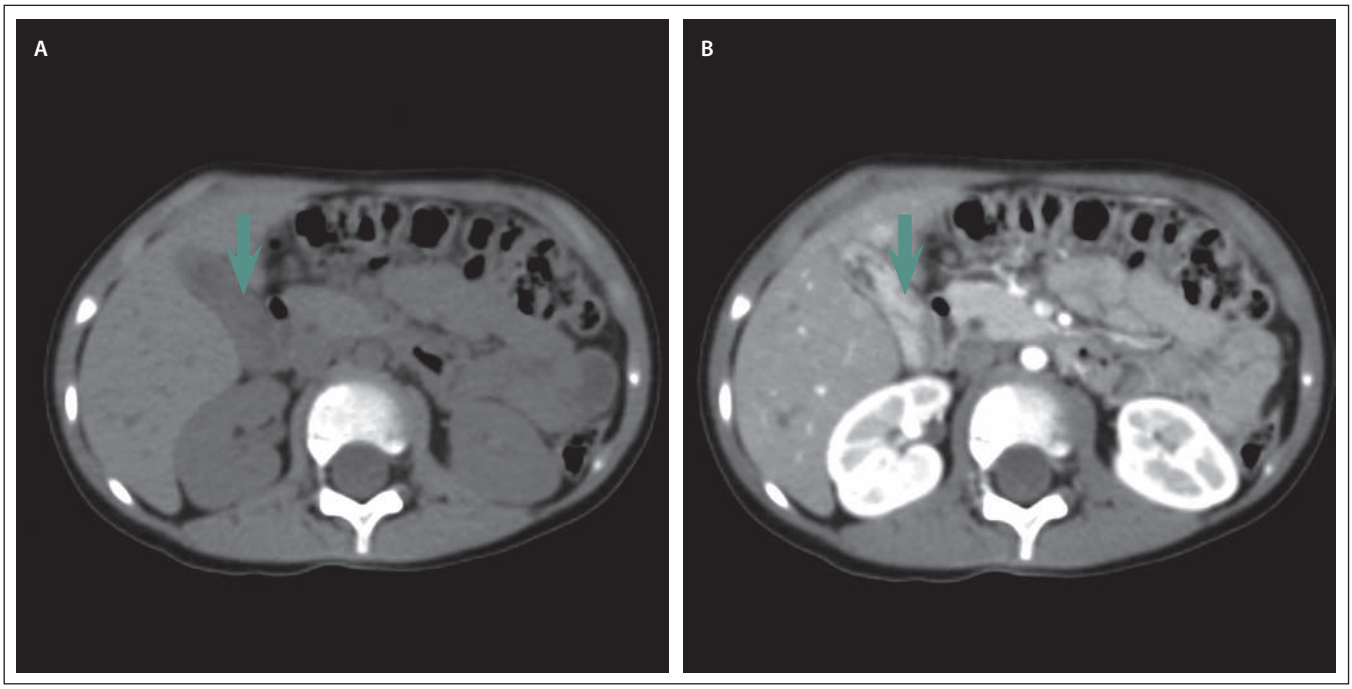

Obr. 2. Tubulopapilární adenom. CT vyšetření – nativně a postkontrastně.
Obr. 2a) Žlučník vyplněný patologickými hmotami.
Obr. 2b) Postkontrastní sycení patologických hmot ve žlučníku.
Fig. 2. Tubulopapillary adenoma. CT examination – plain and contrast-enhanced.
Fig. 2a) Gallbladder filled with pathological masses.
Fig. 2b) Contrast-enhanced saturation of pathological masses in the gallbladder.

Diskuze

Tubulopapilární adenom žlučníku je benigní neoplazie epitelu žlučníku polypoidního charakteru. Většinou postihuje ženy středního věku. Často je spojen s cholecystolitiázou [9].

Polypoidní léze žlučníku v dětském věku jsou vzácné. V odborné literatuře jsou ale popsány i u velmi malých dětí. Autoři Ersöz et al uvádí případ tříletého chlapce s tubulopapilárním adenomem žlučníku, což se shoduje s námi popisovaným případem [10]. Tyto léze mohou být primární nebo sekundární. Druhá varianta je obvykle spojena s dalšími třemi klinickými jednotkami, kterými jsou metachromatická leukodystrofie, Peutzův-Jeghersův syndrom a anomálie pankreatikobiliární junkce [6,11]. Autoři Kabaçam et al analyzovali 17 publikovaných kazuistických sdělení týkajících se dětských pacientů ve věku 4–16 let s polypoidními změnami žlučníku [12]. Šest z nich bylo spojeno s metachromatickou leukodystrofií. Autoři Warfel et al popisují případ teprve dvouleté pacientky s papilomem žlučníku a metachromatickou leukodystrofií [13]. Pacienti mívají velkou škálu příznaků, např. bolesti břicha, zvracení, hemobilii [5,6]. Symptomy se obvykle objeví po diagnóze metachromatické leukodystrofie [6]. Avšak autoři Ries et al popisují případ dítěte, u nějž byla polypoidní léze žlučníku diagnostikována šest měsíců před prvními neurologickými příznaky [7]. V našem případě byla léze žlučníku nalezena dva roky před prvními neurologickými projevy. Ovšem bolesti břicha se zde objevily v souvislosti s traumatem, ne tedy jako jasný symptom léze ve žlučníku.

U metachromatické leukodystrofie může docházet k zesílení stěny žlučníku, mohou být přítomny útvary polypoidního charakteru, nacházejí se zde makrofágy obsahující metachromatický materiál. Pacienti trpí již v mladém věku cholecystolitiázou [3,5–7]. Z rozpadlého myelinu vznikající metachromatický materiál obsahuje sulfatidy, které při barvení kresylvioletí v kyselém prostředí dávají hnědou metachromázii [2].

U našeho pacienta bylo provedeno barvení hematoxylinem-eozinem (obr. 4) a barvení na přítomnost intestinální metaplazie a k průkazu dysplastických změn epitelu. Histologický nález byl tubulopapilární/tubulovilosní adenom, bez jasných znaků malignity.

V souvislosti s prací na této kazuistice byly dochované preparáty z roku 2010 nabarveny kresylvioletí (obr. 5). Barvení kresylvioletí ve stěně žlučníku našeho pacienta neodhalilo metachromázii čili nedochází k tezaurování materiálu z rozpadlého myelinu. V tomto případě se jedná o pravý adenomový polyp, který vznikl abnormální proliferací epitelu slizniční výstelky žlučníku, nikoliv o pseudopolyp tvořený patologicky nahromaděným materiálem. Ve stromatu adenomu byly sice nalezeny zcela ojedinělé makrofágy, ty ale hromadí lipidové substance nemyelinového původu a jsou ve žlučníku zcela běžným jevem.

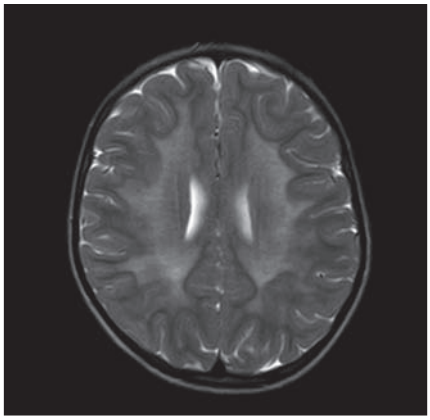

Obr. 3. Metachromatická leukodystrofie.
MR vyšetření v T2 zobrazení – symetrické zvýšení intenzity signálu bílé hmoty mozkové.
Fig. 3. Metachromatic leukodystrophy.
T2-weighted MR examination – symmetric increase in signal intensity in the white matter of the brain.

proLékaře.cz | 26.11.2026

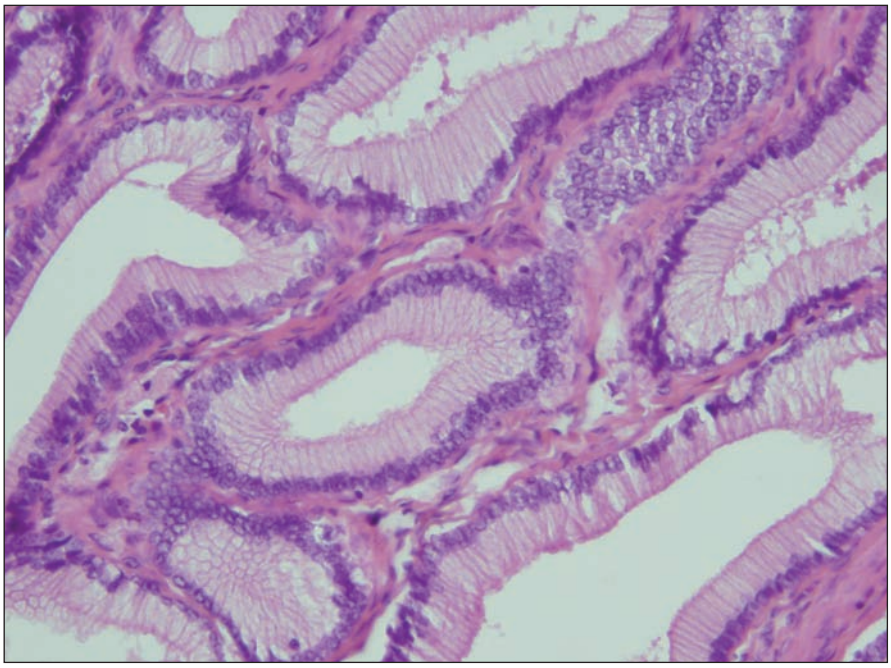

Obr. 4. Histopatologické vyšetření.
Tubulopapilární adenom v barvení hematoxylin-eozin.
Fig. 4. Histopathological examination.
Tubulopapillary adenoma in hematoxylin-eosin.

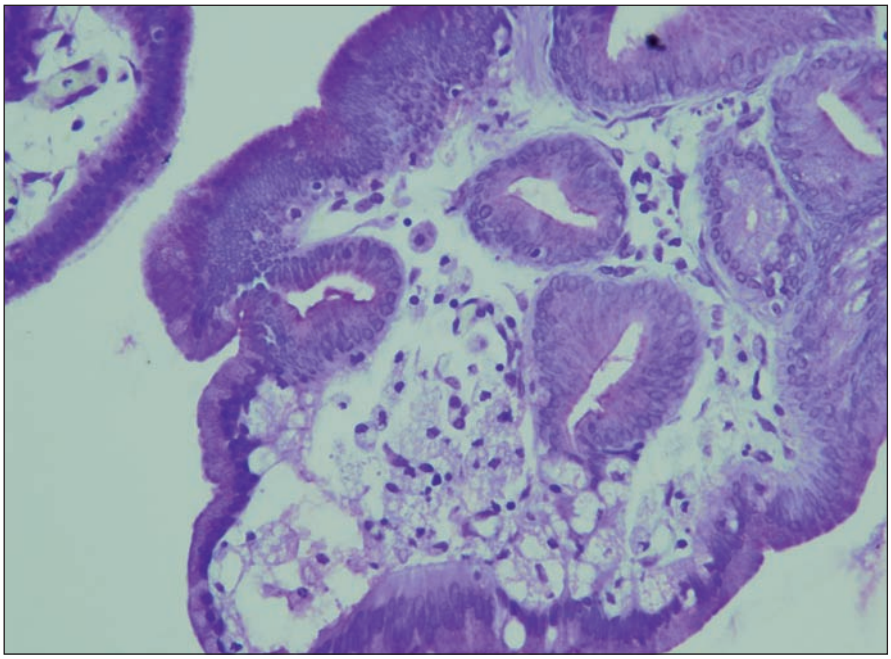

Obr. 5. Histopatologické vyšetření.
Tubulopapilární adenom v barvení kresylvioletí.
Fig. 5. Histopathological examination.
Cresyl violet-stained tubulopapillary adenoma

Tkáň byla vyšetřena pouze z dochovaných formol-parafinových bloků. V době operačního zákroku nebylo pomýšleno na souvislost s následně prokázanou metachromatickou leukodystrofií, což by znamenalo nutnost odebrat nativní materiál a následně ho zmrazit. Při zpracování parafinových bločků se střádané glykolipidy mohou extrahovat rozpouštědly a metachromázie může být výrazně oslabena či úplně vymizet, tudíž by se mohlo v našem případně jednat i o falešně negativní výsledek.

U našeho pacienta souvislost polypoidní léze žlučníku s ukládáním metachromatického materiálu prokázána nebyla. Avšak možná souvislost polypoidních lézí žlučníku, které jsou v dětském věku vzácné, s dalšími třemi klinickými jednotkami, z nichž jednou je metachromatická leukodystrofie, je známa. Proto při nálezu polypoidní léze žlučníku je nutno na tuto možnost pomýšlet, je-li indikováno histologické vyšetření. Také by měla být provedena biochemická vyšetření – stanovení aktivity arylsulfatázy A a vyšetření koncentrace sulfatidů v močovém sedimentu.

V případě časné diagnózy lze zvážit provedení transplantace kostní dřeně [3]. Časné stanovení diagnózy také může umožnit poskytnutí genetické péče v případných dalších těhotenstvích.

V diferenciální diagnóze léze ve žlučníku byly zvažovány i jiné možnosti. Jednou z nich byly možné potraumatické změny – prokrvácený žlučník. Ovšem izolované prokrvácení žlučníku, bez jiných traumatických změn se nejevilo jako příliš pravděpodobné. Kromě lehké elevace transamináz nebyly také prokázány žádné odchylky v laboratorních vyšetřeních. Navíc hmota ve žlučníku byla vaskularizovaná, což u čerstvých hematomů nebývá.

Vzhledem ke značné vaskularizaci léze došlo při CT vyšetření k jejímu výraznému postkontrastnímu sycení. Tato skutečnost nás spíše diagnosticky směřovala k možné zánětlivé či tumorózní etiologii. Byla zvažovaná možnost inflamatorního myofibroblastického tumoru. Jedná se o jednotku původně popsanou v plicích, později i v dutině břišní, synonymně nazývanou též inflamatorní pseudotumor v užším smyslu a zahrnující ve svém spektru pravděpodobně i inflamatorní fibrosarkom. Literárně jsou udávany konstituční příznaky charakterizující inflamatorní myofibroblastický tumor (teploty, hubnutí, anémie, polyklonální hypergamaglobulinemie, trombocytóza a leukocytóza) [14]. U našeho pacienta byly však nízké hodnoty zánětlivých markerů.

Další zvažovanou možností vzhledem k věku pacienta byl rabdomyosarkom. Rabdomyosarkom je nejčastějším a typickým sarkomem pro dětský věk, reprezentuje až 55–60 % všech sarkomů měkkých tkání u dětí. Patří mezi nádory s bimodální

proLékaře.cz | 26.11.2026

věkovou incidencí a první vrchol výskytu je právě ve 3–5 letech, druhý pak v období dospívání [15].

Závěr

Polypoidní léze žlučníku v dětském věku jsou vzácné. Tyto léze mohou být primární nebo sekundární, druhá varianta je obvykle spojena s dalšími třemi klinickými jednotkami, z nichž jednou je metachromatická leukodystrofie. Symptomy se většinou objeví po diagnóze metachromatické leukodystrofie, ale mohou být prvním projevem nemoci.

U našeho tříletého pacienta byl diagnostikován tubulopapilární adenom žlučníku náhodně v souvislosti s traumatem. Z toho také vycházela původní diagnostická rozvaha, kdy na možnou souvislost s metachromatickou leukodystrofií pomýšleno nebylo. První neurologické příznaky související s následně diagnostikovanou metachromatickou leukodystrofií se objevily až o dva roky později. Dochované preparáty žlučníku byly použity a nabarveny kresylvioletí. Souvislost polypoidní léze žlučníku s ukládáním metachromatického materiálu u našeho pacienta prokázána nebyla. Tkáň však byla vyšetřena pouze z dochovaných formol-parafinových bloků. Při zpracování parafinových bločků se střádané glykolipidy mohou extrahovat rozpouštědly a metachromázie může být výrazně oslabena či úplně vymizet. Tudíž by se mohlo v našem případně jednat i o falešně negativní výsledek.

Každopádně bychom měli u každého dětského pacienta s vzácným nálezem polypoidní hyperplazie žlučníku, cholecystolitiázy či jiného nálezu, který připouští možnost metachromatické leukodystrofie, na tuto možnost pomýšlet a indikovat příslušná skríningová laboratorní vyšetření. Dále je vhodné u těchto pacientů použít nefixovaný materiál na vyšetření metachromatických substancí ve zmrzlých řezech a materiál fixovaný na elektronovou mikroskopii – ta může prokázat lysosomální střádání.

Seznam použitých zkratek

CT – počítačová tomografie
ERCP – endoskopická retrográdní cholangiopankreatikografie
MR – magnetická rezonance
MRCP – MR-cholangiopankreatikografie
UZ – ultrazvuk

Literatura

1. Černoch Z et al. Neuroradiologie. 1. vyd. Hradec Králové: NUCLEUS HK 2000.

2. Pavlíková J, Bártlová L. Léčba bolesti u pacientky s metachromatickou leukodystrofií. Pediatr Praxi 2011;12(3):204–6.

3. Kolníková M, Sýkora P. Leukodystrofie – klinické a rádiologické aspekty. Cesk Slov Neurol N 2014;77/110(5):534–52.

4. Frühauf P. Ultrasonografie v diagnostice cholecystopatie v dětském věku. Pediatr Praxi 2002;3(1):18–20.

5. Simanovsky N, Ackerman Z, Kiderman A, et al. Unusual gallbladder findings in two brothers with metachromatic leukodystrophy. Pediatr Radiol 1998;28(9):706–8.

6. Garavelli L, Rosato S, Mele A, et al. Massive hemobilia and papillomatosis of the gallbladder in metachromatic leukodystrophy: a life-threatening condition. Neuropediatrics 2009;40(6):284–6. doi: 10.1055/s-0030-1248246.

7. Ries M, Deeg KH. Polyposis of the gallbladder associated with metachromatic leukodystrophy. Eur J Pediatr 1993;152(5):450–1.

8. Seidl Z, Vaněčková M. Magnetická rezonance hlavy, mozku a páteře. 1. vyd. Praha: Grada Publishing 2007.

9. Belekar D, Verma R, Bhutala U. Extensive pyloric metaplasia of tubulo-papillary adenoma of the gallbladder. Int J Surg 2008;18(2):1–10.

10. Ersöz C, Uğuz A, Ergören Y, et al. A tubulopapillary adenoma of the gallbladder in a child of 3 years. Pediatr Surg Int 2004;19(12):789–90.

11. Stringer MD, Ceylan H, Ward K, et al. Gallbladder polyps in children – classification and management. J Pediatr Surg 2003;38(11):1680–4.

12. Kabaçam GB, Akbıyık F, Livanelioğlu Z, et al. Decision for surgery in the management of a rare condition, childhood gallbladder polyps, and the role of ultrasonography. Turk J Gastroenterol 2013;24(6):556–60.

13. Warfel KA, Hull MT. Villous papilloma of the gallbladder in association with leukodystrophy. Hum Pathol 1984;15(12):1192–4.

14. Daum O et al. Gastrointestinální stromální tumor (GIST). [online]. Dostupné z URL: www.gist.nadory.cz/5-11.html.

15. Bajčiová V, Tomášek J, Štěrba J, et al. Nádory adolescentů a mladých dospělých. 1. vyd. Praha: Grada Publishing 2011.

Cestovní granty České neurologické společnosti ČLS J. E. P. k účasti na 30. českém a slovenském neurologickém sjezdu

Česká neurologická společnost ČLS J. E. P. vypisuje pro rok 2016 cestovní grant pro mladé lékaře na podporu účasti na 30. českém a slovenském neurologickém sjezdu, který se koná 23.–26. 11. 2016 v Praze v Clarion Congress Hotel Praha.

Více informací o cestovním grantu pro mladé lékaře bude poskytnuto při spuštěním registrace na 30. český a slovenský neurologický sjezd.