

Aktuální pohled na management nízkostupňových gliových nádorů centrálního nervového systému

Current View on Management of Central Nervous System Low-grade Gliomas

Souhrn

Diagnóza gliomu centrálního nervového systému stupně malignity II (nízkostupňový gliom, Low-Grade Glioma; LGG) znamená vždy významný zásah do života nemocných, neboť i přes zřetelný pokrok v terapii se nadále jedná o nevléčitelné onemocnění. Léčebné možnosti zahrnují neurochirurgický zásah, radioterapii a chemoterapii. Dosud však nejsou stanovena jednoznačná kritéria pro určení rozsahu jednotlivých léčebných metod, jejich kombinací nebo vhodného načasování. Teprve výsledky dlouhodobého sledování v klinické studii fáze III RTOG 9802 prokázaly příznivý účinek kombinované onkologické léčby radioterapie (54 Gy) a chemoterapie (režim procarbazin, lomustin a vinkristin; PCV) u nemocných se zvýšeným rizikem (věk > 40 let s reziduálním pooperačním radiografickým nálezem nebo věk ≥ 40 let po jakémkoli operačním zásahu). Nezodpovězena prozatím zůstává otázka významu molekulárně-genetických biomarkerů (kodelece 1p/19q, mutace *IDH1/2* a dalších) ve vztahu k predikování účinku kombinované léčby. Očekává se, že detailní molekulárně-genetická analýza nádoru bude součástí rutinní klinické péče o nemocné s gliomy všech stupňů malignity vč. LGG. Kombinovaná radioterapie a chemoterapie režimem PCV následující po neurochirurgickém zásahu by měla být v současné době preferovaným přístupem k léčbě nemocných s vysoce rizikovým LGG.

Abstract

The diagnosis of grade II central nervous system glioma (Low-Grade Glioma; LGG) always significantly impacts on the lives of patients, as, despite clear progress in therapy, LGG continues to be an incurable disease. Treatment options include neurosurgical intervention, radiotherapy and chemotherapy. So far, however, no clear criteria have been set to determine the effect of individual treatments, their combinations or their timing. The results of a long-term follow up of the phase III RTOG 9802 trial demonstrated better effect of combined radiotherapy (54 Gy) and chemotherapy (procarbazine, lomustine and vincristine; PCV) treatment in patients with high risk disease (age > 40 years with postoperative radiographic residuum or age ≥ 40 years after any surgical intervention). The question of the role of molecular genetic biomarkers (co-deletion 1p/19q, *IDH1/2* mutations and others) in predicting the effects of combined treatment remains unanswered. It is expected that detailed molecular genetic analysis of each tumor will become a part of routine clinical care of patients with gliomas of all stages of malignancy, including LGG. Combined radiotherapy and chemotherapy with PCV following neurosurgical intervention should be the preferred approach to treatment of patients with high-risk LGG.

<http://dx.doi.org/10.14735/amcsnn2016534>

Podporováno projektem Ministerstva zdravotnictví České republiky pro konceptuální rozvoj výzkumné organizace 00669806 – Fakultní nemocnice Plzeň.

Podporováno z Národního programu udržitelnosti I (NPU I) č. LO1503 poskytovaného Ministerstvem školství, mládeže a tělovýchovy ČR.

Autoři deklarují, že v souvislosti s předmětem studie nemají žádné komerční zájmy.

The authors declare they have no potential conflicts of interest concerning drugs, products, or services used in the study.

Redakční rada potvrzuje, že rukopis práce splnil ICMJE kritéria pro publikace zasílané do biomedicínských časopisů.

The Editorial Board declares that the manuscript met the ICMJE "uniform requirements" for biomedical papers.

J. Polívka jr^{1,2}, J. Polívka³,
V. Rohan³, V. Přibáň⁴

¹ Ústav histologie a embryologie,
LF UK v Plzni

² Biomedicínské centrum, LF UK v Plzni

³ Neurologická klinika LF UK a FN Plzeň

⁴ Neurochirurgická klinika
LF UK a FN Plzeň



MUDr. Jiří Polívka, CSc.
Neurologická klinika
LF UK a FN Plzeň
alej Svobody 80
304 60 Plzeň
e-mail: polivka@fnplzen.cz

Přijato k recenzi: 2. 5. 2016

Přijato do tisku: 30. 6. 2016

Klíčová slova

nízkostupňový gliom – chromozomální kodelece 1p/19q – mutace *IDH1/2* – personalizovaná medicína

Key words

low-grade glioma – chromosomal codeletion 1p/19q – *IDH1/2* mutations – personalized medicine

Úvod

Gliomy II. stupně malignity (synonyma nízkostupňové gliomy, Low-Grade Glioma; LGG) tvoří heterogenní skupinu neuroepitelových nádorů centrálního nervového systému. Jejich členění vychází z dosud užívané WHO (World Health Organization) klasifikace z roku 2007 [1]. Jedná se především o astrocytomy, oligodendrogliomy, oligoastrocytomy a skupinu vzácných smíšených glioneuronálních nádorů. Typickými histopatologickými charakteristikami LGG jsou hypercelularita, nukleární atypie, pleomorfismus a chybění významné mitotické aktivity. U této skupiny nádorů je také nalézán nižší proliferativní index a nejsou přítomny nekrózy a vaskulární proliferace jako u gliomů vyšších stupňů malignity [1,2].

LGG se vyskytují převážně v mladším věku, s maximem ve 3. a 4. dekádě [3]. Projevují se nejčastěji epileptickým záchvatem (80 %), méně často změnami kognice, chování, fokálními neurologickými příznaky nebo bolestmi hlavy. Mohou být také asymptomatické, kdy k nalezení choroby zobrazovacími metodami dochází náhodně. Rostou infiltrativně a postihují často elokventní oblasti. Přítomná neurologická symptomatologie podstatně zhoršuje kvalitu života. Významným důsledkem růstu LGG je epilepsie, která může být refrakterní. Ačkoli jsou LGG považovány za relativně benigní nádory, progredují postupně do vyšších stupňů malignity a medián přežití léčených LGG po stanovení diagnózy je 7,5 roku [3,4]. LGG jsou z těchto důvodů závažná skupina nemocí, u které probíhá intenzivní výzkum s cílem optimalizovat jejich management pro zlepšení kvality života a prodloužení přežití nemocných.

Diagnostika

Pro diagnostiku LGG je kromě klinické úvahy zásadní magnetická rezonance (MR). V T1 vážených sekvencích je obvykle homogenní hyposignální oblast, v T2 a FLAIR sekvencích je nádor hyperintenzivní. Sytení kontrastní látkou je nevýznamné nebo malé, stejně jako okolní edém. U oligodendrogliálních nádorů mohou být (mikro)kalcifikace. Významným přínosem je MR spektroskopie a pozitronová emisní tomografie (PET). Nález výpočetní tomografie (CT) odhalují hypodenzní oblast obvykle bez expanzivního chování a okolního edému nesytící se kontrastní látkou a mohou snadněji uniknout pozornosti. Finální diagnostika je histopatologická [5–7].

Molekulární genetika a biomarkery LGG

Kromě histopatologických nálezů nabývají u gliomů stále větší význam molekulárně-genetické charakteristiky nádorové tkáně. Uplatňují se v upřesnění diagnostiky a v managementu LGG, některé také slouží jako prognostické a prediktivní biomarkery. V posledních letech je velká pozornost věnována zejména dvěma molekulárně-genetickým charakteristikám nacházejícím se u gliomů vč. LGG. Jedná se o kodeleci 1p/19q a mutace genů izocitrát dehydrogenázy 1 a 2 (*IDH1/2*).

Kodelece 1p/19q

Kodelece 1p/19q je kombinovaná ztráta genetického materiálu z krátkého raménka chromozomu 1 a dlouhého raménka chromozomu 19. Vyskytuje se u 75–80 % nízkostupňových oligodendrogliomů a také u malého počtu nízkostupňových astrocytomů (do 10 %) [8]. Metaanalýza publikovaná v roce 2014 prokázala prognostický i prediktivní význam této kodelece [9]. Zpracována byla data z 28 studií, do nichž bylo zařazeno 3 408 nemocných s gliovými nádory, z nichž 898 pacientů mělo potvrzenou diagnózu LGG. Izolovaná delece 1p rovněž měla zejména u pacientů s LGG příznivý prognostický význam. Nemocní s kodelecí měli delší dobu do progresu choroby (Progression-Free Survival; PFS; HR = 0,63; 95% CI 0,52–0,76) a delší dobu celkového přežití (Overall Survival; OS; HR = 0,43; 95% CI 0,35–0,53). Samostatná delece 19q nebyla významná ve vztahu k OS. Kodelece 1p/19q byla tedy potvrzena jako silný a nezávislý prognostický biomarker u nemocných s gliovými nádory. Nemocní s anaplastickými oligodendrogliomy a oligoastrocytomy (st. III) pozitivními na přítomnost kodelece 1p/19q profitovali v dlouhodobém sledování z kombinované léčby radioterapií a chemoterapií (režimem prokarbazin, lomustin-CCNU, vinkristin; PCV) [10–13]. Podobný vztah k léčebné odpovědi u pacientů s LGG zatím jednoznačně potvrzen není.

Mutace genů izocitrát dehydrogenázy 1 a 2

Izocitrát dehydrogenáza (*IDH*) patří mezi významné enzymy Krebsova cyklu uplatňující se v jednom z klíčových kroků sacharidového, lipidového a aminokyselinového metabolismu. Lidská *IDH* má tři izoformy, a to *IDH1* (vyskytuje se v cytoplasmě a peroxisomech), *IDH2* a *IDH3* (výskyt v mitochondriích). Mutace genů *IDH1* a *IDH2* se uplatňují při vzniku a progresi mozkových nádorů [14].

Mutace jsou téměř vždy pouze v jedné alele, *IDH1* vykazuje v 90 % aminokyselinovou substituci argininu na histidin na 132. pozici proteinu (R132H), známé jsou také substituce argininu na cystein (R132C), argininu na glycin (R132G), argininu na serin (R132S) a argininu na leucin (R132L). Mutace v *IDH2* jsou mnohem vzácnější. Jedná se především o aminokyselinovou substituci argininu na pozici 172 proteinu (R172) [15,16]. Četnost mutací *IDH1* je vysoká především u difuzních astrocytomů (76 %), anaplastických astrocytomů (62 %) a sekundárních glioblastomů (76 %). Naopak nízká je u primárních glioblastomů (6 %) a velmi vzácně se vyskytuje též u pilocytárních astrocytomů (0,01 %). Mutace genu *IDH2* jsou vzácnější. Vyskytují se u difuzních astrocytomů (1,6 %), anaplastických astrocytomů (1,4 %) a u glioblastomů se téměř neobjevují. Mutace genů *IDH1/2* se nacházejí také u oligodendrogliomů stupně II (78 % mutace *IDH1*, 4,5 % mutace *IDH2*) a oligodendrogliomů stupně III (67,5 % mutace *IDH1*, 5,7 % mutace *IDH2*) [17–20]. Mutace *IDH1/2* zjištěné v nádorové tkáni jsou významným pozitivním prognostickým biomarkerem gliomů v podstatě napříč všemi stupni malignity. Nemocní s gliomy II.–IV. stupně s přítomností mutací *IDH1/2* vykazovali v mnoha studiích signifikantně delší PFS a OS než nemocní bez mutací [15,21–26]. Rozsáhlá metaanalýza rovněž potvrdila významný pozitivní prognostický efekt přítomnosti *IDH1/2* mutací v gliomech ve vztahu k OS i PFS [27]. Mutační stav *IDH1/2* v nádoru může být stanoven postupy molekulární biologie [28,29], imunohistochemicky [30,31] a také neinvazivním stanovením onkometabolitu 2-hydroxy-glutarátu produkovaného mutovaným enzymem *IDH1/2* metodami MR spektroskopie [32–34].

Vzájemná souvislost genetických alterací LGG

Z klinického pohledu se zdá být mnohem důležitější vzájemná souvislost jednotlivých molekulárně-genetických biomarkerů LGG. Ukazuje se totiž, že existují minimálně tři geneticky i biologicky chování a klinickou prognózou do značné míry heterogenní skupiny LGG (naopak s významnou homogenitou uvnitř jednotlivých skupin), které je možné vzájemně odlišit při znalosti mutačního stavu *IDH1/2*, kodelece 1p/19q a jejich kombinace v nádorové tkáni [35].

Mezinárodní konsorcium The Cancer Genome Atlas Research Network (TCGA) provedlo rozsáhlou multiplatformovou analýzu 293 pacientů s gliomy stupně II a III. Analýza integrovaných dat metodami Cluster of Clusters analysis (CoC) a OncoSign odhalila tři navzájem molekulárně-geneticky rozdílné kategorie gliomů, které silně korelovaly se subtypem nádoru stanoveném na bázi mutací *IDH1/2*, kódelece 1p/19q a jejich kombinace, a naopak velmi slabě korelovaly s histologickým typem gliomu ($R = 0,79$ vs. $R = 0,19$).

Gliomy v první skupině byly charakterizovány mutacemi v *IDH1/2* a zároveň přítomnou kódelecí 1p/19q. Aktivační mutace promotoru genu *TERT* identifikované také u primárního glioblastomu se vyskytovaly v této skupině u 96 % nádorů [36]. Časté byly rovněž aktivační mutace *PIK3CA* (20 %) nebo inaktivační mutace tumor supresorových genů *CIC* (62 %) a *FUBP1* (29 %) identifikovaných již dříve u 1p/19q deletovaných oligodendrogliomů [37]. Tato skupina gliomů obsahovala převážně nádory s oligodendroglíální složkou (82 % oligodendrogliomů a 16 % oligoastrocytomů) a vykazovala nejlepší prognózu s nejdelším mediánem OS osm let. Nutné je zdůraznit, že v této prognosticky nejpříznivější skupině stanovené na základě dvou molekulárně-genetických biomarkerů se vyskytovalo 43 % pacientů s gliomy stupně III, kteří by dle pouhého histopatologického zařazení měli mít významně horší prognózu.

Do druhé skupiny byly zařazení pacienti s gliomy pozitivními na *IDH1/2* mutace, ale bez přítomnosti 1p/19q kódelece. Zároveň 94 % nádorů mělo inaktivační mutaci v tumor supresorovém genu *TP53*, 86 % pak v genu *ATRX*. Nádory v této skupině obsahovaly různé histologické typy gliomů bez jasné predominance a pacienti zařazení do této kategorie měli horší prognózu s kratším mediánem OS 6,3 roku.

Poslední skupina zahrnovala nádory bez přítomnosti *IDH1/2* mutací, tzv. *IDH* wild-type tumory. Žádný z nádorů neměl kódelecí 1p/19q. Molekulárně-genetický profil i biologickým chováním se významně přibližovaly primárnímu glioblastomu. Rovněž přežití pacientů s mediánem OS pouhého 1,7 roku bylo podobné glioblastomu. Více než polovina těchto tumorů byly astrocytomy (56 %). Nutné je opět zdůraznit, že téměř čtvrtina pacientů (24 %) zařazených do této kategorie měla dle histopatologické diagnostiky nádor stupně II, a tedy byla u nich očekávána mnohem lepší prognóza.

Studie TCGA ale nebyla jediná, která se snažila o rozčlenění gliomů vč. LGG do prognosticky rozdílných podkategorií za pomoci několika molekulárně-genetických biomarkerů a jejich kombinací. Například výzkumná skupina z Mayo Clinic/University of California San Francisco provedla analýzu 1 087 gliomů (stupně II–IV), u nichž definovala pět navzájem rozdílných skupin nádorů dle kombinací tří molekulárně-genetických biomarkerů (*IDH* mutace, 1p/19q kódelece a mutace promotoru *TERT*) [38]. Pacienti s gliomy stupně II a III měli mezi jednotlivými skupinami signifikantní rozdíly v mediánu OS, což však neplatilo pro nádory stupně IV, tedy glioblastomy. Nejhorší prognózu mezi gliomy stupně II a III měla skupina *TERT* pozitivních a *IDH* a 1p/19q negativních nádorů, kde se OS blížilo pacientům s glioblastomem. Naopak nejlepší prognózu měla skupina pacientů s *TERT* a *IDH* pozitivními nádory. Existují však i další studie klasifikující gliomy do různých skupin dle kombinací různých biomarkerů, jako např. japonská analýza 332 gliomů stupně II a III využívající také *IDH* mutace a 1p/19q kódelecí [39], německá studie 405 dospělých pacientů s gliomy sledující *IDH1* mutace, 1p/19q kódelecí a expresi *ATRX* [40] a další [41].

Ačkoliv molekulárně-genetické biomarkery prokazatelně přinášejí aditivní informaci k současné diagnostice gliomů založené na pouhém histopatologickém nálezu, nebyl dosud učiněn jednoznačný konsenzus nad jejich optimální kombinací využitelnou v klinické praxi. I přes to byla původní WHO klasifikace nádorů CNS z roku 2007 recentně updatována a využívá nyní spolu s histopatologickými kritérii také dobře známé a probádané biomarkery, jakými jsou např. mutace *IDH1/2* nebo kódelece 1p/19q. To povede alespoň k přesnějšímu zařazení gliových nádorů do užších klasifikačních skupin, což pravděpodobně přinese též zpřesnění pacientovy prognózy [42].

Management LGG

Léčba LGG zahrnuje kombinaci neurochirurgického zásahu, radioterapie a chemoterapie. Dosud však nejsou stanoveny jednoznačná kritéria pro určení rozsahu jednotlivých léčebných metod, jejich kombinací nebo vhodného načasování. Definitivní konsenzus nad terapeutickým přístupem k pacientům s LGG se ve světle nových poznatků z recentních prospektivních klinických studií stále ještě hledá, jak bude dále podrobně probíráno.

Chirurgická léčba LGG

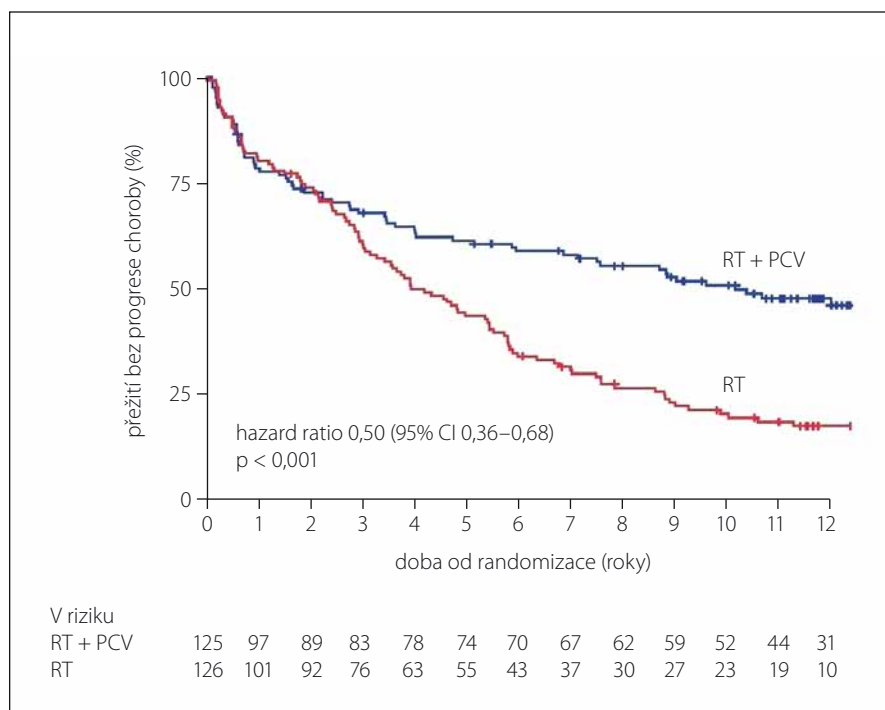
Neurochirurgický zásah zůstává i nadále naprosto zásadní součástí léčby LGG [5]. Kromě cytoredukce umožňuje získání tkáně pro stanovení histopatologické diagnózy a molekulárně-genetických charakteristik nádoru. Podle rozsahu odstranění nádoru se může jednat o maximální/totální resekci, subtotální resekci, parciální resekci nebo o nádorovou biopsii. Z etických důvodů nebylo a není možné realizovat prospektivní studii, která by porovnávala výsledky chirurgické léčby LGG ve vztahu k velikosti resekce nádorové tkáně. Z retrospektivních studií je považován za prognosticky nejpříznivější maximální možný rozsah resekce [43]. Retrospektivní studie zahrnující 216 nemocných s LGG prokázala příznivý vliv radiologicky potvrzeného většího rozsahu resekce nádorové tkáně (≥ 90 vs. < 90 %) na pětileté (97 vs. 76 %) i osmileté OS (91 vs. 60 %) [44]. Norská retrospektivní studie srovnávala dva přístupy k chirurgické léčbě pacientů s LGG, a sice časnou resekci ve srovnání s biopsií a pečlivým sledováním (watchfull waiting) [45]. Medián OS byl delší ve skupině s časnou resekci nádoru (9,7 vs. 5,6 roku; $p = 0,047$). V další studii zahrnující retrospektivní analýzu 1 509 pacientů s LGG představoval rozsah resekce spolu s objemem pooperačního rezidua nádorové tkáně nezávislý prognostický faktor pro PFS i OS nemocných [46].

Maximalizace rozsahu chirurgické léčby je v současné době umožněna pokroky v zobrazovacích metodách, neurochirurgických operačních technikách a peroperačním monitorování [3,5]. Lokalizace nádoru v elokventních nebo chirurgicky nepřístupných oblastech umožňuje pouze částečné odstranění nádoru nebo navigovanou biopsii.

Radioterapie LGG

Příznivý efekt radioterapie (RT) na redukcii objemu tumoru při léčbě pacientů s LGG byl opakovaně prokázán. Porovnávány byly především různé dávky fotonového záření, frakcionované v rozmezí 45–64,8 Gy [6,47]. Vysoké dávky záření ale nepřinesly zlepšení PFS ani OS ve srovnání s dávkami nižšími a středními.

Nemocní s LGG zařazení ve studii fáze III EORTC 22844 neprofitovali z vyšší radiační dávky ve srovnání s dávkou nižší (59,4 vs. 45 Gy). Rozdíl v pětiletém PFS i OS mezi oběma rameny studie nebyl statisticky signifikantní, naopak ve skupině s vyšší dávkou záření měli pacienti v dlouhodobém sledování zhoršenou kvalitu života [48]. Rovněž



Graf 1. Přežití bez progresce choroby (PFS) nemocných ve studii RTOG 9802 v závislosti na použitém léčebném režimu následujícím po neurochirurgickém zásahu, a to kombinované terapie PCV + RT (modře) nebo RT samotné (červeně).

Statisticky významný rozdíl v PFS byl prokázán. Upraveno dle [52].

studie fáze III NCCTG/RTOG/ECOG neprokázala delší PFS ani OS ($p = 0,48$) u pacientů s LGG léčenými vysoko dávkovanou (64,8 Gy) ve srovnání se středně dávkovanou RT (50,4 Gy) [49]. Navíc v rameni s vyšší dávkou RT byl častější výskyt radiační nekrózy stupně 3–5 (5 vs. 2,5 %).

Nižší radiační dávka tedy přináší srovnatelný benefit v PFS i OS pacientů v porovnání s dávkou vyšší, avšak při nižší toxicitě léčby. V současné době je v léčebných schématech LGG preferována celková radiační dávka 54 Gy.

Chemoterapie v léčbě LGG a význam studie RTOG 9802

V léčbě LGG byla testována řada chemoterapeutik, např. karboplatina, vinkristin, etoposid, kombinace PCV nebo temozolomid. Limitací studií u LGG však byla jejich nedostatečná validita daná především malými počty zařazených pacientů, chyběním kontrolního souboru, nehomogenitou sledovaných skupin nemocných i nehomogenitou samotných nádorů. Výsledky proto nebyly přesvědčivé. Zároveň byla obava z nežádoucích účinků a toxicity chemoterapie, a to zejména u mladší populace s potenciálně dlouhodobým přežíváním (chemote-

rapii indukované kognitivní poruchy, leukoencefalopatie, myelodysplastický syndrom, leukemie) [6,50,51].

V roce 1998 byla zahájena prospektivní klinická studie fáze III RTOG 9802. Bylo do ní zařazeno 254 nemocných s LGG s vysokým rizikem definovaným jako věk pod 40 let s reziduálním pooperačním radiografickým nálezem, nebo věk nad 40 let po jakémkoli operačním zásahu. Nemocní byli randomizováni k adjuvantní léčbě buď samotnou radioterapií (celková dávka 54 Gy v průběhu šesti týdnů), nebo k radioterapii následované šesti cykly kombinované chemoterapie režimem PCV (prokarbazin, lomustin, vinkristin). Předběžné výsledky sledování z roku 2012 neprokázaly statisticky signifikantní rozdíl v OS pacientů mezi oběma větvemi studie [52].

Naproti tomu recentně publikované výsledky dlouhodobého sledování pacientů zařazených do studie RTOG 9802 (medián sledování 11,9 roku) jednoznačně prokazují podstatný benefit kombinované léčby (RT + PCV) oproti samotné RT, a to jak ve vztahu k PFS tak OS [53]. Pacienti ve větvi RT + PCV dosahovali významně delšího mediánu PFS ve srovnání s větví samotné RT (10,4 vs. 4 roky; $p < 0,001$) (graf 1). Pětileté

tého přežití bez progresce choroby dosáhlo více pacientů léčených RT + PCV než RT samotnou (61 vs. 44 %). Ještě podstatnější byl rozdíl v PFS po 10 letech sledování (51 vs. 21 %). To ukazuje, že se křivky přežití bez progresce dále rozestupují se vzrůstající dobou sledování, a tedy že benefit kombinované terapie se postupem času od léčebného zásahu ještě zvyšuje. Rozdíl v PFS zůstal významný také při subanalýze jednotlivých histologických typů LGG. Pacienti s přítomností *IDH1 R132H* mutace v nádoru měli signifikantně delší PFS než pacienti bez této mutace, a to bez ohledu na zvolenou terapii, nicméně také u *IDH1* mutovaných nádorů byl patrný profit kombinované terapie RT + PCV nad RT samotnou ($p < 0,001$).

Významného benefitu kombinované terapie bylo dosaženo také u celkového přežití. Studie prokázala podstatný rozdíl 5,5 roku v OS nemocných léčených RT + PCV oproti samotné RT (13,3 vs. 7,8 roku; $p = 0,003$) (graf 2). Deset let přeživalo o celých 20 % nemocných léčených kombinovanou terapií více (60 vs. 40 %). Těchto výsledků bylo dosaženo i přes fakt, že záchrannou chemoterapii při progresi nádoru dostalo více nemocných ve větvi samotné RT oproti větvi s RT + PCV. I když toxické projevy léčby byly větší ve větvi RT + PCV, byly léčitelné a nebyl pozorován signifikantní rozdíl v kognici pacientů sledovaných v obou větvích, ani nebyl zaznamenán výskyt myelodysplázie nebo leukemie [53,54]. Rozdíl v OS zůstal významný také při subanalýze jednotlivých histologických typů LGG s výjimkou astrocytomů, kde je patrný trend k delšímu OS bez statistické významnosti dané pravděpodobně omezeným počtem pacientů a omezenou délkou dalšího sledování ($p = 0,31$).

Při subanalýze dle přítomnosti mutace *IDH1 R132H* v nádoru bylo zjištěno podstatně delší OS nemocných s mutací než bez ní, a to bez ohledu na zvolenou terapii (13,1 vs. 5,1 roku; $p = 0,02$). Nemocní s *IDH1* mutovanými nádory nicméně opět profitovali z kombinované léčby RT + PCV ve srovnání s RT samotnou ($p = 0,02$).

Otázkou zůstává možné využití dalšího biomarkeru s velmi častým výskytem u LGG (kodelece 1p/19q) k predikci vyšší účinnosti kombinované terapie RT + PCV u 1p/19q pozitivních nádorů. Taková souvislost byla nalezena u dvou nezávislých studií fáze III (RTOG 9402 a EORTC 26951) u pacientů s anaplastickými oligodendrogliomy a oligoastrocytomy [10,11]. Analýza kodelece 1p/19q byla ve studii RTOG 9802 rovněž provedena, nic-

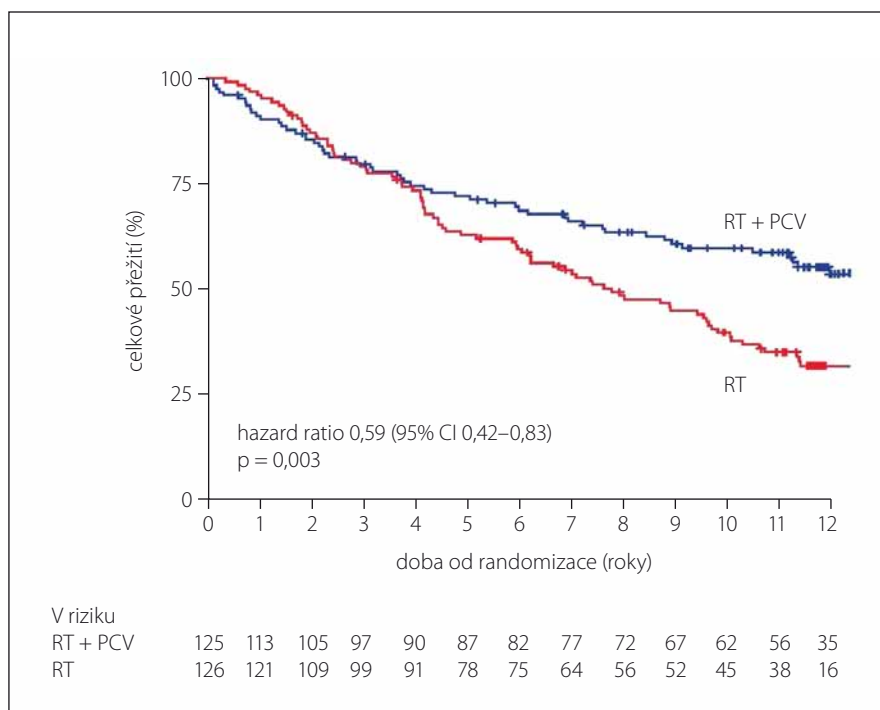
méně dostatek nádorové tkáně ke stanovení byl dostupný pouze u 63 pacientů a nebylo možné statisticky ověřit prediktivní význam tohoto biomarkeru. Prozatím tedy nebyla prokázána role kodecece 1p/19q jako pozitivního prediktivního biomarkeru vyšší účinnosti kombinované terapie RT + PCV u pacientů s LGG a na definitivní závěr si bude třeba ještě počkat.

Příznivé výsledky kombinované terapie RT + PCV ve srovnání s RT samotnou získané ze studie RTOG 9802 přináší další otázky v managementu LGG. Jde např. o volbu optimálního časování léčby, výběr nemocných dle molekulárně-genetického profilu (přítomnost kodecece 1p/19q, mutací *IDH*) nebo možnost použití alternativní chemoterapie (temozolomid).

Časování léčby LGG – „timing“

Optimální časování léčby, která následuje po operačním výkonu, je důležitá otázka v managementu LGG. Ta však není dosud jednoznačně zodpovězena. Historicky byl uplatňován převážně postup pečlivého sledování (watchfull waiting) pro všechny nemocné s LGG. V 90. letech 20. století byla realizována klinická studie EORTC 22845 sledující účinnost časně a odložené RT na dobu PFS a OS u 314 nemocných s LGG. Ačkoliv PFS bylo delší u časně RT, rozdíl v OS u obou skupin nebyl signifikantní (7,2 roku u časně RT vs. 7,4 roku u odložené RT; $p = 0,872$) [55]. Na základě výsledků této studie bylo za optimální strategii považováno zahájení RT až při manifestaci klinických příznaků, radiografické progresi nádoru nebo výskytu refrakterní epilepsie. Odložení RT je výhodné i vzhledem k jejím dlouhodobě hendikepujícím následkům, jako např. SMART (Stroke-like Migraine Attacks after Radiotherapy), PIPG (Peri-Ictal Pseudoprogression) nebo ALERT (Acute Late-onset Encephalopathy after Radiotherapy) [56]. Publikována byla také analýza 111 pacientů zařazených do studie RTOG 9802, kteří měli LGG s nízkým rizikem relapsu (věk < 40 let a zobrazovacími metodami ověřenou kompletní resekci nádoru) [57]. Tato skupina byla pouze sledována bez další adjuvantní terapie. Pětileté PFS dosahovalo 48 % a delší PFS korelovalo s předoperační velikostí nádoru < 4 cm v průměru, histologickým typem oligodendrogliomu a přítomností pooperačního reziduálního nálezu < 1 cm dle MR.

Klinické sledování a pravidelné kontroly zobrazovacími metodami (MR) až do progresu choroby mohou být i nadále od-



Graf 2. Celkové přežití (OS) nemocných ve studii RTOG 9802 v závislosti na použitém léčebném režimu následujícím po neurochirurgickém zásahu, a to kombinované terapie PCV + RT (modře) nebo RT samotné (červeně).

Statisticky významný rozdíl v OS byl prokázán. Upraveno dle [52].

povídajícím postupem pooperační péče u nemocných s nízkorizikovým LGG [6,58]. Význam kombinované léčby chemo- a radioterapie nebyl dosud u nízkorizikových LGG prospektivně sledován. V současné době jsou za vysoce rizikovou skupinu považováni pacienti, u kterých jsou přítomny alespoň tři z následujících šesti faktorů:

- věk ≥ 40 let;
- Karnofského skóre (Karnofsky Performance Status; KPS) < 70 %;
- histologický nález astrocytární složky nádoru;
- velikost nádoru ≥ 6 cm v průměru;
- nádor přesahující střední čáru;
- přítomnost neurologického deficitu před operací [59,60].

U těchto nemocných by měla být adjuvantní terapie zahájena bezprostředně po chirurgickém výkonu, nejlépe kombinací RT a PCV.

Volba vhodné chemoterapie LGG

Ne zcela dořešená zůstává otázka volby nejvhodnějšího chemoterapeutického režimu u pacientů s LGG, kteří vyžadují adjuvantní terapii. Režim PCV byl zaveden do léčby mozkových nádorů v 80. letech 20. sto-

letí. Stal se populárním zejména pro efektivitu při léčbě rekurentních oligodendrogliomů [61]. Postupně byl režim PCV v léčbě mozkových nádorů nahrazován novějším alkylačním chemoterapeutikem temozolomid, zvláště vzhledem k jeho příznivějšímu profilu nežádoucích účinků a jednodušší dostupnosti [62]. Temozolomid se stal nedílnou součástí terapie pacientů s gliomy vyšších stupňů malignity, převážně multiformního glioblastomu, kde prokázal významný benefit v mediánu OS v kombinaci s RT ve srovnání s RT samotnou pro jinak neselektovanou skupinu pacientů (14,6 vs. 21,1 měsíců; $p < 0,001$) [63]. Dvoutleté OS bylo více než dvojnásobné v rameni kombinované terapie (26,5 vs. 10,4 %).

Poněkud jiná situace nastává při užití temozolomidu u LGG. Klinická studie fáze III EORTC 22033-26033 srovnávala účinnost léčby samotným temozolomidem oproti RT u pacientů s vysoce rizikovým LGG bez přítomnosti 1p/19q kodecece v nádorové tkáni [64]. Nádor s vysokým rizikem byl definován pomocí kritérií: věk nad 40 let, přítomnost klinických symptomů nebo radiologicky ověřená progresse choroby po úvodním chirurgickém výkonu. Po sledování v délce 45,5 měsíců bylo podobné PFS

v obou větvích studie (47 vs. 40 měsíců pro RT, resp. temozolomid), medián OS nebyl ve větvi samotné RT dosažen (74 měsíců pro temozolomid). Výsledky tedy nebyly konečné a vyžadují další sledování.

Na tomto místě je nutné zdůraznit, že dosud nejsou dostupná data dlouhodobého sledování podobného rozsahu jako ve studii RTOG 9802, která by hodnotila efektivitu temozolomidu u pacientů s LGG ať už v kombinaci s RT nebo bez ní. Další pohled může přinést studie fáze III CODEL, která srovnává RT následovanou PCV s RT s konkomitantním a následným podáním temozolomidu u pacientů s gliomy stupně II a III s přítomností kodelece 1p/19q. Výsledky této studie by měly přinést definitivní odpověď na otázku vhodné adjuvantní chemoterapie u 1p/19q deletovaných gliomů [65]. Nyní je tedy prokázána účinnost kombinované terapie RT + PCV u nemocných s vysoce rizikovým LGG a tento chemoterapeutický režim by měl být dle zásad medicíny založené na důkazech preferován. V České republice je však situace komplikována omezenou dostupností režimu PCV pouze na individuální dovoz (procarbazine není v České republice registrován, CCNU je v České republice nedostupný a je nahrazován BCNU) a je zde tedy dosud preferován temozolomid.

Závěr

Diagnóza LGG znamená vždy významný zásah do života nemocných, neboť i přes zřetelný pokrok v terapii se nadále jedná o nevléčitelné onemocnění. Recentně publikované výsledky dlouhodobého sledování pacientů zařazených v klinické studii RTOG 9802 však pravděpodobně způsobí významnou změnu v managementu léčby LGG. Nyní je prokázáno, že nemocní s LGG se zvýšeným rizikem (věk pod 40 let s reziduálním pooperačním radiografickým nálezem nebo věk nad 40 let po jakémkoli operačním zásahu) výrazně profitují z kombinované onkologické léčby s radioterapií v celkové dávce 54 Gy v kombinaci s chemoterapeutickým režimem PCV, ve srovnání se samotnou radioterapií (medián celkového přežití o 5,5 roku delší ve skupině kombinované léčby). Nemocní mladší 40 let, nemocní s kompenzovanou epilepsií jinak asymptomatictí a nemocní s náhodně zjištěným LGG mají být po chirurgickém zásahu sledováni klinicky a zobrazovacími metodami k časnému zachytu progresu onemocnění. Nezodpovězena prozatím zůstává otázka kodelece 1p/19q a mutací *IDH1/2* v nádorové tkáni jako pozitivních prediktivních biomarkerů kombinované radiochemoterapie (RT + PCV) LGG. Očekává se, že detailní molekulárně-genetická analýza nádoru bude součástí rutinní klinické péče o nemocné s gliomy všech stupňů malignity vč. LGG. Dosud nezodpovězené otázky zodpoví až výsledky probíhajících a nově designovaných prospektivních klinických studií.

Literatura

- Louis DN, Ohgaki H, Wiestler OD, et al. The 2007 WHO classification of tumours of the central nervous system. *Acta Neuropathol (Berl)* 2007;114:97–109.
- Cohen AL, Colman H. Glioma biology and molecular markers. *Cancer Treat Res* 2015;163:15–30. doi: 10.1007/978-3-319-12048-5_2.
- Tandon A, Schiff D. Therapeutic decision making in patients with newly diagnosed low grade glioma. *Curr Treat Options Oncol* 2014;15(4):529–38. doi: 10.1007/s11864-014-0304-6.
- Wen PY, DeAngelis LM. Chemotherapy for low-grade gliomas: emerging consensus on its benefits. *Neurology* 2007;68(21):1762–3.
- Soffietti R, Baumert BG, Bello L, et al. Guidelines on management of low-grade gliomas: report of an EFNS-EANO Task Force. *Eur J Neurol* 2010;17(9):1124–33. doi: 10.1111/j.1468-1331.2010.03151.x.
- Le Rhun E, Taillibert S, Chamberlain MC. Current Management of Adult Diffuse Infiltrative Low Grade Gliomas. *Curr Neurol Neurosci Rep* 2016;16(2):15. doi: 10.1007/s11910-015-0615-4.
- Pallud J, Capelle L, Taillandier L, et al. Prognostic significance of imaging contrast enhancement for WHO grade II gliomas. *Neuro Oncol* 2009;11(2):176–82. doi: 10.1215/15228517-2008-066.
- Kim Y-H, Nobusawa S, Mittelbronn M, et al. Molecular classification of low-grade diffuse gliomas. *Am J Pathol* 2010;177(6):2708–14. doi: 10.2353/ajpath.2010.100680.
- Zhao J, Ma W, Zhao H. Loss of heterozygosity 1p/19q and survival in glioma: a meta-analysis. *Neuro Oncol* 2014;16(1):103–12. doi: 10.1093/neuonc/not145.
- Cairncross G, Wang M, Shaw E, et al. Phase III trial of chemoradiotherapy for anaplastic oligodendroglioma: long-term results of RTOG 9402. *J Clin Oncol* 2013;31(3):337–43. doi: 10.1200/JCO.2012.43.2674.
- Van den Bent MJ, Brandes AA, Taphoorn MJ, et al. Adjuvant procarbazine, lomustine, and vincristine chemotherapy in newly diagnosed anaplastic oligodendroglioma: long-term follow-up of EORTC brain tumor group study 26951. *J Clin Oncol* 2013;31(3):344–50. doi: 10.1200/JCO.2012.43.2229.
- Polivka J, Polivka J jr, Repik T, et al. Co-deletion of 1p/19q as Prognostic and Predictive Biomarker for Patients in West Bohemia with Anaplastic Oligodendroglioma. *Anticancer Res* 2016;36(1):471–6.
- Polivka J, Polivka J jr, Rohan V, et al. New treatment paradigm for patients with anaplastic oligodendroglioma tumors. *Anticancer Res* 2014;34(4):1587–94.
- Zhang C, Moore LM, Li X, et al. *IDH1/2* mutations target a key hallmark of cancer by deregulating cellular metabolism in glioma. *Neuro Oncol* 2013;15(9):1114–26. doi: 10.1093/neuonc/not087.
- Yan H, Parsons DW, Jin G, et al. *IDH1* and *IDH2* mutations in gliomas. *N Engl J Med* 2009;360(8):765–73. doi: 10.1056/NEJMoa0808710.
- Hartmann C, Meyer J, Bals J, et al. Type and frequency of *IDH1* and *IDH2* mutations are related to astrocytic and oligodendroglial differentiation and age: a study of 1,010 diffuse gliomas. *Acta Neuropathol (Berl)* 2009;118(4):469–74. doi: 10.1007/s00401-009-0561-9.

- Dunn GP, Andronesi OC, Cahill DP. From genomics to the clinic: biological and translational insights of mutant *IDH1/2* in glioma. *Neurosurg Focus* 2013;34(2):E2. doi: 10.3171/2012.12.FOCUS12355.
- Kloosterhof NK, Bralten LBC, Dubbink HJ, et al. Isocitrate dehydrogenase-1 mutations: a fundamentally new understanding of diffuse glioma? *Lancet Oncol* 2011;12(1):83–91. doi: 10.1016/S1470-2045(10)70053-X.
- Polivka J, Polivka J jr, Rohan V, et al. Glioblastoma Multiforme - a Review of Pathogenesis, Biomarkers and Therapeutic Perspectives. *Cesk Slov Neurol N* 2013;76(109(5)):575–83.
- Forbes SA, Bindal N, Bamford S, et al. COSMIC: mining complete cancer genomes in the Catalogue of Somatic Mutations in Cancer. *Nucleic Acids Res* 2011;39:D945–50. doi: 10.1093/nar/gkq929.
- Sanson M, Marie Y, Paris S, et al. Isocitrate dehydrogenase 1 codon 132 mutation is an important prognostic biomarker in gliomas. *J Clin Oncol* 2009;27(25):4150–4. doi: 10.1200/JCO.2009.21.9820.
- Weller M, Felsberg J, Hartmann C, et al. Molecular predictors of progression-free and overall survival in patients with newly diagnosed glioblastoma: a prospective translational study of the German Glioma Network. *J Clin Oncol* 2009;27(34):5743–50. doi: 10.1200/JCO.2009.23.0805.
- Parsons DW, Jones S, Zhang X, et al. An integrated genomic analysis of human glioblastoma multiforme. *Science* 2008;321(5897):1807–12. doi: 10.1126/science.1164382.
- Hartmann C, Hentschel B, Wick W, et al. Patients with *IDH1* wild type anaplastic astrocytomas exhibit worse prognosis than *IDH1*-mutated glioblastomas, and *IDH1* mutation status accounts for the unfavorable prognostic effect of higher age: implications for classification of gliomas. *Acta Neuropathol (Berl)* 2010;120(6):707–18. doi: 10.1007/s00401-010-0781-z.
- Weiler M, Wick W. Molecular predictors of outcome in low-grade glioma. *Curr Opin Neurol* 2012;25(6):767–73. doi: 10.1097/WCO.0b013e32835a0217.
- Polivka J, Polivka J jr, Rohan V, et al. Isocitrate dehydrogenase-1 mutations as prognostic biomarker in glioblastoma multiforme patients in west bohemia. *BioMed Res Int* 2014;2014:735659. doi: 10.1155/2014/735659.
- Zou P, Xu H, Chen P, et al. *IDH1/IDH2* mutations define the prognosis and molecular profiles of patients with gliomas: a meta-analysis. *PLoS One* 2013;8(7):e68782. doi: 10.1371/journal.pone.0068782.
- Dias-Santagata D, Akhavanfar S, David SS, et al. Rapid targeted mutational analysis of human tumours: a clinical platform to guide personalized cancer medicine. *EMBO Mol Med* 2010;2(5):146–58. doi: 10.1002/emmm.201000070.
- MacConaill LE, Campbell CD, Kehoe SM, et al. Profiling critical cancer gene mutations in clinical tumor samples. *PLoS One* 2009;4(11):e7887. doi: 10.1371/journal.pone.0007887.
- Capper D, Weissert S, Bals J, et al. Characterization of R132H mutation-specific *IDH1* antibody binding in brain tumors. *Brain Pathol Zurich Switz* 2010;20:245–54.
- Takano S, Tian W, Matsuda M, et al. Detection of *IDH1* mutation in human gliomas: comparison of immunohistochemistry and sequencing. *Brain Tumor Pathol* 2011;28(2):115–23. doi: 10.1007/s10014-011-0023-7.
- Andronesi OC, Kim GS, Gerstner E, et al. Detection of 2-hydroxyglutarate in *IDH*-mutated glioma patients by in vivo spectral-editing and 2D correlation magnetic resonance spectroscopy. *Sci Transl Med* 2012;4(116):116ra4. doi: 10.1126/scitranslmed.3002693.
- Choi C, Ganji SK, DeBerardinis RJ, et al. 2-hydroxyglutarate detection by magnetic resonance spectroscopy in *IDH*-mutated patients with gliomas. *Nat Med* 2012;18(4):624–9. doi: 10.1038/nm.2682.
- Elkhaled A, Jalbert LE, Phillips JJ, et al. Magnetic resonance of 2-hydroxyglutarate in *IDH1*-mutated low-

- grade gliomas. *Sci Transl Med* 2012;4(116):116ra5. doi: 10.1126/scitranslmed.3002796.
- 35.** Cancer Genome Atlas Research Network, Brat DJ, Verhaak RG, et al. Comprehensive, Integrative Genomic Analysis of Diffuse Lower-Grade Gliomas. *N Engl J Med* 2015;372(26):2481–98. doi: 10.1056/NEJMoa1402121.
- 36.** Simon M, Hosen I, Gousias K, et al. TERT promoter mutations: a novel independent prognostic factor in primary glioblastomas. *Neuro Oncol* 2015;17(1):45–52. doi: 10.1093/neuonc/nou158.
- 37.** Bettgowda C, Agrawal N, Jiao Y, et al. Mutations in CIC and FUBP1 contribute to human oligodendroglioma. *Science* 2011;333(6048):1453–5. doi: 10.1126/science.1210557.
- 38.** Eckel-Passow JE, Lachance DH, Molinaro AM, et al. Glioma Groups Based on 1p/19q, IDH, and TERT Promoter Mutations in Tumors. *N Engl J Med* 2015;372(26):2499–508. doi: 10.1056/NEJMoa1407279.
- 39.** Suzuki H, Aoki K, Chiba K, et al. Mutational landscape and clonal architecture in grade II and III gliomas. *Nat Genet* 2015;47(5):458–68. doi: 10.1038/ng.3273.
- 40.** Reuss DE, Sahm F, Schrimpf D, et al. ATRX and IDH1-R132H immunohistochemistry with subsequent copy number analysis and IDH sequencing as a basis for an “integrated” diagnostic approach for adult astrocytoma, oligodendroglioma and glioblastoma. *Acta Neuropathol (Berl)* 2015;129(1):133–46. doi: 10.1007/s00401-014-1370-3.
- 41.** Weller M, Weber RG, Willscher E, et al. Molecular classification of diffuse cerebral WHO grade II/III gliomas using genome- and transcriptome-wide profiling improves stratification of prognostically distinct patient groups. *Acta Neuropathol (Berl)* 2015;129(5):679–93. doi: 10.1007/s00401-015-1409-0.
- 42.** Louis DN, Perry A, Reifenberger G, et al. The 2016 World Health Organization Classification of Tumors of the Central Nervous System: a summary. *Acta Neuropathol (Berl)* 2016;131(6):803–20. doi: 10.1007/s00401-016-1545-1.
- 43.** Hollon T, Hervey-Jumper SL, Sagher O, et al. Advances in the Surgical Management of Low-Grade Glioma. *Semin Radiat Oncol* 2015;25(3):181–8. doi: 10.1016/j.semradonc.2015.02.007.
- 44.** Smith JS, Chang EF, Lamborn KR, et al. Role of extent of resection in the long-term outcome of low-grade hemispheric gliomas. *J Clin Oncol* 2008;26(8):1338–45. doi: 10.1200/JCO.2007.13.9337.
- 45.** Jakola AS, Unsgård G, Myrland KS, et al. Surgical strategy in grade II astrocytoma: a population-based analysis of survival and morbidity with a strategy of early resection as compared to watchful waiting. *Acta Neurochir (Wien)* 2013;155(12):2227–35. doi: 10.1007/s00701-013-1869-8.
- 46.** Pallud J, Audureau E, Blonski M, et al. Epileptic seizures in diffuse low-grade gliomas in adults. *Brain J Neurol* 2014;137(2):449–62. doi: 10.1093/brain/awt345.
- 47.** Shaw EG, Tatter SB, Lesser GJ, et al. Current controversies in the radiotherapeutic management of adult low-grade glioma. *Semin Oncol* 2004;31(5):653–8.
- 48.** Kiebert GM, Curran D, Aaronson NK, et al. Quality of life after radiation therapy of cerebral low-grade gliomas of the adult: results of a randomised phase III trial on dose response (EORTC trial 22844). *EORTC Radiotherapy Co-operative Group. Eur J Cancer Oxf Engl* 1998;34(12):1902–9.
- 49.** Shaw E, Arusell R, Scheithauer B, et al. Prospective randomized trial of low- versus high-dose radiation therapy in adults with supratentorial low-grade glioma: initial report of a North Central Cancer Treatment Group/Radiation Therapy Oncology Group/Eastern Cooperative Oncology Group study. *J Clin Oncol* 2002;20(9):2267–76.
- 50.** Kumthekar P, Raizer J, Singh S. Low-grade glioma. *Cancer Treat Res* 2015;163:75–87. doi: 10.1007/978-3-319-12048-5_5.
- 51.** Ichimura K, Narita Y, Hawkins CE. Diffusely infiltrating astrocytomas: pathology, molecular mechanisms and markers. *Acta Neuropathol (Berl)* 2015;129(6):789–808. doi: 10.1007/s00401-015-1439-7.
- 52.** Shaw EG, Wang M, Coons SW, et al. Randomized trial of radiation therapy plus procarbazine, lomustine, and vincristine chemotherapy for supratentorial adult low-grade glioma: initial results of RTOG 9802. *J Clin Oncol* 2012;30(25):3065–70. doi: 10.1200/JCO.2011.35.8598.
- 53.** Buckner JC, Shaw EG, Pugh SL, et al. Radiation plus Procarbazine, CCNU, and Vincristine in Low-grade Glioma. *N Engl J Med* 2016;374(14):1344–55. doi: 10.1056/NEJMoa1500925.
- 54.** Prabhu RS, Won M, Shaw EG, et al. Effect of the addition of chemotherapy to radiotherapy on cognitive function in patients with low-grade glioma: secondary analysis of RTOG 98-02. *J Clin Oncol* 2014;32:535–41. doi: 10.1200/JCO.2013.53.1830.
- 55.** Van den Bent MJ, Afra D, de Witte O, et al. Long-term efficacy of early versus delayed radiotherapy for low-grade astrocytoma and oligodendroglioma in adults: the EORTC 22845 randomized trial. *Lancet* 2005;366(9490):985–90.
- 56.** Dropcho EJ. Neurotoxicity of radiation therapy. *Neurol Clin* 2010;28(1):217–34. doi: 10.1016/j.ncl.2009.09.008.
- 57.** Shaw EG, Berkey B, Coons SW, et al. Recurrence following neurosurgeon-determined gross-total resection of adult supratentorial low-grade glioma: results of a prospective clinical trial. *J Neurosurg* 2008;109(5):835–41. doi: 10.3171/JNS/2008/109/11/0835.
- 58.** Van den Bent MJ. Practice changing mature results of RTOG study 9802: another positive PCV trial makes adjuvant chemotherapy part of standard of care in low-grade glioma. *Neuro Oncol* 2014;16(12):1570–4. doi: 10.1093/neuonc/nou297.
- 59.** Vyzula R a kol. *Modrá kniha České onkologické společnosti, 22. aktualizace*. Brno: Masarykův onkologický ústav 2016.
- 60.** Pignatti F, van den Bent M, Curran D, et al. Prognostic factors for survival in adult patients with cerebral low-grade glioma. *J Clin Oncol* 2002;20(8):2076–84.
- 61.** Cairncross JG, Macdonald DR, Ramsay DA. Aggressive oligodendroglioma: a chemosensitive tumor. *Neurosurgery* 1992;31(1):78–82.
- 62.** Panageas KS, Iwamoto FM, Cloughesy TF, et al. Initial treatment patterns over time for anaplastic oligodendroglial tumors. *Neuro Oncol* 2012;14(6):761–7. doi: 10.1093/neuonc/nos065.
- 63.** Stupp R, Mason WP, van den Bent MJ, et al. Radiotherapy plus concomitant and adjuvant temozolomide for glioblastoma. *N Engl J Med* 2005;352(10):987–96.
- 64.** Schaff LR, Lassman AB. Indications for treatment: is observation or chemotherapy alone a reasonable approach in the management of low-grade gliomas? *Semin Radiat Oncol* 2015;25(3):203–9. doi: 10.1016/j.semradonc.2015.02.008.
- 65.** Lassman AB. Procarbazine, lomustine and vincristine or temozolomide: which is the better regimen? *CNS Oncol* 2015;4(5):341–6. doi: 10.2217/cns.15.36.