

Rasmussenova encefalitída

Rasmussen's Encephalitis

Súhrn

Rasmussenova encefalitída je zriedkavé chronické neurologické ochorenie, ktorého typický klinický obraz predstavujú: farmakorezistentná epilepsia, progredujúca atrofia jednej mozgovej hemisféry a progredujúci neurologický deficit. Postihuje predovšetkým deti, ale nevyhýba sa ani adolescentom a mladým dospelým. Neuropatologické a imunologické štúdie svedčia pre účasť T lymfocytmi sprostredkovaného cytotoxického zápalu s potenciálnou účasťou autoprotlátok a aktivovanej mikroglie v patologickom procese. Primárna príčina ochorenia však zostáva neobjasnená. Magnetická rezonancia mozgu je vhodný biomarker ochorenia, v tejto dobe nemáme spoľahlivé sérologické markery. Súčasné spôsoby imunomodulačnej liečby majú schopnosť zlepšiť a spomaliť priebeh ochorenia, ale dlhodobé východiská imunoterapie sú nejasné. Hemisferektómia predstavuje najúčinnější spôsob liečby farmakorezistentnej epilepsie, ale nevyhnutné sú nežiaduce funkčné deficity. Rozhodnutie o chirurgickej liečbe môže byť problematické, ak chýba významnejší funkčný deficit a ide o staršieho pacienta. Pre zúčastnených – pacienta, jeho rodinu, včítane ošetrojúcich lekárov – je určenie správneho času, kedy sa posunúť od medikamentózne liečby k chirurgickej liečbe, náročný rozhodovací proces. Vzhľadom na závažnú prognózu je nevyhnutné pacienta s podozrením na Rasmussenovu encefalitídu neodkladne odoslať do epileptologického centra.

Abstract

Rasmussen's encephalitis is a rare chronic neurologic disease characterized by three main features: refractory epilepsy, progressive unihemispheric atrophy of the brain and progressive neurological deficit. This chronic focal encephalitis typically affects children but adolescents and adults are also involved. Neuropathological and immunological studies indicate that Rasmussen's encephalitis is probably driven by a T-cell cytotoxic response with potential additional contribution by autoantibodies and activated microglia. Primary cause of the disease remains unsolved. MRI may be a good biomarker in Rasmussen's encephalitis but we do not have relevant serological markers yet. Immunomodulatory treatments seem to slow disease progression in Rasmussen's encephalitis but long-term outcomes remain unclear. Functional hemispherectomy remains the only effective treatment for seizures but there are inevitable functional compromises associated with it. The decision and timing of surgery may be problematic in the absence of a dense neurological deficit, and if the patient is older. For patients, their families and treating physicians, choosing the right time to move from medical management to surgery is a real therapeutic dilemma. Due to poor prognosis, patients with suspected Rasmussen's encephalitis should immediately be referred to an epilepsy centre.

Autori nezískali v súvislosti s touto prácou žiadnu finančnú podporu ani grantovú, ani súkromnej osoby, ani subjektov z oblasti farmaceutického priemyslu a zdravotníckej techniky.

Touto prácou chceme poďakovať in memoriam za dlhoročnú spoluprácu primárovi Imunologickej ambulancie SZU M. Šimkovi, ktorý nás po tragickej udalosti opustil v roku 2015.

Autoři deklarují, že v souvislosti s předmětem studie nemají žádné komerční zájmy.

The authors declare they have no potential conflicts of interest concerning drugs, products, or services used in the study.

Redakční rada potvrzuje, že rukopis práce splnil ICMJE kritéria pro publikace zasílané do biomedicínských časopisů.

The Editorial Board declares that the manuscript met the ICMJE "uniform requirements" for biomedical papers.

G. Timárová¹, I. Lisá¹, P. Mikula², M. Šimko³ in memoriam

¹ II. neurologická klinika LF UK a UN Bratislava

² Rádiologická klinika LF UK, SZU a UN Bratislava

³ I. interná klinika Dionýza Dieška, LF SZU a UN Bratislava



MUDr. Gabriela Timárová, PhD.

II. neurologická klinika

LF UK a UN Bratislava

Limbová 5

833 05 Bratislava

e-mail: gtimarova@gmail.com

Prijato k recenzii: 11. 4. 2016

Prijato do tlače: 20. 6. 2016

Klíčové slová

chronická encefalitída – farmakorezistentná epilepsia – diagnostika – imunomodulačná terapia – hemisferektómia

Key words

chronic encephalitis – refractory epilepsy – diagnostics – immunomodulatory therapy – hemispherectomy

<http://dx.doi.org/10.14735/amcsnn2016500>

Úvod

Epilepsia partialis continua (EPC), ktorej príčinou bola lokalizovaná ruská jarne-letná encefalitída, bola po prvýkrát popísaná Koževnikovom a Brunom v roku 1895. V roku 1958 neurochirurg Theodore Rasmussen, neuropatológ Jerzy Olszewski a neurológ Donald Lloyd-Smith popísali chronickú lokalizovanú encefalitídu u troch pacientov, ktorá neskôr dostala meno Rasmussenova encefalitída (RE) [1]. RE je zriedkavé progresujúce zápalové ochorenie mozgu, ktoré typicky postihuje jednu mozgovú hemisféru. Pre RE je charakteristická farmakorezistentná fokálna epilepsia, progresujúca hemiparéza a kognitívny deficit [2].

V posledných rokoch sa objavili nové patogenetické poznatky a narastajú dôkazy o imunitnom patologickom procese ako jej podstate. V uplynulom desaťročí sme zaznamenali výrazný pokrok v zmapovaní klinického obrazu a pochopení etiopatogenézy autoimunitných encefalitíd [3]. Napriek tomu, že RE bola popísaná už pred viac ako polstoročím, jej primárna príčina zostáva stále neznáma a terapeutické pokusy vychádzajú predovšetkým z kazuistík, kazuistických sérií a prospektívnych štúdií na malých súboroch pacientov.

Epidemiológia

RE je zriedkavé sporadické ochorenie, ktoré typicky začína v detskom veku v rozmedzí 1–13 rokov [4] a postihuje deti, ktoré boli predtým zdravé, niekedy po prekonanom infekčnom alebo zápalovom ochorení v čase šiestich mesiacov pred začiatkom RE [5]. Ochorenie má bimodálnu distribúciu (medián veku je 5,3 a 18,9 rokov), pretože asi 10 % prípadov RE začína neskôr, v adolescencii alebo mladom dospelom veku [6]. Priebeh s neskorým nástupom ochorenia je zvyčajne pomalší a neurologický deficit nie je tak ťažký ako u detí [7–10]. RE je zriedkavé ochorenie s odhadovanou prevalenciou 1–2 na milión obyvateľov (0,18 na 100 000 obyvateľov). V štúdiu realizovanej v Nemecku bola stanovená incidencia 2–4 prípady na 10 miliónov detí do 18 rokov za rok [11]. Podobne v celonárodnej štúdiu realizovanej vo Veľkej Británii bola stanovená incidencia 1–7 na 10 miliónov detí do 16 rokov [12]. Neboli zaznamenané rozdiely v postihnutí mužov a žien ani rozdiely podľa geografickej polohy a etnicity.

Klinický obraz

RE je progresujúce zápalové ochorenie mozgu charakteristické triádou príznakov:

atrofiou jednej mozgovej hemisféry, refraktérnymi fokálnymi epileptickými záchvatmi a neurologickým deficitom, ktorý predstavuje progredujúcu hemiparézu s kognitívnym postihnutím. U niektorých pacientov môžu byť prítomné v **prodromálnej** fáze ochorenia sporadické epileptické záchvaty alebo frustná hemiparéza, čo môže trvať individuálne až niekoľko rokov [13]. **Akútna** fáza ochorenia je charakteristická početnými epileptickými záchvatmi začínajúcimi v jednej hemisfére. Asi u 50 % pacientov s RE sa fokálne záchvaty počas ochorenia manifestujú ako EPC, u 20 % pacientov samotné ochorenie začne ako fokálny status epilepticus (napr. EPC) [14–16]. V priebehu ochorenia sa v dôsledku progresie patologických zmien v postihnutej hemisfére zvyčajne objavujú polymorfné epileptické záchvaty, vč. motorických, somatosenzitívnych, vizuálnych a komplexných parciálnych záchvatov s automatizmami. Záchvaty sú typické rezistenciou na antiepileptiká, ich frekvencia je zvyčajne vysoká, môže byť až desiatky záchvatov za deň [1,13,17]. U detí, ktoré nie sú liečené, sa obvykle do jedného roka vyvinie hemiparéza, hemianopsia a kognitívny deficit a v prípade dominantnej hemisféry afázia [11]. Charakteristické je postihnutie centrálnej motorickej oblasti, ale postihnuté bývajú aj ostatné primárne a asociačné kortikálne oblasti – frontálna, parietálna, laterálna a medziálna temporálna. Hipokampus a amygdala vykazujú rôznu stupeň atrofie a dysfunkcie [18].

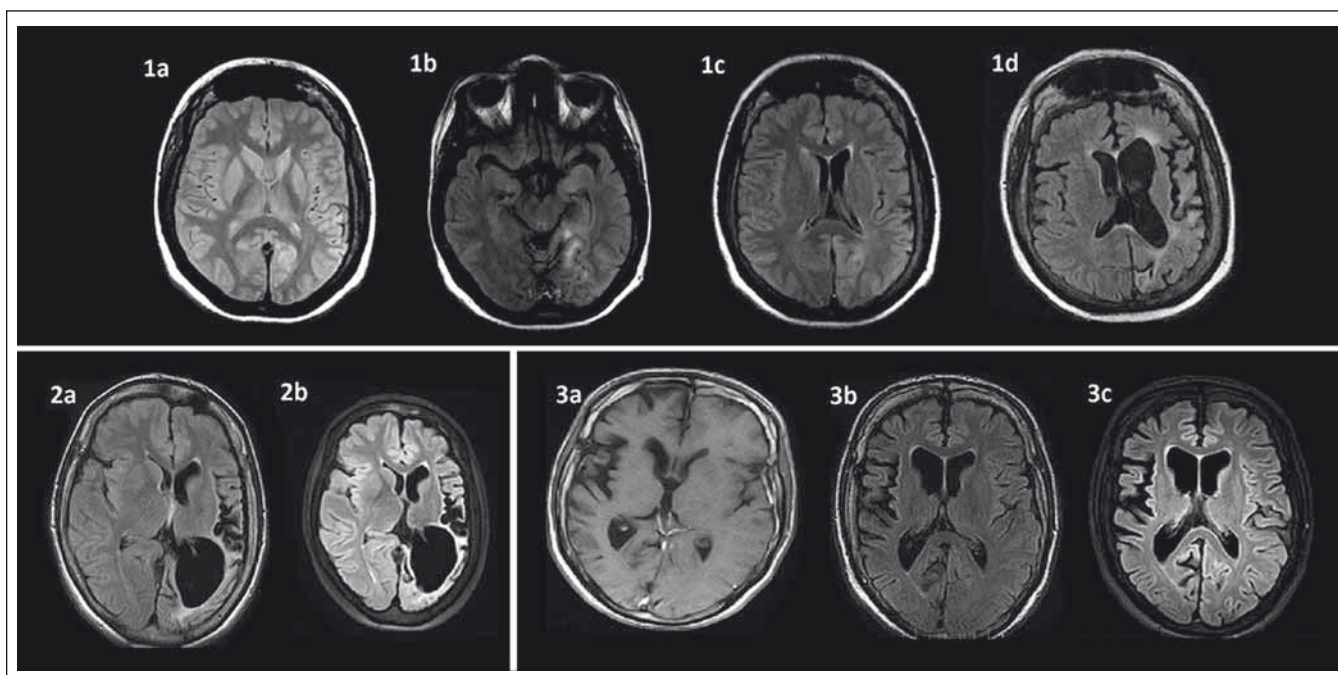
Vzťah medzi frekvenciou záchvatov a deterioráciou neurologického nálezu na podklade atrofizácie je komplexný a nelineárny. U niektorých pacientov dominujú epileptické záchvaty, u iných sú menej výrazné [17]. Na základe analýzy 48 pacientov, ktorí boli hospitalizovaní v Montrealskom neurologickom inštitúte (MNI) medzi rokmi 1947 a 1987, autori Oguni et al rozdelili priebeh ochorenia do troch štádií [5,6]. **V prvom štádiu**, ktoré trvá v priemere tri roky (3 mesiace–10 rokov), sa objavujú epileptické záchvaty skôr, ako sa rozvíja hemiparéza. V tomto štádiu postupne frekvencia a intenzita záchvatov narastá. Ide predovšetkým o parciálne simplexné záchvaty z centrálnej oblasti (somatomotorický kortex). Spočiatku môžu mať záchvaty tendenciu k ústupu, ale ich relaps je typický svojou refraktérnosťou na liečbu antiepileptikami. **Druhé štádium** je typické rozvojom hemiparézy a kognitívneho deficitu, frekvencia a intenzita epileptických záchvatov ďalej narastá, objavujú sa kontinuálne fo-

kálne záchvaty (EPC) a polymorfné záchvaty vychádzajúce z ďalších oblastí hemisféry súbežne s progresiou postihnutia. Druhé štádium trvá priemerne 3,7 roka (2 mesiace–10 rokov). **Tretie štádium** ochorenia je typické stabilizáciou, neurologický deficit je trvalý a dochádza k poklesu frekvencie záchvatov. Neurologický deficit predstavuje ťažká reziduálna spastická hemiparéza, kognitívne poruchy môžu byť rôzneho stupňa, od ľahkého až po ťažké postihnutie [3,13].

Na základe dlhoročného sledovania 13 pacientov s RE navrhli autori Bien et al podobný trojstupňový model priebehu RE v roku 2002 [7]. Prvé, **prodromálne** štádium trvá 0–8,1 rokov (medián 7,1 mesiacov), počas neho je nízka frekvencia záchvatov, a ak je vôbec prítomná, tak hemiparéza je ľahká až stredne ťažká. Toto štádium je u detí kratšie ako u adolescentov a dospelých. Druhé, **akútne** štádium trvá 4–18 mesiacov (medián 8 mesiacov), charakteristický je nárast frekvencie epileptických záchvatov, výskyt kontinuálnych fokálnych záchvatov (EPC) a progresia hemiparézy. Počas tretej, **reziduálnej** fázy je u pacienta prítomná definitívna, najčastejšie ťažká hemiparéza a pokles frekvencie záchvatov, niekedy pacient nemá ďalej záchvaty.

Asi 10 % prípadov RE začína neskôr, po 12.–13. roku života, s počiatkom ochorenia popísaným až do 37 rokov [19–21]. Vývoj ochorenia je pomalší, hemisferálna atrofia sa rozvíja neskôr, neurologický deficit môže byť veľmi dlho ľahkého stupňa [10,22]. **RE s neskorým nástupom ochorenia** (Late Onset RE; LORE) s priemerným vekom nástupu 18,9 rokov je typická ľahkým stupňom hemiparézy a neskorým nástupom po dlhšej prodromálnej fáze. Častejšie sú popisované iniciálne atrofie okcipitálne, čo vedie k skorším defektom zorného poľa a neglect syndrómu pri postihnutí nedominantnej hemisféry, niekedy je semiológia viac charakteristická pre epilepsiu temporálneho laloka (TLE) [9,23]. Trvanie tejto fázy až do rozvoja ľahkej hemiparézy môže byť až 8–10 rokov [17,24]. Pomalý priebeh LORE a malý stupeň neurologického deficitu je kľúčový moment v určení terapeutickú stratégiu refraktérnej epilepsie, predovšetkým v rozhodovacom procese medzi chirurgickou a medikamentóznou liečbou. U týchto pacientov s malým neurologickým deficitom môže byť uprednostnená imunoterapia a hemisferektómia odložená [3,13].

RE typicky postihuje jednu mozgovú hemisféru. Existencia **bilaterálnej RE** je pred-



Obr. 1. Časový vývoj MR zmien u troch pacientov s Rasmussenovou encefalitídou.

1a: T2W MR mozgu vo veku 24 rokov v čase prvého status epilepticus bez jasných atrofických zmien u pacientky s parciálnymi záchvatmi od 16 rokov; **1b:** FLAIR MR s hyperintenzívnym signálom temporo-okcipitálne vľavo vo veku 29 rokov u tej istej pacientky; **1c:** FLAIR MR incipientná atrofia v oblasti caput nuclei caudati vľavo vo veku 29 rokov u tej istej pacientky; **1d:** FLAIR MR vo veku 34 rokov výrazná progresia atrofie ľavej mozgovej hemisféry s klinickou progresiou do reziduálneho štádia s ťažkou pravostrannou spastickou hemiparézou a afáziou, prevažne expresívnu, vyhasínanie epileptických záchvatov; **2a:** FLAIR MR u 25-ročnej pacientky s dominujúcou atrofiou posteriórne vľavo s anamnézou parciálnych záchvatov od 6 rokov, prekonaným prvým status epilepticus vo veku 20 rokov s aktívnou epilepsiou a minimálnym neurologickým deficitom; **2b:** FLAIR MR vo veku 28 rokov výrazná progresia atrofie v oblasti ľavej hemisféry dominujúca parieto-okcipitálne, minimálny neurologický deficit; **3a:** FLAIR MR u 19-ročného pacienta s ľahkou atrofiou predominantne centrálne v oblasti pravej hemisféry (prvé parciálne záchvaty vo veku 17 rokov a prvý status epilepticus vo veku 18 rokov); **3b:** FLAIR MR – 31-ročný – malá progresia atrofie centrálne vpravo (pre ťažkú farmakorezistentnú epilepsiu s minimálnym neurologickým deficitom po zlyhaní predošlej imunoterapie indikovaný na biologickú liečbu rituximabom); **3c:** FLAIR MRI – 34-ročný – v MR bez výraznejšej progresie atrofie pravej hemisféry, tri roky stabilizovaný na liečbe rituximabom (sporadické parciálne záchvaty, bez progresie neurologického deficitu).

Pozn.: Prezentované so súhlasom Rádiologickej kliniky LF UK, SZU a UN Bratislava, Nemocnica ak. L. Déreera.

Fig. 1. Time evolution of MRI changes in three patients with Rasmussen's encephalitis.

1a: T2W MRI of a 24-year-old female patient following the first status epilepticus, no brain atrophy (first partial seizures occurred at the age of 16 years); **1b:** FLAIR MRI – hyperintense signal in the temporal-occipital region on the left in the same patient aged 29; **1c:** FLAIR MRI – incipient atrophy in the region of caput nuclei caudati on the left in the same patient aged 29; **1d:** FLAIR MRI of the same patient aged 34 with marked progression of atrophy of the left hemisphere; **2a:** FLAIR MRI with brain atrophy predominantly in the posterior region of the left hemisphere in a 25-year-old patient (the first epileptic seizure at 6 years of age, the first status epilepticus at 20 years of age) with active epilepsy and minimal neurologic deficit; **2b:** FLAIR MRI at 28 year of age with marked progression of the left hemisphere atrophy, predominantly in the posterior region, minimal neurological deficit; **3a:** FLAIR MRI in a 19-year-old patient with mild atrophy of the right hemisphere in the central region (first seizures as a 17-year-old, the first status epilepticus as an 18-year-old); **3b:** FLAIR MRI – 31-year-old with mild progression of the brain atrophy on the right (due to severe refractory epilepsy and mild neurological deficit, started biological treatment with rituximab after failure of previous immunotherapy); **3c:** FLAIR MRI – 34-year-old – only mild progression of the right hemisphere atrophy, three years under rituximab, epilepsy under control (sporadic partial seizures without neurological decline).

Note: with the agreement of the Dept. of Radiology, Medical Faculty Comenius University and University Hospital, Déreer's Hospital, Bratislava.

metom diskusie. Bilaterálna RE je extrémne zriedkavá, ale bilaterálne hemisferálne postihnutie bolo pozorované aj u dospelých pacientov, s ľahším priebehom [3]. Niektoré klinické a elektrofyziologické znaky u pacientov s RE svedčia pre obojstranné postihnutie, ako je napr. sekundárne šírenie epileptických záchvatov a interiktálnej

epileptiformnej abnormality kontralaterálne, alebo ľahká kontralaterálna atrofia. Volumetrická analýza pomocou magnetickej rezonancie (MR) u pacientov liečených imunoterapiou ukázala, že aj „nepostihnutá“ hemisféra podlieha pomalej progresívnej atrofizácii, ale signifikantne menšieho rozsahu [25]. Je predpoklad, že by sa mohlo

jednať o dôsledok Wallerianskej degenerácie komisurálnych vlákien a efekt chronickej epilepsie alebo liečby, a nie rozšírenia patologického procesu do druhej hemisféry. Termín bilaterálnej RE by mal byť teda rezervovaný pre prípady so zápalovými zmenami v oboch hemisférach. V súčasnosti boli histopatologicky verifikované tri prípady bi-

laterálneho postihnutia u detí do 12 rokov z približne 200–300 publikovaných prípadov RE [26–28]. Toto bilaterálne postihnutie u dvoch detí viedlo k fatálnemu koncu. Zatiaľ neboli publikované prípady druhostranného postihnutia (aj definované klinicky) po chirurgickej liečbe unilaterálnej RE, aj keď sa nejednalo o hemisferektómiu, ale o diskonekčný výkon [13,17].

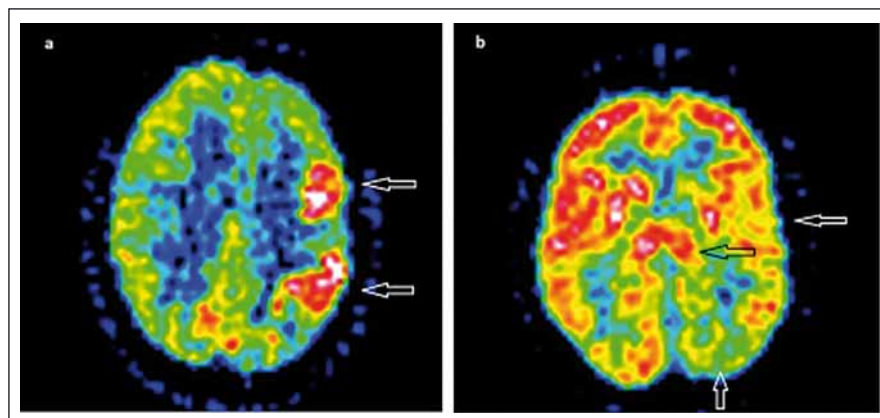
Postihnutie bazálnych ganglií s **jednostrannými extrapyramídovými príznakmi** – dystóniou, hemiatetózou a hemichoreou – býva niekedy ťažšie diagnostikovateľné, pretože môže byť prekryté ťažkou epilepsiou a hemiparézou. V dvoch pediatrických kohortách a niekoľkých kazuistikách bolo popísané postihnutie bazálnych ganglií až u 70 % pacientov [29–32].

Iné raritné varianty RE sú formy s **neskorým nástupom epilepsie** (po 6 mesiacoch–2 rokoch) od rozvoja progresívnej hemisferálnej atrofie a **postihnutie kmeňa mozgu** [33,34]. RE bez epileptických záchvatov môže byť nepoznanou príčinou progredujúceho neurologického deficitu u detí [35,36].

Diagnostika

Diagnóza RE je založená na klinickom obraze, zobrazovacích vyšetreniach, predovšetkým MR, elektroencefalografickom (EEG) obraze a/alebo histopatologickom náleze.

Kľúčovým vyšetrením v diagnostickom procese a sledovaní RE je **MR** [37,38]. Perisylvická oblasť je predilekčné miesto pre rozvoj atrofie mozgu, zvyčajne sa objavuje počas prvých štyroch mesiacov od začiatku akútnej fázy ochorenia [38,39]. Okrem kortikálnej atrofie je prítomná aj dilatácia komorového systému a atrofia subkortikálnych štruktúr. Ipsilaterálna atrofia caput nucleii caudati je typický príznak hemisferálnej atrofie a môže byť včasným znakom (obr. 1) [38]. Nedávne volumetrické analýzy zistili najrýchlejšiu stratu objemu v prvých ôsmich mesiacoch akútnej fázy a výraznejšiu atrofiu putamen ako caput nucleii caudati [7,25]. V T2/FLAIR váženom MR zobrazení bývajú prítomné hyperintenzívne signály v bielej hmote a kortexe postihnutej hemisféry, ktorých lokalita je heterogénna. U niektorých pacientov bol vo včasnej fáze RE pozorovaný lokálny kortikálny edém. Autori Bien et al korelovali MR obrázky so vzorkami tkanív z regiónov s MR abnormitami. V oblastiach so zvýšeným signálom našli zvýšený počet T buniek, mikrogliaálne noduly a GFAP⁺ astrocyty v porovnaní s oblasťami s atrofiou a bez



Obr. 2. ¹⁸F-FDG PET u Rasmussenovej encefalítidy.

Obr. 2a) „Iktálny“ hypermetabolizmus glukózy v hypometabolizme ľavej hemisféry (biele šípky) – PET u pacientky s frekventnými parciálnymi záchvatmi.

Obr. 2b) Interiktálny hypometabolizmus celej ľavej hemisféry (biele šípky), hypometabolizmus v bazálnych gangliách a thalame vľavo (čierna šípka).

Pozn.: Prezentované so súhlasom KNM LF UK a OUSA, Bratislava.

Fig. 2. ¹⁸F-FDG PET in Rasmussen's encephalitis.

Fig. 2a) „Ictal“ glucose hypermetabolism in the hypometabolic left hemisphere (white arrows) – PET in a patient with frequent partial epileptic seizures.

Fig. 2b) Interictal diffuse hypometabolism of the left hemisphere (white arrows), hypometabolism in basal ganglia and thalamus left (black arrow).

Note: With the agreement of KNM LFUK and OUSA, Bratislava.

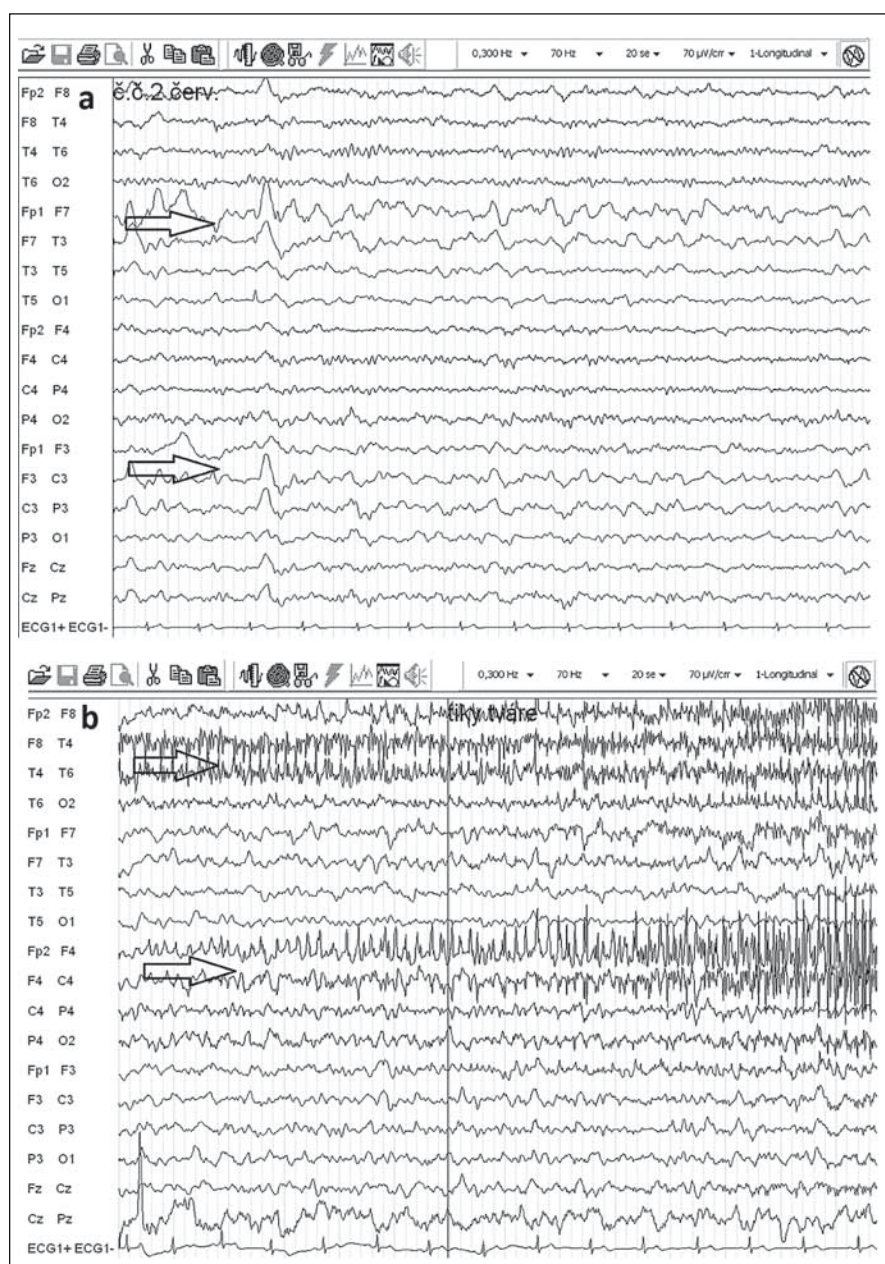
zvýšeného T2/FLAIR signálu [37]. Niektorí autori T2/FLAIR hyperintenzity vzťahujú ku frekvencii fokálnych epileptických záchvatov [13]. Určitý stupeň atrofie býva viditeľný aj v nepostihnutej hemisfére, pravdepodobne ako následok Walleriánskej degenerácie komisurálnych vlákien [29,39,40]. Autori Lariov et al sériou MR vyšetrení u 11 pacientov s RE liečených imunoterapiou potvrdili priemernú stratu tkaniva v postihnutej hemisfére 29,9 cm³ za rok a 6,8 cm³ v nepostihnutej hemisfére [25]. Treba však mať na zreteli, že prvé MR môže byť negatívne napriek prítomnosti EPC alebo fokálnych epileptických záchvatov. Preto sa odporúča opakovať MR (aspoň každých šesť mesiacov), aby bolo možné diagnózu potvrdiť [3]. V rámci diferenciálnej diagnostiky môže byť prínosom T1 MR s použitím gadolína, MR angiografia alebo angiografia na vylúčenie vaskulitídy s postihnutím len jednej hemisféry. Zvýšenie signálu po podaní gadolína je u RE veľmi zriedkavé [37,38].

MR spektroskopia (MRS) zameraná na atrofické oblasti zvyčajne zobrazí pokles N-acetyl-aspartátu (NAA), ktorý je markerom neuronálnej integrity. Pri normálnom choline (cho) dochádza k poklesu pomeru NAA/cho, čo svedčí pre neuronálnu stratu alebo dysfunkciu [38,41–43]. Prítom-

nosť laktátu svedčí pre prebiehajúce epileptické záchvaty a EPC [38,44]. Musíme však konštatovať, že súčasné štúdie nezistili pri RE špecifické MRS abnormity [17].

Funkčné zobrazovacie metódy ako ¹⁸F-FDG PET a ^{99m}Tc-HMPAO SPECT zvyčajne zobrazia poruchy metabolizmu glukózy, event. poruchy prekrvenia v jednej hemisfére, niekedy skôr ako sa vyvinie atrofia. Ako typický korelát v ¹⁸F-FDG PET bol pozorovaný rozsiahly interiktálny hypometabolizmus. V niektorých prípadoch bol prítomný pri frekventných záchvatoch a EPC iktálny hypermetabolizmus, často lokalizovaný v okolitom hypometabolizme (obr. 2) [45–48]. Interiktálny a iktálny SPECT priniesol tie isté závery ako PET [38,42,49,50]. PET, SPECT a MRS nie sú vhodné pre definovanie zápalového charakteru ochorenia. Môžu však pomôcť v potvrdení jednostranného postihnutia u suspektnej RE [17].

Vyšetrením **likvoru** u 50 % pacientov s RE zistíme celularitu a proteíny v normálnom rozsahu, u ostatných sú heterogénne výsledky: môže byť zvýšený počet buniek (16–70/ul, prevažne lymfocytov), zvýšená hladina proteínov (500–1 000 mg/l) a elevácia krivky koloidného zlata v prvej alebo druhej časti. Len u 15 % prípadov boli abnormné všetky tri parametre [51]. Oligoklonálna



Obr. 3. EEG u Rasmussenovej encefalitídy.

Obr. 3a) Polymorfna delta široko vľavo (šípky) pri normalnej základnej aktivite nad pravou hemisférou.

Obr. 3b) Epilepsia partialis continua s difúznym spomalením široko vľavo, bez hrotov, nábor svalovej aktivity vpravo pri kontrakcii svalov periorbikulárne vpravo (šípky).

Fig. 3. EEG in Rasmussen's encephalitis.

Fig. 3a) Polymorphic delta on the left (arrows), normal basal activity on the right.

Fig. 3b) Epilepsia partialis continua with diffuse slowing on the left, no spiking, recruitment of muscle activity by contraction of right periorbicular muscles (arrows).

skladba je nekonštantný nález, býva pozitívna u 0–67 % pacientov [17,52]. Štandardné vyšetrenie likvoru preto nie je vhodné na vylúčenie alebo potvrdenie diagnózy RE. Špeciálne testy sa používajú na vylúčenie infekcie centrálného nervového systému (CNS) zná-

mým neurotropným agens [17]. Podobne neexistujú špecifické laboratórne testy, ktoré by vyšetrením séra stanovili diagnózu RE.

Elektroencefalografia (EEG) nie je špecifická pre RE, hlavný význam je v náleze monohemisferálneho postihnutia. V akútnej fáze

ochorenia je v EEG prítomné spomalenie nad postihnutou hemisférou (polymorfna delta), mnohopočetné epileptogénne abnormality a subklinické a klinické iktálne vzorce. EPC nie je vždy asociovaná s rytmickými výbojmi v povrchovej EEG (obr. 3). Neskôr v priebehu ochorenia dochádza k ďalšiemu oplošťovaniu základnej aktivity a ústupu epileptiformných výbojov nad postihnutou hemisférou a zároveň sa stávajú lepšie vyjadrené kontralaterálne, čo niekedy môže viesť k mylnej interpretácii, že nepostihnutá hemisféra sa stala epileptogénnou [17,52].

Biopsia mozgu nie je nutná u všetkých prípadoch RE, pretože ostatné vyšetrenia môžu byť postačujúce pre diagnózu. V prípadoch pokročilejšej atrofizácie a malej ihlovej **stereotaktickej biopsie** môžu byť histopatologické nálezy nekonkluzívne a výrazne zvyšujú riziko falošne negatívnych výsledkov. Preto v prípade, že nie sú kontraindikácie, sa odporúča realizovať **otvorenú biopsiu** s odobratím vzorky kortexu aj bielej hmoty, niekedy je nevyhnutné odobrať viac vzoriek [53–55]. Podľa odporúčenia autorov Biena et al by sa mala biopsia realizovať z neokventnej oblasti, kde bol v T2/FLAIR MR prítomný zvýšený signál [17,37]. V prípade, že MR je nepriekazná, možno využiť PET alebo SPECT pre určenie miesta biopsie [46]. Histopatologickým vyšetrením je nutné oddiferencovať chronickú vírusovú encefalitídu [56], paraneoplastickú encefalitídu [54,57] a neparaneoplastickú limbickú encefalitídu [58]. Pokiaľ výsledky histopatologického vyšetrenia nie sú jednoznačné, je nutné ďalšie klinické sledovanie a opakovať MR mozgu, pokiaľ sa diagnózu nepodarí stanoviť [17,58].

Histopatologické nálezy u RE rozdelili autori Robitaille et al [53] na základe montrealského materiálu do štyroch skupín podľa trvania ochorenia. Nálezy autorov Robitaille et al potvrdili na základe analýzy 45 chirurgicky riešených prípadov RE v roku 2004 autori Pardo et al [55]. V **prvom časnom štádiu** dominuje zápal s početnými nodulmi mikroglie so známkami neuronofágie, perivaskulárnych infiltrátov T lymfocytov [54] a gliovými jazvami. V **druhom štádiu** sú noduly mikroglie menej výrazné, dominujú perivaskulárne infiltráty T lymfocytov a segmenty kompletnej nekrózy. V **treťom štádiu** dominuje glióza a strata neurónov, s perzistujúcimi perivaskulárnymi infiltrátmi T lymfocytov a malým počtom nodulov mikroglie. V **neskorom štvrtom štádiu** dominuje rôzny stupeň gliózy so stratou neu-

Tab. 1. Diagnostické kritériá RE – konsenzus európskych odborníkov, autori Bien et al [17].

Časť A ²	1. klinické	fokálne záchvaty (s/bez EPC) jednostranný kortikálny deficit
	2. EEG	jednostranné spomalenie základnej aktivity s/bez epileptogénnej abnormality jednostranný začiatok záchvatov
	3. MR	jednostranná hemisferálna fokálna kortikálna atrofia + aspoň jedno kritérium z nasledujúcich: a) T2/FLAIR hyperintenzitný signál v bielej alebo sivej hmote b) hyperintenzitný signál alebo atrofia ipsilaterálnej hlavy nucleus caudatus
Časť B ²	1. klinické	EPC alebo progredujúci ¹ jednostranný kortikálny deficit
	2. MR	progredujúca ¹ jednostranná fokálna kortikálna atrofia hemisféry
	3. histopatológia	T lymfocytárna encefalitída s aktivovanou mikroglia (typicky, ale nie nutne tvoriacou noduly) a reaktívna astroglióza početné parenchýmové makrofágy, B lymfocyty a plazmatické bunky, alebo vírusové inklúzie vylučujú diagnózu RE

EPC – epilepsia partialis continua, EEG – elektroencefalografia, MR – magnetická rezonancia.

¹ progredujúci znamená, že boli vykonané najmenej dve klinické alebo MR vyšetrenia, ktoré zdokumentujú zhoršenie preexistujúceho neurologického deficitu alebo progresiu hemiatrofie. ² pre diagnózu RE sú nutné všetky tri kritériá časti A alebo dve z časti B (ako prvý krok prekontrolujte kritériá časti A, ak tieto nie sú splnené, prekontrolujte kritériá časti B).

rónov, môže byť prítomné malé množstvo nodulov mikroglie a malý rozsah perivaskulárnych infiltrátov. Kvantitatívnou histopatológiou a imunohistochemickým prístupom autori Bien et al našli inverznú koreláciu medzi množstvom nodulov mikroglie, denzity T lymfocytov a aktivovaných astrocytov s trvaním choroby [37]. Rozsiahlejšími imunohistochemickými metódami autori Bien et al potvrdili, že ide o cytotoxickú reakciu T lymfocytov (väčšina sú to CD8⁺ lymfocyty obsahujúce GrB⁺ granuly) voči neurónom pozitívnym pre MHC triedu I. Z buniek CD68⁺ HLA-DR⁺ ma väčšina morfológiu mikroglie, menej ako 5 % má morfológiu makrofágov [59]. B lymfocyty (CD20⁺) a plazmatické bunky (CD138⁺) sú zriedkavé, neboli nájdené depozitá imunoglobulínov a ani známky aktivácie komplementu. Inklúzne telieska, ktoré by svedčali pre vírusovú etiológiu neboli nájdené u všetkých pacientov s RE, aj keď v niektorých vzorkách boli nekonštantne prítomné predovšetkým inklúzie herpes vírusov [59]. Morfologické zmeny typu fokálnej kortikálnej degenerácie prítomnej v neskorých štádiách kortikálnej patológie pripomínajú lézie popísané pri excitotoxickom postihnutí kôry [60]. Na základe kazuistík chirurgicky liečených pacientov boli popísané duálne patológie RE, ako napr. kombinácia RE a fokálnej kortikálnej dysplázie, benígnych tumorov, lupus erythematosus, Hashimotovej thyreoiditídy, ulceróznej kolitídy alebo tuberóznej sklerózy [22,61]. Nedávno bola popísaná aso-

ciácia RE a fokálnej kortikálnej dysplázie typ 2b [62].

V roku 2005 vydali autori Bien et al *formálne diagnostické kritériá pre RE* ako **Konsenzus európskych odborníkov** (tab. 1) [17]. V časti A sú neinvazívne kritériá, v časti B je zahrnutá biopsia mozgu ako kritérium pre diagnostiku menej typických prípadov RE.

Etiopatogenéza ochorenia

Jednostranná encefalitída, typický nález u RE, ju odlišuje od ostatných zápalových ochorení mozgu. Konceptia RE ako *epileptickej encefalopatie* (detská epilepsia s progredujúcou neurologickou deterioráciou) sa opiera o predstavu, že samotná epileptická aktivita vedie k rozvoju neurologického deficitu [17]. Táto predstava sa zakladá na fakte, že neurologický deficit zvyčajne nasleduje po vzniku epilepsie a jeho závažnosť odráža epileptickú aktivitu [17,27]. Efekt steroidov vo včasnej fáze ochorenia zase podporuje názor, že podstatou epilepsie a neurologického deficitu je zápalový proces. Všeobecne sa očakáva, že zápalový proces bude difúzny a bilaterálny, a preto prítomnosť fokálnej epilepsie navodila predstavu, že epilepsia je príčina jednostranného zápalového postihnutia [17]. Na druhej strane existujú závažné argumenty proti tejto koncepcii. Pri Todovej paréze dochádza k exhauscii, ale nie k trvalému poškodeniu neurónov. Autori Rasmussen et al porovnali histopatologické nálezy u pacientov s častými fokálnymi epileptickými záchvatmi, ale nenašli u nich zá-

palové zmeny ako u RE [1]. Fokálne epileptické záchvaty sú tak následkom fokálnej encefalitídy [36]. Faktory zodpovedné za asymetrické zápalové postihnutie mozgu zostávajú neznáme.

V súčasnosti narastajú dôkazy, že RE je ochorenie navodené poruchami imunity. Pokusy identifikovať patogénne vírusy ako príčinu RE nevedli k potvrdeniu vírusovej hypotézy [63–70]. Diskutované imunopatogenetické mechanizmy RE možno rozdeliť na tri skupiny: humorálna autoimunita, T lymfocytmi sprostredkovaná cytotoxicita a mikroglia indukovaná degenerácia [13,17].

Humorálna autoimunita

Tradičný názor, že mozog je chránený proti humorálnej autoimunita, možno dnes považovať za prekonaný. Za posledných 10 rokov bolo popísaných niekoľko autoimunitných encefalitíd v súvislosti s cirkulujúcimi protilátkami proti povrchovým neuronálnym proteínom [2,71,72], kde dominuje poškodenie neurónov protilátkami a/alebo cytokínmi a je menej vyjadrená T bunkami sprostredkovaná cytotoxicita. Autoprotilátka proti tretiemu podtypu glutamátového AMPA receptora (GluR3) bola popísaná ako prvá cirkulujúca protilátka u troch pacientov zo štyroch s RE a zároveň boli referované u niektorých z nich úspechy s plazmaferézou [73]. Okrem GluR3 protilátok bola u pacientov s RE popísaná aj ďalšia protilátka proti NMDA glutamátovému receptoru (NR2B) [74,75]. Tieto protilátky sa okrem RE vyskytujú aj

Tab. 2. Diferenciálna diagnostika Rasmussenovej encefalitídy – upravené, podľa autorov Varadkar et al [13].

Postihnutie jednej hemisféry	kortikálna dysplázia infiltrujúci tumor (gliomatóza, intravaskulárny lymfóm) Sturgeov-Weberov syndróm tuberózna skleróza hemimegalencefália hemikonvulzie-hemiplégia-epilepsia syndróm (HHE syndróm) chronická ischemia
Epilepsia partialis continua metabolického pôvodu	ketotická/neketotická hyperglykémia typ 1 diabetes mellitus + anti-GAD65 protilátky renálna encefalopatia hepatálna encefalopatia
Metabolické/degeneratívne ochorenia	MELAS/iné mitochondriálne ochorenia Alpersov syndróm Kufsov syndróm
Zápalové/infekčné ochorenia	primárna unihemisferálna cerebrálna vaskulitída cerebrálna vaskulitída v rámci systémového ochorenia paraneoplastická encefalopatia (onkoneurálne protilátky – Hu, NMDAR protilátky) neparaneoplastická limbická encefalitída Hashimotova encefalopatia/SREAT subakútna sklerotizujúca panencefalitída ruská jarne-letná meningoencefalitída HIV encefalopatia sporadická Creutzfeldova-Jacobova choroba choroba z mačacieho škrabnutia chronická herpetická encefalitída CAPS – Asheronov syndróm
Iné	prokonvulzívne lieky komplikácie transplantácie kostnej drene

CAPS – katastrofický antifosfolipidový syndróm, GAD – dekarboxyláza kyseliny glutámovej, HIV – vírus ľudskej imunodeficiencie, MELAS – mitochondriálna encefalopatia s laktátovou acidózou a stroke-like epizódami, NMDAR – glutamátový NMDA (N-metyl-D-asparagová kyselina) receptor, SREAT – na steroidy reagujúca encefalopatia asociovaná s autoimúnnou tyreoiditídou.

u iných ochorení, ako sú iné typy fokálnych epilepsií (GluR3, GluR1, NR2B), neherpetická akútna limbická encefalitída (NR2B), paraneoplastické encefalopatie (NR2A, NR2B, GluR5, mGluR1), sporadická olivoponto cerebelárna atrofia (GluR2), ischemické cievne lézie mozgu a tranzitórne ischemické ataky (NR2A, NR2B) a systémový lupus erythematosus (NR2A, NR2B)[74]. Protilátky proti glutamátovému receptorom (GluR3, NR2B) sa nepotvrdili u všetkých pacientov s RE [76–78], nemožno ich považovať za špecifické pre RE. Ďalšími autormi boli popísané iné typy autoprotilátok (protilátky proti α -7-nikotínovému acetylcholinovému receptoru alebo Munc-18-1 receptoru), ale neskôr neboli potvrdené inými autormi [79–81]. V súčasnosti možno konštatovať, že detekcia glutamátových

a iných typov protilátok nemôže prispieť k potvrdeniu diagnózy RE. Pretože každá z protilátok bola objavená len u malej skupiny pacientov s RE a efekt plazmaferézy nie je spoľahlivý u všetkých pacientov s RE, úloha protilátok v patogenéze RE zostáva nejasná [13,17,74]

T bunkami sprostredkovaná cytotoxicita

Cytotoxické T lymfocyty sú považované v súčasnosti za rozhodujúceho hráča v patogenéze RE. Aktívna RE je charakterizovaná Th1 typom imunitnej odpovede, ktorá zahŕňa CD8⁺ a CD4⁺ T lymfocyty [82]. Nie je známe, či táto T cytotoxická odpoveď je zameraná proti jednému antigénu. Väčšina zápalových T lymfocytov sú CD8⁺ lymfo-

cyty a 10 % z nich sú granzým B pozitívne bunky, ktoré sa nachádzajú v apozícii k neurónom (MHC triedy I pozitívnym) a astrocytom (GFAP pozitívnym) s polarizáciou cytotoxických granúl k cieľovej membráne [59]. Akumulácia CD4⁺ lymfocytov v leptomeninogoch a perivaskulárnych priestoroch bola dominujúcou črtou vo vzorkách RE získaných do jedného roka od nástupu záchvatov [82]. Spektrálna typizácia T lymfocytov potvrdila expanziu určitého klonotypu z prekursorových T buniek odpovedajúcich na antigénny epitop jedného mozgového antigénu [83]. Jeho identita nie je známa, ale predpokladá sa, že ide o antigén spoločný pre neuróny a astrocyty, keďže cytotoxické T lymfocyty atakujú oba typy buniek [84]. Longitudinálne analýzy periférnej krvi potvrdili dominanciu a perzistenciu špecifických CD8⁺ T bunkových klonov v čase. Tieto údaje silne podporujú hypotézu, že v patogenéze RE zohráva rozhodujúcu úlohu antigénom MHC triedy I spúšťaná, CD8⁺ T bunkami sprostredkovaná cytotoxická reakcia namierená proti neurónom a astrocytom. Iná možnosť je, že tieto cytotoxické T lymfocyty môžu rozpoznávať cudzorodý antigén z infikovaných neurónov a astrocytov. Keďže bežné vírusy (herpes vírusy a enterovírusy) neboli potvrdené ako kauzálna príčina RE, otvorenou ostáva otázka možného zriedkavého infekčného patogénu [63–70].

Autori Owens et al v roku 2013 publikovali prácu zameranú na porovnanie stupňa zápalovej aktivity kohorty 12 pacientov s RE a 12 pacientov s kortikálnou dyspláziou a fokálnymi záchvatmi, v ktorej sa zamerali na gény kódujúce interferón- γ [82]. Gény *CCL5*, *CCL22*, *CCL23*, *CXCL9* a *Fas ligand* mali u RE vyšší stupeň expsie ako u kortikálnej dysplázie. Tieto gény kódujú špecifické chemokíny a majú prozápalový efekt [13,82]. Otvorenou zostáva otázka využitia terapie zameranej na cytokíny v liečbe RE.

Mikroglia indukovaná degenerácia

Aktivácia mikroglie je jedna z charakteristických histopatologických črt RE. Stupeň aktivácie mikroglie je v rôznych miestach mozgu rôzny, ale koreluje s T lymfocytovou infiltráciou a stupňom kortikálneho poškodenia [55,85]. Mikroglia sa produkciou prozápalových cytokínov podieľa na vzniku epileptických záchvatov a zvýšenia excitability neuronálnych sietí u niektorých epileptických záchvatov [86–89]. U RE okrem aktivácie mikroglie je prítomná aj aktivácia astrocytov, ktorá koreluje s postupom kortikálneho

postihnúť [55,84]. V dôsledku cytotoxickéj T lymfocytovej reakcie dochádza k úbytku astrocytov [84] a následnému vzostupu albumínu v likvore. V dôsledku downregulácie Kir4.1 káliových kanálikov astrocytov dochádza k nárastu extracelulárneho kálie, a tiež NMDA receptorom sprostredkovanej neuronálnej excitability, čo môže byť súčasťou procesu iniciácie epileptických záchvatov u RE [13,90].

Autori Ramaswamy et al sa zamerali na štúdium vnútrobunecných mechanizmov aktivovanej mikroglie, tzv. inflamazómu. Vo svojej práci zistili zvýšenú expresiu prozápalových proteínov NLRP1 a NLRP3, ktoré sa v kaskáde s kaspázami 1 a 5 zúčastňujú produkcie interleukínu-1 β . V myeloidných a mononukleárných bunkách bielej hmoty a príslušného kortexu zistili ďalej zvýšenú expresiu antigénov MHC triedy II a kaspázy 1. Aktivácia v porovnávaných vzorkách pacientov s epilepsiou a sklerózou multiplex bola nižšia [91]. Problémom aktuálnych poznatkov zostáva fakt, že imunohistochemické a imunologické analýzy boli získané počas rozvinutej choroby a nie je jasné, ktoré zo zistených fenoménov sú sekundárne a ktoré môžu byť primárne. V súčasnosti zostáva primárny inzulť vedúci k RE neznámy.

Diferenciálna diagnostika

Diferenciálna diagnostika RE zahŕňa ochorenia, ktoré sa môžu prezentovať dysfunkciou jednej hemisféry a refraktérnymi fokálnymi záchvatmi (EPC). Patria sem niektoré vývojové a vrodené poruchy CNS, metabolické, zápalové, infekčné, degeneratívne a nádorové ochorenia (tab. 2).

Terapia

Závažnosť a rarita ochorenia sú príčinou, prečo ani v súčasnosti nemáme k dispozícii prospektívne kontrolované štúdie, s výnimkou jednej nemeckej randomizovanej štúdie porovnávajúcej efekt intravenózných imunoglobulínov (IVIG) a takrolimu [11]. Stratégia liečby RE má dva ciele: prvým je dosiahnuť kontrolu epileptických záchvatov a druhým je zamedziť progresiu mozgovej atrofie a zhoršovanie neurologického deficitu [2,17,92].

Antiepileptiká v liečbe RE

Epileptické záchvaty sú u viac ako 80 % pacientov farmakorezistentné, nie je známa žiadna liečba antiepileptikami (AED) v monoterapii alebo v polyterapii, ktorá by bola účinnejšia ako iná [93]. Vo všeobecnosti by sa malo použiť čo najmenej AED a v čo naj-

nižších dávkach. Redukovaná polyterapia (2–3 AED) alebo monoterapia môže byť rovnako efektívna ako mnohopočetná polyterapia. Použitie AED je viazané na predpoklad, že sa dosiahne aspoň čiastočná kontrola sekundárne generalizovaných tonicko-klonických záchvatov a komplexných parciálnych záchvatov, ale EPC a fokálne záchvaty spravidla nereagujú na liečbu antiepileptikami [2,17,92]. V súčasnosti neexistujú žiadne údaje, ktoré by potvrdzovali vyššiu účinnosť nových AED v porovnaní so staršími v liečbe záchvatov pri RE, ale výhodou môže byť nižší potenciál k vedľajším nežiaducim účinkom, lepšia tolerabilita a nižší potenciál ku farmakokinetickým interakciám, čo má význam predovšetkým pri dlhotrvajúcej imunomodulačnej liečbe. AED, ktoré sú enzýmové indukory, znižujú hladiny kortikoidov a cytostatík, na druhej strane enzýmové inhibitory zvyšujú riziko intoxikácie takrolimom a rozvoja encefalopatie. AED, ktoré majú vysokú väzbu na plazmatické bielkoviny, majú nestabilnú hladinu v prípade plazmaferézy [92]. V prípadoch lokalizovanej EPC bol v kazuistických prípadoch použitý s úspechom botulotoxin aplikovaný do cieľových svalov tváre a hornej končatiny, čím sa dosiahla redukcia bolestivých spazmov a zlepšila funkcia postihnutej končatiny [94,95]. Za nefarmakologický pokus ovplyvniť epileptické záchvaty u pacientov s RE možno považovať kazuistiky s použitím stimulátora nervus vagus a transkraniálnej magnetickej stimulácie [96,97].

Imunomodulačná liečba

V liečbe RE bolo použitých v kazuistikách, malých kazuistických sériách a v nedávnej prospektívnej randomizovanej štúdií z Nemecka [11] niekoľko spôsobov imunosupresívnej a imunomodulačnej liečby s cieľom ovplyvniť progresiu atrofie a refraktérnosť epileptických záchvatov. Z týchto zdrojov sa ukazuje, že kortikosteroidy, intravenózne imunoglobulíny (IVIG), plazmaferéza/imunoadsorpčia, takrolimus a azatioprin môžu byť efektívne v prevencii progresie ochorenia. Imunomodulačná liečba však vykazuje individuálne rozdiely v efektívite a zväčša časovo obmedzený efekt. Diskrepancia medzi spomalením atrofizácie mozgovej hemisféry a vývoja neurologického deficitu môže byť problémom pri indikácii hemisferektómie z dôvodu refraktérnej epilepsie [13,92].

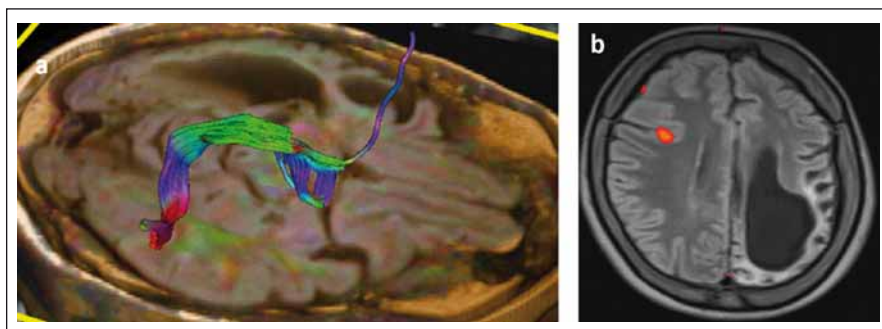
Kortikosteroidy v liečbe RE majú pozitívny efekt predovšetkým v počiatočných štádiách ochorenia. Použitie boli vysoké dávky

prednizonu/prednizonolonu s postupnou redukcíou dávky [27,98,99]. Pre dlhodobú liečbu sa odporúča začať bolusom i.v. metylprednizolonu v dávke 400 mg/m²/deň alebo u detí 20 mg/kg/deň a potom pokračovať p.o. prednizonom/prednizonolonom v dávke 1–2 mg/kg/deň [98,99]. Túto dávku sa odporúča pomaly redukovať. Nežiaduce účinky dlhodobej kortikoterapie sú početné a dobre známe. Krátke bolusy kortikosteroidov možno využiť na prerušenie status epilepticus [17,98,99].

Použitie IVIG v liečbe RE sa ukázalo ako efektívne vo viacerých kazuistických sériách a nedávno aj v kontrolovanej štúdií autorov Biena et al [11,98,100,101]. Pozitívne výsledky s použitím IVIG u RE s neskorým nástupom trvajúce viac ako 12 mesiacov [99–101] viedli k odporúčeniu IVIG ako liečby prvej línie predovšetkým u RE s neskorým nástupom. Doporučená je úvodná kúra v dávke 0,4 g/kg/deň počas 3–5 dní a pokračovanie v dávke 0,4–2 g/kg v intervale jeden mesiac, dávku možno rozdeliť na 1–5 nasledujúcich dní [99,100]. Vedľajšie nežiaduce účinky IVIG sú zriedkavé. V prípade nedostatočného efektu samotného IVIG sa ukázala prospesná kombinácia IVIG s kortikosteroidmi [92,98].

Plazmaferéza v liečbe RE bola aplikovaná v sériách 3–6 veľkoobjemových výmen v intervale 2–8 týždňov [99,102]. U RE s neskorým nástupom bola s pozitívnym výsledkom použitá imunoadsorpčia [103]. V nasledujúcich týždňoch po plazmaferéze bolo pozorované u niektorých pacientov zlepšenie neurologickej funkcie a pokles frekvencie záchvatov. Skúsenosti s dlhodobou aplikáciou sú veľmi limitované [17,98].

Cytostatiká takrolimus a azatioprin boli použité v niekoľkých sériách pacientov [11, 104,105] s pozitívnym efektom. Autori Bien et al v prvej kazuistickej sérii porovnali sedem pacientov s 12 historickými prípadmi RE. Zistili, že takrolimus je schopný spomaliť progresiu atrofie, ale ukázal sa neúčinný na epileptické záchvaty [104]. V prospektívnej randomizovanej štúdií autori Bien et al rozdelili pacientov na dve skupiny [11]. Jedna bola liečená takrolimom a druhá IVIG. Konštatovali, že v porovnaní s historickými prípadmi RE u liečených pacientov neprogredovala neurologická dysfunkcia, v skupine liečenej IVIG na rozdiel od takrolimu neboli zaznamenané závažné nežiaduce účinky. Štúdia však nemala silu na porovnanie superiority jedného z týchto dvoch liekov. Cyklofosamid bol vyskúšaný v sérii štyroch pacientov, ale nebol efektívny [99].



Obr. 4. Traktografia fasciculus arcuatus (DTI) a rečová funkčná magnetická rezonancia (fMR) u pacientky s Rasmussenovou encefalitídou a s atrofiou ľavej nedominantnej hemisféry.

Obr. 4a) DTI – fasciculus arcuatus v pravej hemisfére.

Obr. 4b) fMR – rečová aktivácia v oblasti frontálneho operkula vpravo.

Pozn. Prezentované so súhlasom Rádiologickej kliniky LFUK, SZU a UNB, Bratislava.

Fig. 4. Tractography (DTI MRI) of arcuate fascicle and functional MRI (fMRI) for speech in patient with Rasmussen's encephalitis and atrophy of the left nondominant hemisphere.

Fig. 4a) DTI – arcuate fascicle in the right hemisphere.

Fig. 4b) fMRI – speech activation in the right frontal opercular region.

Note: With the agreement of Dept. of Radiology, Medical Faculty Comenius University and University Hospital, Bratislava.

Z ďalších terapeutických pokusov vyšli neúspešne lieky zamerané na potenciálnu vírusovú infekciu – gancyklovir, interferón alfa a zidovudín [106].

Biologická liečba predstavuje nové výzvy v liečbe RE. V nepublikovanej otvorenej kalifornskej pilotnej štúdií autorov Laxera et al s použitím *rituximabu* (monoklonálna protilátka proti CD20⁺, t.j. proti B lymfocytom) bolo pozorované zlepšenie epileptických záchvatov u ôsmich z deviatich pacientov, navyše došlo k zlepšeniu neurologického deficitu. Odvtedy sa objavili ďalšie kazuistiky s dobrým efektom rituximabu v liečbe predovšetkým RE s neskorým nástupom [107,108]. Otvorené ostávajú otázky optimálneho protokolu a dlhodobého efektu rituximabu. Nádejnými kandidátmi môžu byť monoklonálne protilátky blokujúce vstup T lymfocytov do CNS. Sľubné výsledky prinieslo použitie natalizumabu v jednej kazuistike RE [109].

Chirurgická liečba

Chirurgická liečba je najúčinnější metóda, ktorou sa dá dosiahnuť bezzáchvatovosť u RE, avšak za cenu funkčného deficitu, pretože efekt má iba kompletná diskonekcia postihnutej hemisféry (hemidiskonekcia), nezávisle od toho, či ide o funkčnú hemisferektómiu alebo hemisferotómiu. Bezzáchvatovosť v rôznych sériách pacientov sa

pohybuje medzi 62,5 a 85 % [110–113]. Mortalita v týchto sériách sa pohybovala od 0 do 4 % [11,111,112]. Diskonekčné výkony (funkčná hemisferektómia a hemisferotómia) sú spojené s nižším rizikom komplikácií v porovnaní s anatomicou hemisferektómiou [114]. Malé resekcie s cieľom uchovať funkciu neposkytli trvalú kontrolu záchvatov [115]. Rozhodnutie pre hemisferektómiu môže byť komplikované v prípadoch starších detí a dospelých, hlavne ak RE postihuje dominantnú hemisféru alebo neurologický deficit je veľmi ľahký.

Načasovanie diskonekčných výkonov má byť riadené závažnosťou epileptických záchvatov. Podľa niektorých názorov včasná hemisferektómia môže byť prevenciou pred poškodením druhej zdravej hemisféry opakovanými záchvatmi. V sériách detí po hemisferektómii a dosiahnutej kontrole záchvatov bolo pozorované zlepšenie kognitívnych funkcií, s lepšími výsledkami v nedominantnej hemisfére a horšími výsledkami u pacientov v dominantnej hemisfére a perzistujúcimi záchvatmi po operácii [116–118]. Objavenie sa nezávislých epileptiformných výbojov v kontralaterálnej hemisfére sa považuje za nepriaznivý prognostický znak pre kognitívne zhoršenie po operácii [16]. V prípadoch pomalšej progresie neurologického deficitu, ako je to u dospelých, ale niekedy aj u detí, sa odporúča s hemisferektómiou

počkať [6,7]. Rozhodnutie pre chirurgickú liečbu teda ovplyvní dominancia hemisféry a očakávaný neurologický deficit, čo musí byť detailne prediskutované s pacientom, v prípade detí s ich rodičmi.

Následky hemisferektómie v motorickej oblasti sa prejavujú ako kontralaterálna spastická hemiparéza so stratou jemnej motoriky ruky (funkčne významnou) [119], ale väčšina pacientov je schopná chôdze bez asistencie. Ďalší nežiaduci účinok hemisferektómie je kontralaterálna homonymná hemianopsia, ktorá môže byť prítomná už pred resekciou, a podľa väčšiny lekárov, ktorí pacientov s RE liečia, neinterferuje závažným spôsobom s pacientovým životom [114]. Najzložitejšia je situácia s rečovými schopnosťami pri postihnutí dominantnej hemisféry. Pri porovnaní rečových schopností u pacientov s hemisferektómiou v dominantnej hemisfére pred operáciou a po operácii došlo u nich ku signifikantnému zhoršeniu expresívnej funkcie reči, ale nie celkovej inteligencie, perceptívnej rečovej funkcie, vizuálne-motorických praktických schopností, behaviorálneho a adaptívneho správania [113]. Transfer rečových funkcií z dominantnej hemisféry je závislý na veku. Postihnutie rečovo dominantnej hemisféry pred 5.–6. rokom života zvyčajne vedie k transferu rečových funkcií do druhej hemisféry [17]. Šesť detí v jednej sérii vo veku 5–10 rokov rok po hemisferektómii dosiahlo pôvodné perceptívne rečové schopnosti, ale boli schopné len „telegrafickej reči“ [120]. Pre predikciu možného transferu rečových schopností je v súčasnosti prínosom fMR (obr. 4), ale zlatým štandardom zostáva Wadov test. V rozhodovacom procese je nutné zvážiť riziká perzistujúcich záchvatov a stratených funkcií v porovnaní s benefitmi operácie prísne individuálnym prístupom.

Rozhodovací proces pre liečbu RE je viacstupňový. Ťažká farmakorezistentná epilepsia, ktorá pacienta ohrozuje závažnými komplikáciami, je indikáciou k chirurgickej liečbe, predovšetkým u detí a v prípade, že nie je prítomné vysoké riziko zhoršenia motorických a rečových funkcií (nedominantná hemisféra). Kde nám ide o zachovanie motorických a rečových funkcií, ktoré chorobou ešte nie sú výrazne postihnuté, predovšetkým u starších detí, adolescentov a dospelých, sa uprednostňuje imunoterapia. U malých detí do šiestich rokov so závažnejším motorickým deficitom, kde v rámci mozgovej plasticity možno očakávať transfer postihnutých funkcií do druhej hemisféry, je hemisferektómia indikovaná aj v prípade postihnutia dominantnej hemi-

sféry. Keďže operačná liečba vo všeobecnosti vedie k zlepšeniu celkových kognitívnych schopností, má sa realizovať vo fáze, keď ešte nevyhasli všetky dôležité funkcie, a nie ako metóda poslednej voľby [2,13,17].

Záver

RE je klinicky a histopatologicky dobre definované chronické zápalové ochorenie mozgu, ktorého príčina zostáva napriek veľkému úsilíu neobjasnená. Historicky jediným možným efektívnym riešením farmakorezistentnej epilepsie bola hemisferektómia. Pokroky v odhaľovaní imunopatologických procesov v etiopatogenéze ochorenia priniesli nové imunomodulačné a imunosupresívne metódy liečby RE. Ich výhodou je, že dokážu spomaliť progresiu ochorenia a u mnohých pacientov dostať pod kontrolu epileptické záchvaty. V súčasnosti však nemáme dostatok informácií o dlhodobom efekte imunoterapie. Problémom pri tvorbe dostatočne validných štúdií pre hodnotenie efektu liečby je však rarita ochorenia a veľká variabilita klinických obrazov u jednotlivých pacientov, čo sa týka veku, závažnosti epilepsie a progresie neurologického deficitu. Tieto problémy môžu preklenúť iba multicentrické štúdie. Vzhľadom na závažnú prognózu ochorenia je nevyhnutné pacienta s podozrením na RE neodkladne odoslať do epileptologického centra.

Zoznam použitých skratiek

AMPA – kyselina α -amino-3-hydroxy-5-metyl-4-izoxazolpropionová
 CAPS – katastrofický antifosfolipidový syndróm
 CD – cluster designation (cluster of differentiation) – nomenklatúra hybridómov
 CMV – cytomegalovírus
 CNS – centrálny nervový systém
 DR – vzťahuje sa k D antigénu (D-antigen Related – väzobné miesto T lymfocytov)
 EEG – elektroencefalografia
 EPC – epilepsia partialis continua
¹⁸F-FDG PET – fluorodeoxyglukózová pozitronová emisná tomografia značená ¹⁸F fluórom
 fMR – funkčná magnetická rezonancia
 GAD – dekarboxyláza kyseliny glutámovej
 GFAP – gliálny fibrilárny kyselý proteín
 GluR3 – tretí podtyp AMPA glutamátového receptora
 Gr – granzým
 HIV – vírus ľudskej imunodeficiencie
 HLA – systém antigénov ľudských leukocytov (súbor génov kódujúci MHC)
 HSV – herpes simplex vírus
 IVIG – intravenózný imunoglobulín
 Kir4.1 – rodina inward rectifier typu káliových kanálikov (presun kálie intracelulárne)
 LORE – RE s neskorým nástupom
 MELAS – mitochondriálna encefalopatia s laktátovou acidózou a stroke-like epizódami
 MHC – veľký komplex histokompatibility (Major Histocompatibility Complex)

MNI – Montrealský neurologický inštitút
 MR – magnetická rezonancia
 MRS – magneticko-rezonančná spektrometria
 Munc-18 – mammalian uncoordinated-18 protein, člen rodiny proteínov Sec1/munc-18 (riadi exocytózu neurónov)
 NAA – N-acetyl-aspartát
 NMDA – kyselina N-metyl-D-asparagová
 NMDAR – NMDA receptor
 NR2B – podtyp 2B (podjednotka epsilon 2) glutamátových NMDA receptorov, má význam v dlhodobej potenciácii (LTP)
 RE – Rasmussenova encefalitída
 SPECT – jednofotónová emisná tomografia
 SREAT – na steroidy reagujúca encefalopatia asociovaná s autoimúnnou tyreoiditídou
 TLE – epilepsia temporálneho laloka

Literatúra

- Rasmussen T, Olszewski J, Loyd-Smith D. Focal seizures due to chronic localized encephalitis. *Neurology* 1958;8(6):435–45.
- Sheybani L, Schaller K, Seeck M. Rasmussen's encephalitis: an update. *Schweizer Archiv Neurol Psych* 2011;162(6):225–31.
- Krysl D, Elišák M. Autoimunitní encefalitidy. *Cesk Slov Neurol N* 2015;78/111(1):7–23. doi: 10.14735/amcsnn20157.
- Mastrangelo M, Mariani R, Menichella A. Eponym Rasmussen syndrome. *Eur J Pediatr* 2010;169(8):919–24. doi: 10.1007/s00431-010-1148-0.
- Oguni H, Andermann F, Rasmussen TB. The syndrome of Chronic Encephalitis and Epilepsy. *Adv Neurol* 1992;57:419–33.
- Oguni H, Andermann F, Rasmussen TB. The natural history of the syndrome of chronic encephalitis and epilepsy: a study of the MNI series of forty-eight cases. In: Andermann F, ed. *Chronic encephalitis and epilepsy – Rasmussen's syndrome*. Boston: Butterworth-Heinemann 1991:7–35.
- Bien CG, Widmar G, Urbach H, et al. The natural history of Rasmussen's encephalitis. *Brain* 2002;125(8):1751–9. doi: org/10.1093/brain/awf176.
- Gray F, Serdaru M, Baron H, et al. Chronic localized encephalitis (Rasmussen's) in an adult with epilepsy partialis continua. *J Neurol Neurosurg Psychiatry* 1987;50(6):747–75.
- Hart YM, Andermann F, Fish DR, et al. Chronic encephalitis and epilepsy in adults and adolescents: a variant of Rasmussen's syndrome? *Neurology* 1997;48(2):418–24.
- Villani F, Pincherle A, Antozzi C, et al. Adult-onset Rasmussen's encephalitis: anatomical-electrographic-clinical features of 7 Italian cases. *Epilepsia* 2006;47(5):41–6. doi: 10.1111/j.1528-1167.2006.00876.x.
- Bien CG, Tiemeier H, Sassen R, et al. Rasmussen encephalitis: incidence and course under randomized therapy with tacrolimus or intravenous immunoglobulins. *Epilepsia* 2013;54(3):543–50. doi: 10.1111/epi.12042.
- Lamb K, Scott WJ, Mensah A, et al. Prevalence and clinical outcome of Rasmussen encephalitis in children from the United Kingdom. *Dev Med Child Neurol* 2013;55(Suppl 1):14.
- Varadkar S, Bien CG, Kruse CA, et al. Rasmussen's encephalitis: clinical features, pathobiology, and treatment advances. *Lancet Neurol* 2014;13(2):195–205. doi: 10.1016/S1474-4422(13)70260-6.
- Thomas JE, Reagan TJ, Klass DW. Epilepsia partialis continua. A review of 32 cases. *Arch Neurol* 1977;34(5):266–75.
- Obeso JA, Rothwell JC, Marsden CD. The spectrum of cortical myoclonus. From focal reflex jerks to spontaneous motor epilepsy. *Brain* 1985;108(1):193–224.
- Longaretti F, Dunkley C, Varadkar S, et al. Evolution of the EEG in children with Rasmussen's syn-

drome. *Epilepsia* 2012;53(9):1539–45. doi: 10.1111/j.1528-1167.2012.03565.x.

- Bien CG, Granata T, Antozzi C, et al. Pathogenesis, diagnosis and treatment of Rasmussen encephalitis: a European consensus statement. *Brain* 2005;128(3):454–71. doi: org/10.1093/brain/awh415.
- Bauer J, Bien CG. Encephalitis and epilepsy. *Semin Immunopathol* 2009;31(4):537–44. doi: 10.1007/s00281-009-0176-1.
- Cheong JY, Wong C, Bleasel A, et al. Late onset Rasmussen's encephalitis with tripple pathology. *J Clin Neurosci* 2009;16(12):1677–81. doi: 10.1016/j.jocn.2009.02.042.
- Gambardella A, Andermann F, Shorvon S, et al. Limited chronic focal encephalitis: another variant of Rasmussen syndrome? *Neurology* 2008;70(Suppl 6):13–8. doi: 10.1111/j.1528-1167.2008.01751.x.
- McLachlan RS, Girvin JP, Blume WT, et al. Rasmussen's chronic encephalitis in adults. *Arch Neurol* 1993;50(3):269–74.
- Hart YM, Andermann F, Robitaille Y, et al. Double pathology in Rasmussen's syndrome: a window on the etiology? *Neurology* 1998;50(3):731–5.
- Hennessey MJ, Koutroumanidis M, Dean AF, et al. Chronic encephalitis and temporal lobe epilepsy: a variant of Rasmussen's syndrome? *Neurology* 2001;56(5):678–81.
- Kashihara K, Ohno M, Takahashi Y. Twenty-one-year course of adult onset Rasmussen's encephalitis and bilateral uveitis: case report. *J Neurol Sci* 2010;294(1–2):127–30. doi: 10.1016/j.jns.2012.10.021.
- Larionov S, König R, Urbach H, et al. MRI brain volumetry in Rasmussen encephalitis: the fate of affected and „unaffected“ hemispheres. *Neurology* 2005;64(5):885–7.
- Tobias SM, Robitaille Y, Hickey WF, et al. Bilateral Rasmussen encephalitis: postmortem documentation in a five-year-old. *Epilepsia* 2003;44(1):127–30.
- Chinchilla D, Dulac O, Robain O, et al. Reappraisal of Rasmussen's syndrome with special emphasis on treatment with high doses of steroids. *J Neurol Neurosurg Psychiatry* 1994;57(11):1325–33.
- Peariso K, Standridge SM, Hallinan BE, et al. Presentation, diagnosis and treatment of bilateral Rasmussen's encephalitis in a 12-year-old female. *Epileptic Disord* 2013;15(3):324–32. doi: 10.1684/epd.2013.0594.
- Bhatjiwale MG, Polkey C, Cox TC, et al. Rasmussen's encephalitis: neuroimaging findings in 21 patients with a closer look at the basal ganglia. *Pediatr Neurosurg* 1998;29(3):142–8.
- Ben-Zeev B, Nass D, Polack S, et al. Progressive unilateral basal ganglia atrophy and hemidystonia: new form of chronic focal viral encephalitis. *Neurology* 1999;51(Suppl 1):42.
- de Leva MF, Varrone A, Filla A, et al. Neuroimaging follow-up in a Case of Rasmussen's Encephalitis with Dyskinesias. *Mov Disord* 2007;22(14):2117–21. doi: 10.1016/j.pediatrneurol.2008.03.001.
- Frucht S. Dystonia, athetosis, and epilepsy partialis continua in a patient with late-onset Rasmussen's encephalitis. *Mov Disord* 2002;17(3):609–12.
- Koen MA, Zupanc ML. Unusual presentation and MRI findings in Rasmussen's syndrome. *Pediatr Neurol* 1999;21(5):839–42.
- McDonald D, Farrell MA, McMennin J. Rasmussen's syndrome associated with chronic brain stem encephalitis. *Eur J Paediatr Neurol* 2001;5(5):203–6.
- Bien CG, Elger CE, Leitner Y, et al. Slowly progressive hemiparesis in childhood as a consequence of Rasmussen encephalitis without or with delayed-onset seizures. *Eur J Neurol* 2007;14(4):387–90.
- Korn-Lubetzki I, Bien CG, Bauer J, et al. Rasmussen encephalitis with active inflammation and delayed seizures onset. *Neurology* 2004;62(6):984–6.
- Bien CG, Urbach H, Deckert M, et al. Diagnosis and staging of Rasmussen's encephalitis by serial MRI and histopathology. *Neurology* 2002;58(2):250–7.

38. Chiapparini L, Granata T, Farina L, et al. Diagnostic imaging in 13 cases of Rasmussen's encephalitis: can early MRI suggest the diagnosis? *Neuroradiology* 2003;45(3):171–83.
39. Wagner J, Schoene-Bake JC, Bien CG, et al. Automated 3D MRI volumetry reveals regional atrophy differences in Rasmussen encephalitis. *Epilepsia* 2012;53(4):613–21. doi: 10.1111/j.1528-1167.2011.03396.x.
40. Bien CG, Elger CE, Wiendl H. Advances in pathogenic concepts and therapeutic agents in Rasmussen's encephalitis. *Expert Opin Investig Drugs* 2002;11(2):981–9.
41. Geller E, Faerber EN, Legido A, et al. Rasmussen encephalitis: complementary role of multitechnique neuroimaging. *Am J Neuroradiol* 1998;19(4):445–9.
42. Sener RN. Diffusion MRI and spectroscopy in Rasmussen's encephalitis. *Eur Radiol* 2003;13(9):2186–91.
43. Cendes F, Andermann F, Silver K. Imaging of axonal damage in vivo in Rasmussen's syndrome. *Brain* 1995;118(3):753–8.
44. Sener RN. Rasmussen's encephalitis: proton MR spectroscopy and diffusion MR findings. *J Neuroradiol* 2000;27(3):179–84.
45. Fiorella DJ, Provenzale JM, Edward CR, et al. 18F-fluorodeoxyglucose positron emission tomography and MR imaging findings in Rasmussen encephalitis. *Am J Neuroradiol* 2001;22(7):1291–9.
46. Lee JS, Juhasz C, Kaddurah AK, et al. Patterns of cerebral glucose metabolism in early and late stages of Rasmussen's syndrome. *J Child Neurol* 2001;16(11):798–805.
47. Maeda Y, Oguni H, Sato Y, et al. Rasmussen syndrome: multifocal spread of inflammation suggested from MRI and PET findings. *Epilepsia* 2003;44(8):1118–21.
48. Shah JR, Juhasz C, Kupsky WJ, et al. Rasmussen encephalitis associated with Parry-Romberg syndrome. *Neurology* 2003;61(3):395–7.
49. Burke GJ, Fifer SA, Yoder J. Early detection of Rasmussen's syndrome by brain SPECT imaging. *Clin Nucl Med* 1992;17(9):730–1.
50. Hartley LM, Gordon I, Harkness W, et al. Correlation of SPECT with pathology and seizure outcome in children undergoing epilepsy surgery. *Dev Med Child Neurol* 2002;44(10):676–80.
51. Rasmussen T, Andermann F. Update on the syndrome of chronic encephalitis and epilepsy. *Cleveland Clin J Med* 1989;56(Suppl 2):181–4.
52. Granata T, Gobbi G, Spreafico R, et al. Rasmussen's encephalitis: early characteristics allow diagnosis. *Neurology* 2003;60(3):422–5.
53. Robitaille Y. Neuropathologic aspects of chronic encephalitis. In: Andermann F, ed. *Chronic encephalitis and epilepsy: Rasmussen's syndrome*. Boston: Butterworth-Heinemann 1991:79–110.
54. Farrell MA, Droogan O, Secor DL, et al. Chronic encephalitis associated with epilepsy: immunohistochemical and ultrastructural studies. *Acta Neuropathol Berl* 1995;89(4):313–21.
55. Pardo CA, Vining EP, Guo L, et al. The pathology of Rasmussen syndrome: stages of cortical involvement and neuropathological studies in 45 hemispherectomies. *Epilepsia* 2004;45(5):516–26.
56. Booss J, Esiri MM. *Viral encephalitis in humans*. Washington DC: ASM Press 2003.
57. Graus F, Ribalta T, Campo E, et al. Immunohistochemical analysis of the immune reaction in the nervous system in paraneoplastic encephalomyelitis. *Neurology* 1990;40(2):219–22.
58. Bien CG, Schulze-Bonhage A, Deckert M, et al. Limbic encephalitis not associated with neoplasm as a cause of temporal lobe epilepsy. *Neurology* 2000;55(12):1823–8.
59. Bien CG, Bauer J, Deckwerth TL, et al. Destruction of neurons by cytotoxic T cells: a new pathogenetic mechanism in Rasmussen's encephalitis. *Ann Neurol* 2002;51(3):311–8.
60. Wang Y, Qin ZH. Molecular and cellular mechanisms of excitotoxic neuronal death. *Apoptosis* 2010;15(11):1382–402. doi: 10.1007/s10495-010-0481-0.
61. Takei H, Wilfong A, Malphrus A, et al. Dual pathology in Rasmussen's encephalitis: a study of seven cases and review of the literature. *Neuropathology* 2010;30(4):381–91. doi: 10.1111/j.1440-1789.2009.01079.x.
62. Iyer A, Zurolo E, Spliet WG, et al. Evaluation of the innate and adaptive immunity in type I and type II focal cortical dysplasias. *Epilepsia* 2010;51(9):1763–73. doi: 10.1111/j.1528-1167.2010.02547.x.
63. Friedman H, CH'ien L, Parham D. Virus in brain of child with hemiplegia, hemiconvulsions, and epilepsy. *Lancet* 1977;2(8039):666.
64. Walter GF, Renella RR. Epstein-Barr virus in brain and Rasmussen's encephalitis. *Lancet* 1989;1(8632):279–80.
65. Power C, Poland SD, Blume WT, et al. Cytomegalovirus and Rasmussen's encephalitis. *Lancet* 1990;336(8726):1282–4.
66. Farrell MA, Cheng L, Cornford ME, et al. Cytomegalovirus and Rasmussen's encephalitis. *Lancet* 1991;337(8756):1551–2.
67. Vinters HV, Wang R, Wiley CA. Herpesviruses in chronic encephalitis associated with intractable childhood epilepsy. *Hum Pathol* 1993;24(8):871–9.
68. McLachlan RS, Levin S, Blume WT. Treatment of Rasmussen's syndrome with ganciclovir. *Neurology* 1996;47(4):925–8.
69. Jay V, Becker LE, Otsubo H, et al. Chronic encephalitis and epilepsy (Rasmussen's encephalitis: detection of cytomegalovirus and herpes simplex virus 1 by the polymerase chain reaction and in situ hybridization. *Neurology* 1995;45(1):108–17.
70. Atkins MR, Terrell W, Hulette CM. Rasmussen's syndrome: a study of potential viral etiology. *Clin Neuropathol* 1995;14(1):7–12.
71. Vincent A, Bien CG, Irani SR, et al. Autoantibodies associated with diseases of the CNS: new developments and future challenges. *Lancet Neurol* 2011;10(8):759–72. doi: 10.1016/S1474-4422(11)70096-5.
72. Lancaster E, Dalmau J. Neuronal autoantigens – pathogenesis, associated disorders and antibody testing. *Nat Rev Neurol* 2012;8(7):380–90. doi: 10.1038/nrneurol.2012.99.
73. Rogers SW, Andrews PI, Gahring LC, et al. Autoantibodies to glutamate receptor GluR3 in Rasmussen's encephalitis. *Science* 1994;265(5172):648–51.
74. Pleasure D. Diagnostic and Pathogenetic Significance of Glutamate Receptor Autoantibodies. *Arch Neurol* 2008;65(5):589–92. doi: 10.1001/archneur.65.5.589.
75. Greiner H, Leach JL, Lee KH, et al. Anti-NMDA receptor encephalitis presenting with imaging findings and clinical features mimicking Rasmussen syndrome. *Seizure* 2011;20(3):266–70. doi: 10.1016/j.seizure.2010.11.013.
76. Wiendl HM, Bien CG, Bernasconi PP, et al. GluR3 antibodies: prevalence in focal epilepsy but no specificity for Rasmussen's encephalitis. *Neurology* 2001;57(8):1511–14.
77. Mantegazza R, Bernasconi P, Baggi F, et al. Antibodies against GluR3 peptides are not specific for Rasmussen's encephalitis but are also present in epilepsy patients with severe, early onset disease and intractable seizures. *J Neuroimmunol* 2002;131(1–2):179–85.
78. Watson R, Jiang Y, Bermudez I, et al. Absence of antibodies to glutamate receptor type 3 (GluR3) in Rasmussen encephalitis. *Neurology* 2004;63(1):43–50.
79. Yang R, Puranam RS, Butler LS, et al. Autoimmunity to munc-18 in Rasmussen's encephalitis. *Neuron* 2000;28(2):375–83.
80. Watson R, Jepson JE, Bermudez I, et al. Alpha7-acetylcholine receptor antibodies in two patients with Rasmussen encephalitis. *Neurology* 2005;65(11):1802–4. doi: 10.1212/01.wnl.0000191566.86977.04.
81. Alvarez-Baron E, Bien CG, Schramm J, et al. Autoantibodies to Munc18, cerebral plasma cells and B-lymphocytes in Rasmussen encephalitis. *Epilepsy Res* 2008;80(1):93–7. doi: 10.1016/j.eplepsyres.2008.03.007.
82. Owens GC, Huynh M, Chang JW, et al. Differential expression of Interferon-alfa and chemokines genes distinguishes Rasmussen encephalitis from cortical dysplasia and provides evidence for an early Th1 immune response. *J Neuroinflammation* 2013;10:56–69. doi: 10.1186/1742-2094-10-56.
83. Schwab N, Bien CG, Waschbisch A, et al. CD8+ T cell clones dominate brain infiltrates in Rasmussen encephalitis and persist in the periphery. *Brain* 2009;132(5):1236–46. doi: 10.1093/brain/awp003.
84. Bauer J, Elger CE, Hans VH, et al. Astrocytes are a specific immunological target in Rasmussen's encephalitis. *Ann Neurol* 2007;62(1):67–80. doi: 10.1002/ana.21148.
85. Wirenfeldt M, Clare R, Tung S, et al. Increased activation of Iba1+ microglia in pediatric epilepsy patients with Rasmussen's encephalitis compared with cortical dysplasia and tuberous sclerosis complex. *Neurobiol Dis* 2009;34(3):432–40. doi: 10.1016/j.nbd.2009.02.015.
86. Balosso S, Maroso M, Sanchez-Alavez M, et al. A novel non-transcriptional pathway mediates the proconvulsive effects of interleukin-1beta. *Brain* 2008;131(12):3256–65. doi: 10.1093/brain/awn271.
87. Schafer DP, Lehrman EK, Kautzman AG, et al. Microglia sculpt postnatal neural circuits in an activity and complement-dependent manner. *Neuron* 2012;74(4):691–705. doi: 10.1016/j.neuron.2012.03.026.
88. Stephan AH, Barres BA, Stevens B. The complement system: an unexpected role in synaptic pruning during development and disease. *Annu Rev Neurosci* 2012;35:369–89. doi: 10.1146/annurev-neuro-061010-113810.
89. Ivens S, Kaufner D, Flores L, et al. TGF- β receptor-mediated albumin uptake into astrocytes is involved in neocortical epileptogenesis. *Brain* 2007;130(2):535–47.
90. Takahashi Y, Mine J, Kubota Y, et al. A substantial number of Rasmussen syndrome patients have increased IgG, CD4+ T cells, TNF α , and Granzyme B in CSF. *Epilepsia* 2009;50(6):1419–31. doi: 10.1111/j.1528-1167.2008.01977.x.
91. Ramaswamy V, Walsh JG, Sinclair DB, et al. Inflammation induction in Rasmussen's encephalitis: cortical and associated white matter pathogenesis. *J Neuroinflammation* 2013;10:152. doi: 10.1186/1742-2094-10-152.
92. Bien CG, Schramm J. Treatment of Rasmussen encephalitis half a century after its initial description: promising prospects and a dilemma. *Epilepsy Res* 2009;86(2):101–12. doi: 10.1016/j.eplepsyres.2009.06.001.
93. Dubeau F, Sherwin AL. Pharmacologic principles in the management of chronic focal encephalitis. In: Andermann F, ed. *Chronic encephalitis and epilepsy Rasmussen's syndrome*. Boston: Butterworth-Heinemann 1991:179–92.
94. Lozsadi DA, Hart IK, Moore AP. Botulinum toxin A improves involuntary limb movements in Rasmussen syndrome. *Neurology* 2004;62(7):1233–34.
95. Browner N, Azher SN, Jankovic J. Botulinum toxin treatment of facial myoclonus in suspected Rasmussen encephalitis. *Mov Disord* 2006;21(9):1500–2.
96. Grujic J, Bien CG, Pollo C, et al. Vagus nerve stimulator treatment in adult-onset Rasmussen's encephalitis. *Epilepsy Behav* 2011;20(1):23–5. doi: 10.1016/j.yebeh.2010.10.024.
97. San-Juan D, Calcano JD, Gonzalez-Aragon MF, et al. Transcranial direct current stimulation in adolescent and adult Rasmussen's encephalitis. *Epilepsy Behav* 2011;20(1):126–31. doi: 10.1016/j.yebeh.2010.10.031.
98. Hart YM, Cortez M, Andermann F, et al. Medical treatment of Rasmussen's syndrome (chronic encephalitis and epilepsy): effect of high-dose steroids or immunoglobulins in 19 patients. *Neurology* 1994;44(6):1030–6.

99. Granata T, Fusco L, Gobbi G, et al. Experience with immunomodulatory treatments in Rasmussen's encephalitis. *Neurology* 2003;61(12):1807–10.
100. Leach JP, Chadwick DW, Miles JB, et al. Improvement in adult-onset Rasmussen's encephalitis with long-term immunomodulatory therapy. *Neurology* 1999;52(4):738–42.
101. Timarova G, Lisa I, Dudasova K, et al. Immunomodulation therapy in three cases of late-onset Rasmussen encephalitis. Abstract. AES Washington 2013. [online]. Available from URL: https://www.aesnet.org/meetings_events/annual_meeting_abstracts/find/Timarova/2/2/0.
102. Andrews PI, Dichter MA, Berkovic SF, et al. Plasma-pheresis in Rasmussen's encephalitis. *Neurology* 1996;46(1):242–6.
103. Antozzi C, Granata T, Aurisano N, et al. Long-term selective IgG immuno-adsorption improves Rasmussen's encephalitis. *Neurology* 1998;51(1):302–5.
104. Bien CG, Gleissner U, Sassen R, et al. An open study of tacrolimus therapy in Rasmussen's encephalitis. *Neurology* 2004;62(11):2106–9.
105. Varadkar S, Chong WK, Robinson R, et al. Azathioprine therapy in Rasmussen Syndrome. *Epilepsy Currents* 2012;12(Suppl 1):417.
106. McLachlan RS, Levin S, Blume WT. Treatment of Rasmussen's syndrome with gancyclovir. *Neurology* 1996;47(4):925–8.
107. Thilo B, Stinglele R, Knudsen K, et al. A case of Rasmussen encephalitis treated with rituximab. *Nat Rev Neurol* 2009;5(8):458–62. doi: 10.1038/nrneurol.2009.98.
108. Lockman J, Le S, Fisher RS, et al. Case Report: Rasmussen's Encephalitis Treated Successfully with Rituximab. *Cureus* 2013;5(8):e136. doi: 10.7759/cureus.136.
109. Bittner S, Simon OJ, Gobel K, et al. Rasmussen encephalitis treated with natalizumab. *Neurology* 2013;81(4):395–7. doi: 10.1212/WNL.0b013e31829c5ceb.
110. Vining E, Freeman J, Pillas D, et al. Why Would You Remove Half a Brain? The Outcome of 58 Children After Hemispherectomy – the Johns Hopkins Experience: 1968 to 1996. *Pediatrics* 1997;100(2):163–71.
111. Kossoff EH, Vining EP, Pillas DJ, et al. Hemispherectomy for intractable unihemispheric epilepsy, etiology vs outcome. *Neurology* 2003;61(7):887–90. doi: org.10.1212/01.
112. Jonas R, Nguyen S, Hu B, et al. Cerebral hemispherectomy: hospital course, seizure, developmental, language, and motor outcomes. *Neurology* 2004;62(10):1712–21.
113. Pulsifer MB, Brandt J, Salorio CF, et al. The cognitive outcome of hemispherectomy in 71 children. *Epilepsia* 2004;45(4):243–54. doi: 10.1111/j.1528-1167.2009.02335.x.
114. Villemure JG. Hemispherectomy: Techniques and Complications. In: Wyllie E, ed. *The treatment of epilepsy and practices*. Philadelphia: Lea and Febiger 1997:1081–6.
115. Honavar M, Janota I, Polkey CE. Rasmussen's encephalitis in surgery for epilepsy. *Dev Med Child Neurol* 1992;34(1):3–14.
116. Thomas SG, Chacko AG, Thomas MM, et al. Outcomes of disconnective surgery in intractable pediatric hemispheric and subhemispheric epilepsy. *Int J Pediatr* 2012;2012:527891. doi: 10.1155/2012/527891.
117. Follett P, Vora N, Cross JH. Paediatric Intractable Epilepsy Syndromes: changing concepts in diagnosis and management. *Adv Tech Stand Neurosurg* 2012;39:45–60. doi: 10.1007/978-3-7091-1360-8_2.
118. Althausen A, Gleissner U, Hoppe C, et al. Long-term outcome of hemispheric surgery at different ages in 61 epilepsy patients. *J Neurol Neurosurg Psychiatry* 2013;84(5):529–36. doi: 10.1136/jnnp-2012-303811.
119. Van Empelen R, Jennekens-Schinkel A, Buskens E, et al. Functional consequences of hemispherectomy. *Brain* 2004;127(9):2071–9.
120. Boatman D, Freeman J, Vining E, et al. Language recovery after left hemispherectomy in children with late-onset seizures. *Ann Neurol* 1999;46(13):579–86.



MUDr. Gabriela Timárová, PhD.

MUDr. Gabriela Timárová, PhD. absolvovala štúdium všeobecného lekárstva na Lekárskej fakulte Univerzity Komenského s Cenou ministra školstva za mimoriadne študijné výsledky. Od roka 1987 pracuje na II. neurologickej klinike LF UK postupne ako sekundárna lekárka, ordinárka pre klinickú neurofyziológiu a od roku 1995 ako odborná asistentka. V roku 1994 získala atestáciu II. stupňa v odbore neurológia. Po odbornej stránke sa venovala problematike cievnych mozgových príhod, bolestí hlavy, postupne prevážila problematika intraoperačného monitoringu v neurochirurgii, a epileptológii. V roku 2004 obhájila dizertačnú prácu na tému „Emisná tomografia mozgu a parciálna epilepsia“. Aktívne sa zúčastňuje domácich i zahraničných kongresov, kde predniesla viac ako 150 odborných prednášok, je autorkou a spoluautorkou desiatok publikácií v domácich a zahraničných časopisoch, autorkou monografie „Neurológia pre všeobecných praktických lekárov“ (2011). So svojimi spolupracovníkmi v Nemocnici akademika L. Déregera UN v Bratislave založila epileptochirurgický program pre dospelých pacientov. Je recenzentkou časopisu *Clinical and Applied Thrombosis and Haemostasis*, recenzovala články pre Českú a slovenskú neurológiu a neurochirurgiu. Je členkou výboru Slovenskej ligy proti epilepsii, členkou výboru Sekcie pre bolesť hlavy Slovenskej neurologickej spoločnosti a členkou výboru Neurofarmakologickej sekcie Slovenskej neurologickej spoločnosti.

Vědomostný test

1. RE sa vyskytuje:

- a) len v detskom veku do 12 rokov
- b) má bimodálnu distribúciu s mediánom veku 5,3 a 18,9 rokov
- c) maximum výskytu je po 15. roku života

2. Typický klinický obraz RE predstavuje:

- a) refraktérna epilepsia a progredujúca hemiparéza
- b) kognitívna porucha s choreatiformnými dyskinézami
- c) farmakorezistentná epilepsia s psychotickými epizódami

3. Klinický priebeh RE charakterizuje:

- a) trifázický priebeh: prodromálna, akútna a reziduálna fáza
- b) monofázický priebeh s kompletnou remisiou
- c) relaps remitujúci priebeh

4. RE s neskorým nástupom:

- a) predstavuje viac ako 50 % prípadov RE
- b) je extrémne vzácna, ide o menej ako 1 % pacientov s RE
- c) predstavuje asi 10 % ochorení RE

5. Atrofia u RE typicky začína:

- a) v centrálnej oblasti
- b) v meziálnej temporálnej oblasti
- c) v thalame

6. Medzi raritné formy RE patrí:

- a) RE s postihnutím okcipitálnej oblasti
- b) RE s postihnutím temporálnej oblasti
- c) bilaterálna RE

7. Diagnostika RE je založená na:

- a) klinickom obraze, ¹⁸F-FDG PET a EEG
- b) klinickom obraze, EEG a vyšetrení likvoru
- c) klinickom obraze, MR, EEG a/alebo histopatologickom obraze

8. Typický MR obraz rozvinutej RE zahŕňa:

- a) atrofiu kortexu, ipsilaterálnu atrofiu caput nuclei caudati a T2/FLAIR hyperintenzity v bielej hmote a kortexe

- b) zvýšenie signálu v kortexe v T1 MR
- c) atrofiu kortexu a subkortikálnych štruktúr a atrofiu ipsilaterálnej cerebellárnej hemisféry

9. Medzi biomarkery RE patrí:

- a) zvýšený pomer CD8⁺/CD4⁺ T lymfocytov
- b) MR
- c) ¹⁸F-FDG PET

10. EEG u RE:

- a) je špecifické pre ochorenie
- b) nie je špecifické pre ochorenie
- c) korelátom epilepsia partialis continua je polymorfná delta

11. Biopsia mozgu u RE:

- a) nie je nutná u všetkých prípadov RE
- b) má sa uprednostniť stereotaktická biopsia pred otvorenou biopsiou
- c) cieľom biopsie nebýva frontálny a temporálny lalok

12. V histopatologickom obraze RE:

- a) vo včasnom štádiu dominujú segmenty nekrózy a málo nodulov mikroglie
- b) vo včasnom štádiu dominuje glióza so stratou neurónov bez perivaskulárnych infiltrátov T lymfocytov
- c) vo včasnom štádiu dominuje zápal s početnými nodulmi mikroglie a perivaskulárnych infiltrátov T lymfocytov

13. Imunohistochemickými metódami bolo zistené, že lymfocyty v perivaskulárnych infiltrátoch sú najčastejšie:

- a) plazmatické bunky CD138⁺
- b) T lymfocyty CD8⁺
- c) B lymfocyty CD20⁺

14. Duálna patológia RE znamená, že:

- a) RE je vírusová encefalitída spôsobená kombinovanou infekciou CMV a HSV vírusmi
- b) pri RE je prítomné bilaterálne hemisferálne postihnutie

- c) RE môže byť asociovaná s iným ochorením (napr. s fokálnou kortikálnou dyspláziou)

15. Autoimunita pri RE má znaky:

- a) humorálnej autoimunity sprostredkovanej GluR3 a NR2B autoprotilátkami
- b) T bunkami sprostredkovanej cytotoxicity
- c) Th2 typu autoimunitnej odpovede s expresiou antigénov triedy MHC II

16. Aktivovaná mikroglia:

- a) produkciou cytokínov blokuje vznik epileptických záchvatov
- b) je spojená s aktiváciou astrocytov
- c) vykazuje nižšie známky aktivity ako u pacientov so sclerosis multiplex

17. Atrofiu jednej mozgovej hemisféry sa môže manifestovať:

- a) primárna unihemisferálna cerebrálna vaskulitída
- b) akútny cerebrálny infarkt
- c) herpetická encefalitída

18. Antiepileptiká u RE:

- a) nové antiepileptiká sú účinnejšie ako staršie
- b) ovplyvnia predovšetkým fokálne záchvaty, ale neovplyvnia frekvenciu sekundárne generalizovaných tonicko-klonických záchvatov
- c) sú neúčinné pri epilepsia partialis continua

19. O imunomodulačnej liečbe pri RE platí:

- a) IVIG sú doporučené ako lieky prvej voľby u RE s neskorým nástupom
- b) takrolimus neovplyvnil progresiu atrofie
- c) IVIG bol účinnejší ako takrolimus v kontrole záchvatov

20. Jediný účinný spôsob kontroly epileptických záchvatov u RE v detskom veku je:

- a) imunomodulačná liečba
- b) anatomická hemisferektómia
- c) funkčná hemisferektómia