

Funkce lícního nervu po mikrochirurgické léčbě vestibulárního schwannomu

Facial Nerve Function after Microsurgical Removal of the Vestibular Schwannoma

Souhrn

Technický rozvoj mikrochirurgie ve 20. století vedl k výraznému snížení mortality a morbidity operační léčby vestibulárních schwannomů. Jedním z hlavních kritérií hodnocení úspěchu operace se stala pooperační funkce lícního nervu. Retrospektivně jsme analyzovali soubor 90 pacientů operovaných v letech 2010–2012 retrosigmoidním-transmeatálním přístupem. Cílem práce bylo zhodnotit faktory mající vliv na pooperační funkci lícního nervu. Kontinuita lícního nervu byla narušena v devíti případech (10 %). V těchto případech byla vždy provedena rekonstrukce. Jako statisticky významné parametry úspěšnosti zachování kontinuity lícního nervu byly stanoveny pozice nervu vůči tumoru, prodloužení a rozprostření nervu do plochy, dále pak cystický charakter nádoru a míra zasahování do vnitřního zvukovodu. Definitivní výborné až dobré funkce (1.–3. stupeň dle House-Brackmanna) dosáhlo 96 % pacientů, u kterých byl lícní nerv zachován. Ve skupině pacientů po rekonstrukci dosáhlo dobré funkce 67 % pacientů. Závěrečný stimulační práh determinoval časný pooperační výsledek. Neprokázali jsme však vztah mezi výsledkem a definitivní funkcí lícního nervu. V současné době se daří zachovat kontinuitu lícního nervu u většiny operovaných pacientů. Je potřeba definovat prognostické faktory, které jsou spojeny se zvýšeným rizikem poškození lícního nervu, a implementovat tyto faktory do rozhodování o vhodné léčebné strategii.

Abstract

Technological development in microsurgery during the 20th century has led to a significant decline in mortality and morbidity of surgical management of vestibular schwannoma. Postoperative facial nerve function is among the main criteria of success. A retrospective analysis focused on 90 patients undergoing retrosigmoid-transmeatal surgery of vestibular schwannoma during 2010–2012. The aim of the study was to evaluate perioperative factors associated with postoperative facial nerve function. Facial nerve was discontinued in nine cases (10%) and was subsequently reconstructed. The position of the facial nerve to the tumor, morphological changes (e.g. elongation and splaying), cystic component of a tumor and an extent of tumor growth into the fundus of the internal acoustic meatus were among the parameters affecting facial nerve preservation. Definitive excellent to good function (House-Brackmann grade 1–3) was achieved in 96% of patients in the group with preserved facial nerve continuity. There was 67% of patients with good definitive postoperative function in the facial nerve reconstruction group. Stimulation threshold at the end of the surgery brought no significant information about definitive function of the facial nerve but it predicted early postoperative outcome. At present, the facial nerve continuity can be preserved in the vast majority of surgically managed vestibular schwannomas cases. It is crucial to define prognostic factors influencing the facial nerve injury outcome and include them into a decision-making protocol. Equally, it is necessary to define factors leading to unfavorable outcomes of the facial nerve function despite its anatomical preservation.

Práce vznikla s podporou projektů PROGRES Q28 – Onkologie, PRVOUK/LF1/P27, UNCE 204013, AZV 15-28933A a 16-29032A.

Autoři deklarují, že v souvislosti s předmětem studie nemají žádné komerční zájmy.

The authors declare they have no potential conflicts of interest concerning drugs, products, or services used in the study.

Redakční rada potvrzuje, že rukopis práce splnil ICMJE kritéria pro publikace zasílané do biomedicínských časopisů.

The Editorial Board declares that the manuscript met the ICMJE "uniform requirements" for biomedical papers.

Z. Fík^{1,2}, M. Chovanec³,
E. Zvěřina¹, J. Kluh¹, O. Profant^{1,4},
J. Kraus⁵, S. Hrubá^{1,6}, Z. Čada¹,
K. Procházková³, J. Plzák¹, J. Betka¹

¹ Klinika otorinolaryngologie a chirurgie hlavy a krku 1. LF UK a FN Motol, Praha

² Anatomický ústav, 1. LF UK v Praze

³ Otorinolaryngologická klinika 3. LF UK a FN Královské Vinohrady, Praha

⁴ Oddělení neurofyzologie sluchu, Ústav experimentální medicíny, Akademie věd České republiky, v.v.i., Praha

⁵ Klinika dětské neurologie 2. LF UK a FN Motol, Praha

⁶ Klinika rehabilitace a tělovýchovného lékařství 2. LF UK a FN Motol, Praha



doc. MUDr. Martin Chovanec, Ph.D.
Otorinolaryngologická klinika
3. LF UK a FN Královské Vinohrady
Šrobárova 50
100 34 Praha
e-mail: martin.chovanec@fnkv.cz

Přijato k recenzi: 3. 1. 2017

Přijato do tisku: 3. 7. 2017

Klíčová slova

lícní nerv – vestibulární schwannom – mikrochirurgie – rekonstrukce

Key words

facial nerve – vestibular schwannoma – microsurgery – reconstruction

Úvod

Vestibulární schwannom (VS) byl poprvé popsán Sandifortem v roce 1777, ale první úspěšné pokusy o jeho chirurgickou léčbu proběhly až o více než 100 let později. V roce 1894 odstranil Ballance tumor mostomozečkového koutu (MMK), později odborníky považovaný spíše za meningeom. Rok poté Annandale provedl první dokumentovanou exstirpaci VS s dobrým výsledkem. V první polovině 20. století začali chirurgové po celém světě získávat více zkušeností s operací v zadní jámě lebni. Základy neurochirurgického operování subokcipitálním přístupem byly definovány Cushingem. Postup následně modifikoval Dandy, který důrazně prosazoval nutnost radikálních výkonů. Ačkoli lícní nerv se podařilo zachovat poprvé Cairsem již v roce 1931, opravdový rozmach chirurgie (mikrochirurgie) VS přišel se zavedením operačního mikroskopu (1957; Kurze). Klíčovým se stal rozvoj nových technologií a přístupů do MMK, které umožnily radikálně odstranit nádor a současně šetřit nervové funkce (60. léta 20. století; House, Doyle, Hitselberger). Se zavedením intraoperační stimulace lícního nervu (Delgado v roce 1979) se operativa VS přiblížila v principu té úrovni, kterou známe dnes [1–3]. První mikrochirurgicky operovanou a monitorovanou sestavu VS se zachováním funkce lícního nervu u nás publikovali Zvěřina et al již v roce 1983 [4].

Zachování funkce lícního nervu patří mimo radikalitu výkonu, zachování sluchu a nízký výskyt komplikací k hlavním faktorům hodnocení úspěšnosti mikrochirurgické léčby. Mimika je klíčový aspekt sociální interakce. Její porucha má velmi významný vliv na psychiku pacientů po operaci a může stát v pozadí rozvoje celé škály psychopatologických stavů [5]. Neméně významné jsou ale i visceromotorické a senzorké funkce nervu. I proto je jejich hodnocení zohled-

ňováno při hodnocení funkce nervu (např. validovaným dotazníkem – Facial Disability Index Questionnaire) [6].

Zatímco v otázce zachování sluchu jsou obecně definována pravidla pro výběr některého z chirurgických přístupů (retrosigmoidní-transmeatální, retrolabyrinthární a subtemporální přístup jako tzv. sluch šetřící a translabyrinthární, transotický a transkochleární přístup jako tzv. sluch nešetřící přístupy). V případě lícního nervu ve vztahu k pooperační funkci nebyla prokázána výhoda volby konkrétního přístupu [7,8].

Cílem práce bylo zhodnotit úspěšnost zachování lícního nervu při mikrochirurgické léčbě VS a především zhodnotit faktory ovlivňující úspěšnost zachování nervu a také jeho pooperační funkci.

Materiál a metodika

Do pozorování bylo zařazeno 90 pacientů operovaných na Klinice otorinolaryngologie a chirurgie hlavy a krku 1. LF UK a FN Motol, Praha v období leden 2010–prosinec 2012. Operováno bylo 49 žen a 41 mužů s průměrným věkem 49,6 roku (12–81 let). Celkem 36 nádorů se vyskytovalo vpravo a 54 vlevo.

V 88 případech byla operace primární léčbou. U jednoho pacienta šlo o revizní operaci pro progredující reziduum tumoru po operaci provedené na jiném pracovišti. Nadto jeden pacient podstoupil operaci pro pokračující růst nádoru po stereoradiologické léčbě pomocí LINAC.

V předoperačním období podstoupili všichni pacienti vyšetření magnetickou rezonancí (MR), kompletní baterii audiologických testů (tónová, slovní a impedanční audiometrie, otoakustické emise, kmenové evokované potenciály), klinické neurootologické a elektronystagmografické (ENG) vyšetření a také oční a neurologické vyšetření.

Všechny operace byly provedeny týmem tvořeným otorinolaryngologem a neuro-

chirurgem za použití retrosigmoidního-transmeatálního přístupu. Operace proběhly pod clonou antibiotik s perioperačním zajištěním kortikoidy. V poloze na zádech s tříbodovou fixací hlavy byl získán přístup do MMK retromastoidní kraniotomií a otevřením tvrdé pleny podél sinus sigmoideus a transversus. Retraktor byl používán jen k chránění mozečku. Za použití rychloobrátkové frézy, ultrazvukového aspirátoru a endoskopicky asistované mikrochirurgie a monitorování funkce n. VII. (Dantec Keypoint) byl otevřen vnitřní zvukovod až do fundu. VS tak byl odstraněn jak z MMK, tak z vnitřního zvukovodu. V případech, kdy bylo možné monitorovat kmenové sluchové evokované potenciály, byl intraoperačně sledován i sluch. Po odstranění VS byly vnitřní zvukovod i tvrdá plena vodotěsně uzavřeny s použitím tkáňového lepidla. Kostní ploténka byla vrácena do kraniotomie s kostní drtí a rána uzavřena bez drénu v anatomických vrstvách. Detaily provedení operačního zákroku byly již publikovány dříve [9].

Závěrečnou stimulaci lícního nervu jsme prováděli po dokončení exstirpace tumoru v místě odstupu nervu z mozkového kmene. Byl tak stanoven stimulační práh evokované odpovědi. V případě, kdy došlo k narušení kontinuity lícního nervu, jsme přistoupili k jeho rekonstrukci ať již v době exstirpace nádoru nebo v druhé době [10].

Při hodnocení operovaných VS jsme vycházeli z vyšetření MR. Použili jsme jednak klasifikaci dle Koose, jednak mezinárodní klasifikaci vycházející z měření maximálního rozměru extrameatální porce nádoru v axiální rovině [11]. Dále jsme hodnotili míru zasahování nádoru do vnitřního zvukovodu.

Funkce lícního nervu byla hodnocena dle House-Brackmannovy klasifikace (HB). Také jsme dle výsledku zvolili dělení na výbornou–dobrou funkci odpovídající v HB klasifikaci 1.–3. stupni a středně těžkou dysfunkci (plegii) odpovídající v HB klasifikaci 4.–6. stupni [12]. Pacienti po rekonstrukci nezkríženou technikou byli současně hodnoceni též dle Mayovy klasifikace, která odráží úspěch rekonstrukčního zákroku (tab. 1) [5].

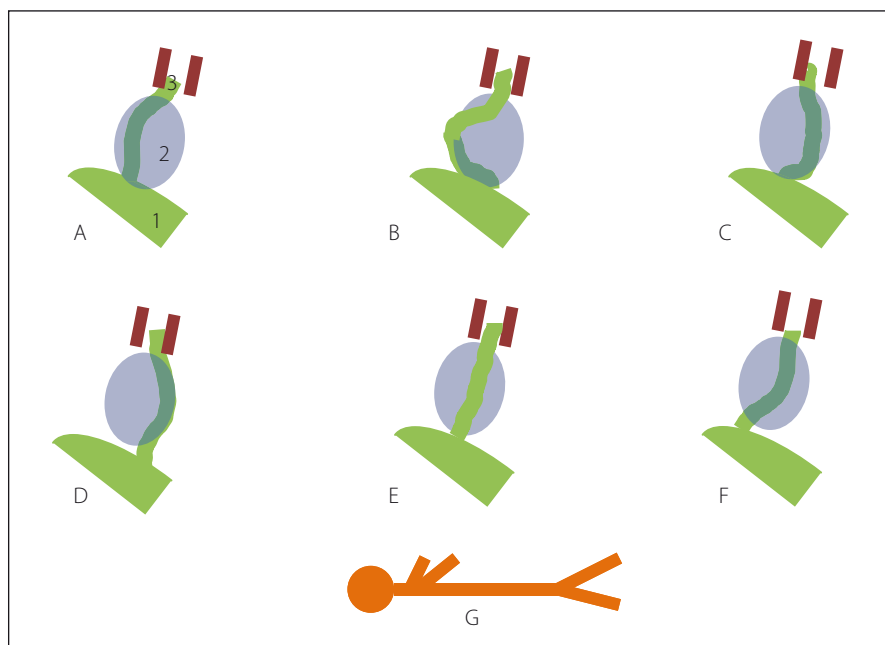
Popisovali jsme šest odlišných pozic lícního nervu vůči tumoru: ventro-kraniální, rostro-mediální, ventro-kaudální, kaudální, dorzální a ventrální (obr. 1) [13,14].

Doba pooperačního sledování se pohybovala od 18 do 54 měsíců.

Ke statistické analýze byl použit software Statistica 12 (StatSoft, Česká republika). Ze statistických metod byly použity chí-kva-

Tab. 1. Klasifikace dle Maye.

1. stupeň – vynikající	spontánní hybnost mimickými svaly; selektivní pohyb mimickými svaly; kompletní uzávěr oka; asymetrický úsměv
2. stupeň – výborný	není spontánní hybnost mimickými svaly, jinak stejné jako 1. stupeň
3. stupeň – dobrý	pohyb celým obličejem (synkinézy), jinak stejné jako 1. stupeň
4. stupeň – přiměřený	nekompletní uzávěr oka a/nebo velmi slabý pohyb rty
5. stupeň – slabý	symetrie, není pohyb
6. stupeň – selhání	není tonus



Obr. 1. Poloha lícního nervu vůči nádoru: A – ventro-kraniálně, B – rostro-mediálně, C – ventro-kaudálně, D – kaudálně, E – dorzálně, F – ventrálně (ventro-centrálně), G – poloha pacienta; 1) mozkový kmen, 2) tumor, 3) n. VII. ve vnitřním zvukovodu.
Fig. 1. Facial nerve position in relation to the tumour: A – ventro-cranial, B – rostro-medial, C – ventro-caudal, D – caudal, E – dorsal, F – ventral (ventro-central), G – patient position; 1 – brainstem, 2 – tumor, 3 – n. VII. in the internal acoustic meatus.

drát test nezávislosti pro hodnocení diskretních parametrů a jednosměrná analýza rozptylu pro spojité parametry.

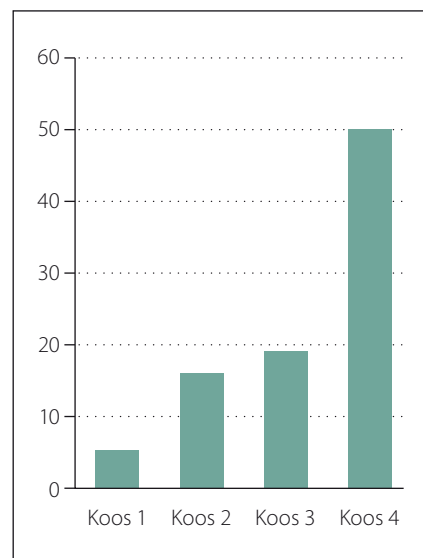
Výsledky

Velké nádory (III. a IV. stupeň dle Koose) tvořily 77 % a nádory malé (I. a II. stupeň dle Koose) tvořily 23 % operovaných případů (obr. 2). Maximální extrameatální rozměr léčených nádorů činil v průměru 18,5 mm (0–45 mm). Vlastnosti operovaných nádorů jsou shrnuty v tab. 2.

Nádor se podařilo odstranit radikálně v 86 případech (95,5 %). Ve snaze o zachování

kontinuity n. VII. jsme ve čtyřech případech (4,5 %) zvolili taktiku téměř totálního odstranění s ponecháním drobného rezidua (< 1 %) kapsuly tumoru, která nejvíce adherovala k nervu. V jednom z takto řešených případů šlo navíc o 80letou pacientku s objemným expanzivně se chovajícím nádorem, kdy jsme měli za cíl docílit bezpečnou dekompresi bez neurologických následků. V tomto případě jsme dokonce nepřistoupili k otevírání vnitřního zvukovodu, kam však nádor zasahoval zcela minimálně.

Vstupní poruchu funkce lícního nervu mělo celkem 7 % pacientů. Celkově byla



Obr. 2. Velikost nádoru dle Koosovy klasifikace (počet pacientů).

Fig. 2. Tumour grading according to the Koos classification (number of patients).

Tab. 2. Vlastnosti nádoru.

	Počet pacientů	%
tuhý	50	56
adheze	52	58
krvácení	64	71
zasahující do fundu	41	46
cystický	28	31

kontinuita a funkce n. VII. zachována v 81 případech. Naopak v devíti případech došlo k narušení integrity lícního nervu. Intraoperačně zjištěný vztah n. VII. k tumoru shrnuje tab. 3 (obr. 1). Poloha lícního nervu představovala významný faktor úspěšnosti uchování kontinuity lícního nervu (p < 0,05). Nejriziko-

Tab. 3. Vliv polohy na zachování kontinuity n. VII.

Pozice n. VII.	n. VII. zachován v kontinuitě	Ztráta kontinuity n. VII	Podíl n. VII. se zachovanou a ztracenou kontinuitou	Celkem
ventro-kraniálně	13	5	28 %	18
ventrálně	43	1	2 %	44
ventro-kaudálně	19	0	0 %	19
kaudálně	0	0	0 %	0
rosto-mediálně	5	3	38 %	8
dorzálně	1	0	0 %	1
celkem	81	9	10 %	90

Tab. 4. Faktory ovlivňující zachování kontinuity n. VII. ($p < 0,05$).

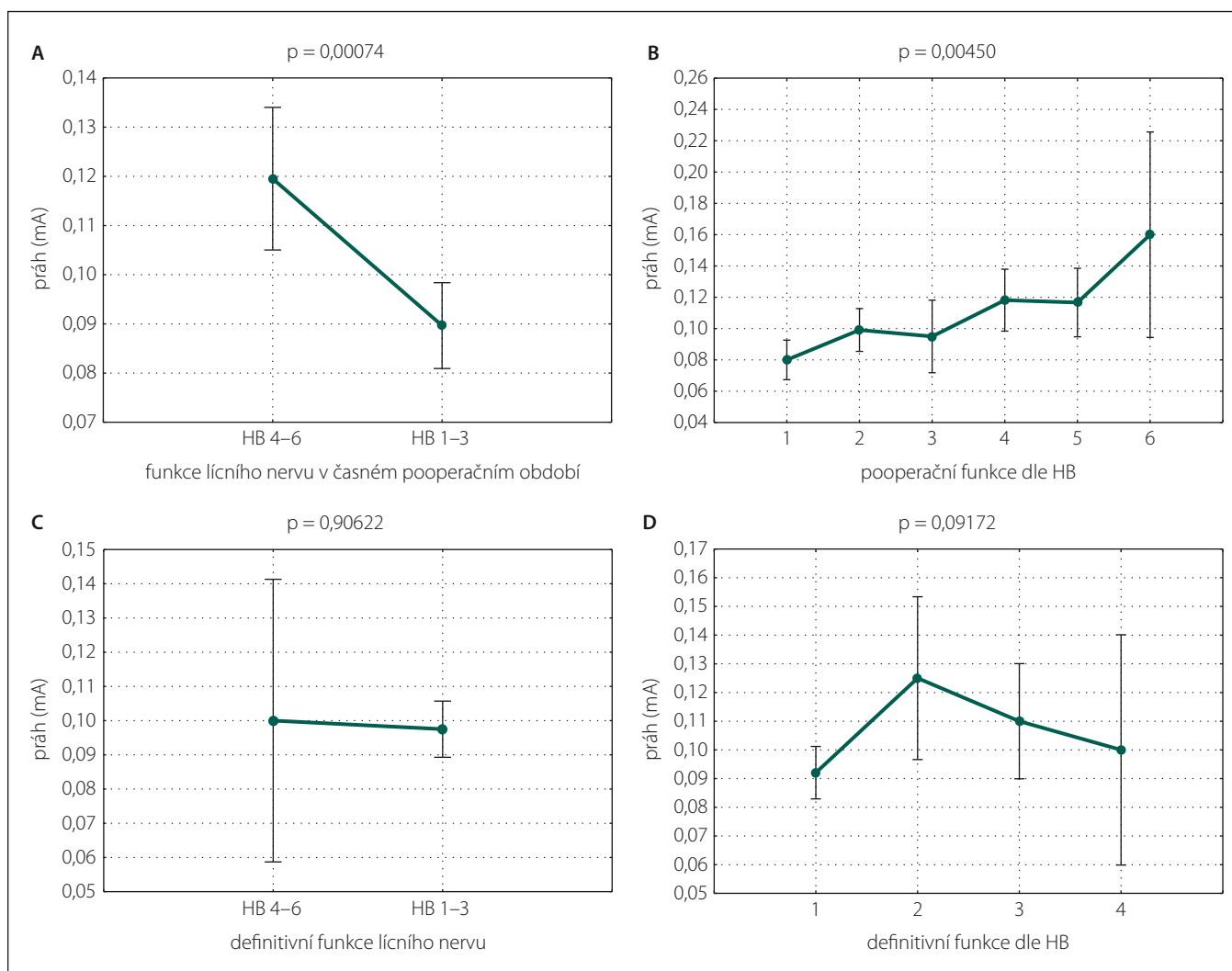
	Počet přerušovaných nervů	%
prodloužení n. VII.	9/9	100
rozprostření n. VII.	9/9	100
cystický tumor	6/9	66
tumor zasahující do fundu	7/9	78

vějším umístěním pro narušení kontinuity n. VII. byla pozice rostro-mediální (38 % přerušovaných nervů) a ventro-kraniální (28 % přerušovaných nervů).

Další statisticky významné parametry úspěšnosti zachování kontinuity lícního nervu byly výrazné morfologické změny dané tlakem rostoucího nádoru, především

jeho prodloužení do délky a rozprostření do plochy ($p < 0,05$) (tab. 4). Neméně významnými faktory byla cystická degenerace nádoru a hloubka zasahování do zvukovodu ($p < 0,05$) (tab. 4). Stadium ani velikost extrameatální porce nádoru, jeho krvácivost, konzistence a adheze k okolním neurovaskulárním strukturám neměly na zachování lícního nervu zásadní vliv ($p > 0,05$).

Ve skupině pacientů se zachovanou kontinuitou nervu vykazovalo bezprostředně po operaci 58 pacientů (72 %) výbornou až dobrou funkci (1.–3. stupeň dle HB klasifikace). Definitivní výborné až dobré funkce dosáhlo 78 pacientů (96 %).



Obr. 3. Stimulační práh lícního nervu (mA) na konci operace u pacientů se zachovaným lícním nervem: A – stimulační prahy ve skupinách dle HB 1–3 a HB 4–6 v časném pooperačním období, B – stimulační prahy v časném pooperačním období v závislosti na HB stupnici, C – stimulační prahy ve skupinách dle HB 1–3 a HB 4–6 na konci sledování, D – stimulační prahy v závislosti na definitivní funkci n. VII. dle HB stupnice.

Fig. 3. Facial nerve stimulation threshold (mA) at the end of the surgery in patients with preserved continuity: A – stimulation thresholds in the HB 1–3 and HB 4–6 groups during an early postoperative period, B – stimulation thresholds during early postoperative periods according to the HB scale, C – stimulation thresholds in the HB 1–3 and HB 4–6 groups at the end of the follow up, D – stimulation thresholds according to definitive function of the facial nerve (HB scale).

Jak je uvedeno výše, kontinuita lícního nervu byla porušena v devíti případech (10 %). U šesti pacientů jsme přistoupili bezprostředně k rekonstrukci n. VII. v jeho cister-nálním a/nebo meatálním úseku. U jednoho pacienta umožnily anatomické poměry provést přímou koaptaci proximálního a distál-ního pahýlu n. VII. v oblasti vnitřního zvukovodu. Ve zbylých pěti případech jsme užili k překlenutí defektu mezi proximálním a distálním pahýlem n. VII. štěp z n. auricularis magnus. Ve zbývajících třech případech, kdy nebyl zachován kvalitní proximální pahýl n. VII, který by umožnil provést rekonstrukci n. VII, jsme realizovali v druhé době zkříže-nou anastomózu n. XII.–VII. S cílem redukovat funkční následek přerušení n. XII., jsme ve všech případech provedli rekonstrukci technikou tzv. side to end (hemihypoglosso-faciální anastomóza). Aby nebylo nutné in-terponovat mezi n. VII. a n. XII. další nervový štěp, byl získán co nejdelší distální pahýl n. VII. dekompresí a transpozicí mastoidního a tympanického úseku nervu.

Funkce lícního nervu u pacientů po rekonstrukci byla sledována od data rekonstruk-čního výkonu. Ze šesti pacientů, u kterých byla provedena anastomóza n. VII. přímo či za použití interpozitního štěpu, dosáhli dobré funkce (stupeň HB klasifikace 3) čtyři pacienti (67 %). Zbývajících dva pacienti do-spěli k určitému stupni reinervace (HB klasi-fikace 4, resp. HB klasifikace 5) potvrzeného EMG vyšetřením.

Při hodnocení úrovně reinervace u pacientů po přímé rekonstrukci s užitím klasifikace dle Maye dosáhli dva pacienti dobré funkce (3. stupeň; n = 2), tři pacienti funkce přiměřené (4. stupeň; n = 3) a jeden pacient funkce slabé (5. stupeň; n = 1). U žádného pacienta nebyl výsledek hodnocen jako neproběhlá reiner-vace a perzistující plegie (6. stupeň; n = 0).

V případě všech tří případů provedené hemihypoglosso-faciální anastomózy došlo k reinervaci mimického svalstva s obnove-ním prakticky symetrického tonu obličejové a jeho hybnosti vázané na funkci jazyka. Jak-koli považujeme výslednou funkci n. XII.–VII. anastomózy za úspěch, klasifikace dle HB tuto skutečnost nereflektuje (3.–5. stupeň).

Klasifikací dle Maye bylo možno z do-stupných dat ohodnotit všechny pacienty po zkřížené anastomóze. Jeden pacient do-sáhl vynikající funkce (1. stupeň; n = 1), druhý funkce dobré (3. stupeň; n = 1) a třetí pacient funkce přiměřené (4. stupeň; n = 1).

U pacientů se zachovanou kontinuitou líc-ního nervu, ale plegií nebo špatnou funkcí

Tab. 5. Chuť a slzení v pooperačním období.

Zachovaná funkce	n. VII. nepřerušen		n. VII. přerušen	
	celkem	%	celkem	%
chuť	75	93	7	78
slzení	69	85	1	11

v časném pooperačním období (5. a 6. stu-peň dle HB klasifikace) došlo v 10 případech z 11 ke zlepšení funkce na úroveň výborná až dobrá (91 %). Konkrétně pět pacientů dosáhlo 3. stupně dle HB klasifikace, čtyři pacienti 2. stupně dle HB klasifikace a jeden pacient dokonce 1. stupně dle HB klasifikace.

Stimulační práh n. VII. stanovený na konci operačního výkonu vysoce významně ($p < 0,01$) koreloval s bezprostřední pooperační funkcí lícního nervu (obr. 2A, B). Jeho stanovení však nepřineslo žádnou predik-tivní hodnotu pro definitivní funkci lícního nervu ($p > 0,05$) (obr. 3C, D).

Subjektivní parametry hodnotící non-so-matomotorické funkce lícního nervu, chuť a slzení jsou shrnuty v tab. 5. Neprokázali jsme statisticky významný rozdíl v senzoric-kých funkcích (vnímání chuti) mezi pacienty s přerušeným a nepřerušeným n. VII. Na-opak subjektivní hodnocení slzení oka mezi stejnými skupinami ukázalo statisticky vý-znamný rozdíl ($p < 0,05$).

Celkem šest pacientů mělo v předoperač-ním období vyjádřenu dysfunkci n. VII. Ve čtyřech případech se jednalo o lézi 2. stupně dle HB klasifikace. V jednom případě byla pa-réza následkem předchozího zákroku pro VS a v době operace šlo o lézi 3. stupně dle HB klasifikace. V posledním případě se jed-nalo o centrální lézi s pokleslým ústním kout-kem bez zjištěné příčiny. U poloviny pacientů s předoperační lézí nastalo po operaci zlep-šení funkce lícního nervu (n = 3) a u jednoho se zhoršila funkce z HB klasifikace 2 na HB kla-sifikaci 3 (n = 1). U zbývajících dvou pacientů došlo ke ztrátě integrity s nutností rekon-strukce n. VII. (n = 2).

Diskuze

Výsledky předkládané práce se zaměřují na zhodnocení funkce lícního nervu po ope-raci VS s více než 3letým sledováním. Po-zornost byla věnována především faktorům, které ovlivňují bezprostřední pooperační vý-sledek, a také vývoji event. pooperační pa-rézy a dosažené definitivní funkce. Předmě-tem bylo též analyzovat výsledky různých typů rekonstrukce lícního nervu v případě

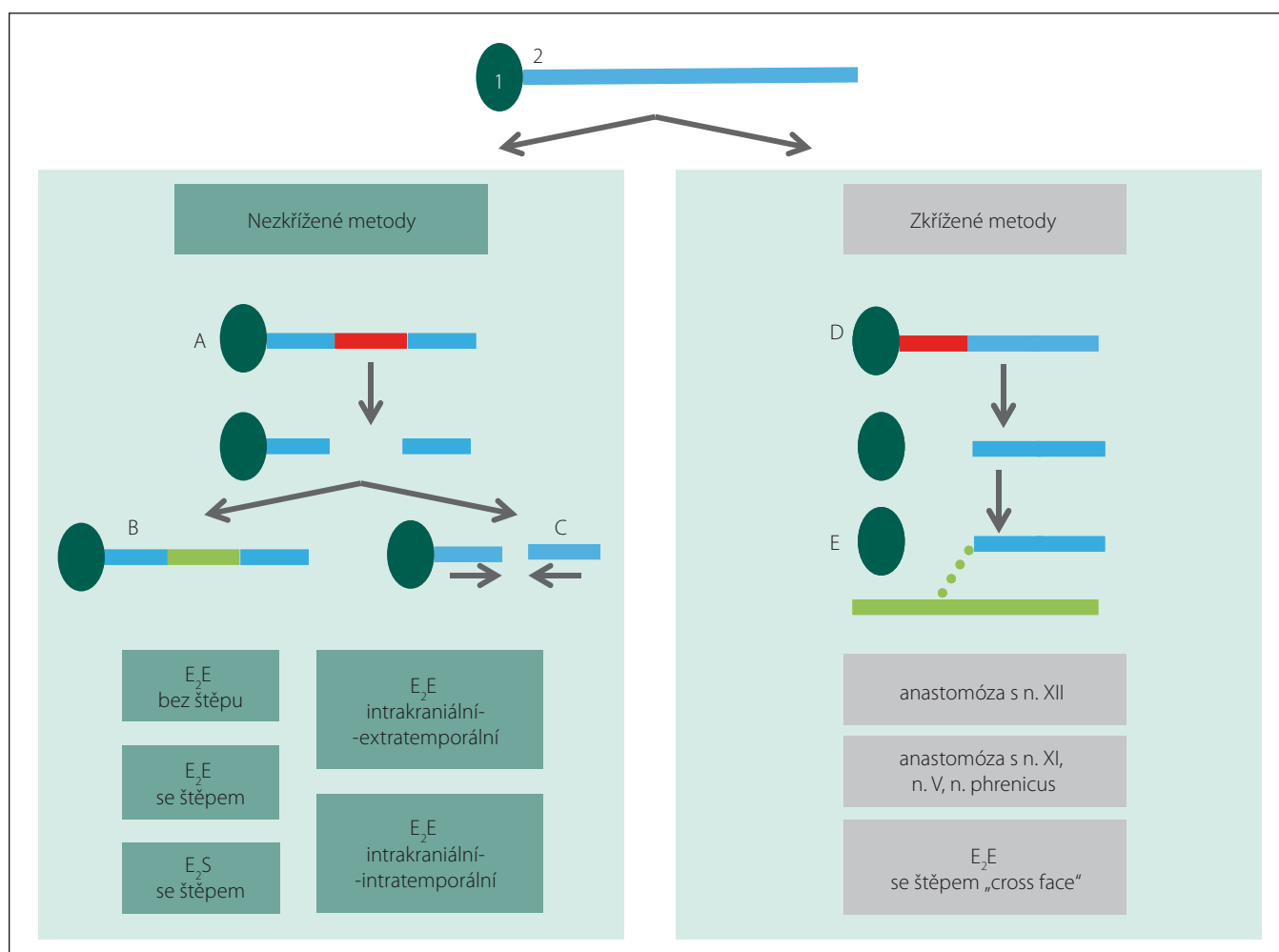
iatrogenního poranění/ztráty kontinuity v důsledku mikrochirurgické léčby VS.

Všechny výkony byly provedeny retrosig-moidním-transmeatálním přístupem, který umožňuje operovat nádory všech stadií s uchováním kontinuity lícního nervu a sou-časnou možností zachovat sluch, je-li před-operačně přítomen. Současné využití endo-skopicky asistované mikrochirurgie přispívá k dosažení větší radikality v oblasti vnitřního zvukovodu se zachováním bezpečnosti pro okolní struktury [11].

Ve čtyřech případech nebyl nádor od-straněn celý. U tří pacientů bylo ustoupeno od pokusu o radikální odstranění z dů-vodu velmi dobré stimulační odpovědi líc-ního nervu a velmi vysokému riziku pře-rušení z důvodu nejasných anatomických hranic. Ve zmíněných čtyřech případech jsme do ukončení sledování recidivu neza-znamenali. Ponechání malého rezidua ná-doru s cílem zachovat dobrou funkci lícního nervu je v posledních letech přijímáno jako racionální krok. Existují důkazy, že u malých reziduí může dojít k involuci vlivem naruše-ného cévního zásobení [15]. Riziko růstu rez-iduua nádoru je udáváno mezi 6,3 a 22 %. Prokázaná progresse rezidua nádoru je pak důvodem k indikaci aktivní léčby, revizního chirurgického zákroku nebo stereoradiochi-rurgického ošetření [16–18].

Jak jsme již dříve prezentovali v práci za-měřené na komplikace mikrochirurgické léčby VS, dosáhne v dlouhodobém sledo-vání výborné až velmi dobré funkce (HB kla-sifikace 1–2) 60–80 % pacientů [10]. Na de-finitivní funkci lícního nervu nemá dopad volba typu operačního přístupu, byť ně-kteří práce srovnávající výsledky subtempo-rálního a retrosigmoidního-transmeatálního přístupu při léčbě malých nádorů s užiteč-ným sluchem udávají, že přístup subtempo-rální je spojen s horší bezprostřední pooperační funkcí [7,8].

Definitivní výborné až dobré funkce líc-ního nervu (HB klasifikace 1–3) v prezentova-ném souboru dosáhlo 96 % pacientů, u kte-rých byl nerv anatomicky zachován. Ve dvou případech jsme v pooperačním období po-



Obr. 4. Rekonstrukce n. VII.: 1 – mozkový kmen; 2 – lícní nerv; A – poškození centrálního segmentu lícního nervu se zachovaným proximálním pahýlem, B – rekonstrukce defektu vložení interpozitního štěpu, C – anastomóza bez štěpu, D – poškození proximálního úseku lícního nervu, E – anastomóza lícního nervu s jiným nervem eventuálně s lícním nervem druhé strany.

Fig. 4. Facial nerve reconstruction: 1 – brainstem; 2 – facial nerve; A – damage of the central segment of the facial nerve with preservation of the proximal stump, B – reconstruction using inter-posed graft, C – anastomosis without graft, D – damage of the proximal segment of the facial nerve, E – anastomosis of the facial nerve with another nerve or with the facial nerve from the other side.

zorovali kompletní denervační syndrom n. VII. (HB klasifikace 6) s postupnou úpravou do stupně 3, resp. 4 dle HB klasifikace. U takových případů je v současné době doporučováno zvážit rekonstrukci navzdory zachované kontinuitě nervu. Argumentem jsou velmi dobré výsledky reinervace, kdy naprostá většina pacientů dosahuje dobré funkce (HB klasifikace 3), zatímco ponechání poškozeného nervu vede k nejistým výsledkům [19].

Anatomická kontinuita lícního nervu byla porušena u 10 % operovaných. Vždy bylo přistoupeno k bezprostřední nebo odložené rekonstrukci n. VII. Používali jsme techniky jak přímé, tak nepřímé rekonstrukce, kdy postup určuje především charakter léze a dostupnost jednotlivých pahýlů nervu

(obr. 4) [20]. Ve všech případech byla rekonstrukce úspěšná.

Úspěšnost 90% zachování lícního nervu je srovnatelná s dostupnou literaturou [21]. Excelentní výsledky uvádí Kaliarik et al, kteří udávají v 10letém souboru 100% úspěšnost zachování kontinuity lícního nervu po operaci VS jak translabyrinthárním, tak retrosigmoidním přístupem [22].

Mezi udávané prediktivní faktory pooperační funkce n. VII. se řadí věk pacienta, velikost nádoru a jeho adheze k okolním strukturám a stimulační práh na konci výkonu [19,23]. V prezentovaném souboru byla jako jeden z hlavních faktorů určujících funkční výsledek definována poloha lícního nervu (jako nejrizikovější poloha byla určena pozice ventro-kraniální a rostro-me-

diální vůči nádoru), dále prodloužení a rozproštění nervu do plochy a též cystický charakter nádoru a jeho zasahování do fundu vnitřního zvukovodu.

Stimulační práh na konci výkonu vypovídá v naší studii pouze o bezprostřední pooperační funkci n. VII, ale neměl vypovídací hodnotu o jeho funkci definitivní. To je v rozporu s některými pracemi, které udávají stimulační práh jako významný prediktivní faktor dlouhodobé funkce lícního nervu [19,24]. Zpřesnění prediktivní funkce pooperační stimulace by mohla přinést kombinace stimulačního prahu a amplitudy při supramaximální stimulaci [25].

Vedle funkce motorické složky n. VII. jsme sledovali i symptomy odpovídající funkci jeho parasympato-senzorické části

(n. intermedius). Zatímco vnímání chuti se u pacientů s přerušným nervem ve většině případů upravilo ad integrum, slzení oka na operované straně udával pouze jeden pacient po rekonstrukci.

Předpokládáme, že výrazná disproporce v úpravě sledovaných symptomů je dána především tím, že vnímání chuti je ryze subjektivní dojem s velmi dobrou kompenzační schopností jazyka [26]. Proto i při extrakraniální anastomóze n. XII.–VII, kdy nelze čekat reinervaci intrakraniální porce n. VII, může být chuť vnímána jako normální. Z tohoto pohledu by přesnější závěry mohla přinést gustometrie [27].

Závěr

S užitím moderních postupů se v současné době daří zachovat kontinuitu lícního nervu u většiny pacientů operovaných pro VS. Situace je problematická především v případech velkých nádorů a recidiv onemocnění. U části léčených však dochází k přechodné či trvalé dysfunkci lícního nervu se zásadními dopady pro kvalitu života pacientů. Je proto na místě definovat prognostické faktory, které jsou spojeny se zvýšeným rizikem poškození lícního nervu, a implementovat je do rozhodování o vhodné léčebné strategii.

Literatura

- Delgado TE, Bucheit WA, Rosenholtz HR, et al. Intraoperative monitoring of facia muscle evoked responses obtained by intracranial stimulation of the facia nerve: a more accurate technique for facia nerve dissection. *Neurosurgery* 1979;4(5):418–21.
- Machinis TG, Fountas KN, Dimopoulos V, et al. History of acoustic neurinoma surgery. *Neurosurgic Focus* 2005;18(4):e9.
- Reddy VY, Sediva L, Petru J, et al. Durability of Pulmonary Vein Isolation with Cryoballoon Ablation: Results from the Sustained PV Isolation with Arctic Front Advance (SUPIR) Study. *J Cardiovasc Electrophysiol* 2015; 26(5):493–500. doi: 10.1111/jce.12626.
- Zvěřina E, Fusek I, Kunc Z, et al. Initial experience with microsurgery of tumors of the 8th cranial nerve. *Cesk Neurol Neurochir* 1983;46(5):287–92.
- May M, Schaitkin BM, eds. *The Facial Nerve*. 2nd ed. New York, NY: Thieme 2000.
- VanSwearingen JM, Brach JS. The Facial Disability Index: reliability and validity of a disability assessment instrument for disorders of the facial neuromuscular system. *Phys Ther* 1996;76(12):1288–98.
- Colletti V, Fiorino F. Is the middle fossa approach the treatment of choice for intracanalicular vestibular schwannoma? *Otolaryngol Head Neck Surg* 2005;132(3):459–66. doi: 10.1016/j.otohns.2004.09.027.
- Ginzkey C, Scheich M, Harnisch W, et al. Outcome on hearing and facial nerve function in microsurgical treatment of small vestibular schwannoma via the middle cranial fossa approach. *Eur Arch Otorhinolaryngol* 2013;270(4):1209–16. doi: 10.1007/s00405-012-2074-8.
- Chovanec M, Zvěřina E, Profant O, et al. Does attempt at hearing preservation microsurgery of vestibular schwannoma affect postoperative tinnitus? *Bio-Med Res Int* 2015;2015:783169. doi: 10.1155/2015/783169.
- Betka J, Chovanec M, Zvěřina E, et al. Minimally Invasive Endoscopic and Endoscopy-Assisted Microsurgery of Vestibular Schwannoma. In: *Advances in Endoscopic Surgery*. Shanghai: InTech 2011:191–216.
- Chovanec M, Zvěřina E, Profant O, et al. Impact of video-endoscopy on the results of retrosigmoid-transmeatal microsurgery of vestibular schwannoma: prospective study. *Eur Arch Otorhinolaryngol* 2013;270(4):1277–84. doi: 10.1007/s00405-012-2112-6.
- House JW, Brackmann DE. Facial nerve grading system. *Otolaryngol Head Neck Surg* 1985;93(2):146–7. doi: 10.1177/019459988509300202.
- Bae CW, Cho YH, Hong SH, et al. The anatomical location and course of the facial nerve in vestibular schwannomas: a study of 163 surgically treated cases. *J Korean Neurosurg Soc* 2007;42(6):450–4. doi: 10.3340/jkns.2007.42.6.450.
- Sampath P, Rini D, Long DM. Microanatomical variations in the cerebellopontine angle associated with vestibular schwannomas (acoustic neuromas): a retrospective study of 1006 consecutive cases. *J Neurosurg* 2000;92(1):70–8. doi: 10.3171/jns.2000.92.1.0070.
- Hahn CH, Stangerup SE, Caye-Thomasen P. Residual tumour after vestibular schwannoma surgery. *J Laryngol Otol* 2013;127(6):568–73. doi: 10.1017/S0022215113000844.
- Gurgel RK, Theodosopoulos PV, Jackler RK. Subtotal/near-total treatment of vestibular schwannomas. *Curr Opin Otolaryngol Head Neck Surg* 2012;20(5):380–4. doi: 10.1097/MOO.0b013e318238357b220.
- Chen Z, Prasad SC, Di Lella F, et al. The behavior of residual tumors and facial nerve outcomes after incomplete excision of vestibular schwannomas. *J Neurosurg* 2014;120(6):1278–87. doi: 10.3171/2014.2.JNS131497.
- Schwartz MS, Kari E, Strickland BM, et al. Evaluation of the increased use of partial resection of large vestibular schwannomas: facial nerve outcomes and recurrence/regrowth rates. *Otol Neurotol* 2013;34(8):1456–64. doi: 10.1097/MAO.0b013e3182976552.
- Fenton JE, Chin RY, Fagan PA, et al. Predictive factors of long-term facial nerve function after vestibular schwannoma surgery. *Otol Neurotol* 2002;23(3):388–92.
- Zvěřina E. Neurinom akustiku – vestibulární schwannom – osobní pohled na nejmodernější postupy v jeho léčbě. *Čas Lék Čes* 2010;149(6):269–76.
- Gurgel RK, Dogru S, Amdur RL, et al. Facial nerve outcomes after surgery for large vestibular schwannomas: do surgical approach and extent of resection matter? *Neurosurg Focus* 2012;33(3):E16. doi: 10.3171/2012.7.FOCUS12199.
- Kaliarik L, Koval J. Peroperačné monitorovanie funkcie hlavových nervov v otorinolaryngológii, neurootológii a chirurgii bázy lebky na Klinike ORL a chirurgie hlavy a krku LF UPJŠ a UN L. Pasteura (2000–2010). *Otorinolaryng a Foniat* 2011;60(3):139–44.
- Bloch O, Sughrue ME, Kaur R, et al. Factors associated with preservation of facial nerve function after surgical resection of vestibular schwannoma. *J Neurooncol* 2011;102(2):281–6. doi: 10.1007/s11060-010-0315-5.
- Lalwani AK, Butt FY, Jackler RK, et al. Facial nerve outcome after acoustic neuroma surgery: a study from the era of cranial nerve monitoring. *Otolaryngol Head Neck Surg* 1994;111(5):561–70.
- Neff BA, Ting J, Dickinson SL, et al. Facial nerve monitoring parameters as a predictor of postoperative facial nerve outcomes after vestibular schwannoma resection. *Otol Neurotol* 2005;26(4):728–32.
- Li CS, Mao L, Cho YK. Taste-responsive neurons in the nucleus of the solitary tract receive gustatory information from both sides of the tongue in the hamster. *Am J Physiol Regul Integr Comp Physiol* 2008;294(2):R372–81. doi: 10.1152/ajpregu.00791.2007.
- Leung RM, Ramsden J, Gordon K, et al. Electrogustometric assessment of taste after otologic surgery in children. *Laryngoscope* 2009;119(10):2061–5. doi: 10.1002/lary.20588.