

Kdy operovat zlomeniny spánkové kosti?

When to Operate on Temporal Bone Fractures?

Souhrn

Cíl: Zhodnotit možnosti a indikace chirurgické léčby zlomenin spánkové kosti. **Soubor a metodika:** Retrospektivně byl hodnocen soubor 11 nemocných se zlomeninou spánkové kosti operovaných v letech 2011 až 2016. Na základě vyšetření spánkové kosti výpočetní tomografií s vysokým rozlišením (HRCT) byly rozlišeny zlomeniny nepetrózní a petrózní s postižením či nepostižením otické kapsuly a byla hodnocena provedená chirurgická léčba. **Výsledky:** U 4 nemocných byla přítomna zlomenina nepetrózní, u 7 nemocných petrózní (6 pacientů s lomnou linií přes otickou kapsulu a u 1 pacienta mimo ni). Dekomprese lícního nervu byla provedena u 6 nemocných. Subtotální petrosektomie primárně u 4 nemocných a v druhé době po dekompresi lícního nervu u 1 nemocného. U dalšího 1 pacienta byla současně v jedné době provedena dekomprese lícního nervu a subtotální petrosektomie. U 6 subtotálních petrosektomií byl u 2 nemocných přítomen posttraumatický cholesteatom, z nich 1 nemocný byl po předešlé dekompresi lícního nervu, a u 4 nemocných předcházela purulentní meningitida. **Závěry:** Indikací k časné chirurgické léčbě zlomenin spánkové kosti je dekomprese lícního nervu u vybraných nemocných s obrnou lícního nervu. Elektivní chirurgie v podobě subtotální petrosektomie je zvažována u petrózních zlomenin jdoucích přes otickou kapsulu s cílem prevence a léčby poúrazové otogenní meningitidy. Především je indikována u nemocných s poúrazovou otogenní meningitidou nebo u poúrazové dekomprese lícního nervu se současnou hluchotou.

Abstract

Aim: To evaluate the possibilities and indications of surgical treatment of temporal bone fracture and verify concordance with international experience. **Methods:** Eleven patients treated surgically for temporal bone fracture at the Department of Otorhinolaryngology and Head and Neck Surgery, University Hospital Hradec Králové in 2011–2016 were evaluated retrospectively. Fractures in the petrous and non-petrous part with and without otic capsule involvement were distinguished according to the high-resolution computed tomography scans and the performed surgical treatment was evaluated. **Results:** Four patients had a fracture in the non-petrous part, 7 patients had a fracture in the petrous part, otic capsule was involved in 6 out of these 7 patients. Decompression of facial nerve was carried out in 6 patients. Subtotal petrosectomy was primarily used in 4 patients and secondarily after facial nerve decompression in 1 patient. In another patient, facial nerve decompression and subtotal petrosectomy was performed simultaneously. Posttraumatic cholesteatoma was found in 2 out of 6 subtotal petrosectomy surgeries, from those one patient was after preceding decompression of facial nerve. Previous purulent meningitis was present in 4 patients. **Discussion:** Decompression of facial nerve in selected patients with facial nerve palsy is an indication for early surgical treatment of temporal bone fractures. Elective subtotal petrosectomy is considered in fractures in the petrous part involving the otic capsule with the aim of preventing posttraumatic otogenic meningitis. It is mainly indicated in patients with posttraumatic otogenic meningitis or patients with posttraumatic decompression of the facial nerve with concurrent deafness.

Úvod

Klasické dělení zlomenin spánkových kostí na příčné, podélné, šikmé a tříštivé je udáváno podle směru linie lomu k ose pyramidy spánkové kosti.

Podélná zlomenina jdoucí paralelně s dlouhou osou pyramidy, přes střední ucho a mediálně obvykle končí ve foramen lace-

rum se vyskytuje v 70–90 % a v 10–25 % bývá spojena s dočasnou obrnou lícního nervu. Současně bývají přítomny lacerace kůže zevního zvukovodu, perforace bubínku a přerušování řetězu sluchových kůstek. Při úrazu úder směřuje na temporoparietální oblast.

Příčná zlomenina prochází kolmo na osu pyramidy, postihuje vestibulární akvadukt,

Autoři deklarují, že v souvislosti s předmětem studie nemají žádné komerční zájmy.

The authors declare they have no potential conflicts of interest concerning drugs, products, or services used in the study.

Redakční rada potvrzuje, že rukopis práce splnil ICMJE kritéria pro publikace zasílané do biomedicínských časopisů.

The Editorial Board declares that the manuscript met the ICMJE "uniform requirements" for biomedical papers.

V. Chrobok¹, M. Černý¹,
J. Šatanková¹, J. Mejzlík¹,
J. Dědková², M. Kanta³,
L. Školoudík¹

LF UK a FN Hradec Králové:

¹ Klinika otorinolaryngologie
a chirurgie hlavy a krku

² Radiodiagnostická klinika

³ Neurochirurgická klinika



prof. MUDr. Viktor Chrobok,
CSc., Ph.D.

Klinika otorinolaryngologie
a chirurgie hlavy a krku
LF UK a FN Hradec Králové
Sokolská 581

500 05 Hradec Králové

e-mail: viktor.chrobok@fnhk.cz

Přijato k recenzi: 28. 2. 2017

Přijato do tisku: 11. 10. 2017

Klíčová slova

fraktury baze lební – spánková kost – meningitida – nervus facialis – petrosektomie

Key words

skull base fractures – temporal bone – meningitis – facial nerve – petrosectomy

vnitřní zvukovod, foramen spinosum a v polovině případů kostěný labyrint vnitřního ucha, má četnost 10–30 % a v 50 % bývá spojena s trvalou obrnou lícního nervu. Směr úderu úrazového děje je okcipitofrontální.

Recentní studie [1,2] při použití výpočetní tomografie (CT) spánkové kosti s využitím high-resolution algoritmu (HRCT) doporu-

Tab. 1. Klasifikace zlomenin spánkové kosti.**Nepetrózní:**

- šupina spánkové kosti (squama)
- mastoidní kost
- tympanická kost

Petrózní:

- postižení otické kapsuly:
 - labyrint, kochlea, vestibulum, polokruhovitě kanálky
- bez postižení otické kapsuly

čují využít klasifikace podle lokalizace lomné linie ve vztahu k postižené části spánkové kosti na nepetrózní a petrózní (tab. 1). Nová klasifikace lépe koreluje s klinickou symptomatologií pacienta, především se závažností postižení sluchu a výskytem parézy lícního nervu. Nepetrózní zlomeniny rozlišují postižení šupiny kosti spánkové (squama), mastoidu a tympanické kosti. Petrózní zlomeniny se dělí dle přítomnosti postižení otické kapsuly (labyrint, kochlea, vestibulum a polokruhovitě kanálky).

Laterobazální poranění může být spojeno s intrakraniálním krvácením, kontuzí mozku, s poraněním mozkových obalů a likvoreou, meningitidou, nedoslýchavostí, závratí a obrnou hlavových nervů, především lícního nervu. V dětském věku se vzhledem k nedokončené osifikaci spánkové kosti vyskytují dané komplikace méně často.

Z hlediska postižení sluchu jsou zlomeniny nepetrózní a petrózní bez postižení otické kapsuly spojeny především s převodní

nedoslýchavostí. Naopak petrózní s postižením otické kapsuly způsobují percepční nedoslýchavost a většinou hluchotu.

Obecně nejčastější lézí lícního nervu je idiopatická Bellova obrna – vyskytuje se asi v 50 %. Traumatické postižení lícního nervu, které je způsobeno úrazem spánkové kosti, má četnost 20 %. Postižení lícního nervu je častější u petrózních zlomenin (20 %), u nepetrózních asi v 15 % případů. Obrna lícního nervu u zlomenin spánkové kosti dětí se objevuje pouze u 3 % úrazů.

Léčba zlomenin spánkové kosti se rozděluje na konzervativní a chirurgickou. Konzervativní léčba se skládá z observace celkového stavu a vědomí pacienta. V případě výtoků z ucha se provádí sterilní ošetřování zevního zvukovodu, podávají se antibiotika, antiemetika, antivertiginózní léky, kortikoidy a v případě potřeby se aplikuje antiedematózní léčba. Pokud je třeba, následuje konzervativní nebo chirurgická rehabilitace poruchy sluchu a obrny lícního nervu.

Chirurgická léčba v současné době patří do managementu péče o nemocné s laterobazálním poraněním, ale je indikována pouze individuálně. Z časového hlediska lze chirurgickou léčbu dělit na okamžitou, časovou a elektivní. Okamžitá chirurgická léčba je doporučena u život ohrožujících stavů (herniace mozku, masivní krvácení). Časná operace (řádově týdny) je indikována u obrny lícního nervu přítomné bezprostředně po úraze s prognosticky nepříznivým výsledkem elektromyografie. Časná léčba zlomenin spánkové kosti může být také indikována pro konzervativně neřešitelnou otolivioreu. Elektivní operace slouží k řešení pře-

vodní nedoslýchavosti a k prevenci vzniku otogenní purulentní meningitidy [3]. Předmětem našeho sdělení je hodnocení chirurgicky léčených nemocných se zlomeninou spánkové kosti.

Vlastní pozorování

Na Klinice otorinolaryngologie a chirurgie hlavy a krku LF UK a FN Hradec Králové bylo v letech 2011–2016 operováno celkem 11 nemocných pro zlomeninu spánkové kosti. V souboru bylo 8 mužů a 3 ženy. Věk dospělých nemocných byl v rozmezí 21–78 let, ve sledované skupině bylo jedno dítě ve věku 2 roky. Zlomenina postihla 8x levou stranu a 3x pravou stranu. U 4 nemocných byla přítomna zlomenina nepetrózní (4 mastoidní, 2 tympanická) a u 7 nemocných zlomenina petrózní (6 přes otickou kapsulu a 1 mimo otickou kapsulu).

Dekomprese lícního nervu byla provedena u 6 nemocných, subtotální petrosektomie primárně u 4 nemocných a v druhé době po dekompresi lícního nervu u 1 nemocného. U dalšího 1 nemocného byla v jedné době provedena dekomprese lícního nervu a současně subtotální petrosektomie (tab. 2, 3, obr. 1).

Obrny lícního nervu hodnotíme pomocí skórovacího systému dle House a Brackman (H-B) v 6 stupních. Elektromyografie (EMG) lícního nervu byla provedena u 5 nemocných vždy s nálezem těžké denervace. U 2 nemocných s parézou lícního nervu nebyla EMG provedena, v 1 případě pro nespůlupráci dítěte, v druhém případě pro již indikovanou subtotální petrosektomii. U všech 7 dekompresí lícního nervu byl volen přístup

Tab. 2. Přehled nemocných s dekompresí lícního nervu.

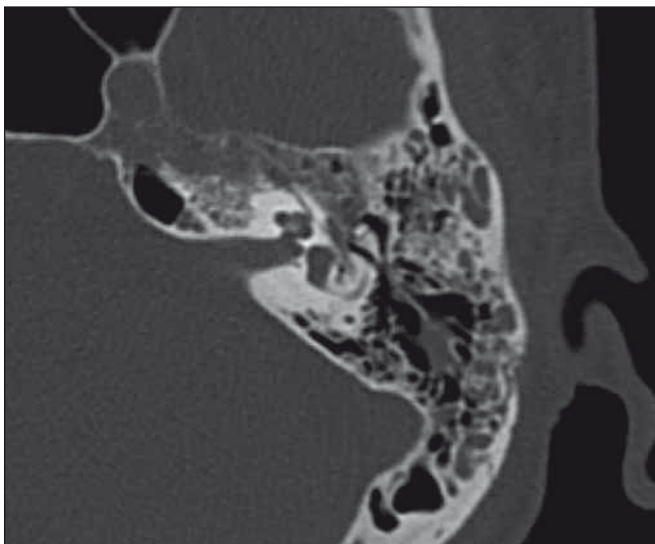
Pohlaví	Věk (roky)	Zlomenina	EMG	Doba k operaci	H-B preop.	H-B postop.	SP
ž	78	nepetrózní mastoidní	těžká axonální léze	43 dnů	6	1	ne
ž	2	nepetrózní mastoidní	neprovedena	42 dní 4 roky	6 6	6 5	ne ne
m	21	petrózní s otickou kapsulou	těžká denervace	60 dní	6	2	ano za 2 roky
m	41	nepetrózní mastoidní tympanická	těžká neuropatie	14 dní	6	3	ne
m	39	nepetrózní mastoidní tympanická	těžká denervace	16 dní	6	?	ne
m	57	petrózní mimo otickou kapsulu	těžká denervace	15 dní	6	1	ne
m	61	petrózní s otickou kapsulou	neprovedena	40 dní	6	3	ano současně

EMG – elektromyografie; H-B – House a Brackmann; preop. – před operací; postop. – po operaci; SP – subtotální petrosektomie; m – muž; ž – žena.

Tab. 3. Přehled nemocných se subtotální petrozektomií.

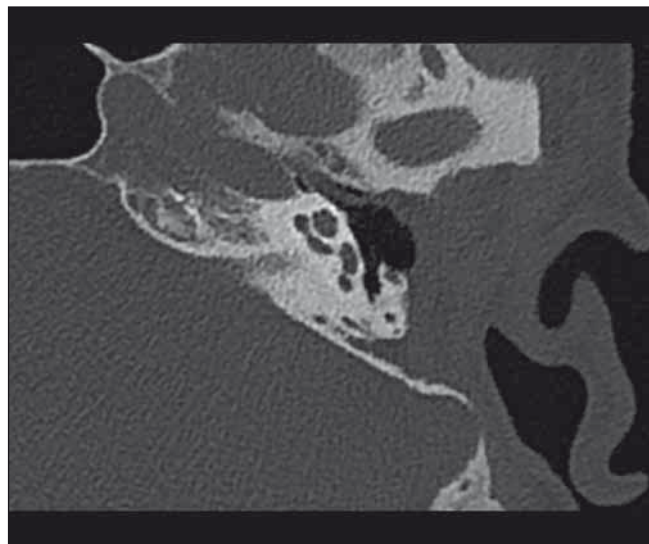
Pohlaví	Věk (roky)	Zlomenina	Komplikace preop.	Doba k operaci	N. VII.
m	21	petrózní s otickou kapsulou	cholesteatom	3 roky	dekomprese před 2 roky
m	54	petrózní s otickou kapsulou	meningitida	5 měsíců	ne
ž	41	petrózní s otickou kapsulou	meningitida	6 měsíců	ne
m	31	petrózní s otickou kapsulou	meningitida	4 roky	ne
m	35	petrózní s otickou kapsulou	meningitida cholestatom	30 roků	ne
m	61	petrózní s otickou kapsulou	ne	40 dní	dekomprese současně

preop. – před operací; m – muž; ž – žena.



Obr. 1a) HRCT spánkové kosti, axiální řez: Petrózní zlomenina spánkové kosti jdoucí přes kochleu, spojená s hluchotou a kompletní obrnou lícního nervu.

Fig. 1a) Axial HRCT of the temporal bone: Fracture in the petrous part of the temporal bone with involvement of the cochlea, accompanied by deafness and complete facial nerve palsy.



Obr. 1b) HRCT spánkové kosti, axiální řez: Stav po subtotální petrozektomii a dekompresi lícního nervu (stejný nemocný jako obr. 1a).

Fig. 1b) Axial HRCT of the temporal bone: Condition after subtotal petrosectomy and facial nerve decompression (same patient as on Fig. 1a).

transkortikální transmastoidní s dekompresí tympanického úseku a mastoidního úseku lícního nervu. U všech nemocných byla před dekompresí lícního nervu přítomna kompletní obrna lícního nervu (H-B VI). Po operaci došlo k úpravě na H-B I u 2 nemocných, H-B II u 1 nemocného, H-B III u 2 nemocných, 1 nemocný se nedostavil na kontrolu. Po dekompresi lícního nervu v tympanickém úseku a v horní části mastoidního úseku u 2letého dítěte se obrna lícního nervu neupravovala a po 4 letech vznikl cholesteatom ve středoušní dutině. Při sanaci chronického zánětu bylo zjištěno přerušení lícního nervu v dolní části mastoidního úseku, která původně nebyla revidována. Lícní nerv byl při

revizi transponován anteriorně před jamku oválného okénka a byla provedena mikrosutura nervu. Po půl roce se postupně zlepšila funkce lícního nervu na stupeň H-B V.

U 6 pacientů podstupujících subtotální petrozektomii byl ve 2 případech přítomen posttraumatický cholesteatom, z nich 1 nemocný byl po předešlé dekompresi lícního nervu a u 4 nemocných předcházela operaci purulentní meningitida.

Diskuze

Zlomeniny spánkové kosti jsou součástí poranění hlavy. Vlastní zlomenina spánkové kosti má však u řady nemocných druhotnou

důležitost. Primární je léčba poranění centrálního nervového systému a krční páteře. U úrazů mozku se současně vyskytují zlomeniny baze lební ve 23–66 % a vlastní zlomenina spánkové kosti ve 3–5 %. Zlomeniny temporální kosti jsou přítomny v 71–81 % u mužů, převažuje tupá trauma v 87–90 % a jednostranné postižení v 85–90 %. Ve 45–47 % jsou příčinou autohavárie, pády u 31–33 %, napadení v 11–12 % [4]. Poranění spánkové kosti může být spojeno s poruchou sluchu, rovnováhy, obrnou lícního nervu a otolickvoreou. Hemotympanon nebo krev v zevním zvukovodu jsou součástí typického otoskopického nálezu, vyskytují se až v 90 %. Převodní nedoslýchavost je při-

tomna u 50–60 % zlomenin, které nejdou přes otickou kapsulu. Zlomeniny postihující otickou kapsulu se vyskytují do 7 %. Při porušení otické kapsuly je riziko obrny lícního nervu 2x, likvorey 4x a percepční nedoslýchavosti 7x častější než u ostatních zlomenin spánkové kosti. Úmrtí u zlomenin spánkové kosti je uváděno až v 18 %, především závisí na postižení centrálního nervového systému [4,5].

Chirurgická léčba u zlomenin spánkové kostí není častá. Pokud je indikována, je možné ji z časového hlediska dělit na okamžitou, časnou a elektivní.

Okamžitá chirurgická léčba je doporučena u herniace mozku do středoušní dutiny (encefalokéla) nebo u masivního krvácení arteriálního (a. carotis interna) či venózního (sinus sigmoideus). U žádného nemocného našeho souboru nebyla provedena okamžitá chirurgická léčba.

Časná operace (řádově týdny) slouží k řešení poúrazových obrn lícního nervu a likvorey. U pacientů s parézou lícního nervu provádí otolaryngolog klinickou topodiagnostiku postižení nervu, která spolu s vyšetřením HRCT umožní identifikovat místo léze. Intratemporální úsek lícního nervu se dělí na tři segmenty: labyrintový, tympanický a mastoidní. V jednotlivých segmentech se liší průsvit Fallopiova kanálu a jeho vyplnění lícním nervem.

Schirmerův test slouží k vyšetření funkce slzné žlázy a n. petrosus major. Stapediální reflexy, které jsou součástí vyšetření tympanometrie, posoudí stav funkce n. stapedius. Vyšetření chuti na předních dvou třetinách jazyka hodnotí funkci chorda tympani. Extratemporální větve lícního nervu vyšetříme posouzením mimiky obličeje. Po zhodnocení obličeje v klidu je vhodné postupné vyšetření jednotlivých větví odshora dolů: zvednuté obočí, těsné zavření očí, nafouklé tváře, velký úsměv a napnutí krku. Tíže postižení lícního nervu je většinou uváděna pomocí House-Brackmannova skóre. Popsáno je 6 stupňů: normální funkce, mírná dysfunkce, střední dysfunkce, nižší stupeň těžké dysfunkce, těžká dysfunkce a žádný pohyb.

Podle lokalizace léze lícního nervu jsou doporučeny různé chirurgické přístupy k postiženému nervu. V případě obrny lokalizované distálně od ganglion geniculii je volen přístup retroaurikulární transmastoidní k dekompresi mastoidního úseku lícního nervu. Při dekompresi tympanického úseku je třeba současně vyjmout kovadlinku s její následnou interpozicí mezi hlavičku trmínku a ru-

kojet kladívka nebo bubínek. V tympanickém úseku bývá lícní nerv nejčastěji postižen v oblasti processus cochleariformis. U postižení lícního nervu proximálně od ganglion geniculii bez postižení percepční složky sluchu (vnitřní ucho) je vhodný přístup přes střední jámu k dekompresi labyrintového a tympanického úseku lícního nervu. V případě současné hluchoty je doporučen přístup transmastoidní, translabyrintální, kdy je možné provést dekompresi všech 3 úseků lícního nervu [3,6].

V rozhodování pro chirurgickou léčbu obrny lícního nervu je klíčové posouzení klinického stavu funkce lícního nervu, axiální a koronární zobrazení HRCT v kombinaci s EMG. Vlastní operace je indikována u obrny lícního nervu přítomné bezprostředně po úrazu, kdy současně nedochází ke zlepšení funkce lícního nervu při konzervativní léčbě a dle EMG je přítomen pokles funkce nervu na < 10 % nebo nedochází ke zlepšení funkce lícního nervu při EMG vyšetření s časovým odstupem několika týdnů. Operační revizi podporuje signifikantní nález zlomeniny jdoucí přes kanál lícního nervu [7]. U peroperačně celistvého lícního nervu je provedena dekomprese v příslušném intratemporálním segmentu. Většinou se jedná o tympanický a mastoidní úsek, dekomprese labyrintového úseku je spojena s rizikem poškození percepční složky sluchu. U přerušenošného nervu je indikována rekonstrukční sutura nebo náhrada interpozicí části nervu.

Dle Darrouzet et al [8] je nejčastější místo postižení lícního nervu v oblasti ganglion geniculii (66 %) a ke kompletnímu přerušenošnému lícního nervu dochází vzácně (13 %). Při dekompresi lícního nervu je kontroverzní vlastní otevření nervové pochvy. Někteří autoři doporučují pouze dekompresi bez otevření nervové pochvy, jelikož discize pochvy může vést k poranění jednotlivých axonů. Pokud je poraněno více než 50 % axonů nervu, měla by být zvažena anastomóza „end-to-end“, ale bez přerušenošné intaktní části nervu, což minimalizuje vznik synkinéz. Pro zvýšení regenerační schopnosti axonů lícního nervu je na některých pracovištích využívána aplikace mezenchymálních kmenových buněk na oblast anastomózy [9,10].

Na Klinice otorinolaryngologie a chirurgie hlavy a krku LF UK a FN Hradec Králové se za 10leté období v retrospektivním souboru 410 nemocných s obrnou lícního nervu vyskytlo kraniotrauma v 5 %. Otogenní obrny lícního nervu byly přítomny u 48 nemoc-

ných (tj. 12 % z celého souboru), z nich zlomenina spánkové kosti byla příčinou obrny lícního nervu ve 42 % [2].

Časná chirurgie byla provedena u 7 nemocných, kdy se jednalo o dekompresi lícního nervu v mastoidním a tympanickém úseku. Pro indikaci považujeme za důležitý stav funkce lícního nervu, dobu vzniku obrny, výsledek EMG a linii fraktury dle HRCT.

V případě posttraumatické likvorey bez spontánní úpravy je indikována plastika tvrdé pleny mozkové z retroaurikulárního transmastoidního přístupu, v případě kompletní hluchoty je upřednostněna subtotální petrosektomie. U rozsáhlého defektu baze lební neumožňujícího transmastoidní uzavření defektu je volen některý z neurochirurgických přístupů k laterobazi. Některá pracoviště využívají i pooperační lumbální drenáž ke snížení nitrolební tlaku. Ve sledovaném období jsme neindikovali chirurgickou léčbu likvorey u žádného pacienta.

Elektivní operace slouží k řešení převodní nedoslýchavosti, z časového hlediska jsou doporučeny nejdříve za 3 měsíce po úraze.

Petrózní zlomeniny jdoucí přes otickou kapsulu se hojí pouze vazivovou jizvou, která je spojena s rizikem pozdních nitrolebních komplikací, především ascendentní purulentní meningitidy. Inhibice hojení kosti je výraznější v oblasti kochley a vestibula než polokruhovitých kanálků.

Otázkou je, jak zajistit případnou prevenci meningitidy. Možné je zvážení vakcinace proti pneumokokům a meningokokům, podávání antibiotik u každého akutního hnisavého středoušního zánětu nebo chirurgická prevence technikou subtotální petrosektomie s kompletním odstraněním pneumatizace středoušní dutiny, obliterací dutiny abdominálním tukem, obliterací sluchové trubice a uzavřením zevního zvukovodu technikou cul-de-sac. Literatura uvádí rozvoj meningitidy u nemocných s akutním středoušním zánětem, kteří jsou po zlomenině spánkové kosti, u 8–10 % neléčených nemocných, u 2,5 % nemocných léčených antibiotiky [7].

Subtotální petrosektomie s uzavřením zevního zvukovodu (cul-de-sac) u petrózní zlomeniny jdoucí přes otickou kapsulu s následnou hluchotou je tedy další možnou indikací k řešení poúrazové otogenní purulentní meningitidy.

Závěr

V dnešní době je při traumatech hlavy, především při podezření na zlomeninu spán-

kové kosti (postižení sluchu, paréza lícního nervu), vhodné použití HRCT spánkové kosti, kde ve srovnání s konvenční CT hlavy získáme submilimetrové (0,6–0,8 mm) prostorové anatomické zobrazení drobných kostěných struktur spánkové kosti. Poté lze rozlišit zlomeniny nepetrózní a petrózní, ale především postižení či nepostižení otické kapsuly, které významně koreluje s klinickou symptomatologií u pacienta, což je důležité zvláště v následné chirurgické léčbě. Časnou chirurgickou léčbu zlomenin spánkové kosti je třeba zvážit u parézy lícního nervu [11–14] a v elektivní chirurgii subtotální petrosektomie u petrózních zlomenin jdoucích přes otickou kapsulu, kde cílem operace je řešení poúrazové otogenní meningitidy. Problematika indikace subtotální petrosektomie není v literatuře jednoznačně uzavřena, jedná se tedy pouze o možné doporučení. Především je subtotální petrosektomie indikována u nemocných s poúrazovou otogenní meningitidou nebo u poúrazové dekomprese lícního nervu při současné poúrazové hluchotě.

U diagnostiky a léčby zlomeniny spánkové kosti je vhodné využít mezioborové spolupráce otorinolaryngologa, neurologa, neurochirurga [13], zejména u současných obrn lícního nervu další kooperace s plastickým a maxilofaciálním chirurgem, oftalmologem, fyzioterapeutem, rehabilitačním lékařem a psychologem.

Literatura

1. Kang HM, Kim MG, Boo SH, et al. Comparison of the clinical relevance of traditional and new classification systems of temporal bone fractures. *Eur Arch Otorhinolaryngol* 2012;269(8):1893–9. doi: 10.1007/s00405-011-1849-7.
2. Šatanková J, Dědková J, Chrobok V. Klinický pohled otorinolaryngologa a rentgenologa na klasifikaci zlomenin spánkové kosti. *Cesk Slov Neurol N* 2017;80/113(4):457–63. doi: 10.14735/amcsnn2017457.
3. Fisch U. Prognostic value of electrical tests in acute facial paralysis. *Am J Otol* 1984;5(6):494–8.
4. Chang CY, Cass SP. Management of facial nerve injury due temporal bone trauma. 1999;20(1):96–114.
5. Yetiser S. Total facial nerve decompression for severe traumatic facial nerve paralysis: a review of 10 cases. *Int J Otolaryngol* 2012;607359. doi: 10.1155/2012/607359.
6. Hato N, Nota J, Hakuba N, et al. Facial nerve decompression surgery in patients with temporal bone trauma: analysis of 66 cases. *J Trauma* 2011;71(6):1789–93. doi: 10.1097/TA.0b013e318236b21f.
7. Patel A, Groppo E. Management of temporal bone trauma. *Craniofacial Trauma Reconstr* 2010;3(2):105–13. doi: 10.1055/s-0030-1254383.
8. Darrouzet V, Duclos JY, Liguoro D, et al. Management of facial paralysis resulting from temporal bone fractures. *Otolaryngol Head Neck Surg* 2001;125(1):77–84. doi: 10.1067/mhn.2001.116182.
9. Caylan R, Bektas D, Dikmen T, et al. Mesenchymal stem cells in iatrogenic facial nerve paralysis: a possible role in the future. *Eur Arch Otorhinolaryngol* 2006;263(10):963–7. doi: 10.1007/s00405-006-0093-z.
10. Skoloudik L, Chrobok V, Kalfert D, et al. Multipotent mesenchymal stromal cells in otorhinolaryngology. *Med Hypotheses* 2014;82(6):769–73. doi: 10.1016/j.mehy.2014.03.022.
11. Aslan H, Songu M, Eren E, et al. Results of decompression with middle cranial fossa approach or traumatic intratemporal fascial nerve injury. *J Craniofac Surg* 2014;25(4):1305–8. doi: 10.1097/SCS.0000000000000772.
12. Liu Y, Han J, Zhou X, et al. Surgical management of facial paralysis resulting from temporal bone fractures. *Acta Otolaryngol* 2014;134(6):656–60. doi: 10.3109/00016489.2014.892214.
13. Cvorovic L, Jovanovic MB, Markovic M, et al. Management of complication from temporal bone fractures. *Eur Arch Otorhinolaryngol* 2012;269(2):399–403. doi: 10.1007/s00405-011-1641-8.
14. Nash JJ, Friedland DR, Boorsma KJ, et al. Management and outcomes of facial paralysis from intratemporal blunt trauma: a systematic review. *Laryngoscope* 2010;120(7):1397–404. doi: 10.1002/lary.20943.

Dotazník pro členy ČNS

Milé členky a členové naší společnosti,

s vidinou zlepšit a zefektivnit činnost České neurologické společnosti ČLS JEP, jsme pro Vás připravili krátký dotazník. Budeme velice rádi, když si najdete čas pro jeho vyplnění. Dotazník je anonymní a výsledky budou použity pouze pro účely ČNS. On-line dotazník je k vyplnění na webových stránkách www.czech-neuro.cz

Děkujeme,
Výbor ČNS ČLS JEP