

doi: 10.14735/amcsnn2017724

# Periferní paréza lícního nervu vázaná na cestování letadlem

## Peripheral Facial Paresis Linked to Air Travel

Vážená redakce,

porucha funkce lícního nervu v důsledku tlakových změn při létání či potápění bývá připisována nedostatečnému vyrovnání tlaku ve středouší v důsledku dysfunkce Eustachovy tuby [1].

V otoneurologické ambulanci ORL kliniky ve FN Motol byla v srpnu 2016 vyšetřena 35letá žena pro opakované ataky periferní parézy lícního nervu vlevo. Paréza v podobě snížené hybnosti levé poloviny obličeje, s neumožněním dovedení oka a pocitu trnutí levé poloviny jazyka se objevuje krátce po vzletu při dosažení cestovní hladiny 10 000 m. Obrna trvá několik hodin a postupně spontánně odezní. Obrnu doprovází pocit tlaku a praskání v levém uchu. Další potíže, jako porucha rovnováhy či audiologické stesky (porucha sluchu, tinnitus) během letu, neudává. Pacientka byla opakovaně vyšetřena neurologem, který na pacientce neshledal patologický nálezh (vč. funkce n. trigeminus).

Pacientka absolvovala kompletní klinické a přístrojové otoneurologické vyšetření včetně audiologického a vyšetření zobrazovacími metodami.

ORL vyšetření neprokázalo patologický nálezh v oblasti nosní dutiny a nosohltanu, který by odhalil obstrukci Eustachových trubíc (ET). Audiologické testy byly provedeny k vyloučení současného postižení osmého hlavového nervu. Všechny testy vč. vyšetření stapediálních reflexů, tympanometrie a kmenových sluchových evokovaných potenciálů (BAEP) neprokázaly patologický nálezh.

Při vyšetření okulomotoriky pomocí videookulografie nebyl patrný spontánní nystagmus. Elektromyografické vyšetření provedené jehlovými elektrodami na mimických svalech obličeje v období bez parézy bylo v mezích normy.

Magnetická rezonance prokázala přiměřený nálezh na mozku. Na high resolution CT (HRCT) pyramid (obr. 1) se zobrazuje výrazná

pneumatizace skalních kostí. Oblasti průběhu lícního nervu ve spánkové kosti byly bez pozoruhodností.

Pacientce byla nabídnuta možnost zavedení gromety, ventilační trubičky umožňující vyrovnávání tlaku ve středoušní dutině, do levého bubínku jako prevence barotraumatu. Navrhovaný postup pacientka odmítla.

Nejčastější příčinou periferní parézy lícního nervu je tzv. Bellova paréza [2], která je definována jako idiopatické postižení lícního nervu. Bývá dávána do souvislosti se současnou infekcí neurotrofními viry. Mezi další příčiny paréz patří komplikace zánětů středního ucha, nádory, úrazy, ale také barotrauma v důsledku rychlých tlakových změn, jako např. při změnách tlaku při vzletu a letu v kabině letadla nebo při potápění [1,3–7]. V literatuře se popisuje několik případů parézy lícního nervu v důsledku barotraumatu při letu nebo potápění [3–5]. Tato raritní příčina parézy lícního nervu byla diagnostikována v naší otoneurologické ambulanci.

Velmi probíranou otázkou je samotný patofyziologický mechanismus vzniku parézy lícního nervu. Vzhledem k souvislosti s letem se nabízí efekt barotraumatu v důsledku změny tlakového gradientu mezi kabinou letadla (1 500–2 000 mm Hg) a atmosférickým tlakem (760 mm Hg) na jedné straně a dysfunkcí ET na straně druhé. Je však nutné konstatovat, že se letecky přepravuje mnoho pasažérů s dysfunkční ET a paréza se u nich nevyskytuje. To vede k dalším hypotézám, že ke vzniku parézy musí být další, např. anatomický předpoklad, jako je obnažení lícního nervu v kostním kanálu lícního nervu, na který působí tlakový gradient ze zvukovodu do středního ucha. U pacientky jsme sice neprokázali obstrukci ET vč. jejího funkčního deficitu při tympanometrickém vyšetření, což nám ale neumožňuje jednoznačně tvrdit, že její funkce nebude selhávat ve vyš-

**Autoři deklarují, že v souvislosti s předmětem studie nemají žádné komerční zájmy.**

The authors declare they have no potential conflicts of interest concerning drugs, products, or services used in the study.

**Redakční rada potvrzuje, že rukopis práce splnil ICMJE kritéria pro publikace zasílané do biomedicínských časopisů.**

The Editorial Board declares that the manuscript met the ICMJE "uniform requirements" for biomedical papers.

**Z. Čada<sup>1</sup>, S. Hrubá<sup>1</sup>, J. Jeřábek<sup>2</sup>, R. Černý<sup>2</sup>, J. Kluh<sup>1</sup>, Z. Balatková<sup>1</sup>, J. Plzák<sup>1</sup>**

<sup>1</sup> Klinika otorinolaryngologie a chirurgie hlavy a krku

1. LF UK a FN Motol Praha

<sup>2</sup> Neurologická klinika 2. LF UK a FN Motol Praha



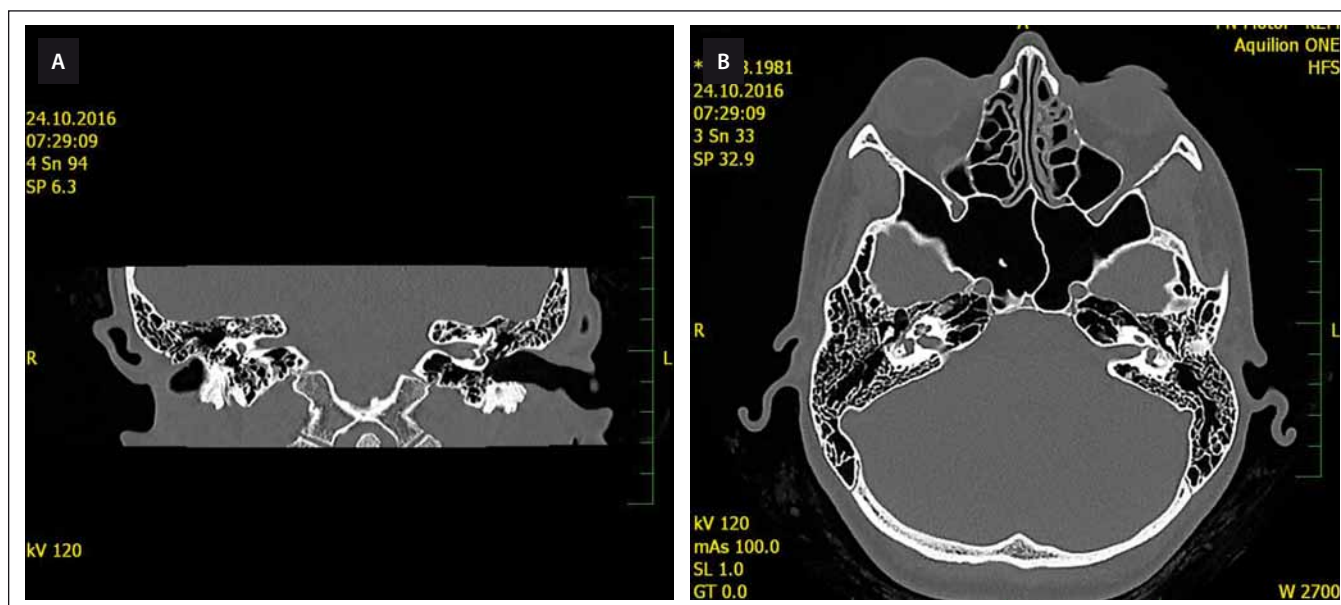
**MUDr. Zdeněk Čada, Ph.D.**

**Klinika otorinolaryngologie a chirurgie hlavy a krku 1. LF UK a FN Motol  
V Úvalu 84  
150 06 Praha 5  
e-mail: zdenek.cada@fnmotol.cz**

Přijato k recenzi: 2. 5. 2017

Přijato do tisku: 17. 8. 2017

ších nadmořských výškách a při současném zvýšeném tlaku. Teoreticky by se tato situace dala imitovat v barokomoře, kde by se při zvýšeném tlaku za současného tympanometrického vyšetření sledovala funkce ET. Tento test pacientka odmítla a autoři článku nenalezli v literatuře správný postup provedení testu. Další možností, která by mohla vést k přechodné poruše funkce ET, je akutní infekce horních cest dýchacích, jenž by způsoboval slizniční blokádu v okolí vyústění ET do nosohltanu [6–8]. Pacientka infekce horních cest dýchacích neudávala. Další možností



Obr. 1. A) HRCT pyramid-koronární projekce; B) HRCT pyramid-axiální projekce.

Fig. 1. A) HRCT pyramid-coronar projection, B) HRCT pyramid-axial projection.

dysfunkce ET může být vrozený funkční nebo anatomický deficit. U pacientky nebyla na zobrazovacích metodách zjištěna obstrukce nebo vrozená vada v okolí ET a nosohltanu. V dostupné literatuře se uvádí, že k periferní lézi lícního nervu vázané na let jsou náchylnější pacienti, kteří mají dehiscenci lícního nervu. Je však třeba upozornit, že výskyt dehiscence kostěného kanálu lícního nervu se uvádí mezi 10 a 74 % [9], což je vysoké číslo, a přesto celá řada pasažérů s vrozenou dehiscencí lícního nervu létá bez jakýchkoli potíží. U pacientky jsme na HRCT pyramid dehiscenci pyramid neprokázali. I zde je jistá pochybnost, protože úspěšnost záchytu dehiscence lícního nervu v oblastech nejčastější lokalizace (2. ohbí lícního nervu) pomocí HRCT je kolem 60 %. Vzhledem k výše uvedeným faktům je zřejmé, že v současné době není zcela jasný patofyziologický podklad této raritní parézy lícního nervu vázané na let. Ačkoli se v literatuře dává do souvislosti paréza s barotraumatem a současnou dehiscencí lícního nervu, je nutno

pomyšlet i na jiné nebo multifaktoriální příčiny.

Otázkou zůstává rovněž doporučený terapeutický postup, jenž v současnosti neexistuje. Popisují se případy, kdy zavedení gromety do bubínku, vedoucí k arteficiální ventilaci středouší, vedlo k vymizení příznaků [3]. K preventivním krokům jistě patří vyhýbání se letům, což pro většinu pacientů asi nebude akceptovatelné. Rovněž je zcela nejasné, zdali opakované vystavování nervu tlakovým výkyvům může vést k trvalému neurologickému deficitu. Pacientka byla podrobena elektromyografickému vyšetření po opakovaných parézách a nález byl v mezích normy.

Přechodná recidivující periferní paréza lícního nervu vázaná na tlakové změny během letu patří mezi velmi raritní případy. V současné době je ve světě publikováno pouze několik případů.

Vzhledem k vzácnému výskytu není jednoznačný názor na terapeutický a preventivní přístup u této klinické jednotky.

### Acknowledgements

Práce byla podpořena granty: PRVOUK P27, UNCE 204013, AZV 15-28933A.

### Literatura

1. Ardehali MM, Yazdani N, Heidarali M. Transient facial nerve baroparesis: case report. *Pak J Biol Sci* 2009;12(5):476–9.
2. James DG. All that palsies is not Bell's. *J R Soc Med* 1996;89(4):184–7.
3. Ah-See KL, Shakeel M, Maini SK, et al. The Facial paralysis during air travel: case series and literature review. *J Laryngol Otol* 2012;126(10):1063–5. doi: 10.1017/S0022215112001594.
4. Eidsvik S, Molvaer OI. Facial baroparesis: a report of five cases. *Undersea Biomed Res* 1985;12(4):459–63.
5. Hyams AF, Toynton SC, Jaramillo M, et al. Facial baroparesis secondary to middle-ear over-pressure: a rare complication of scuba diving. *J Laryngol Otol* 2004;118(9): 721–3. doi: 10.1258/0022215042244813.
6. Whelan TR. Facial nerve palsy associated with underwater barotraumas. *Postgrad Med J* 1990;66(776):465–6.
7. Woodhead CJ. Recurrent facial palsy at high altitude. *J Laryngol Otol* 1988;102(8):718–9.
8. Motamed M, Pau H, Daudia A, et al. A. Recurrent facial nerve palsy on flying. *J Laryngol Otol* 2000;114(9):704–5.
9. Perez B, Campos ME, Rivero J, et al. Incidence of dehiscences in the fallopian canal. *Int J Pediatr Otorhinolaryngol* 1997;40(1):51–60.