

doi: 10.14735/amcsnn2018100

Trombóza kavernózního splavu – stále aktuální komplikace rinosinusitidy

Cavernous sinus thrombosis – still occurring complication of rhinosinusitis

Vážená redakce, trombóza kavernózního splavu představuje i dnes závažnou komplikaci akutní rinosinusitidy. Její mortalita je i v dnešní době vysoká a pohybuje se v rozmezí 20–30 %, v předantibiotické éře dosahovala 100 % [1]. Jedná se o stav vzácný, proto se na něj příliš nemyslí a může být skryt za obrazem podstatně častější orbitocelulitidy vznikající na podkladě infektu dýchacích cest [2]. V práci je prezentován případ 16letého chlapce s trombózou kavernózního splavu.

Šestnáctiletý chlapec byl hospitalizován na Klinice ORL a chirurgie hlavy a krku FN Ostrava pro podezření na orbitocelulitidu vlevo. Hospitalizaci předcházela dva dny počínající viróza se stupňující se bolestí hlavy a vznikem otoku horního víčka vlevo (obr. 1A). Byly přítomny subfebrilie do 37,5°C bez zimnice. Rinoendoskopický nálezn s výjimkou oboustranně lehce prosáklých sliznic byl klidný a bez výraznější sekrece, oblast středních průduchů a sfenoetmoidálních recesů byla oboustranně bez hnisavého výtoku. Následující den se vlevo vyvinuly chemóza spojivky, nazální deviace levého očního bulbu s poruchou hybnosti oka laterálně a diplopie zhoršující se při pokusu o pohled k levé straně, tedy obraz léze n. VI. vlevo. Vizus byl normální a nebyla přítomna měštnavá papila zrakového nervu. Laboratorně elevovány zánětlivé parametry (C-reaktivní protein 153,0 mg/l; leukocyty $10,98 \times 10^9/l$). Na MR mozku byla prokázána trombóza nadočnicové žíly a kavernózního splavu vlevo (obr. 1B). Na paranazálních dutinách (VDN) byl nálezn klidný s výjimkou pravostranného (tj. kontralaterálního) vyplnění klínové dutiny tekutinou. Pacient byl primárně zajištěn nitrožilní antibiotickou terapií (klindamycin 500 mg/6 h, cefotaxim 1500 mg/6 h) a nízkomolekulárním heparinem (nadropa-

rin 0,5 ml/24 h). Následně byla provedena v celkové anestezii oboustranná endoskopická endonazální sfenoidotomie. V souladu s nálezem na MR byla pravá klínová dutina vyplněna hnisem (aerobní i anaerobní kultivace po pomnožení negativní, hemokultura negativní) a levá, ipsilaterální, klínová dutina byla bez patologie. Po jednodenní observaci na jednotce intenzivní péče byl pacient přeložen zpět na standardní oddělení. Pooperačně došlo k rychlému ústupu klinických příznaků a poklesu zánětlivých parametrů, během deseti dnů lokální nálezn zcela regredoval, hybnost očního bulbu byla plně obnovena všemi směry. Antibiotická terapie byla podávána celkem tři týdny. Nízkomolekulární heparin byl po deseti dnech nahrazen warfarinem v terapeutické dávce (iniciální dávka 7,5 mg/24 h). Chlapec byl propuštěn do domácí péče jedenáctý pooperační den zcela asymptomatický. Tři měsíce po vzniku trombózy byla provedena kontrolní MR, na které nebyly přítomny žádné známky trombózy a byl vysazen warfarin.

Rinogenní zánětlivé komplikace (tab. 1) se vyskytují podstatně vzácněji než v předantibiotické éře, avšak i v dnešní době se s nimi setkáváme poměrně často a stále se může jednat o velmi závažné stavy [3]. Zvláště orbitální komplikace rinosinusitid jsou častější v dětském věku, mohou být i prvním patrným symptomem samotného zánětu VDN [4]. Trombóza kavernózního splavu patří dnes mezi velmi vzácný (4–5 případů/1 000 000 obyvatel/rok) a potenciálně život ohrožující stav, na který se často ani nemyslí [2,5]. Mortalita v předantibiotické době dosahovala 100 %, v současnosti je stále vysoká – cca 30 % [5]. Trombóza splavu se může vyvinout i z relativně banální infekce v oblasti tváře, orbity, VDN či temporální kosti [6]. V dnešní době hlavní primární zdroj

Autoři deklarují, že v souvislosti s předmětem studie nemají žádné komerční zájmy.

The authors declare they have no potential conflicts of interest concerning drugs, products, or services used in the study.

Redakční rada potvrzuje, že rukopis práce splnil ICMJE kritéria pro publikace zasílané do biomedicínských časopisů.

The Editorial Board declares that the manuscript met the ICMJE "uniform requirements" for biomedical papers.

**M. Masárová¹, J. Mičaník³,
K. Zeleník^{1,2}, P. Komínek^{1,2},
P. Matoušek^{1,2}**

¹Klinika otorinolaryngologie a chirurgie hlavy a krku FN Ostrava

²Katedra kraniofaciálních oborů, LF OU

³Ústav radiodiagnostický, FN Ostrava

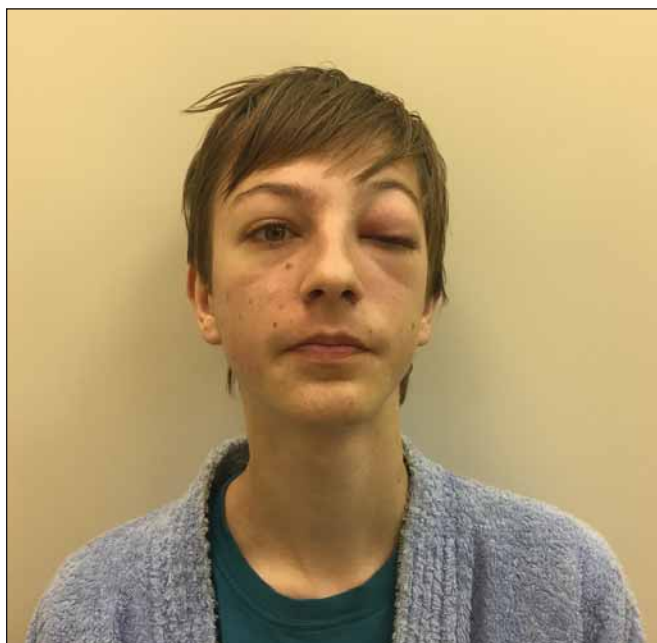

MUDr. Petr Matoušek, Ph.D., MBA
Klinika otorinolaryngologie
a chirurgie hlavy a krku
FN Ostrava
17. listopadu 1790
708 52 Ostrava
e-mail: petr.matousek@fno.cz

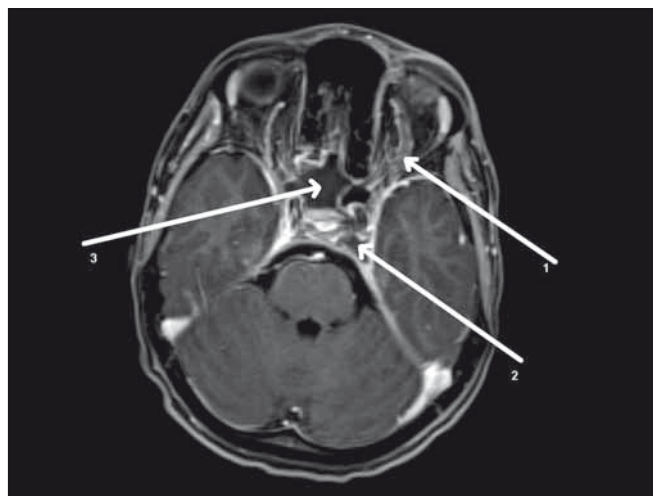
Přijato k recenzi: 10. 10. 2017

Přijato do tisku: 4. 1. 2018

trombózy kavernózního splavu představují především záněty VDN, zejména dutiny klínové [1]. Šíření infekce probíhá nejčastěji tromboflebitidou aferentních žil ipsilaterálně nebo kontralaterálně přes komunikující žíly, či per continuitatem v případě kostních defektů [1,7]. V klinickém obraze se u většiny pacientů v raném stadiu vyvíjí ptóza, protruze a chemóza na postižené straně, protože dochází k měštnání krve v retinálních



Obr. 1A) Otok a zarudnutí horního víčka vlevo, stav před operací.
Fig. 1A) Swelling and redness of the left upper eyelid, preoperative condition.



Obr. 1B) MR vyšetření mozku, axiální řez, T1 vážení, postkontrastní. Hypointenzní defekty naplně v horní oftalmické žíle vlevo (šipka 1), v kavernózním splavu vlevo (šipka 2), hypointenzní obsah klínové dutiny vpravo (šipka 3).

Fig. 1B) MRI of the brain, axial view, T1 weighted scan, post-contrast. The hypointense defects of the left upper ophthalmic vein (arrow 1), the left cavernous sinus (arrow 2), the hypointense content of the left sphenoid sinus (arrow 3).

a orbitálních cévách následkem neadekvátního žilního odtoku [8]. Obraz však nemusí být na počátku jasný, může být maskován či mylně považován za orbitocelulitidu. Kavernózní splav je v intimním vztahu ke kranálních nervům (n. III., IV., V., VI.), k vegetativním vláknům, která doprovázejí n. III. a k horizontální porci vnitřní krkavice. V důsledku jeho trombózy může proto dojít k poruše funkce těchto struktur, což se klinicky projeví lézí některého z okohybných nervů

s diplopií a/nebo senzitivní poruchou v periorbitální krajině při lézi n. V. [5]. Z nespecifických příznaků dominují bolesti hlavy, horečka a letargie [8]. Pro diagnostiku jsou zásadní klinický obraz a zobrazovací metoda, standardně MR mozku, na které mohou být pozorovány přímé známky trombózy – změny kavernózních splavů, nebo nepřímé známky trombózy – dilatace přírodních žil či exoftalmus [6]. Výpočetní tomografie může objasnit primární zdroj infekce, ztlustění horní oftalmické žíly nebo nepravidelné defekty v naplněném kavernózním splavu, nicméně v raném stadiu onemocnění žádné změny v CT obraze nemusí být pozorovány [1]. U prezentovaného případu byl stav nejprve považován za orbitocelulitidu, trombóza kavernózního splavu byla prokázána až při MR vyšetření. Zajímavé bylo, že ipsilaterální klínová dutina byla bez patologie a pravá, kontralaterální, byla vyplněna hnisem. K šíření infekce došlo nejspíše přes komunikující splavy (sinus intercavernosus anterior, sinus intercavernosus posterior). Trombóza kavernózního splavu vyžaduje okamžitou terapii spočívající v chirurgické sanaci primárního zdroje infekce a nitrožilní podání vysokých dávek antibiotik. V případě zánětu VDN je preferováno endoskopické ošetření dutin (funkční endoskopická endonazální chirurgie). V iničiálním stadiu jsou empiricky podávána antibiotika působící na nejrozšířenější patogeny (*Haemophilus influenzae*, *Staphylococcus aureus*, *Streptococcus pyogenes*, *Moraxella catarrhalis*), standardně amoxicilin, metronidazol a cefalosporiny třetí generace, cefuroxim nebo cefotaxim [9]. Podávání antibiotik by mělo trvat tři až čtyři týdny, tedy ještě po dobu alespoň dvou týdnů od kompletní klinické remise [5]. Na rozdíl od jiných forem cerebrální či systémové hluboké žilní trombózy je podávání antikoagulancií kontroverzní pro vyšší riziko intrakraniálního a orbitálního kr-

mické žíly nebo nepravidelné defekty v naplněném kavernózním splavu, nicméně v raném stadiu onemocnění žádné změny v CT obraze nemusí být pozorovány [1]. U prezentovaného případu byl stav nejprve považován za orbitocelulitidu, trombóza kavernózního splavu byla prokázána až při MR vyšetření. Zajímavé bylo, že ipsilaterální klínová dutina byla bez patologie a pravá, kontralaterální, byla vyplněna hnisem. K šíření infekce došlo nejspíše přes komunikující splavy (sinus intercavernosus anterior, sinus intercavernosus posterior). Trombóza kavernózního splavu vyžaduje okamžitou terapii spočívající v chirurgické sanaci primárního zdroje infekce a nitrožilní podání vysokých dávek antibiotik. V případě zánětu VDN je preferováno endoskopické ošetření dutin (funkční endoskopická endonazální chirurgie). V iničiálním stadiu jsou empiricky podávána antibiotika působící na nejrozšířenější patogeny (*Haemophilus influenzae*, *Staphylococcus aureus*, *Streptococcus pyogenes*, *Moraxella catarrhalis*), standardně amoxicilin, metronidazol a cefalosporiny třetí generace, cefuroxim nebo cefotaxim [9]. Podávání antibiotik by mělo trvat tři až čtyři týdny, tedy ještě po dobu alespoň dvou týdnů od kompletní klinické remise [5]. Na rozdíl od jiných forem cerebrální či systémové hluboké žilní trombózy je podávání antikoagulancií kontroverzní pro vyšší riziko intrakraniálního a orbitálního kr-

Tab. 1. Rinogenní zánětlivé komplikace – systematický přehled (upraveno dle [4,7]).

Orbitální	Intrakraniální
preseptální celulitida	pachymeningitida
subperiostální absces	epidurální absces
orbitální celulitida	difúzní hnisavá leptomeningitida
orbitální absces	trombóza kavernózního splavu
	subdurální absces
	mozkový absces
Kostní	Ostatní
periostitida	absces slzné žlázy
subperiostální absces	perforace nosního septa
ostitida	mukokéla a mukopyokéla
osteomyelitida	flegmóna obličeje
	absces obličeje
	rinogenní sepe

vácení [3]. Z toho důvodu by antikoagulační terapie měla být zvážena individuálně [1]. Zánět klínové dutiny je v současnosti pokládán za jednu z nejčastějších příčin trombózy kavernózního splavu. K tomuto život ohrožujícímu stavu může dojít šířením infekce jak z ipsilaterální, tak i z kontralaterální klínové dutiny. Diagnóza trombózy kavernózního splavu plyne z klinického obrazu (ptóza, protruze, chemóza spojivky, léze některého z okohybných nervů) a především z MR vyšetření. Terapeutický postup primárně zahrnuje chirurgickou sanaci zdroje infekce a nitrožilní podání vysokých dávek antibiotik. Kontroverzní zůstává podávání antikoagu-

lancií z důvodu vysokého rizika nitrolebního či orbitálního krvácení.

Literatura

1. Eweiss A, Mukonoweshuro W, Khalil HS. Cavernous sinus thrombosis secondary to contralateral sphenoid sinusitis: a diagnostic challenge. *J Laryngol Otol* 2010; 124(8): 928–930. doi: 10.1017/S0022215110000113.

2. Southwick FS, Richardson EP, Schwartz MN. Septic thrombosis of the dural venous sinuses. *Medicine* 1986; 65(2): 82–106.

3. El-Beltagy Y, Hamdy TAH, Hasaballah MS. Orbital complications following sinusitis still a problem: our experience and results. *Egyptian Journal of Ear, Nose, Throat and Allied Sciences* 2014; 15(3): 189–195. doi: 10.1016/j.ejenta.2014.07.001.

4. Chrobok V, Vokurka J. Příspěvek ke klinické anatomii, patofyziologii a léčbě rinogenních zánětů očnice. *Otorinolaryng Foniat* 1998; 47(1): 3–8.

5. Ebright JR, Pace MT, Niazí AF. Septic thrombosis of the cavernous sinuses. *Arch Intern Med* 2001; 161(22): 2671–2676. doi: 10.1001/archinte.161.22.2671.

6. Schuknecht B, Simmen D, Yüksel C et al. Tributary venous sinus occlusion and septic cavernous sinus thrombosis: CT and MR findings. *Am J Neuroradiol* 1998; 19(4): 617–626.

7. Gallagher RM, Gross CW, Phillips CD. Suppurative intracranial complications of sinusitis. *Laryngoscope* 1998; 108 (11 Pt 1): 1635–1642.

8. Clifford-Jones RE, Ellis CJK, Stevens JM et al. Cavernous sinus thrombosis. *J Neurol Neurosurg Psychiatry* 1982; 45(12): 1092–1097.

9. Younis RT, Lazar RH. Cavernous sinus thrombosis: successful treatment using functional endonasal sinus surgery. *Arch Otolaryngol Head Neck Surg* 1993; 119(12): 1368–1372.