proLékaře.cz | 26.11.2026

doi: 10.14735/amcsnn2018103

Radikulopatie Th1 na podkladě masivního výhřezu disku Th1/2

T1 radiculopathy due to massive disc herniation at T1/2

Vážená redakce,
v tomto sdělení upozorňujeme na vzácný případ masivního laterálního výhřezu disku Th1/2, který se po fyzické námaze projevil akutními bolestmi horního pólu lopatky s vyzařováním do 3.–5. prstu pravé ruky.

U 60leté pacientky vznikla několik hodin po nadměrné fyzické námaze (úklid zahrady) krutá bolest v horním pólu pravé lopatky. Postupně se během několika dní přidala i bolest vyzařující po vnitřní části paže do 3.–5. prstu pravé ruky včetně subjektivního pocitu snížené citlivosti prsteníčku a malíku. V anamnéze měla před rokem na EMG diagnostikovaný lehký karpální tunel, což bylo řešeno konzervativně včetně lokálního obstřiku kortikoidem a mesocainem.

Při vyšetření byly patrné: výrazný blok krční páteře, omezená rotace krku doprava, byla přítomna bolest v horním pólu pravé lopatky vyzařující od páteře po vnitřní straně paže a předloktí do 3.–5. prstu. Svalová síla byla v době prvního vyšetření normální včetně dukce malíku, opozice palce a flexe prstů. Reflexy šlachově-okosticové byly normální. Byla naznačená hypestezie akrálně na konečcích 4.–5. prstu vpravo.

Bylo vysloveno podezření na postižení kořene C8 vpravo, nejspíše spondylogenní etiologie. To bylo potvrzeno na CT, která ukázala foraminální stenózu C7/Th1 vpravo. CT vyšetření však bylo provedeno pouze k hornímu okraji obratlového těla Th1. V rámci vyloučení případné zánětlivé etiologie byla doplněna běžná biochemická vyšetření, která byla bez nápadností (mimo jiné glykémie v normě, protilátky proti boreliím byly negativní). Nasazené léky (analgetika a antirevmatika) však pacientce neulevily od bolestí. Proto byl indikován lokální obstřik kořene C8 vpravo pod CT navigací, ale opět bez patřičné úlevy. Obtíže se dále zhoršovaly; objevily se bolesti v pravé axile vyzařující trvale do malíku a lehká slabost dukce malíku a flexe prstů vpravo. Pacientka byla odeslána na EMG vyšetření, které potvrdilo původně diagnostikovanou lehkou karpální kompresi motorických a senzitivních vláken n. medianus vpravo. Ve srovnání s minulým EMG vyšetřením byl nález mírně zlepšen. Tyto nálezy byly bez příčinného vztahu s popisovanými klinickými obtížemi. EMG dále prokázalo lehké akutní denervační změny v m. abductor pollicis brevis a m. interosseus dorsalis primus. Závěr z EMG podpořil diagnózu radikulárního syndromu C8 vpravo. Vzhledem k neústupu bolestí po obstřiku a poruše citlivosti v axile bylo doporučeno vyšetření magnetickou rezonancí, které nakonec prokázalo správnou diagnózu, a to masivní výhřez disku Th1/2 vpravo s kompresí kořene Th1 (obr. 1A, B).

Pacientka byla znovu odeslána ke kořenovému obstřiku pod CT navigací, ale v tomto případě byl ošetřen kořen Th1. Bezprostředně po výkonu došlo k ústupu bolestí. Pacientka odmítla operační řešení, podstoupila konzervativní léčbu s následnou rehabilitací. Bolesti i lehká svalová slabost ustoupily do 3 měsíců od první ataky bolestí. Pacientka je nadále sledována v neurologické ambulanci a její obtíže jsou minimální. Operační řešení nadále odmítá.

Výhřezy hrudních meziobratlových plotének se vyskytují velmi zřídka. Představují okolo 1 % ze všech výhřezů disků [1]. Nejčastěji se vyskytují u starších nemocných a v oblasti dolní Th páteře [2]. Nejméně jsou přítomny v horních etážích Th1/2 nebo Th2/3 [3]. Výhřezy Th1/2 bývají nejčastěji laterální s klinickými projevy radikulopatie, vzácněji jde o centrální výhřezy s kompresí míchy [4]. K vyloučení dysfunkce dlouhých míšních drah je proto vhodné provést vyšetření somatosenzorických a motorických evokovaných potenciálů. Klíčovou metodou v diagnostice spondylogenních příčin je MR, která určí rozsah stenózy, velikost výhřezu, případně signálové změny na míše [5].

Autorka deklaruje, že v souvislosti s předmětem studie nemá žádné komerční zájmy.
The author declares she has no potential conflicts of interest concerning drugs, products, or services used in the study.
Redakční rada potvrzuje, že rukopis práce splnil ICMJE kritéria pro publikace zasílané do biomedicínských časopisů.
The Editorial Board declares that the manuscript met the ICMJE "uniform requirements" for biomedical papers.

I. Štětkářová
Neurologická klinika 3. LF UK
a FN Královské Vinohrady, Praha

✉
prof. MUDr. Ivana Štětkářová, CSc.
Neurologická klinika 3. LF UK a FN Královské Vinohrady, Praha
Ruská 87
100 00 Praha 10
e-mail: ivana.stetkarova@fnkv.cz

Přijato k recenzi: 4. 8. 2017
Přijato do tisku: 14. 12. 2017

Práce byla podpořena Výzkumným projektem Karlovy Univerzity v Praze Progres Q35.

Klinicky se postižení kořene Th1 projeví podobnou bolestí a oslabením svalů jako při lézi kořene C8, kde je typickým příznakem bolest vyzařující do malíku, oslabení v oblasti hypothenaru a areflexie C8. Je tedy velmi obtížné z klinického obrazu odlišit postižení kořene C8 od postižení kořene Th1. Kořeny C8 a Th1 společně tvoří mediální část brachiálního plexu. Část vláken kořene Th1 tvoří n. medianus a n. ulnaris a část vláken je i součástí senzitivního nervu n. cutaneus medialis antebrachii, který inervuje vnitřní stranu paže. U kořenové léze Th1 bývají více postiženy drobné svaly ruky, je přítomna hypestezie v axile a na vnitřní straně

proLékaře.cz | 26.11.2026

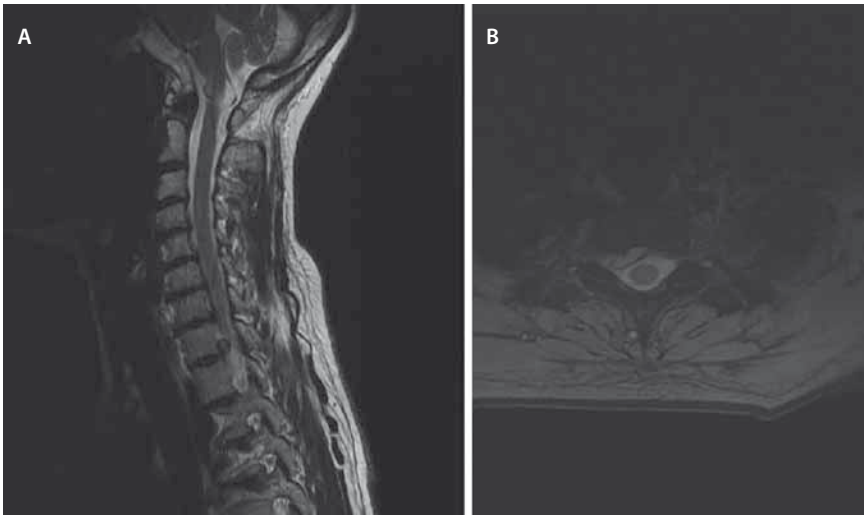

Obr. 1. Magnetická rezonance prokazuje masivní výhřez disku Th1/2 s kompresí kořene Th1 vpravo (T2WI sagitální a axiální snímek, A a B).

Fig. 1. Magnetic resonance imaging demonstrates a massive T1/2 disc herniation with T1 root compression on the right side (T2WI sagittal and axial image, A and B).

paže a může se také vyskytnout Hornerův syndrom [6,7].

V případě naší pacientky podpořila diagnózu radikulopatie C8 vyšetření CT a EMG. U podobného případu je vhodné doplnit i jehlové vyšetření paraspinálních svalů, které by mohlo ukázat denervační postižení v nižších etážích. Finální diagnóza byla stanovena až po vyšetření MR, na které byla pacientka poslána poté, co kořenový obstřik C8 pod CT navigací neměl efekt. MR odhalila poměrně překvapivou příčinu: masivní výhřez disku Th1/2 vpravo s kompresí kořene Th1. Úlevu od bolesti přinesl kořenový obstřik cílený na kořen Th1. Pacientce bylo doporučeno chirurgické řešení (dekomprese s disektomií), ale díky úlevě od bolesti pacientka preferovala konzervativní postup. Konzervativní léčba je v první fázi metodou volby s doporučenou dobou nejméně 3 měsíce. Jasnou indikací k operaci je neúspěch konzervativních postupů s přítomností neztišitelné bolesti nebo přítomnost progredujícího neurologického deficitu [8].

Chceme zdůraznit, že i při klinicky zřejmé diagnóze kořenové léze C8 doporučujeme při neustupujících obtížích pátrat po této vzácné kompresivní lézi kořene Th1. Dále je vhodné připomenout velmi dobrý účinek konzervativní léčby, v tomto případě lokálního kořenového obstřiku pod CT navigací.

Literatura

1. Davies P, Kaar G. High thoracic disc prolapse in a rugby player. Br J Sports Med 1993; 27(3): 177–178.
2. Stetkarova I, Chrobok J, Ehler E et al. Segmental abdominal wall paresis caused by lateral low thoracic disc herniation. Spine (Phila Pa 1976) 2007; 32(22): E635–E639.
3. Singounas EG, Kypriades EM, Kellerman AJ et al. Thoracic disc herniation. Analysis of 14 cases and review of the literature. Acta Neurochir (Wien) 1992; 116(1): 49–52.
4. Kovalová I, Bednařík J, Keřkovský M et al. Asymptomatická spondylogenní komprese krční míchy. Cesk Slov Neurol N 2015; 78/111(1): 24–33.
5. Alberico AM, Sahni KS, Hall JA Jr et al. High thoracic disc herniation. Neurosurgery 1986; 19(3): 449–451.
6. Radecki J, Feinberg JH, Zimmer ZR. T1 radiculopathy: electrodiagnostic evaluation. HSS J 2009; 5(1): 73–77. doi: 10.1007/s11420-008-9105-4.
7. Spacey K, Zaidan A, Khazim R et al. Horner's syndrome secondary to intervertebral disc herniation at the level of T1–2. BMJ Case Rep 2014; pii: bcr2014204820. doi: 10.1136/bcr-2014-204820.
8. Son ES, Lee SH, Park SY et al. Surgical treatment of t1-2 disc herniation with t1 radiculopathy: a case report with review of the literature. Asian Spine J 2012; 6(3): 199–202. doi: 10.4184/asj.2012.6.3.199.