proLékaře.cz | 26.11.2026

doi: 10.14735/amcsnn2018223

Nádor z granulárních buněk stopky hypofýzy

Granular cell tumor in the pituitary stalk

Vážená redakce,
nádor z granulárních buněk poprvé popsal Weber v roce 1854 a o 70 let později Abrikossoff, který identifikoval skupinu společných histologických znaků tohoto nádoru [1,2]. Většinou se jedná o asymptomatický pomalu rostoucí benigní nádor prezentující se jako menší solitární uzel. Nádor z granulárních buněk se nejčastěji vyskytuje v jazyku, hrudní stěně a na horních končetinách. Méně často je pozorován v oblasti laryngu, gastrointestinálního traktu, prsou a anogenitální oblasti u žen [3]. Za velmi raritní se považuje nádor z granulárních buněk v oblasti infundibula a neurohypofýzy. Tvoří méně než 0,1 % ze všech primárních nádorů mozku a přibližně 1–1,5 % z mozkových nádorů v dospělém věku [4]. Cílem předkládané práce je seznámit čtenáře s tímto vzácně se vyskytujícím nádorem v oblasti tureckého sedla, jeho klinickou a radiologickou prezentací, histologickou povahou a možnostmi léčby.

Žena ve věku 44 let byla vyšetřována praktickým lékařem pro obtíže trvající přibližně 2 měsíce. Projevovaly se únavou, bolestmi kolenních kloubů, stěhovavými parestéziemi a slabostí horních i dolních končetin. Na základě krevního rozboru byla zjištěna pozitivita protilátek proti lymeské borelióze, a proto byla nasazena antibiotická terapie. Pro postupnou progresi subjektivních obtíží byla pacientka hospitalizována na neurologické klinice a tam byla provedena lumbální punkce; avšak bez průkazu neuroboreliózy. Pro diagnostické rozpaky bylo dále doplněno CT vyšetření mozku s nálezem supraselární expanze. Následná MR mozku prokazuje v oblasti infundibula okrouhlou expanzi velikosti 12 × 9 × 9 mm, která lehce komprimuje optické chiasma (obr. 1A). Oftalmologické vyšetření a počítačový perimetr neprokázaly zhoršení zraku. Endokrinologické vyšetření vyloučilo hormonální aktivitu tumoru či útlakové projevy, které by způsobovaly poruchu sekrece hormonu adeno- i neurohypofýzy. Na základě provedených vyšetření bylo vysloveno podezření na pituicytom, metastázu, eventuálně gliom hypotalamu a pacientka byla indikována k operační terapii. Operační zákrok byl proveden v celkové anestezii s hlavou upnutou ve tříbodové svorce. Byla realizována menší pravostranná pterionální kraniotomie. Po durotomii následovala preparace Sylviovy rýhy s otevřením chiasmatické cisterny a perforací lamina terminalis. Následná expozice skrze optokarotický trojúhelník odhalila kulovitý, na povrchu cévnatý tumor komprimující optické chiasma s intimním vztahem ke stopce hypofýzy. Byla provedena radikální exstirpace nádoru se zachováním stopky hypofýzy a následně uzavřena operační rána po anatomických vrstvách. Histologické vyšetření odhalilo solidně uspořádané struktury nádoru tvořeného uniformní populací buněk s excentricky uloženými jádry a objemnější eosinofilní nebo jemně granulární cytoplazmou, bez patrné mitotické aktivity a bez nekróz. V imunohistochemickém vyšetření byla pozitivita α-1 AT, TTF-1, antichymotrypsin, GFAP, PAS a PAS po natrávení, fokálně pozitivní protein S 100 a CD 68. Exprese Ki67 byla do 1 %. Vyšetření ukazovalo na nádor vycházející z derivace pituicytárních buněk a nález odpovídal nádoru z granulárních buněk (obr. 2). Šestý pooperační den byla pacientka přeložena na endokrinologickou kliniku k přešetření hormonálních funkcí hypofýzy. Hormonální vyšetření odhalilo zprvu přechodnou hyperprolaktinemii a přechodný syndrom nepřiměřené sekrece antidiuretického hormonu (SIADH), s následným trvalým rozvojem kraniálního diabetu insipidu. Ostatní hormony hypotalamo-hypofyzární osy zůstaly bez poruchy. Za 5 měsíců po operaci byla provedena kontrolní MR mozku s kompletním odstraněním nádoru infundibula (obr. 1B). Pacientka subjektivně neudávala zhoršení zraku. Vyšetření na počítačovém perimetru neodhalilo jakýkoli výpadek zorného pole. Objektivně zůstala bez neurologického deficitu, ale s nutností trvalé substituce ADH (Minirin).

Nádor z granulárních buněk má řadu synonym jako myoblastom, nádor z gragnulárních buněk, Abrikossoffův nádor, infundibulom anebo pituicytom, což je název, který je již výhradně užíván pro specifický nádor z gliálních buněk neurohypofýzy. Typickým imunohistochemickým znakem tohoto nádoru v oblasti neurohypofýzy je přítomnost exprese TTF-1, což se ale nevyskytuje u těchto nádorů v jiné lokalizaci [5]. Podle imunohistochemických znaků se za původce nádoru z granulárních buněk v selární oblasti označují pituicyty [5–7]. Pituicyty jsou hvězdicovité gliální buňky, které tvoří až 25 % objemu neurohypofýzy. Na základě jejich ultrastruktury rozlišujeme pět typů: 1. major pituicyty – podobající se astrocytům; 2. onkocytární pituicyty – obsa-

Autoři deklarují, že v souvislosti s předmětem studie nemají žádné komerční zájmy.
The authors declare they have no potential conflicts of interest concerning drugs, products, or services used in the study.
Redakční rada potvrzuje, že rukopis práce splnil ICMJE kritéria pro publikace zasílané do biomedicínských časopisů.
The Editorial Board declares that the manuscript met the ICMJE "uniform requirements" for biomedical papers.

V. Novák[1], L. Hrabálek[1], M. Vaverka[1], Z. Fryšák[2], O. Kalita[1], M. Hampl[1], L. Tučková[3]

[1] Neurochirurgická klinika LF UP a FN Olomouc
[2] III. interní klinika – nefrologická, revmatologická, endokrinologická LF UP a FN Olomouc
[3] Ústav klinické a molekulární patologie LF UP a FN Olomouc

MUDr. Vlastimil Novák
Neurochirurgická klinika
LF UP a FN Olomouc
I. P. Pavlova 6
779 00 Olomouc
e-mail: vlastimil.novak@fnol.cz

Přijato k recenzi: 13. 11. 2017
Přijato do tisku: 13. 3. 2018

proLékaře.cz | 26.11.2026

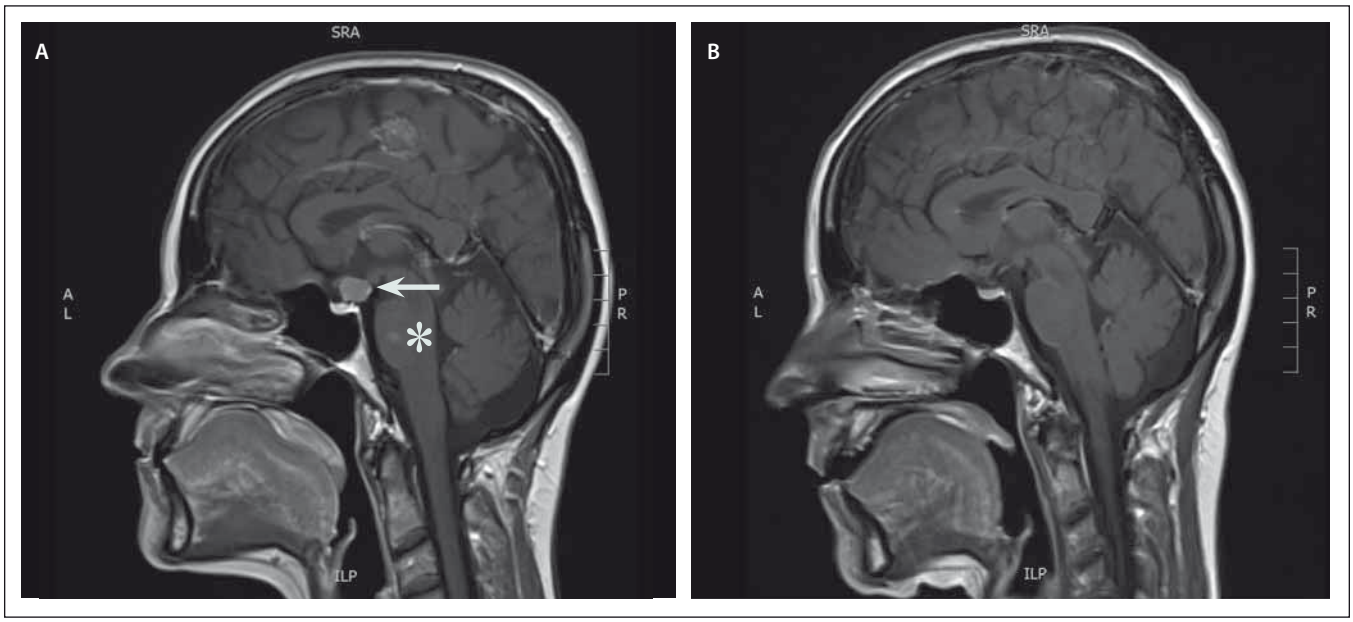

Obr. 1. MR hypofýzy (T1 vážené sagitální skeny s kontrastní látkou). A – tumorózní expanze v oblasti infundibula lehce komprimující optické chiasma (šipka), v pontu postkontrastně se sytící okrsek odpovídající cévní malformaci typu kapilární teleangiektázie (hvězdička); B – stav po kompletním odstranění nádoru infundibula.

Fig. 1. MRI of the pituitary gland (T1-weighted sagittal scans with contrast). A – tumor of the infundibulum compressing optic chiasm (arrow). Capillary teleangiectasia of the pons with contrast enhancement (asterisk); B – condition after complete removal of the tumor.

hující velké množství mitochondrií; 3. granulární pituicyty – bohaté na lyzozomální tělíska; 4. tmavé pituicyty a 5. ependymální pituicyty [8]. Nádor z granulárních buněk morfologicky odpovídá granulárním pituicytům, pituicytom se podobá major pituicytům a vřetenobuněčný onkocytom má původ v onkocytárních pituicytech. Všechny tři výše zmíněné nádory exprimují antigeny normálních pituicytů, jako jsou kalcium vázající protein S100, vimentin a TTF-1 [6]. Histologicky je nádor z granulárních buněk stejně jako pituicytom a vřetenobuněčný onkocytom zařazen mezi benigní nádory (WHO stupeň I) [7]. Podle kritérií Fanburgové-Smithové může být nádor z granulárních buněk klasifikován jako benigní, atypický a maligní. Maligní forma, která je definována přítomností metastáz, je extrémně vzácná [9].

Nádor z granulárních buněk častěji postihuje ženy ve čtvrtém až pátém deceniu života [10]. Klinická prezentace je nespecifická a neliší se od jiných patologických afekcí postihujících oblast tureckého sedla. Jedná se o zrakové obtíže, bolesti hlavy a endokrinní poruchy, zejména projevy pseudoprolaktinemie [10].

Nádor z granulárních buněk infundibula a neurohypofýzy je před operací obtížně diagnostikovatelný vzhledem k absenci specifických radiologických znaků. Vyšetření CT obvykle ukáže hyperdenzní tumor, který se sytí po aplikaci kontrastní látky. Při vyšetření MR bývá tumor v T1 i T2 vážených obrazech izointenzní. Po aplikaci gadolinia se tumor může heterogenně nebo homogenně sytit [10].

Základní terapeutickou modalitou pro nádory z granulárních buněk infundibula a neurohypofýzy je chirurgická terapie s cílem kompletní resekce nádoru. Můžeme zvolit klasický transkraniální nebo transnazální transsfenoidální přístup endoskopickou či mikroskopickou technikou. V případech atypických nebo recidivujících nádorů z granulárních buněk je indikována adjuvantní radioterapie.

Gagliardi et al prezentovali soubor 11 pacientů, kteří podstoupili chirurgický zákrok pro nádor z granulárních buněk neurohypofýzy. Nejčastějšími příznaky byly hyperprolaktinemie (72,7 %), zhoršení zraku (45,5 %) a bolesti hlavy (36 %). Transkraniální přístup byl zvolen u pěti pacientů a endoskopickým transnazálním přístupem bylo operováno šest pacientů. Radikální resekce bylo dosaženo v 54,5 % a subtotální resekce v 45,5 % případů. Zaznamenáno bylo jedno perioperační úmrtí na plicní embolii u pacienta, který podstoupil opakovanou transkraniální operaci pro reziduální tumor. Ostatní pacienti po dobou sledování (26–231 měsíců) zůstali naživu s průměrným Karnofského skóre 97 (rozmezí 90–100) [10].

Nádor z granulárních buněk v oblasti infundibula a neurohypofýzy bývá většinou náhodným nálezem při operacích pro tumorózní expanzi v oblasti selární krajiny. Jedná se o pomalu rostoucí benigní nádor bez tendence k invazivnímu chování nebo recidivám. Cílem chirurgické terapie je dekomprese okolních struktur a radikální exstirpace nádoru.

Literatura

1. Weber CO, Virchow R. Anatomische Untersuchung einer hypertrophischen Zunge nebst Bemerkungen über die Neubildung quergestreifter Muskelfasern. Archiv F Pathol Anat 1854; 7: 115–125.
2. Abrikossoff A. Über Myome, ausgehend von der quergestreiften willkürlichen Muskulatur. Virchows Arch Path Anat 1926; 260(1): 215–233.
3. Dolman PJ, Rootman J, Dolman CL. Infiltrating orbital granular cell tumour: a case report and literature review. Br J Ophthalmol 1987; 71(1): 47–53.
4. Wilkinson MD, Fulham MJ, Besser M. Neuroimaging findings in a suprasellar granular cell tumor. J Comput Assist Tomogr 2003; 27(1): 26–29.
5. Hagel C, Buslei R, Buchfelder M et al. Immunoprofiling of glial tumours of the neurohypophysis suggests a common pituicytic origin of neoplastic cells. Pituitary 2017; 20(2): 211–217. doi: 10.1007/s11102-016-0762-x.
6. Mete O, Lopes MB, Asa SL. Spindle cell oncocytomas and granular cell tumors of the pituitary are variants of

proLékaře.cz | 26.11.2026

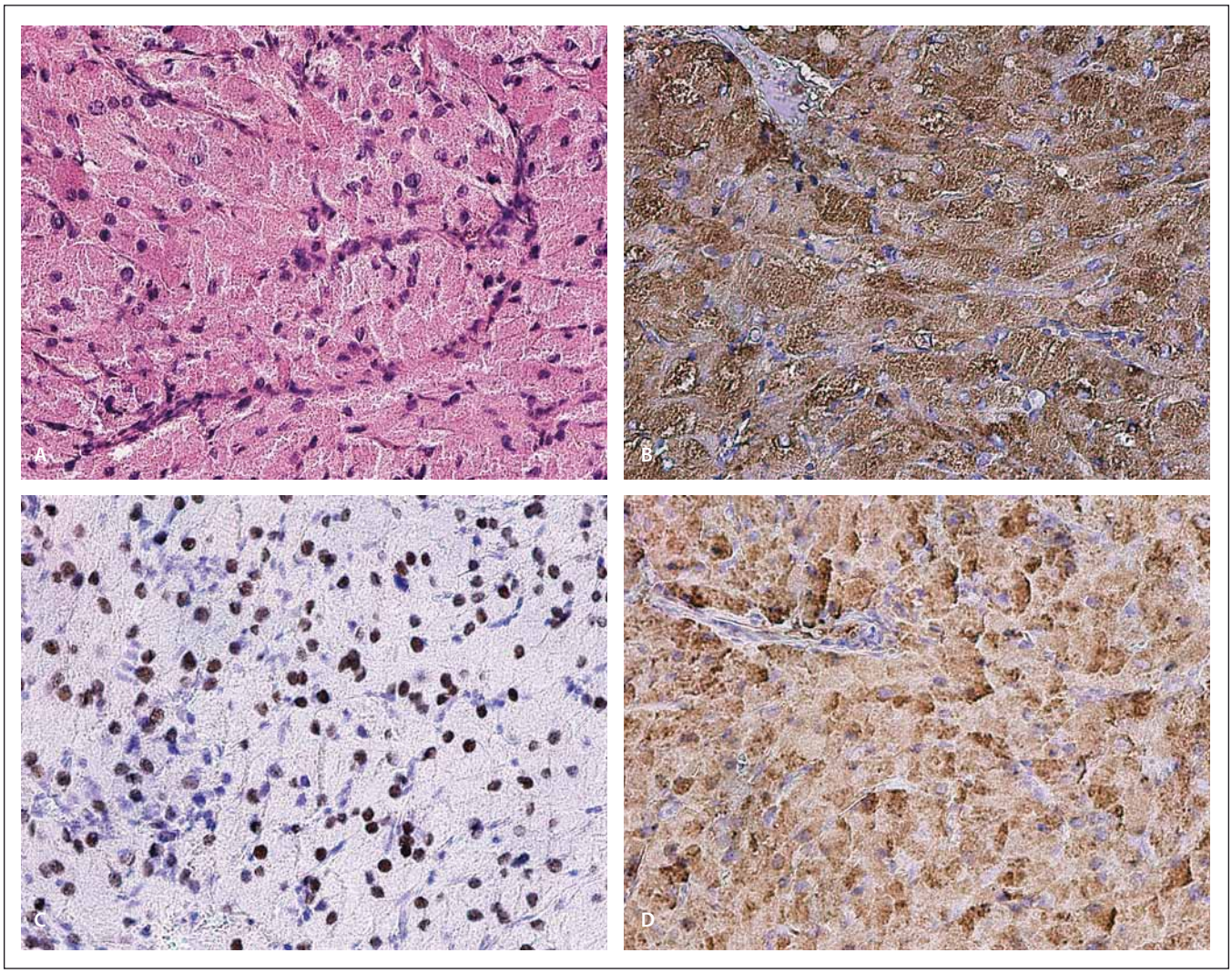

Obr. 2. Histologické preparáty nádoru z granulárních buněk. A – barvení hematoxylin–eozin, zvětšení 200×; B – imunohistochemické barvení na antichymotrypsin, zvětšení 200×; C – imunohistochemické barvení na TTF-1, zvětšení 200×; D – imunohistochemické barvení na antitrypsin, zvětšení 200×.

Fig. 2. Histological preparations of the granular cell tumor. A – staining of hematoxylin-eosin, magnification 200×; B – immunohistochemical staining on antichymotrypsin, magnification 200×; C – immunohistochemical staining on TTF-1, magnification 200×; D – immunohistochemical staining on antitrypsin, magnification 200×.

pituicytoma. Am J Surg Pathol 2013; 37(11): 1694–1699. doi: 10.1097/PAS.0b013e31829723e7.
7. Louis DN, Perry A, Reifenberger G et al. The 2016 World Health Organization classification of tumors of the central nervous system: a summary. Acta Neuropathol 2016; 131(6): 803–820. doi: 10.1007/s00401-016-1545-1.
8. Takei Y, Seyama S, Pearl GS et al. Ultrastructural study of the human neurohypophysis. II. Cellular elements of neural parenchyma, the pituicytes. Cell Tissue Res 1980; 205(2): 273–287.
9. Fanburg-Smith JC, Meis-Kindblom JM, Fante R et al. Malignant granular cell tumor of soft tissue: diagnositc criteria and clinicopathologic correlation. Am J Surg Pathol 1998; 22(7): 779–794.
10. Gagliardi F, Spina A, Barzaghi LR et al. Suprasellar granular cell tumor of the neurohypophysis: surgical outcome of a very rare tumor. Pituitary 2016; 19(3): 277–285. doi: 10.1007/s11102-016-0704-7.

Na webu www.csnn.eu jsou k dispozici další obrazové přílohy.