proLékaře.cz | 14.7.2025

doi: 10.14735/amcsnn2018304

Shoda v hodnocení čerstvých ischemických změn pomocí ASPECT skóre mezi neurologem a intervenčním neuroradiologem u pacientů s akutní mozkovou ischemií

Congruence in evaluating early ischemic changes using the ASPECT score between the neurologist and the interventional neuroradiologist in patients with acute cerebral ischemia

Autoři deklarují, že v souvislosti s předmětem studie nemají žádné komerční zájmy.
The authors declare they have no potential conflicts of interest concerning drugs, products, or services used in the study.
Redakční rada potvrzuje, že rukopis práce splnil ICMJE kritéria pro publikace zasílané do biomedicínských časopisů.
The Editorial Board declares that the manuscript met the ICMJE "uniform requirements" for biomedical papers.

J. Král[1,2], T. Jonszta[3], V. Marcián[1,2], H. Tomášková[2], M. Bar[1,2]

[1] Neurologická klinika, Komplexní cerebrovaskulární centrum FN Ostrava
[2] Katedra neurologie a psychiatrie, LF OU, Ostrava
[3] Ústav radiodiagnostický, FN Ostrava

MUDr. Jiří Král
Neurologická klinika
Komplexní cerebrovaskulární centrum
Fakultní nemocnice Ostrava
17. listopadu 1790/5
708 52 Ostrava-Poruba
e-mail: jiri.kral@post.cz

Přijato k recenzi: 3. 5. 2017
Přijato do tisku: 5. 3. 2018

Souhrn

Úvod: Mechanická trombektomie je účinná metoda v léčbě akutního ischemického mozkového infarktu s prokázanou okluzí velké intrakraniální arterie. Hlavní indikační kritéria pro mechanickou trombektomii jsou akutní intrakraniální tepenná okluze a nerozsáhlé časné ischemické změny hodnocené pomocí ASPECT skóre ≥ 6 bodů. Cílem naší studie bylo porovnání shody v hodnocení časných ischemických změn pomocí ASPECT skóre mezi intervenčním neuroradiologem a všeobecným neurologem. *Metodika:* Do studie byli zařazeni všichni pacienti s ischemickou CMP přijatí do 12 h od vzniku potíží do Komplexního cerebrovaskulárního centra FN Ostrava od dubna do října 2015. Všem pacientům byla provedena nativní CT mozku, která byla retrospektivně hodnocena intervenčním neuroradiologem a všeobecným neurologem. *Výsledky:* Do studie bylo zařazeno 136 pacientů, z toho 71 žen, věk 71 ± 13 let, a 65 mužů, 68 ± 12 let. Celkem 64 (47 %) pacientů podstoupilo intravenózní trombolýzu, 33 (24 %) pacientů mechanickou trombektomii. Absolutní shoda v hodnocení ASPECT skóre byla 64 %, nevážený kappa index (κ) 0,19; 95 % CI 0,063–0,316. Shoda na 1–2 body v hodnocení ASPECT skóre 90 %; κ 0,19; 95 % CI 0,133–0,220. Shoda na 1–6 a 7–10 bodů v hodnocení ASPECT skóre 94 %; κ 0,40; 95 % CI 0,076–0,731. *Závěr:* V naší studii jsme prokázali mírnou až slabou shodu v hodnocení přítomnosti rozsáhlých časných ischemických změn mezi neurologem a intervenčním neuroradiologem.

Abstract

Introduction: Mechanical thrombectomy is an effective method in the treatment of acute ischemic stroke with evidence of the occlusion of the large intracranial artery. The main indication criteria for mechanical thrombectomy are acute intracranial arterial occlusion and an ASPECT score ≥ 6 points. The aim of our study was to compare the evaluation of early ischemic changes using the ASPECT score between the interventional neuroradiologist and the general neurologist. *Methods:* All patients with ischemic stroke admitted within 12 h after the onset of the symptom to the Comprehensive Stroke Center, University Hospital Ostrava from April to October 2015 were enrolled in the study. All patients received a non-contrast brain CT examination which was retrospectively evaluated by the interventional neuroradiologist and the general neurologist. Results: 136 patients were included in the study; 71 women, age 71 ± 13 years and 65 men, age 68 ± 12 years. A total of 64 patients (47%) underwent IVT, and 33 patients (24%) had mechanical thrombectomy. An absolute match in the ASPECT score rating was 64%, unweighted kappa index (κ) was 0.19, and 95% CI was 0.063–0.316. Matching 1–2 points in ASPECT score rating was 90%; κ was 0.19; and 95% was CI 0.133–0.220. Matching 1–6 and 7–10 points in ASPECT score rating was 94%; κ was 0.40; and 95% CI was 0.076–0.731. *Conclusion:* In our study, we have shown a slight to fair agreement in assessing the presence of extensive early ischemic changes between the neurologist and the interventional neuroradiologist.

Klíčová slova

ASPECT skóre – inter-rater variabilita – časné ischemické změny

Key words

ASPECT score – inter-rater variability – early ischemic changes

proLékaře.cz | 14.7.2025

Úvod

Akutní uzávěr intrakraniální arterie je nejčastější příčina CMP [1] a rekanalizační terapie je jediná účinná prokázaná metoda v léčbě akutní ischemické CMP [2]. K léčbě se využívá intravenózní trombolýza (IVT), která vede ke klinickému a statisticky významnému zmírnění postižení v rámci CMP [2]. Ta do roku 2014 představovala jedinou evidence-based terapii akutního mozkového infarktu [3]. Avšak samotnou IVT je dosaženo kompletní rekanalizace pouze u jedné čtvrtiny takto léčených pacientů [3,4]. Důležitými faktory ovlivňujícími rekanalizaci tepny po podání IVT jsou: čas od vzniku příznaků do podání léčby, délka, lokalizace a permeabilita trombu, do kterého musí trombolytikum proniknout [3]. Nedostatečná účinnost IVT na delší a objemnější tromby může být překonána pomocí mechanické trombektomie (tzv. endovaskulární léčba) [3]. V roce 2015 bylo studiemi MR CLEAN, ESCAPE, SWIFT PRIME, EXTEND-IA a REVASCAT prokázáno, že endovaskulární léčba výrazně snižuje morbiditu a mortalitu pacientů [3–12].

K indikaci mechanické trombektomie je nutné provést nativní CT vyšetření mozku (NCCT), aby byl zhodnocen rozsah časných ischemických změn, a CT angiografii (CTA) k určení přítomnosti uzávěru velké intrakraniální cévy [10–12]. U pacientů s neznámou dobou vzniku nebo po šesté hodině od vzniku CMP se také doporučuje zhodnotit časné ischemické změny pomocí CT perfuze (CTP) nebo difuzní vážené MR [3].

Hodnocení časných ischemických změn pomocí ASPECT skóre (Alberta Stroke Program Early CT Score) je významné selekční kritérium k indikaci mechanické trombektomie u pacientů s tepenným uzávěrem [1]. Neschopnost správného a rychlého zhodnocení nálezů může prodloužit čas k zahájení rekanalizační terapie.

Cílem naší studie bylo posoudit shodu v hodnocení ASPECT skóre mezi intervenčním neuroradiologem a všeobecným neurologem se subspecializací v epileptologii, členem iktového týmu při ústavní pohotovostní službě.

Metodika

Pacienti

Do studie byli zařazeni všichni pacienti s ischemickou CMP přijatí do 12 h od vzniku potíží do Komplexního cerebrovaskulárního centra FN Ostrava v období od dubna do října 2015.

Všem pacientům bylo provedeno NCCT vyšetření mozku a CTA vyšetření. Byla zaznamenána následující demografická a klinická data: věk, pohlaví, časné ischemické změny na CT hodnocené dle ASPECT skóre před léčbou a vstupní neurologický deficit hodnocený pomocí škály NIHSS (National Institutes of Health Stroke Scale). Byl také zaznamenán funkční deficit v modifikované Rankinově škále mRS při propuštění z nemocnice. Data byla zanesena do registru mechanických rekanalizací CERBERUS a do mezinárodního registru SITS.

Zobrazení

U všech pacientů byl použit multidetektorový spirální 64řadý CT přístroj (Siemens Medical Systems, Erlangen, Německo). Po nativním CT vyšetření NCCT vždy následovala CTA s použitím 50–100 ml jodové kontrastní látky (Visipaque, GE Healthcare, Piscataway, NJ, USA), která byla aplikována rychlostí 4 ml/s. Rozsah CTA byl od aortálního oblouku až po distální intrakraniální arterie. Šíře základních řezů CT vyšetření pro potřeby další rekonstrukce byla 0,75 mm.

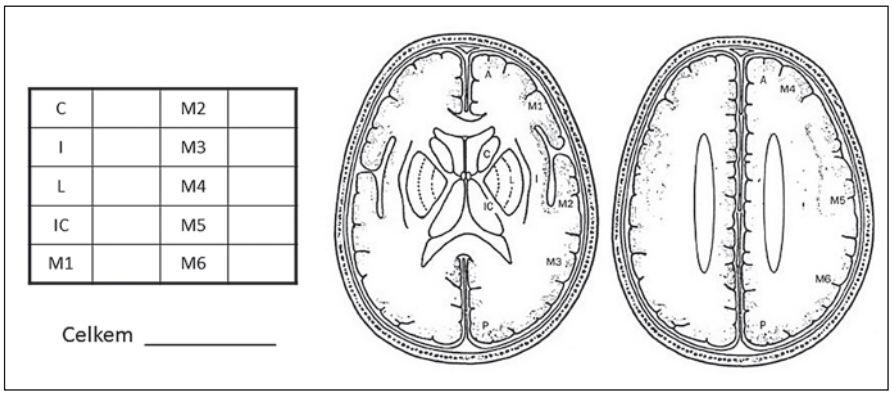

Obr. 1. Hodnocení ASPECT skóre (zobrazení jednotlivých oblastí povodí a. cerebri media v transverzálním řezu v oblasti bazálních ganglií a supraganglionálně s přiloženou tabulkou pro vyplňování ASPECT skóre).

Fig. 1. Evaluation of the ASPECT score (visualization of particular regions in the territory of middle cerebral artery in the transverse section of the basal ganglia and supraganglionally with the enclosed table for filling the ASPECT score).

Hodnocení časných ischemických změn pomocí ASPECT skóre

Intervenční neuroradiolog absolvoval European course of neuroradiology a zabývá se diagnostikou a endovaskulární terapií posledních cca 10 let. Ani jeden z lékařů neměl přístup ke klinickým datům pacientů ani k hodnocení druhého kolegy. Oba lékaři absolvovali ASPECT skóre kurz v rámci e-learningu (http://www.aspectsinstroke.com/).

Hodnocení ASPECT skóre spočívá ve vyhodnocení 10 oblastí mozku zásobovaných střední mozkovou tepnou (ACM) na straně postižené CMP v rovině bazálních ganglií (BG) a supraganglionárně [3,5]. Pokud jsou v daných oblastech identifikovány časné ischemické změny (parenchymová hypodenzita a setření hranice šedé a bílé hmoty mozkové), odečte se vždy 1 bod za postiženou oblast. Normální nález skóruje 10 bodů, zasažení celého povodí ACM dané strany skóruje 0 body (obr. 1, 2A–B) [3,5].

Statistická analýza

Data pacientů byla vyjádřena číselně a zpracována statistikem, byla použita základní popisná statistika s použitím programu Stata verze 13 (StataCorp LLC, College Station, Texas , USA). Pro hodnocení shody byl použit výpočet absolutní shody v procentech, směrodatná odchylka (SD), průměr a medián. Dále byla shoda hodnocena neváženým kappa indexem (κ). Shoda byla označena za „mírnou“ s κ 0,00–0,20; za „slabou“ s κ 0,21–0,40; za „průměrnou“ s κ 0,41–0,60; za „nadprůměrnou“ s κ 0,61–0,80 a za „dokonalou“ s κ 0,81–1,00 [13,14]. Byla hodnocena absolutní shoda v hodnocení ASPECT skóre na 1 bod, poté shoda při možném rozptylu 1–2 body a shoda ≤ 6 bodů a > 6 bodů.

Výsledky

Celkem bylo do studie zařazeno 136 pacientů v období duben–říjen 2015, z toho 71 žen, věk 71 ± 13 let a 65 mužů, věk 68 ± 12 let. Celkem 64 (47 %) pacientů podstoupilo IVT, 33 pacientů (24 %) podstoupilo mechanickou trombektomii. Medián NIHSS při vstupním neurologickém vyšetření byl 8 (rozpětí 1–24), medián mRS v den propuštění z ne-

proLékaře.cz | 14.7.2025

Tab. 1. Shoda v hodnocení dichotomizovaného ASPECT skóre mezi neurologem a intervenčním neuroradiologem.

ASPECT skóre neurolog	počet	%
1–6	4	2,9
7–10	132	97,1
celkem	136	100,0

ASPECT skóre intervenční neuroradiolog	počet	%
1–6	10	7,4
7–10	126	92,6
celkem	136	100,0

Absolutní shoda 94,1 % (95% IS 88,7–97,4%). Kappa index (κ) 0,40 – slabá shoda. κ (95% CI) = 0,08–0,73

mocnice byl 3 (rozpětí 0–6). V daném období bylo do Komplexního cerebrovaskulárního centra FN Ostrava přijato celkem 273 pacientů s ischemickou CMP.

Všichni pacienti podstoupili akutní vstupní CT vyšetření mozku. Celkem 75 % pacientů bylo přijato do nemocnice v intervalu do 6 h od vzniku CMP, 10 pacientů mezi 6–12 h od vzniku CMP, u 26 pacientů nebyla známa přesná doba vzniku CMP, ale jen to, že vznik CMP byl do 12 h před přijetím do nemocnice.

Shoda v hodnocení ASPECT skóre mezi neuroradiologem a všeobecným neurologem byla

1. absolutní shoda v hodnocení ASPECT skóre 64 %; κ 0,19; 95% CI 0,063–0,316; mírná shoda;
2. shoda na 1–2 body v hodnocení ASPECT skóre 90 %; κ 0,19; 95% CI 0,133–0,220; mírná shoda;
3. shoda na 1–6 a 7–10 bodů v hodnocení ASPECT skóre 94 %; κ 0,40; 95% CI 0,076–0,731; slabá shoda (tab. 1A–B).

Diskuze

Akutní uzávěr intrakraniální tepny je nejčastější příčina ischemické CMP [1,3,15,16]. Jedná se též o predikující faktor výsledného klinického stavu pacientů s CMP [17]. Již mnoho studií prokázalo přínos mechanické trombektomie jako vysoce efektivní léčby ischemických iktů do 6 h od vzniku CMP [3–12,18]. Efekt mechanické trombektomie po 6. h od vzniku CMP není jednoznačně určen vzhledem k nízkému počtu pacientů ve studiích ESCAPE a MR CLEAN [6–9,18]. V rámci European Stroke Organisation Conference 2017 v Praze byla prezentována výsledná data studie DAWN. Studie DAWN prokázala 73% redukci disability u přísně klinicky a radiologicky selektovaných pacientů léčených pomocí mechanické trombektomie mezi 6. a 24. h [18]. Včasná rekanalizace vede k lepšímu výslednému klinickému stavu pacientů [6–9,19]. Díky výsledkům těchto studií došlo ke změnám doporučeného postupu pro léčbu akutní CMP [3,18]. Vedle

Obr. 2A. Čerstvé ischemické změny v povodí a. cerebri media vpravo – řez v oblasti bazálních ganglií, ASPECT skóre 6.

Fig. 2A. Early ischemic changes in the territory of the right middle cerebral artery in the section of the basal ganglia area; ASPECT score 6.

Obr. 2B. Čerstvé ischemické změny v povodí a. cerebri media vpravo – supraganglionární řez, ASPECT skóre 6. Ischemické změny v oblasti zadní mozkové tepny se pomocí ASPECT skóre nehodnotí.

Fig. 2B. Early ischemic changes in the territory of the right middle cerebral artery in right section of the supraganglionic area; ASPECT score 6. Ischemic changes in the area of the posterior cerebral artery are not evaluated using the ASPECTS score.

průkazu uzávěru velké intrakraniální arterie je posouzení rozsahu časných ischemických změn na vstupním NCCT vyšetření mozku základním předpokladem indikace mechanické trombektomie.

Dřívější posuzování rozsahu časných ischemických změn o velikosti > nebo < než 1/3 povodí a. cerebri media (pravidlo 1/3 ACM), kdy pacienti málo profitují z IVT a je vysoké riziko intrakraniálních hemoragií, bylo dosti nespolehlivé, individuální a závislé na zkušenostech hodnotícího lékaře [20–22].

Prokázáním účinnosti mechanické rekanalizace pomocí výše uvedených studií stoupl význam hodnocení časných ischemických změn pomocí ASPECT skóre. Správnost hodnocení rozsahu časných ischemických změn pomocí ASPECT skóre je závislá na zkušenostech a erudici hodnotícího lékaře [23]. Vzhledem k faktu, že péče o akutní pacienty s CMP probíhá 24 h/7 dní v týdnu, trvalou přítomnost erudovaného experta nelze předpokládat. Tato skutečnost bohužel omezuje zavedení ASPECT skóre do rutinní klinické praxe.

V naší studii jsme prokázali mírnou shodu v absolutním hodnocení ASPECT skóre mezi neuroradiologem a neurologem. Rovněž shoda v hodnocení na 1–2 body v ASPECT skóre byla mírná (κ 0,19). Také shoda v „hrubém" hodnocení časných ischemických změn (dichotomizovaný ASPECTS ≤ 6 bodů a > 6 bodů) mezi expertem a všeobecným neurologem byla slabá (shoda 94 %, κ 0,40). Tyto výsledky odpovídají již dříve publikovaným studiím [23–26].

V rámci druhého čtení byla provedena analýza neshody (≤ 6 bodů a > 6 bodů ASPECTS) v evaluaci časných ischemických změn mezi neurologem a neuroradiologem. Ve většině případů došlo k podhodnocení rozsahu časných ischemických změn v oblasti BG a inzuly (ASPECTS oblasti C, I, L, IC) ze strany neurologa. Celkem bylo 15 sporných případů (neshod). V 10 případech došlo k podhodnocení časných ische-

proLékaře.cz | 14.7.2025

mických změn v BG neurologem, ve dvou případech k nadhodnocení časných ischemických změn v BG neurologem, v jednom případě došlo k nadhodnocení časných ischemických změn v BG intervenčním neuroradiologem, ve dvou případech došlo k diskrepanci v hodnocení ASPECT skóre mezi oběma lékaři z důvodu špatné kvality nativního CT snímku. Dobrý management akutní CMP je klíčový pro reperfuzní terapii [25,27,28]. Bylo prokázáno, že nedostatek specializovaného personálu (neurolog specializovaný v cerebrovaskulární medicíně a neuroradiolog) v nemocnicích během ústavních pohotovostních služeb je spojen s poklesem aplikací IVT [4,8,27] a s odkladem zahájení terapie.

Předchozí naše studie prokázala schopnost neurologů odečítat okluzi velké mozkové cévy při CTA po dostatečném tréninku [28].

Správně rozpoznat ASPECT skóre a shodnout se se specializovaným intervenčním neuroradiologem na absolutní hodnotě je velmi obtížné. Naše práce prokázala pouze slabou shodu v hrubém rozlišení rozsahu časných ischemických změn při hodnocení ASPECT skóre ≤ 6 bodů a > 6 bodů. Tato evaluace je však dostatečná pro správnou indikaci mechanické trombektomie [3,4,8].

Pro zvýšení variability a důvěryhodnosti hodnocení ASPECT skóre je nutný opakovaný trénink nejlépe s pomocí e-ASPECT software [26,29]. Tento systém je schopen hodnotit ASPECT skóre automaticky s vysokou shodou s radiologickými experty a s výsledky difuzní vážené MR [10,26,29].

Limitace studie – v našem souboru byl nízký počet CT nálezů s ASPECT skóre ≤ 6 bodů vč. (10 CT nálezů hodnocených neuradiologem). Tato skutečnost mohla ovlivnit celkovou shodu v našem souboru.

Závěr

Správná evaluace časných ischemických změn na NCCT obraze je základním předpokladem indikace pacienta k revaskularizační terapii. V naší studii jsme prokázali mírnou až slabou shodu mezi neurologem a intervenčním neuroradiologem v hodnocení přítomnosti rozsáhlých ischemických změn (ASPECT skóre < 6 bodů). Velmi často neurolog podceňoval přítomnost časné ischemie v oblasti BG a v inzule. Další trénink ASPECT skóre je nutný ke zlepšení diagnostiky časných ischemických změn u pacientů s akutní CMP.

Literatura

1. Rha JH, Saver JL. The impact of recanalization on ischemic stroke outcome – a meta-analysis. Stroke 2007; 38(3): 967–973. doi: 10.1161/01.STR.0000258112.14918.24.

2. Lloyd-Jones D, Adams RJ, Brown TM et al. Heart disease and stroke statistics – 2010 update: a report from the American Heart Association. Circulation 2010; 121(7): e46–e215. doi: 10.1161/CIRCULATIONAHA.109.192667.

3. Volný O, Krajina A, Bar M et al. Konsenzus a návrh k algoritmu léčby – mechanická trombectomie u akutního mozkového infarktu. Cesk Slov Neurol N 2016; 79/112(1): 100–110. doi: 10.14735/amcsnn2016100.

4. Ding D. Endovascular mechanical thrombectomy for acute ischemic stroke: a new standard of care. J Stroke 2015; 17(2): 123–126. doi: 0.5853/jos.2015.17.2.123.

5. Goyal M, Menon BK, van Zwam WH et al. Endovascular thrombectomy after large-vessel ischaemic stroke: a meta-analysis of individual patient data from five randomised trials. Lancet 2016; 387(10029): 1723–1731. doi: 10.1016/S0140-6736(16)00163-X.

6. Campbell BC, Mitchell PJ, Kleinig TJ et al. Endovascular therapy for ischemic stroke with perfusion-imaging selection. N Engl J Med 2015; 372(11): 1009–1018. doi: 10.1056/NEJMoa1414792.

7. Goyal M, Demchuk AM, Menon BK et al. Randomized assessment of rapid endovascular treatment of ischemic stroke. N Engl J Med 2015; 372(11): 1019–1030. doi: 10.1056/NEJMoa1414905.

8. Saver JL, Goyal M, Bonafe A et al. Stent-retriever thrombectomy after intravenous t-PA vs. t-PA alone in stroke. N Engl J Med 2015; 372(24): 2285–2295. doi: 10.1056/NEJMoa1415061.

9. Jovin TG, Chamorro A, Cobo E et al. Thrombectomy within 8 hours after symptom onset in ischemic stroke. N Engl J Med 2015; 372(24): 2296–2306. doi: 10.1056/NEJMoa1503780.

10. Menon BK, Campbell BC, Levi C et al. Role of imaging in current acute ischemic stroke workflow for endovascular therapy. Stroke 2015; 46(6): 1453–1461. doi: 10.1161/STROKEAHA.

11. Demchuk AM, Menon BK, Goyal M. Comparing vessel imaging: noncontrast computed tomography/computed tomographic angiography should be the new minimum standard in acute disabling stroke. Stroke 2016; 47(1): 273–281. doi: 10.1161/STROKEAHA.115.009171.

12. Volny O, Cimflova P, Kadlecova P et al. Single-phase versus multiphase CT angiography in middle cerebral artery clot detection-benefits for less experienced radiologists and neurologists. J Stroke Cerebrovasc Dis 2017; 26(1): 19–24. doi: 10.1016/j.jstrokecerebrovasdis.2016.08.023.

13. Landis JR, Koch GG. An application of hierarchical kappa-type statistics in the assessment of majority agreement among multiple observers. Biometrics 1977; 33(2): 363–374.

14. Dušek L, Pavlík T, Koptíková J. Analýza dat v neurologii. VI. Přesnost, spolehlivost a reprodukovatelnost měření u diskrétních dat. Cesk Slov Neurol N 2007; 70/103(6): 719–721.

15. Deipolyia AR, Hambergb LM, Gonzaléza RG et al. Diagnostic yield of emergency department arch-to-vertex CT angiography in patients with suspected acute stroke. AJNR Am J Neuroradiol 2015; 36(2): 265–268. doi: 10.3174/ajnr.A4112.

16. Wunderlich MT, Goertler M, Postert T et al. Recanalization after thrombolysis: does a recanalization time window exists? Neurology 2007; 68(17): 1364–1368. doi: 10.1212/01.wnl.0000260604.26469.8e.

17. Farzin B, Fahed R, Guilbert F et al. Early CT changes in patients admitted fot thrombectomy – intrarater and interrater agreement. Neurology 2016; 87(3): 249–256. doi: 10.1212/WNL.0000000000002860.

18. Jovin TG, Saver JL, Ribo M et al. Diffusion-weighted imaging or computerized tomography perfusion assessment with clinical mismatch in the triage of wake up and late presenting strokes undergoing neurointervention with Trevo (DAWN) trial methods. Int J Stroke 2017; 12(6) 641–652. doi: 10.1177/1747493017710341.

19. Škoda O, Herzig R, Mikulík R et al. Klinický standard pro diagnostiku a léčbu pacientů s ischemickou cévní mozkovou příhodou a s tranzitorní ischemickou atakou – verze 2016. Cesk Slov Neurol N 2016; 79/112(3): 351–363. doi: 10.14735/amcsnn2016351.

20. Wardlaw JM, Dorman PJ, Lewis SC et al. Can stroke physicians and neuroradiologists identify signs of early cerebral infarction on CT? J Neurol Neurosurg Psychiatry 1999; 67(5): 651–653.

21. Grotta JC, Chiu D, Lu M et al. Agreement and variability in the interpretation of early CT changes in stroke patients qualifying for intravenous rtPA therapy. Stroke 1999; 30(8): 1528–1533.

22. Barber PA, Demchuk AM, Zhang J et al. Validity and reliability of a quantitative computed tomography score in predicting outcome of hyperacute stroke before thrombolytic therapy. ASPECTS Study Group. Alberta Stroke Programme Early CT Score. Lancet 2000, 355(9216): 1670-1674.

23. Pexman JH, Barber PA, Hill MD et al. Use of the Alberta Stroke Program Early CT Score (ASPECTS) for assessing CT scans in patients with acute stroke. AJNR Am J Neuroradiol 2001; 22(8): 1534–1542.

24. Coutts SB, Demchuk AM, Barber PA et al. Interobserver variation of ASPECTS in real time. Stroke 2004; 35(5): e103–e105. doi: 10.1161/01.STR.0000127082.19473.45.

25. Mikulík R, Václavík D, Sanák D et al. A nationwide study on topography and efficacy of the stroke treatment network in the Czech Republic. J Neurol 2010; 257(1): 31–37. doi: 10.1007/s00415-009-5259-3.

26. Herweh C, Ringleb PA, Rauch G et al. Performance of e-ASPECTS software in comparison to that of stroke physicians on assessing CT scans of acute ischemic stroke patients. Int J Stroke 2016; 11(4): 438–445. doi: 10.1177/1747493016632244.

27. Lees KR, Ford GA, Muir KW et al. Thrombolytic therapy for acute stroke in the United Kingdom: experience from the safe implementation of thrombolysis in stroke (SITS) register. QJM 2008; 101(11): 863–869. doi: 10.1093/qjmed/hcn102.

28. Bar M, Kral J, Jonszta T et al. Interrater variability for CT angiography evaluation between neurologists and neuroradiologist in acute stroke patients. Br J Radiol 2017; 90(1071): 20160670. doi: 10.1259/bjr.20160670.

29. Gupta AC, Schaefer PW , Chaudhry ZA et al. Interobserver reliability of baseline noncontrast ct Alberta stroke program early ct score for intra-arterial stroke treatment selection. AJNR Am J Neuroradiol 2012; 33(6): 1046-1049. doi: 10.3174/ajnr.A2942.