

doi: 10.14735/amcsnn2018358

Svalová biopsie v deseti bodech

Muscle biopsy in 10 key points

Souhrn

V dnešní době není svalová biopsie u většiny myopatií diagnostická metoda první volby. Svalová biopsie je u podezření na vrozenou myopatii indikována pouze tehdy, pokud je nález z molekulárně biologických vyšetření nekonkluzivní nebo pokud nekoreluje s klinickým fenotypem onemocnění. Naopak, svalová biopsie je indikována ve všech případech podezření na autoimunitní procesy – myozitidy či imunitně zprostředkované nekrotizující myopatie, případně vaskulitidy.

Abstract

Currently, muscle biopsy is not a first-choice diagnostic procedure in most myopathies. In suspected hereditary myopathies, muscle biopsy is only indicated when the results of the molecular biological analysis remain inconclusive or when it does not fit with the clinical phenotype of the disease. Conversely, muscle biopsy is still indicated in all cases of suspected autoimmune diseases – myositis, immune-mediated necrotizing myopathy, or vasculitis.

Autoři deklarují, že v souvislosti s předmětem studie nemají žádné komerční zájmy.

The authors declare they have no potential conflicts of interest concerning drugs, products, or services used in the study.

Redakční rada potvrzuje, že rukopis práce splnil ICMJE kritéria pro publikace zasílané do biomedicínských časopisů.

The Editorial Board declares that the manuscript met the ICMJE "uniform requirements" for biomedical papers.

J. Zámečník

Ústav patologie a molekulární medicíny, 2. LF UK a FN Motol, Praha



prof. MUDr. Josef Zámečník, Ph.D.

Ústav patologie a molekulární medicíny

2. LF UK a FN Motol

V Úvalu 84

150 06 Praha 5

e-mail:

josef.zamecnik@lfmotol.cuni.cz

Přijato k recenzi: 21. 2. 2018

Přijato do tisku: 18. 4. 2018

Klíčová slova

svalová biopsie – myopatie

Key words

muscle biopsy – myopathy

1. Jaké jsou indikace svalové biopsie?

V dnešní době není svalová biopsie u většiny myopatií diagnostická laboratorní metoda první volby. Při klinickém podezření na vrozenou myopatii (svalové dystrofie, myotonické dystrofie, kongenitální myopatie, svalové kanalopatie a vrozené metabolické myopatie) je dnes potřeba nejdříve provést méně invazivní vyšetření – molekulárně genetické (v současnosti nejčastěji s využitím platformy sekvenování nové generace [NGS]) a test suché krevní kapky na vyloučení Pompeho nemoci. Svalová biopsie je u těchto případů indikována pouze tehdy, pokud je nález z molekulárně biologických vyšetření nekonkluzivní nebo pokud neko-

reduje s klinickým fenotypem onemocnění. Indikací pro primární provedení svalové biopsie také není klinické podezření na endokrinní myopatie.

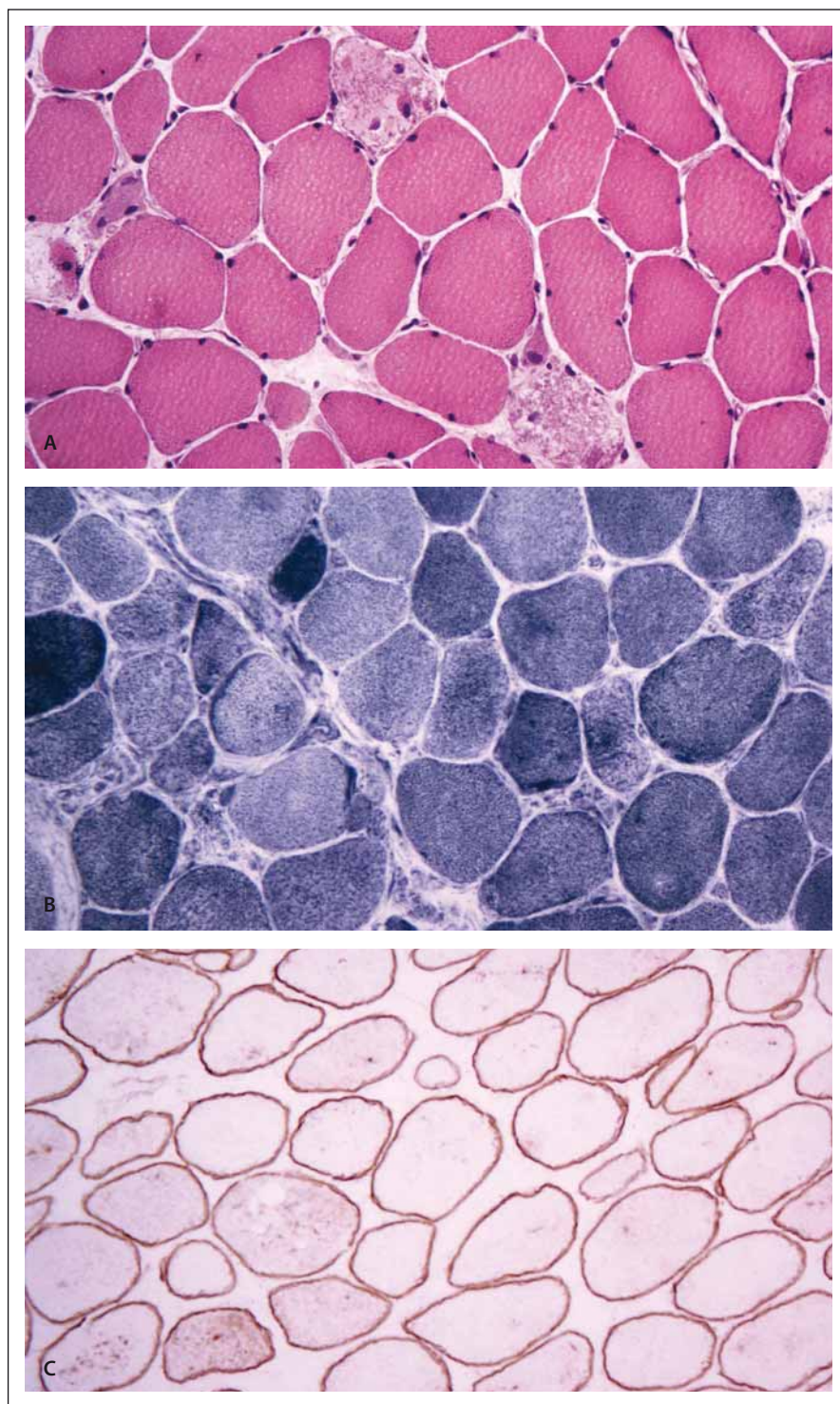
Naopak, svalová biopsie je indikována ve všech případech podezření na autoimunitní procesy – myozitidy či imunitně zprostředkované nekrotizující myopatie, případně vaskulitidy.

Občasným důvodem ke svalové biopsii je potřeba rozlišit primární myopatie od neurogení svalové poruchy. Ačkoli je jejich typická klinická prezentace rozdílná, v praxi se jejich klinický průběh, symptomy i nálezy při laboratorním vyšetření mohou překrývat. Někdy může dojít k souběhu myopatie s neurogením postižením svalu,

což dělá diferenciální diagnostiku ještě obtížnější.

2. Je každé pracoviště patologie schopno zpracovat a odečíst bioptovaný materiál?

Vzhledem k tomu, že laboratorní zpracování svalové biopsie se liší od běžných biopsií zejména charakterem mražení (většinou v izopentanu nebo zkvapalněném propanbutanu) a častou potřebou elektronmikroskopického vyšetření, je potřeba zpracovat odebraný materiál pouze ve speciálně vybavených laboratořích. Vlastní hodnocení svalových biopsií také vyžaduje zvláštní erudici. Zavedené myopatologické laboratoře jsou ve FN Motol v Praze a FN Brno.



Obr. 1. A – Obraz imunitně zprostředkované nekrotizující myopatie v barvení hematoxylinem-eosinem. B – Histochemický průkaz oxidativního enzymu NADH tetrazolium reduktázy pro zázornění distribuce mitochondrií a změn sarkoplazmatického retikula. C – Imunohistochemický průkaz tyčinkové domény dystrofinu v membráně svalových vláken. Zvětšení 400x.

Fig. 1. A – Immune mediated necrotizing myopathy in hematoxylin-eosin staining. B – Histochemical detection of the oxidative enzyme NADH tetrazolium reductase to reveal the distribution of mitochondria and changes in the sarcoplasmic reticulum. C – Immunohistochemical detection of dystrophin rod domain in the sarcolemma of the muscle fiber. Magnification 400x.

3. Co by nemělo chybět na žádance?

Myopatologie je v rámci celé diagnostické histopatologie obor s mimořádně nízkým procentem jednoznačných diagnóz s nezaměnitelnými patognomickými znaky. Naopak, nejčastěji je nutno poskládat informace poskytnuté jednotlivými histopatologickými vyšetřovacími metodami do mozaiky, která dává smysl, ladí s poskytnutými klinickými informacemi a vede k diagnóze. Nedostatek klinických informací vede k jedinému výsledku, kterým je pouhý popis histopatologického obrazu, a mozaika diagnózy zůstává nesložena a efekt takové biopsie pro pacienta je sporný. Vždy je třeba, aby mohl patolog interpretaci svalové biopsie zodpovědět diagnostický dotaz klinika formulovaný v žádosti o vyšetření.

Na žadance ke svalové biopsii by kromě běžných nálezů v žádném případě neměly chybět tyto údaje:

- stručný nástin klinického průběhu a symptomatologie svalových obtíží;
- další důležitá onemocnění (hlavně známé systémové choroby, endokrinopatie, malignity, i podezření na ně);
- dlouhodobá terapie (zejména imunosupresiva, hormony, hypolipidemika atd.);
- výsledky informativních laboratorních vyšetření a jejich dynamika – zvláště kreatinínáza, myoglobin, případně AST, ALT, laktát;
- nález při elektrofyziologických vyšetření (EMG);
- klinická diagnostická rozvaha (a formulace diagnostické otázky pro patologa);
- místo odběru svalové tkáně;
- kontakt (telefon, e-mail) na ošetřujícího nebo indikujícího lékaře (neurologa), zejména pokud přichází žádanka z chirurgické ambulance.

Obecně doporučujeme přiložit ke standardní žádance o histologické vyšetření kopii klinické zprávy – není pak potřeba všechny informace do žádanky přepisovat. Důležitý je kontakt na ošetřujícího lékaře.

4. Ze kterého svalu je nejlepší odebrat vzorek?

Svalová biopsie bývá většinou odebírána z jednoho z následujících končetinových svalů: m. quadriceps femoris (vastus lateralis nebo rectus femoris), m. biceps brachii, m. deltoideus, m. gastrocnemius nebo m. tibialis anterior. Ostatní svaly se bioptují ve směs ze speciálních či výzkumných důvodů.

Výběr svalové oblasti k biopsii je v rukou indikujícího lékaře a žádoucí místo odběru je primárně determinováno klinickým obrazem onemocnění. Výtečné informace většinou poskytne vyšetření symptomatického, ale jen středně nebo mírně postiženého svalu. Při výběru nejpostiženějších míst může být obraz změn tak pokročilý, že úbytek svalových vláken a jejich náhrada fibroadipózní tkání (tzv. end-stage muscle) zcela překryje i reziduální známky onemocnění, které k takovému stavu vedlo. Někdy lze v takových případech jen z přítomnosti svalových vřetének usuzovat na to, že se původně jednalo o svalovou tkáň.

V dnešní době je základním vyšetřením k výběru svalu pro biopsii MR svalů. Ta u závažných myopatií ukazuje rozsah a distribuci zánětu, u nezávažných onemocnění znázorní distribuci a stupeň postižení a navíc koreluje s fenotypem a pokročilostí choroby.

Nevhodným místem odběru svalové biopsie je oblast předešlého EMG vyšetření.

5. Může mít svalová biopsie někdy komplikace s trvalými následky?

Jako každý chirurgický výkon může mít i svalová biopsie komplikace. Je-li však prováděna zkušeným chirurgem, jsou lokální komplikace vzácné.

6. Co se provádí se svalovou tkání po jejím odběru?

Je-li svalová biopsie prováděna v blízkosti myopatologické laboratoře, vyjmutý vzorek svalu šetrně uložíme do Petriho misky na mul navlhčený fyziologickým roztokem a okamžitě jej transportujeme do bioptické laboratoře. Vlhké prostředí by mělo zabránit vysychání tkáně. Sval by však v žádném případě neměl plavat ve fyziologickém roztoku – tak dojde ve tkáni poměrně rychle k tvorbě artefaktů. V žádném případě by neměl být vzorek vložen do formolu! Takto fixovaný a posléze do parafínu zalitý sval je pro standardní myopatologické vyšetření po krátké chvíli zcela znehodnocen – velmi rychle dochází ke kontrakčním artefaktům, k extrakci lipidů, vyplavení glykogenu a hlavně k inaktivaci svalových enzymů. Naopak, svalová tkáň má po určitou dobu (až několik hodin) po excizi zachovanou enzymatickou aktivitu, která se dá prokazovat enzymovou histochemií ve zmrazených řezech. Takovou tkáň lze také podrobit analýzám ve specializovaných laboratořích zkoumajících metabolické či mitochondriální poruchy. Formol

v neposlední řadě zničí důležité epitopy svalových proteinů, které prokazujeme imunohistochemicky; protilátky používané v myopatologii totiž zatím téměř výlučně vyžadují nefixovanou mraženou tkáň.

Je-li odběr prováděn mimo přímý dosah myopatologického centra a svalovou tkáň není možné na místě odběru příslušným způsobem zmrazit, je vhodné svalový bloček šetrně umístit do uzavřené zkumavky s vloženým navlhčeným tampónem, potom umístit do termosky se směsí vody a ledu a ihned transportovat. Doba od odběru po definitivní zpracování by i při tomto opatření neměla přesáhnout 2–3 h. Pak již ve tkáni pocházejí autolytické změny.

V bioptické laboratoři je svalová tkáň ihned zpracována, většinou frakcionovaně. Ve většině případů je drobný svazček z bločku oddělen žiletkou a fixován v paraformaldehydu pro potřebu elektronmikroskopického vyšetření. Většina odebrané tkáně se mrazí v mrazicím mediu, které poskytne dostatečný teplotní spád, ale zároveň nevyvolá ve svalu mrazové artefakty. Při prostém zmražení svalu v tekutém dusíku, který má velmi nízkou teplotu, by došlo k tvorbě krystalů destruujiících svalovou tkáň. V myopatologické laboratoři proto používáme tekutý izopentan, který je umístěn v nádobce ponořené v tekutém dusíku. Dosáhneme tak mírnější, ale dostatečnou teplotu pro zmražení a k tvorbě mrazových artefaktů nedochází. S úspěchem lze také používat směs zkapalněného propanu a butanu.

Ze zmrazených bločků se v kryostatu krájí 8–10 µm silné řezy pro enzymově histochemické reakce a 4–6 µm silné řezy pro potřeby imunohistochemie. Celkem se na vzorku svalové biopsie provádí více než 20 analýz. Zmražený bloček je po ukončení laboratorních vyšetření dlouhodobě uchováván v hlubokomrazicím boxu (–80°C) pro případné další analýzy.

7. Jaké diagnózy nejčastěji nachází patolog v bioptickém vzorku?

To se postupem času mění. Dříve to byly zejména svalové dystrofie a kongenitální myopatie, ty jsou však dnes diagnostikovány neinvazivně molekulárně genetickými metodami. Nejčastějšími diagnózami jsou tak dnes imunitní myopatie – kromě klasických jednotek, jako je dermatomyozitida, polymyozitida či IBM (inclusion body myositis), je v dnešní době znatelný nárůst imunitně zprostředkovaných nekrotizujících myopatií (obr. 1).

8. Jaký je podíl negativních nebo nespecifických nálezů z celkového počtu provedených biopsií svalů?

Biopsie nemůže být ani pozitivní ani negativní, výsledkem je vždy popis s diagnostickou rozvahou. Diagnózy imunitních myopatií bývají poměrně jednoznačné. V jiných indikacích je nespecifický nález poměrně častý. To ale není na škodu – je-li dobře položena otázka, dokáže patolog vyšetřením svalové tkáně nasměrovat klinického lékaře k provedení dalších laboratorních vyšetření, která diagnózu upřesní.

Každý myopatolog má v repertoáru sérii příběhů o biopsiích, které nebyly provedeny správně. Je neomluvitelné, pokud nevhodná manipulace s odebranou tkání, suboptimální nebo neadekvátní svalová excize vzniká z nedostatku komunikace mezi jednotlivými pracovníky podílejícími se na celém procesu svalové biopsie (neurolog, chirurg, patolog, pracovníci histopatologické laboratoře). Sebelepší laboratorní technologie nezmůže nic, pokud svalová tkáň přichází do laboratoře znehodnocená, např. vyschnutím nebo nevhodnou fixací. Dále, i precizní a správně načasovaný odběr a zpracování tkáně jsou zbytečné ve chvíli, kdy má diagnostikující myopatolog omezenou možnost interpretace nálezu nebo je dokonce zaveden na diagnostické scestí neadekvátní informací o klinickém průběhu a dalších laboratorních vyšetřeních.

9. Za jakých podmínek lze opakovat nevytežnou biopsii svalu?

Někdy je možné biopsii provést znovu, aniž dojde k pochybení: v případě normálního bioptického nálezu u pacienta s vysokým stupněm klinického podezření na onemocnění s fokální distribucí (hlavně myozitidy) nebo při atypické prezentaci vzácné metabolické choroby, na kterou se za daných okolností nepomýšlelo.

10. Má v roce 2018 ještě smysl bioptovat periferní nerv?

Pokroky v neurofyziologii a neurogenetice vedly v posledních desetiletích k významnému poklesu potřeby invazivního vyšetřování u drtivé většiny pacientů s periferními neuropatiemi. Přesto i dnes občas existuje klinická potřeba histopatologického vyšetření periferního nervu (většinou n. suralis) – zejména jsou to vaskulitidy periferních nervů, ale také neuropatie spojené s depo-

zící patologických látek, zvláště v rámci amyloidózy. Biopsie nervu už je ale poměrně vzácná – pro představu, v naší laboratoři ročně vyšetřujeme svalové biopsie zhruba 150 pacientů; biopsie periferního nervu nedosahují ani počtu deseti.

Literatura

1. Vogel H, Zamecnik J. Diagnostic immunohistology of muscle diseases. *J Neuropath Exp Neurol* 2005; 64(3): 181–193.
2. Zámečník J. Svalová biopsie. Speciální myopatologie. In: Maříková T et al. Neurogenetika svalových dystrofií a kongenitálních myopatií. Praha: Maxdorf 2004: 142–283.

3. Carpenter S, Karpati G. Pathology of skeletal muscle. 2nd ed. Oxford: Oxford University Press 2001.
4. Karpati G (ed). Structural and molecular basis of skeletal muscle diseases. Basel: ISN Neuropath Press 2002.
5. Engel AG, Franzini-Armstrong C (eds). Myology. 3rd ed. New York: McGraw-Hill Publisher 2003.

Televizní pořady našeho vydavatelství pro širokou laickou i odbornou veřejnost

TERAPIE
PRAHA TV
vaše metropolitní televize

Aktuálně ke zhlédnutí:



Proč řada pacientů s vzácnými nervosvalovými onemocněními žije – a umírá – pod nesprávnými diagnózami?

Hosté:

prim. MUDr. Stanislav Vohánka, CSc., MBA,
MUDr. Petr Šonka



Roztroušená skleróza – moderní léčba spolu s dostupnou rehabilitací a psychoterapií dokážou udržet nemocné v aktivním životě.



Premiéra každý měsíc na PRAHA TV (celostátně v síti O2 TV anebo v Praze a Středočeském kraji na kanále 46 v rámci regionálního multiplexu bezplatného pozemního digitálního vysílání)



Reprízy každý den v různých časech anebo kdykoli na internetu na www.prahatv.eu nebo www.terapie.tv