

# Klinické výsledky krčnej diskektómie a fúzie ukotvenou kliečkou – prospektívna štúdia so sledovaním 24 mesiacov

## Clinical results of cervical discectomy and fusion with anchored cage – prospective study with a 24-month follow-up

### Súhrn

**Úvod:** Predná krčná diskektómia a fúzia (anterior cervical discectomy and fusion; ACDF) s použitím ukotvenej medzistavcovej kliečky predstavuje alternatívu k použitiu kliečky istej konvenčnou dlahou. **Súbor a metodika:** Prospektívna monocentrická štúdia so sledovaním 24 mesiacov. Do štúdie bolo zaradených 61 pacientov, ktorí podstúpili 1- alebo 2-úrovňovú prednú krčnú diskektómiu a implantáciu ukotvenej kliečky Zero Profile Variable Angle® (DePuy Synthes, Oberdorf, Švajčiarsko) v období od mája 2013 do apríla 2015. Efekt chirurgickej liečby bol hodnotený pomocou vizuálnej analógovej škály, Odomovými kritériami a indexom postihnutia krku. Pooperačne bola sledovaná incidencia intersomatickej fúzie a komplikácie vo vzťahu k operačnému prístupu a k implantátu. **Výsledky:** Po ACDF nastali pokles intenzity bolesti šije a horných končatín a zlepšenie kvality života pacientov. Rizikovými faktormi pre nedostatočný efekt operačnej liečby boli ženské pohlavie a vek do 55 rokov. Incidencia intersomatickej fúzie v období 12 mesiacov bola na úrovni 93 %. Incidencia komplikácií vo vzťahu k operačnému prístupu sa nelíšila od iných štúdií. Nulový profil implantátu nepredstavoval preventívny faktor pre incidencia dysfágie. Rizikovým faktorom pre incidencia pooperačnej dysfágie bola preexistujúca dysfágia. Dislokácia alebo zlomenie implantátu neboli zaznamenané. Preventívny efekt stabilizácie kliečky dvoma fixačnými skrutkami na zanorenie implantátu sa nepotvrdil. Osteoporóza bola rizikovým faktorom pre zanorenie kliečky. Zanorenie kliečky nemalo významný vplyv na efekt operačnej liečby a incidencia intersomatickej fúzie. **Záver:** Ukotvená kliečka Zero Profile Variable Angle® je bezpečný implantát s dobrými výsledkami operačnej liečby. Nulový profil implantátu nepodmieňuje nižšiu incidencia pooperačnej dysfágie. Stabilizácia kliečky v intervertebrálnom priestore nemá preventívny vplyv na jej zanorenie, ktoré však nemá vplyv na efekt operačnej liečby.

Autoři deklarují, že v souvislosti s předmětem studie nemají žádné komerční zájmy.

The authors declare they have no potential conflicts of interest concerning drugs, products, or services used in the study.

Redakční rada potvrzuje, že rukopis práce splnil ICMJE kritéria pro publikace zasílané do biomedicínských časopisů.

The Editorial Board declares that the manuscript met the ICMJE "uniform requirements" for biomedical papers.

**R. Opšenač, B. Kolarovszki,  
M. Benčo, R. Richterová,  
P. Snopko, M. Hanko, K. Varga**

Neurochirurgická klinika  
JLF UK a UN Martin



**MUDr. René Opšenač, PhD.**  
Neurochirurgická klinika  
JLF UK a UN Martin  
Kollárova 2  
036 59 Martin  
Slovensko  
e-mail: opsenak@gmail.com

Přijato k recenzi: 19. 6. 2018

Přijato do tisku: 14. 9. 2018

### Klíčové slová

predná krčná diskektómia – komplikácie – dysfágia – intersomatická fúzia – zanorenie kliečky

### Key words

anterior cervical discectomy – complications – dysphagia – intersomatic fusion – cage subsidence

### Úvod

Predná krčná diskektómia a fúzia (anterior cervical discectomy and fusion; ACDF) patrí medzi najčastejšie operačné výkony indikované pre degeneratívne ochorenie krčnej

chrbtice. Výsledky operačnej liečby sa u jednotlivých pacientov líšia a môžu závisieť od mnohých faktorov. Novými implantátmi určenými pre indukciu artrodézy sú kliečky s integrovanou dlahou. Nespornou výho-

dou uvedeného dizajnu kliečky je zachovanie nulového profilu implantátu (vlastný implantát neprominuje pred úroveň predných plôch tiel príľahlých stavcov) pri zachovanej bezpečnej stabilite implantátu v medzi-

## Abstract

**Introduction:** Anterior cervical discectomy and fusion (ACDF) using an anchored intervertebral cage represents an alternative to the use of a cage fixed by a conventional plate. **Patients and methods:** Prospective single-center study with a 24-month follow-up. Sixty-one patients who underwent a 1- or 2-level anterior cervical discectomy with implantation of an anchored cage Zero Profile Variable Angle® (DePuy Synthes, Oberdorf, Switzerland) from May 2013 to April 2015 were included in this study. The results of the surgical treatment were evaluated using a visual analogue scale, Odum's criteria and neck disability index. Incidence of the intersomatic fusion and complications related to the surgical approach and implant type were assessed postoperatively. **Results:** After the ACDF, there was a decrease in neck and upper-limb pain intensity and an improvement of the patients' life quality. Female gender and age below 55 years were identified as risk factors for inadequate effect of the operative treatment. The incidence of intersomatic fusion after 12 months was at 93%. The incidence of complications related to the surgical approach did not differ from other studies. The implant's zero profile did not act as a preventive factor against postoperative dysphagia. A presence of preexisting dysphagia was a risk factor for incidence of postoperative dysphagia. Neither dislocation nor breakdown of the implant was recorded. The preventive effect against cage subsidence using its stabilisation by two fixing screws was not confirmed. Osteoporosis posed a risk factor for subsidence of the cage. The cage subsidence did not have a significant influence on the efficiency of the surgical treatment or on the incidence of intersomatic fusion. **Conclusion:** The Zero Profile Variable Angle® anchored cage is a safe implant providing favourable results of surgical treatment. The implant's zero profile does not reduce the incidence of postoperative dysphagia. Stabilisation of the cage in the intervertebral space has no preventive influence against its subsidence which, however, has no influence on the efficiency of the surgical treatment.

stavcovom priestore. Dizajn klietky predpokladá elimináciu nevýhod konvenčnej krčnej dlahy a zachováva jej prednosti. Medzi udávané výhody ukotvených klietok patrí zníženie výskytu a závažnosti pooperačnej dysfágie, zníženie traumatizácie mäkkých tkanív v dôsledku redukcie operačného prístupu, redukcia pooperačných adhézií a tiež prevencia osifikácie príľahlých segmentov (indukcia tvorby ventrálného osteofytu príľahlého segmentu v dôsledku iritácie dlahou). Výhodné je ich použitie pri ošetrovaní degeneratívnych zmien segmentu príľahlého k primárne prevedenej ACDF pomocou konvenčnej dlahy, pretože nie je nutné jej odstránenie. Rovnako je vhodné ich použitie pri hybridných implantáciách v kombinácii s totálnou artroplastikou.

## Súbor a metodika

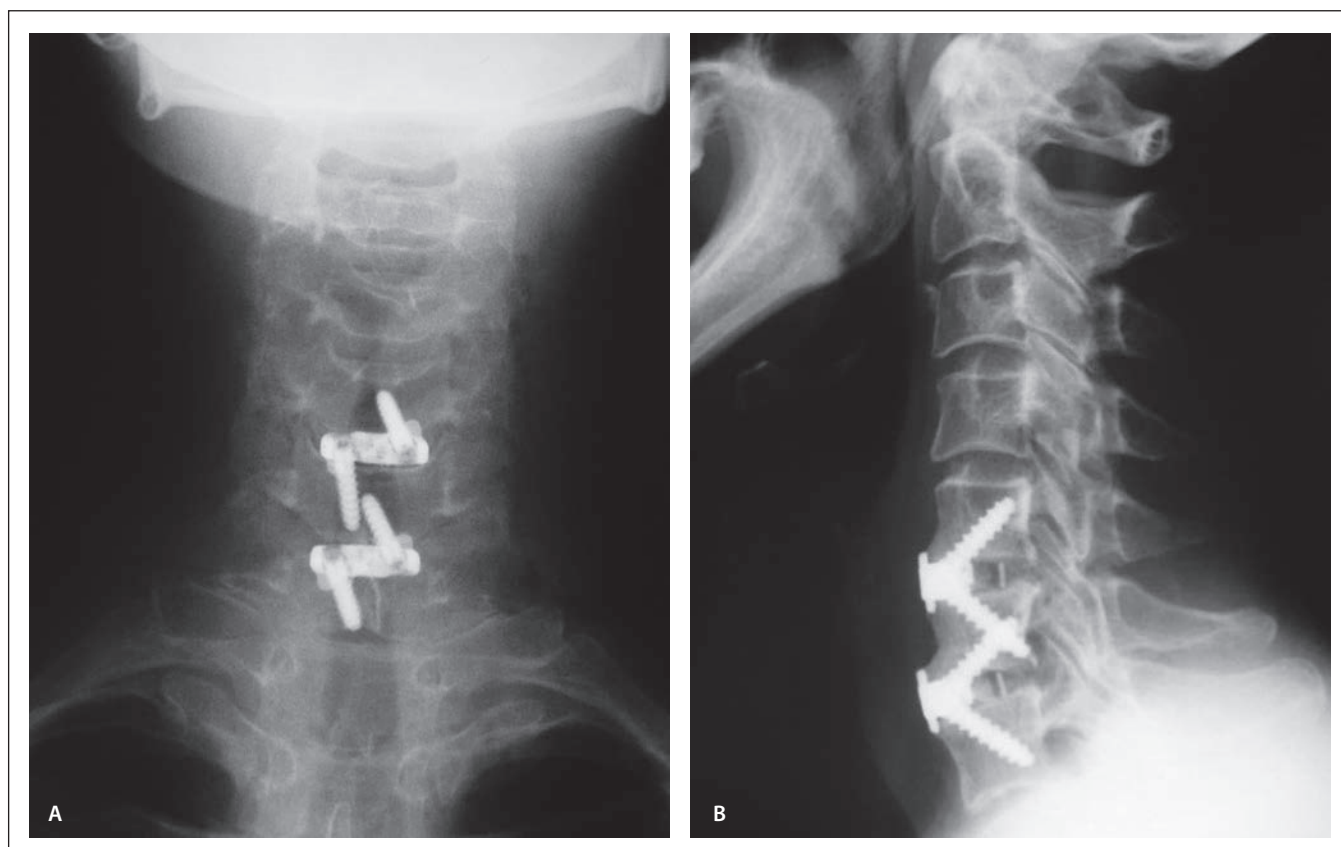
Do prospektívnej štúdie bolo zaradených v období od mája 2013 do apríla 2015 celkovo 61 pacientov s degeneratívnym ochorením krčnej chrbtice, u ktorých bola vykonaná ACDF v jednom alebo dvoch pohybových segmentoch prístupom podľa Smitha a Robinsona [1]. Do štúdie boli zaradení pacienti s cervikobrachiálnym syndrómom bez klinických alebo grafických známk cervikálnej myelopatie. U všetkých ošetrovaných pohybových segmentov v súbore bola pri predoperačnom vyšetrení MR verifikovaná osteochondróza. Všetky operačné výkony boli realizované pod mikroskopickou kontrolou, u všetkých pacientov bola vykonaná discízia zadného pozdĺžneho väzu a resekcia osteofytov. Indikácia ku ACDF bola stanovená pri korelujúcom klinickom a grafickom náleze až po vyčerpaní konzervatívnych te-

rapeutických modalít. Všetci pacienti boli predoperačne neúspešne konzervatívne liečení minimálne počas obdobia 6 týždňov. Za účelom zvýšenia homogenity súboru bol použitý jediný typ implantátu – klietka s integrovanou dlahou Zero Profile Variable Angle® (DePuy Synthes, Oberdorf, Švajčiarsko) (obr. 1). Rovnako ako pri klietke predchádzajúcej generácie Zero Profile® (DePuy Synthes, Oberdorf, Švajčiarsko) sa vyrába v troch tvarových vyhotoveniach (konvexné, lordotické a paralelné). Ku fixácii klietky však slúžia len dve skrutky, ktoré sa dajú zaviesť pod variabilným uhlom. Medzi vylepšenia patrí aj zmena dizajnu integrovanej titánovej dlahy, ktorej tvar determinuje presnú ventrodorzálnu inzerciu klietky a eliminuje možnosť dorzálny dislokácie. Všetky duté klietky boli pred implantáciou vyplnené osteokonduktívnym materiálom (ChronOS® Putty [DePuy Synthes, Oberdorf, Švajčiarsko] alebo Mastergraft® Putty [Medtronic Sofamor Danek, Memphis, USA]) za účelom indukcie fúzie.

Definované exklúzne kritériá pri zaradovaní pacientov do súboru boli okrem myelopatie gravidita, zápalové a nádorové ochorenia krčnej chrbtice, úrazy krčnej chrbtice a kontraindikácia elektívneho operačného výkonu. Každému pacientovi bol po operačnom výkone aplikovaný Schanzov golier a pacienti boli vertikalizovaní prvý pooperačný deň. Vo včasnom pooperačnom období boli pacienti sledovaní v rámci hospitalizácie a následne po prepustení formou ambulantných kontrol v období 6 týždňov, 3 mesiacov, 6 mesiacov, 12 mesiacov a 24 mesiacov po operačnom výkone. Podľa pohlavia bol súbor rozdelený na

mužov a ženy. Vzhľadom na vek bol súbor pacientov rozdelený na skupinu pacientov vo veku do 55 rokov a skupinu pacientov vo veku 55 rokov a viac. Podľa počtu ošetrovaných pohybových segmentov bol súbor pacientov rozdelený na skupinu pacientov po monosegmentovej ACDF a skupinu pacientov po bisegmentovej ACDF. Vzhľadom na trvanie operačného výkonu bol súbor rozdelený na skupinu pacientov po operačnom výkone v trvaní do 90 min vrátane a skupinu pacientov po operačnom výkone v trvaní viac ako 90 min. Podobne bol sledovaný súbor pacientov rozdelený podľa anamnézy fajčenia, denzitometricky verifikovanej osteopénie alebo osteoporózy, refluxnej choroby pažeráka a periférnych úžínových syndrémov.

Medzi prospektívne sledované klinické kritériá patrili subjektívne hodnotenie kvality života formou dotazníku index postihnutia krku (neck disability index; NDI) v slovenskej mutácii a hodnotenie intenzity bolesti, osobitne šije a horných končatín, pomocou vizuálnej analógovej škály (visual analogue scale; VAS) predoperačne a v termínoch 6 týždňov, 3 mesiace, 6 mesiacov, 12 mesiacov a 24 mesiacov po operačnom výkone. Slovenská verzia dotazníku NDI pre hodnotenie kvality života nie je k dispozícii, preto slovenská mutácia dotazníku bola vytvorená prekladom z anglickej verzie dotazníka autorov Vernona a Miora z roku 1991 [2]. V priebehu našej štúdie v roku 2014 publikovali autori Bednaříková a Opavský českú verziu dotazníku NDI [3]. Dotazník NDI bol vyplnený samostatne pacientom tak, že označil v rámci jednotlivých oddielov vždy len jednu možnosť, ktorá najviac zodpovedala



Obr. 1. Skiagram krčnej chrbtice v predozadnej a laterálnej projekcii po implantácii kliebok Zero Profile Variable Angle® (archív autora).  
Fig. 1. X-ray images of the cervical spine after implantation of Zero Profile Variable Angle® cages in the antero-posterior and lateral projection (author's archive).

jeho aktuálnej kondícii. V prípade, že pacient neriadil osobné motorové vozidlo, nevyplnil oddiel dotazníka „Riadenie vozidla“. Vyplnenie ostatných oddielov bolo povinné. Výsledok v percentách bol vypočítaný ako podiel súčtu bodov z jednotlivých oddielov a súčtu max. počtu bodov (50 bodov pri vyplnení všetkých oddielov, 45 bodov pri vylíčení oddielu „Riadenie vozidla“). Pri subjektívnom hodnotení intenzity bolesti pacient predoperačne a pooperačne v stanovených termínoch označil číslo vyjadrujúce intenzitu bolesti na stupnici VAS v rozsahu 0–10 počas ambulantného vyšetrenia. Ďalším sledovaným klinickým kritériom bolo objektívne hodnotenie výsledku liečby pacienta lekárom pomocou Odomových kritérií (tab. 1) v termínoch 6 týždňov, 3 mesiace, 6 mesiacov, 12 mesiacov a 24 mesiacov po operácii [4]. Následne bol zhodnotený vplyv faktorov ako vek, pohlavie, počet operovaných segmentov, fajčenie, osteoporóza a trvanie operačného výkonu na klinické výsledky operačnej liečby. Vzťahy medzi kvalitou života (NDI), intenzitou bolesti (VAS šije

[VAS C], VAS horných končatín [VAS HK]), hodnotením výsledku liečby (Odomové kritériá) a uvedenými faktormi boli štatisticky zhodnotené pomocou Studentovho nepárového t-testu.

U všetkých pacientov boli podklady pre hodnotenie grafických parametrov získané skiagrafičným vyšetrením v predozadnej a laterálnej projekcii predoperačne, vo včasnom pooperačnom období a v termínoch 6 týždňov, 3 mesiace, 6 mesiacov, 12 mesiacov

a 24 mesiacov po ACDF. Tieto vyšetrenia boli doplnené dynamickými snímkami v sagitálnej rovine (anteflexia, retroflexia) predoperačne, 6 mesiacov, 12 mesiacov a 24 mesiacov po ACDF.

Medzi sledované grafické parametre patrila výška operovaného pohybového segmentu meraná predoperačne, vo včasnom pooperačnom období a pooperačne v termínoch 6 týždňov, 3 mesiace, 6 mesiacov, 12 mesiacov a 24 mesiacov. Vzhľadom, k tomu, že

Tab. 1. Hodnotenie výsledku operačnej liečby podľa Odomových kritérií. Upravené podľa [4].

Odomové kritériá	Hodnotenie klinického výsledku operačnej liečby
1. výborný	všetky predoperačné príznaky v regresii, abnormálne nálezy zlepšené
2. dobrý	minimálne pretrvávanie predoperačných symptómov, abnormálne nálezy bez zmien alebo zlepšené
3. priemerný	definitívna úľava od niektorých predoperačných príznakov, ostatné symptómy nezmenené alebo mierne zlepšené
4. zlý	symptómy nezmenené alebo zhoršené

Tab. 2. Bazaz-Yoo dysfagické skóre. Upravené podľa [6].

Bazaz-Yoo dysfagické skóre	Subjektívne hodnotenie poruchy prehĺtania pacientom
žiadna	bez problémov s prehĺtaním
mierna	sporadické problémy s prehĺtaním
stredne ťažká	problémy s prehĺtaním v súvislosti s určitou stravou
ťažká	časté problémy s prehĺtaním pri väčšine druhov stravy

Tab. 4. Rozdelenie súboru podľa sledovaných rizikových faktorov.

vek	< 55 rokov	≥ 55 rokov
	35	26
pohlavie	muži	ženy
	18	43
počet operovaných segmentov	1 segment	2 segmenty
	28	33
fajčenie	fajčiari	nefajčiari
	25	36
osteoporóza	potvrdená	nepotvrdená
	11	50
trvanie operačného výkonu	≤ 90 min	> 90 min
	27	34
refluxná choroba pažeráka	prítomná	neprítomná
	7	54
úžinové syndrómy periférnych nervov	prítomné	neprítomné
	12	49

Tab. 3. Zastúpenie ošetrovaných pohybových segmentov v štúdiu.

Segment	Absolútny počet	Percentuálne zastúpenie
C2/3	0	0 %
C3/4	1	1,1 %
C4/5	6	6,4 %
C5/6	52	55,2 %
C6/7	34	36,2 %
C7/T1	1	1,1 %

Závažnosť pooperačnej dysfágie bola hodnotená subjektívne pacientami pomocou Bazaz-Yoo dysfagického skóre (tab. 2) pred operačným výkonom a pooperačne v termínoch 6 týždňov, 3 mesiace, 6 mesiacov, 12 mesiacov a 24 mesiacov [6]. V rovnakých termínoch bola sledovaná incidencia dysfágie. Následne bol zhodnotený vplyv faktorov ako vek, pohlavie, počet operovaných segmentov, preexistujúca dysfágia, fajčenie, trvanie operačného výkonu, refluxná choroba pažeráka a osteoporóza na incidencia pooperačnej dysfágie. Významnosť vplyvu uvedených faktorov bola štatisticky hodnotená pomocou Fischerovho exaktného testu. Vzťah medzi závažnosťou pooperačnej dysfágie a faktormi ako preexistujúca dysfágia, vek, pohlavie, fajčenie, refluxná choroba pažeráka, osteoporóza, počet operovaných segmentov a trvanie operačného výkonu bol hodnotený pomocou Studentovho nepárového t-testu.

Rovnako počas celého obdobia sledovania bol zaznamenaný výskyt komplikácií v súvislosti s implantáciou klietky (dislokácia a kolaps náhrady, vycestovanie alebo zlomenie fixačných skrutiek, technické problémy pri implantácii klietky, zanorenie klietky).

Zanorenie klietky bolo definované ako pokles relatívnej výšky pohybového segmentu o 10 % a viac v porovnaní s nálezom vo včasnom pooperačnom období (do 48 h). Významnosť vplyvu faktorov ako pohlavie, vek, počet operovaných segmentov, fajčenie a osteoporóza na incidencia zanorenia klietky bola štatisticky zhodnotená pomocou Fisherovho exaktného testu. Osobitne bol sledovaný vplyv zanorenia klietky na efekt operačnej liečby (VAS, NDI, Odomové kritériá) v období 12 mesiacov a 24 mesiacov po ACDF a následne bol zhodnotený pomocou Studentovho nepárového t-testu.

skiagrafické vyšetrenia neboli štandardizované, bola meraná relatívna výška ako pomer medzi absolútnou výškou pohybového segmentu v sagitálnej rovine meranej paralelne s prednou hranou tiel stavcov a ventrodorzálnym rozmerom hornej krycej plochy tela proximálneho stavca. Rozsah segmentového pohybu v sagitálnej rovine bol hodnotený predoperačne, 6 mesiacov, 12 mesiacov a 24 mesiacov pooperačne ako rozdiel medzi hodnotami segmentového Cobbovho uhla nameranými v anteflexii a retroflexii.

Pooperačný vznik medzitelovej fúzie sme sledovali skiagraficky v termínoch 6 týždňov, 3 mesiace, 6 mesiacov, 12 mesiacov a 24 mesiacov. Pre hodnotenie intersomatickej fúzie sme použili modifikovanú Brantigenovú klasifikáciu [5]. Nálezy sme rozdelili do dvoch skupín – rádiologicky priekazná fúzia a rádiologicky nepriekazná fúzia. Do skupiny rádiologicky priekaznej medzitelovej fúzie boli zaradení pacienti so súčasne splnenými nasledovnými kritériami:

1. prítomnosť minimálne jedného kostného trámca premostujúceho operovaný segment;

2. neprítomnosť zóny prejasnenia okolo náhrady;

3. stabilita segmentu na dynamických RTG snímkach v sagitálnej rovine – maximálny tolerovaný rozdiel v anteflexii a retroflexii bol 3°.

Následne bol sledovaný vplyv faktorov ako vek, počet operovaných segmentov, fajčenie, osteoporóza a zanorenie klietky na incidencia intersomatickej fúzie. Významnosť vplyvu uvedených faktorov bola hodnotená pomocou Fischerovho exaktného testu. Neprítomnosť medzitelovej fúzie v období 12 mesiacov po operačnom výkone bola hodnotená ako pseudoartróza.

Počas celého obdobia sledovania bol zaznamenaný výskyt peroperačných a pooperačných komplikácií v súvislosti s vlastným operačným výkonom vrátane iatrogénnych (pooperačný hematóm, poranenie hypofaryngu a ezofágu, poranenie trachey, zápalové komplikácie, poranenie miechy a nervových koreňov, poranenie veľkých ciev, poranenie n. laryngeus reccurens a n. laryngeus superior).

Tab. 5. Vývoj intenzity bolesti šije, bolestí horných končatín a kvality života po ACDF.

	Pred ACDF	6 t po ACDF	3 m po ACDF	6 m po ACDF	12 m po ACDF	24 m po ACDF
VAS C	5,39	3,85/–28,6 %	3,84/–28,8 %	3,69/–31,5 %	3,77/–30,1 %	3,72/–31 %
VAS HK	5,82	3,08/–47,1 %	3,54/–39,2 %	3,36/–42,3 %	3,41/–41,4 %	3,57/–38,7 %
NDI	48,4	40,1/–17,1 %	39,3/–18,8 %	38,5/–20,5 %	37,8/–21,9 %	36,9/–23,8 %

ACDF – predná krčná disektómia a fúzia; VAS C – vizuálna analógová škála šije; VAS HK – vizuálna analógová škála horných končatín; m – mesiace; NDI – index postihnutia krku; t – týždne

## Výsledky

Celkovo bolo ošetrovaných 94 intervertebrálnych priestorov u 61 pacientov zaradených do sledovaného súboru. Zastúpenie jednotlivých pohybových segmentov vyjadruje tab. 3. Najčastejšie boli ošetrované pohybové segmenty C5/6 a C6/7.

Rozdelenie súboru pacientov podľa pohlavia, veku, počtu operovaných segmentov, anamnézy fajčenia, refluxnej choroby pažeráka, úžinových syndrómov periférnych nervov, denzitometricky verifikovanej osteoporózy a trvania operačného výkonu vyjadruje tab. 4.

Priemerné hodnoty VAS C, VAS HK a NDI v celom sledovanom súbore pacientov v predoperačnom období a ich vývoj v pooperačnom období vrátane ich zmeny v percentách sú uvedené v tab. 5. V pooperačnom období nastali pokles intenzity bolesti šije a horných končatín a zlepšenie kvality života a tento trend pretrvával v celom období sledovania. Najvýznamnejší pokles intenzity bolesti šije bol zaznamenaný v období 6 mesiacov po ACDF, pričom v ďalšom pooperačnom období nastala parciálna korekcia uvedeného efektu. V celom pooperačnom období bol pokles intenzity bolesti šije vysoko signifikantný ( $p < 0,002$ ). Najvýznamnejšia redukcia bolestí horných končatín bola prítomná 6 týždňov po ACDF, v ďalšom období sledovania došlo ku čiastočnej redukcii uvedeného efektu operačného výkonu. Najvýznamnejšie zlepšenie kvality života a samostatnosti pacienta bolo dosiahnuté v období 24 mesiacov po ACDF. V celom období sledovania bol výsledok ACDF podľa Odomových kritérií hodnotený ako „dobrý“ (minimálne pretrvávajúce predoperačné symptómy).

V predoperačnom období mali pacienti s osteoporózou alebo osteopéniou signifikantne väčšie bolesti šije v porovnaní s pacientami bez uvedenej komorbidity

( $p < 0,05$ ). Muži mali signifikantne menšie bolesti šije v predoperačnom období v porovnaní so ženami ( $p < 0,05$ ). V období 3 mesiacov po ACDF mali pacienti vo veku 55 rokov a viac signifikantne menšiu intenzitu bolesti šije v porovnaní s mladšími pacientami ( $p = 0,0158$ ). V ostatných obdobiach sledovania neboli rozdiely významné. Pohlavie, počet operovaných segmentov, fajčenie, osteoporóza a trvanie operačného výkonu nemali signifikantný vplyv na VAS C v pooperačnom období.

Pohlavie nemalo významný vplyv na intenzitu bolestí horných končatín v predoperačnom období. V celom období pooperačného sledovania mali muži signifikantne menšie VAS HK v porovnaní so ženami (vo všetkých termínoch  $p < 0,05$ ). Pacienti vo veku 55 rokov a viac mali signifikantne menšie VAS HK v termíne 6 týždňov po ACDF ( $p = 0,0417$ ) v porovnaní s pacientami vo veku do 55 rokov, v termínoch 3 mesiace a 6 mesiacov boli tieto rozdiely hranične signifikantné ( $p < 0,1$ ). Predoperačne, 12 mesiacov a 24 mesiacov po ACDF nemal vek signifikantný vplyv na intenzitu bolestí horných končatín. Pacienti s osteoporózou alebo osteopéniou udávali predoperačne signifikantne väčšie bolesti horných končatín ( $p = 0,0455$ ), v pooperačnom období nebol zaznamenaný významný vplyv uvedenej komorbidity na VAS HK. Faktory ako počet operovaných segmentov, fajčenie a trvanie operačného výkonu nemali významný vplyv na VAS HK.

Faktory ako vek, pohlavie, počet operovaných segmentov, fajčenie, osteoporóza a trvanie operačného výkonu nemali významný vplyv na kvalitu života a samostatnosť pacienta, hodnotených pomocou dozatníku NDI.

Pacienti vo veku 55 rokov a viac mali hranične signifikantne lepšie výsledky operačnej liečby podľa Odomových kritérií v období 12 mesiacov po ACDF v porovnaní

Tab. 6. Komplikácie vo vzťahu k operačnému prístupu.

Komplikácie	Počet
hematóm v operačnej rane	2
infekčné komplikácie	0
poranenie hypofaryngu a ezofágu	0
poranenie trachey	0
poranenie durálneho vaku, likvorová fistula	0
poranenie miechy	0
poranenie miechových koreňov	1
poranenie veľkých ciev	0
dysfónia	3

s mladšími pacientami ( $p = 0,0666$ ), v ostatnom sledovanom období nebol významný vplyv veku zaznamenaný. Fajčiari mali signifikantne lepšie výsledky operačnej liečby podľa Odomových kritérií v období 6 týždňov po ACDF ( $p = 0,0233$ ), v ostatnom sledovanom období nebol tento vplyv významný. Nebol verifikovaný významný vplyv faktorov ako pohlavie, počet operovaných segmentov, osteoporóza a trvanie operačného výkonu na výsledky operačnej liečby podľa Odomových kritérií.

Priemerný rozsah pohybu degenerovaného segmentu v sagitálnej rovine bol pred operačným výkonom  $9,43^\circ$ . V období 6 mesiacov po ACDF bol priemerný rozsah segmentového pohybu  $3,68^\circ$ . Tento nález koreluje s incidenciou intersomatickej fúzie v uvedenom období u  $67,2\%$  pacientov. V období 12 mesiacov po ACDF bol priemerný rozsah segmentového pohybu  $2,82^\circ$  a incidencia medzitelovej fúzie bola na úrovni  $93,4\%$ . V období 24 mesiacov bol priemerný rozsah segmentového pohybu  $1,93^\circ$ . Muži a nefajčiari mali v celom období sledovania nižší priemerný segmentový rozsah pohybu, rozdiely však neboli štatisticky významné. Faktory ako vek a osteoporóza nemali významný vplyv na segmentový rozsah pohybu v predoperačnom a pooperačnom období. Pokiaľ v období 12 mesiacov po ACDF neboli prítomné grafické kritériá kostnej fúzie, bol nález hodnotený ako pseudoartróza ( $6,6\%$ ). Všetky prípady s nálezom pseudoartrózy sa klinicky nemanifestovali. V celom období sledovania bola u mužov a pacientov vo veku 55 rokov a viac inciden-

Tab. 7. Incidencia a závažnosť dysfágie v celom období sledovania súboru.

Dysfágia	Pred operáciou	6 t po operácii	3 m po operácii	6 m po operácii	12 m po operácii	24 m po operácii
celkovo	14,8 %	57,4 %	37,7 %	21,3 %	26,3 %	18,2 %
mierneho stupňa	8,2 %	49,2 %	32,8 %	19,7 %	23,0 %	16,8 %
stredne ťažkého stupňa	6,6 %	8,2 %	4,9 %	1,6 %	3,3 %	1,4 %
ťažkého stupňa	0 %	0 %	0 %	0 %	0 %	0 %

m – mesiace; t – týždne

cia kostnej fúzie vyššia ako u žien a mladších pacientov, rozdiely však neboli významné. Faktory ako počet operovaných segmentov, fajčenie, osteoporóza a zanorenie kliečky nemali významný vplyv na incidenciu kostnej fúzie.

Peroperačné a pooperačné komplikácie vo vzťahu k operačnému prístupu boli zaznamenané počas celého sledovaného obdobia, ich výskyt prezentuje tab. 6. Pooperačný hematóm sa vyskytol u dvoch pacientov (3,3 %), v oboch prípadoch nebola aplikovaná drenáž operačnej rany ku koncu operačného výkonu. Manifestovali sa ťažkou dysfágiou, diskomfortom a napätím operačnej rany, v jednom prípade aj dyspnoickými potiažami. Oba prípady vyžadovali urgentnú operačnú revíziu. U jedného pacienta sa v pooperačnom období vyskytla novovzniknutá radikulárna iritácia v dôsledku poranenia miechového koreňa pri excesívnej koagulácii vnútorných vertebrálnych venózných plexov. Radikulárna iritácia regredovala do 3 mesiacov po operačnom výkone. Dysfónia sa vyskytla v pooperačnom období u troch pacientov (4,9 %), vo všetkých prípadoch regredovala do 6 mesiacov a bola podmienená unilaterálnou parézou hlasivky v dôsledku poranenia n. laryngeus recurrens.

Incidenciu a závažnosť dysfágie v predoperačnom a pooperačnom období znázorňuje tab. 7. Predoperačne bola v celom sledovanom súbore prítomná dysfágia u 14,8 % pacientov, v období 6 týždňov po ACDF bol výskyt porúch prehltania u 57,4 % pacientov. Prevažovala dysfágia mierneho stupňa. V období 24 mesiacov po ACDF pretrvávali poruchy prehltania u 18,2 % pacientov prevažne mierneho stupňa. V celom období sledovania nebola zaznamenaná dysfágia ťažkého stupňa podľa Bazaz-Yoo dysfagického skóre.

Faktory ako vek, pohlavie, refluxná choroba pažeráka nemali významný vplyv na inciden-

ciu dysfágie po ACDF. Fajčiari mali nižší výskyt dysfágie v celom období sledovania v porovnaní s nefajčiarmi, rozdiely však neboli významné. Dysfágia sa vyskytovala častejšie u pacientov s osteoporózou a osteopéniou v období 3 mesiacov (hranične významný rozdiel;  $p = 0,0835$ ), 6 mesiacov (významný rozdiel;  $p = 0,0457$ ) a 12 mesiacov (vysoko významný rozdiel;  $p = 0,0045$ ). Faktory ako počet operovaných segmentov a dĺžka operačného výkonu nemali významný vplyv na incidenciu pooperačnej dysfágie. Pacienti s preexistujúcou dysfágiou mali vyššiu incidenciu dysfágie po ACDF v celom pooperačnom období, štatisticky významný rozdiel bol len v období 6 mesiacov po ACDF.

V celom pooperačnom období mali pacienti s osteoporózou a osteopéniou závažnejší stupeň dysfágie v porovnaní s pacientami bez uvedenej komorbidity, rozdiely boli štatisticky významné ( $p < 0,05$ ). Faktory ako vek, pohlavie, fajčenie, refluxná choroba pažeráka, dĺžka operačného výkonu, počet operovaných segmentov a preexistujúca dysfágia nemali významný vplyv na závažnosť pooperačnej dysfágie.

V celom sledovanom súbore sa nevyskytli komplikácie ako ventrálna alebo dorzálna dislokácia kliečky, kolaps alebo zlomenie náhrady, prípadne vycestovanie fixačných skrutiek. U jedného pacienta malpozícia fixačnej skrutky spôsobovala iritáciu radixu vo foramine. Pri revízii sa odstránili obe fixačné skrutky a dokonca bolo možné odstrániť integrovanú dlahu s ponechaním vlastnej dutej kliečky, ktorá už bola fixovaná v priestore prebehnutou kostnou fúziou. Po uvedenej revízii nastala postupná regresia radikulárnej iritácie v priebehu 3 mesiacov. V období 12 mesiacov po ACDF neboli prítomné rádiologické známky fúzie u 6,6 % pacientov. V žiadnom prípade sa pseudoartróza klinicky nemanifestovala, preto v uvedenom pooperačnom ob-

dobí nebola indikovaná operačná revízia ani v jednom prípade. V období 24 mesiacov po ACDF boli prítomné známky fúzie u 100 % pacientov v súbore. Komplikácie v súvislosti s odberom štepu boli eliminované použitím syntetických dutých kliečok a osteokonduktívnych materiálov. Počas implantácie kliečky sa vyskytli niektoré technické problémy. V jednom prípade nebolo možné po dissektómii v segmente C3/4 implantovať fixačnú skrutku do tela C4, vzhľadom ku konfliktu medzi trajektóriou implantácie skrutky a mandibulou pacienta. V dvoch prípadoch po nedostatočnom ošetrení krycích plôch bola obtiažna implantácia fixačných skrutiek do tiel priľahlých stavcov, pretože v úvode fixácie skrutky neprenikli cez krycie plochy tiel stavcov, ale spôsobovali len distrakciu intervertebrálneho priestoru. Nakoniec však boli skrutky do priľahlých tiel stavcov implantované. V troch prípadoch bola problematická implantácia fixačnej skrutky do tela C6 po dissektómii v segmente C6/7, v dôsledku konfliktu trajektórie implantácie skrutky a manubria sternu. Tento technický problém sa vyskytoval u pacientov s veľkým obvodom hrudníka, vo všetkých prípadoch však bola fixačná skrutka nakoniec implantovaná.

Zanorenie (subsidence) kliečky sa v období 6 týždňov po ACDF vyskytovalo u 18 % pacientov, v období 3 mesiacov bolo prítomné u 32,8 % pacientov a v období 6 mesiacov bola incidencia zanorenia 39,2 %. V období 12 mesiacov po ACDF bola incidencia zanorenia náhrady 56 %, v období 24 mesiacov po ACDF 58 %. V celom pooperačnom období nemalo zanorenie významný vplyv na klinické výsledky operačnej liečby (VAS C, VAS HK, NDI a Odomové kritériá) a na incidenciu intersomatickej fúzie. U pacientov s osteoporózou alebo osteopéniou sa častejšie vyskytovalo zanorenie kliečky, rozdiely boli hranične významné v období 6 týždňov a 3 mesiacov po operačnom výkone ( $p < 0,1$ ), v ďalšom období sledovania neboli rozdiely významné. Faktory ako vek, pohlavie a fajčenie nemali významný vplyv na incidenciu zanorenia kliečky v celom pooperačnom období. U pacientov po jednosegmentovom výkone v období 6 týždňov po ACDF bol nižší výskyt zanorenia kliečky v prepočte na pohybový segment v porovnaní s pacientami po dvojsegmentovom výkone, rozdiel bol hranične významný ( $p = 0,0513$ ). V ďalšom pooperačnom období nemal počet operovaných segmentov významný vplyv na incidenciu zanorenia kliečky.

Tab. 8. Klinické štúdie skúmajúce incidenciu dysfágie po prednej krčnej disektómii.

Autori	Štúdia	Počet pacientov	1 m	6 t	3 m	6 m	12 m	24 m	> 24 m
Stewart et al [28]	RŠ	73	45 %	–	–	12 %	–	–	–
Frempong-Boadu et al [29]	PŠ	23	67 %	–	–	–	–	–	–
Bazaz et al [6]	PŠ	249	50 %	32 %	–	18 %	13 %	–	–
Riley et al [30]	RŠ	454	–	–	30 %	22 %	–	21 %	–
Yue et al [31]	RŠ	74	–	–	–	–	–	–	35 %
Scholz et al [9]	PŠ	30	–	8 %	–	3 %	–	–	–
Kalb et al [32]	PŠ	249	–	89 %	30 %	7 %	0 %	–	–
Min et al [33]	PŠ	47	60 %	–	–	–	–	–	–

m – mesiac; PŠ – prospektívna štúdia; RŠ – retrospektívna štúdia; t – týždeň

## Diskusia

Pohybové segmenty C5/6 a C6/7 predstavovali v našej štúdií 91 % ošetrených intervertebrálnych priestorov. Uvedené zistenie zodpovedá súčasným znalostiam o najčastejšej lokalizácii degeneratívneho postihnutia krčnej chrbtice [7].

Po prednej krčnej disektómii nastali v našej štúdií pokles intenzity bolesti šije a bolestí horných končatín, zlepšenie kvality života a samostatnosti pacienta. Najväčšia redukcia bolesti šije bola v období 6 mesiacov po ACDF, kým v období 12 a 24 mesiacov po výkone nastala parciálna korekcia uvedeného efektu. Najväčšia redukcia bolesti horných končatín bola v období 6 týždňov po ACDF, v ďalšom období došlo ku parciálnej korekcii uvedeného efektu výkonu. Najlepšie hodnotili pacienti kvalitu života na konci sledovaného obdobia a výsledok operačnej liečby bol podľa Odomových kritérií v celom pooperačnom období hodnotený ako minimálne pretrvávanie predoperačných symptómov. Rizikovými faktormi pre efekt operačnej liečby boli ženské pohlavie a vek do 55 rokov. Žiadny zo sledovaných faktorov nemal významný vplyv na kvalitu života hodnotenej pomocou NDI. Häckel et al udávajú významne horšie klinické výsledky hodnotené pomocou NDI v období 6 a 12 mesiacov po výkonoch v dvoch pohybových segmentoch [8]. Použitie ukotvenej klietky Zero Profile®, ktorá má podobný dizajn ako klietka použitá v našom súbore pacientov, podmieňuje rovnaké klinické výsledky ako použitie klietky istenej konvenčnou dlahou [9–14]. V metaanalýze referujú Yin et al dokonca lepšie klinické výsledky podľa JOA skóre (Japanese Orthopedic Association Score) po implantácii klietky Zero Pro-

file® v porovnaní s klietkou istenou konvenčnou krčnou dlahou [15].

Priemerný rozsah pohybu degenerovaného krčného segmentu v predoperačnom období bol v našej štúdií 9°. V pooperačnom období bol jednou z podmienok pre zaradenie pacienta do skupiny s intersomatickou fúziou rozsah segmentového pohybu do 3°. Rovnaké kritérium vo svojej štúdií po implantácii klietky Zero Profile® použili Vaněk et al [16]. V období 12 mesiacov ACDF bol priemerný rozsah segmentového pohybu v našom súbore 2,8°. Signifikantne menší rozsah segmentového pohybu je pri použití klietky istenej konvenčnou dlahou v porovnaní s implantáciou klietky s integrovanou dlahou [14,17]. Práve menšia flekčno-extendná stabilita klietky s integrovanou dlahou je pravdepodobne príčinou rýchlejšieho nástupu kostnej fúzie v porovnaní s implantáciou klietky istenej konvenčnou krčnou dlahou [16,18]. Klinické štúdie udávajú úspešnosť fúzie 90–100 % po jednosegmentových výkonoch a 70–100 % po dvojsegmentových výkonoch [7,19,20]. Lee et al referujú nižšiu incidenciu fúzie po implantácii klietky s integrovanou dlahou v porovnaní s klietkou istenou konvenčnou krčnou dlahou [21]. Scholz et al udávajú po použití klietky s integrovanou dlahou a nulovým profilom incidenciu fúzie v období 12 mesiacov po operačnom výkone 97 % [22]. V našej štúdií bola incidenciu fúzie v uvedenom období po ACDF podobná, na úrovni 93 %. V našej štúdií nebol dokázaný významný vplyv faktorov ako vek, pohlavie, počet operovaných segmentov, fajčenie, osteoporóza a zanorenie klietky na incidenciu medzitelovej fúzie. Niektoré štúdie referujú nižšiu incidenciu fúzie po viacsegmentových výkonoch [19,23].

V našom súbore pacientov sa vyskytli tieto komplikácie v súvislosti s operačným prístupom: dysfágia, hematóm v operačnej rane, dysfónia a poranenie miechového koreňa. Najčastejšími udávanými komplikáciami po prednej krčnej disektómii sú hematóm a dysfágia [24]. Khanna et al udávajú vo svojej retrospektívnej multicentrickej kohortnej štúdií u 6 940 pacientov po jednosegmentovej prednej krčnej disektómii a fúzii 30-dňovú incidenciu komplikácií 4,2 % [25]. Fountas et al udávajú celkovú incidenciu komplikácií 19,3 %. Okrem dysfágie boli najčastejšími komplikáciami v ich súbore pooperačný hematóm s incidenciou 5,6 % a poranenie laryngeálnych nervov s výskytom 3,1 % [26]. Dysfónia sa vyskytla u 5 % pacientov nášho súboru a vo všetkých prípadoch bola prechodná. Klinicky manifestné úplné prerušenie n. laryngeus recurrens alebo n. laryngeus superior nebolo v našej štúdií zaznamenané, vyskytuje sa zriedkavo [27]. Incidencia pooperačného hematómu bola v našej štúdií 3,3 %. Incidencia a zastúpenie komplikácií v našom súbore sa významne nelíšili od výsledkov iných štúdií.

Publikovaná incidenciu dysfágie po ACDF kolíše v širokom rozmedzí 0–89 % a klesá s narastajúcim odstupom od operačného výkonu (tab. 8). Uvedené štúdie udávajú výskyt dysfágie po predných prístupoch ku krčnej chrbtici vo včasnem pooperačnom období v priemere okolo 55 %, u väčšiny pacientov dochádza do 3 mesiacov pooperačne k úprave. V období 12 mesiacov po operačnom výkone je udávaná incidenciu dysfágie už len okolo 13 % [6,9,28–33]. V našej štúdií bola v celom súbore pacientov použitá klietka s nulovým profilom, ktorý je predpokladom redukcie pooperačnej dys-

fágie v porovnaní s implantáciou kietky istenej konvenčnou krčnou dlahou. Dizajn krčnej dlahy významne ovplyvňuje incidencia pooperačnej dysfágie [34]. Podobne odstránenie konvenčnej krčnej dlahy vedie k regresii pooperačnej dysfágie [35]. V súbore pacientov našej štúdie bola incidencia dysfágie v období 6 týždňov po prednej krčnej disektómii a fúzii 57 % a 12 mesiacov po operácii klesla na úroveň 26 %. V období 24 mesiacov po ACDF bol výskyt dysfágie na úrovni 18 %. Incidencia pooperačnej dysfágie v našej štúdií v období 6 týždňov, 3 mesiacov a 6 mesiacov bola porovnateľná s výsledkami ostatných štúdií. Incidencia v období 12 mesiacov po operačnom výkone však bola napriek použitiu kietky s nulovým profilom dvojnásobná v porovnaní s výsledkami iných štúdií. Je nutné si však uvedomiť, že incidencia preexistujúcej dysfágie v našom súbore bola takmer 15 %. Preventívny vplyv dizajnu kietky s nulovým profilom na výskyt dysfágie sa v našej štúdií nepotvrdil. Bazaz et al referujú incidenciu dysfágie ťažkého stupňa na úrovni 5,6 % [6]. Počas celého obdobia sledovania nebola v našej štúdií zaznamenaná dysfágia ťažkého stupňa a jediným rizikovým faktorom pre závažnosť dysfágie bola osteoporóza. V našom súbore preexistujúca dysfágia predstavovala rizikový faktor pre výskyt pooperačnej dysfágie. Frempong-Boadu et al referujú rovnaký vzťah medzi preexistujúcou a pooperačnou dysfágiou u pacientov s myelopatiou [29]. V našej štúdií patrila myelopatia medzi exklúzne kritériá. Fajčiari mali nižší výskyt preexistujúcej dysfágie ako nefajčiari. Medzi faktory, ktoré sú väčšinou spájané s rizikom pooperačnej dysfágie, patria počet operovaných segmentov, ženské pohlavie, dlhý operačný čas a vek nad 60 rokov [36]. V našej štúdií na výskyt pooperačnej dysfágie nemali uvedené faktory významný vplyv.

V našom súbore sa z komplikácií špecificky súvisiacimi s implantovanou kietkou vyskytla malpozícia fixačnej skrutky s iritáciou nervového koreňa. Táto komplikácia bola eliminovaná extrakciou integrovanej dlahy a fixačných skrutiek. Dizajn kietky Zero Profile Variable Angle® podmieňoval pri ošetrení segmentov C3/4 a C6/7 u niektorých pacientov technické problémy pre konflikt trajektórie zavádzanej fixačnej skrutky s mandibulou alebo manubriom sternu. Dislokácia či zlomenie náhrady neboli zaznamenané. Komplikácie v súvislosti s týmto typom implantátu nie sú publikované. Kietka s podobným dizajnom Zero Profile® je bezpečný implantát. Scholz et al neudávajú po použití kietky

Zero Profile® žiadne komplikácie v zmysle zlyhania implantátu alebo pseudoartrózy [9]. Podobný záver referujú aj iné štúdie [11,37]. Trvanie operačného výkonu, peroperačná strata krvi a incidencia medzitelovej fúzie sú po implantácii kietky Zero Profile® podobné ako po použití kietky istenej konvenčnou krčnou dlahou [15]. Wang et al dospeli k záverom, že použitie kietky Zero Profile® umožňuje kratší a jednoduchší operačný výkon, redukuje krvnú stratu a minimalizuje výskyt komplikácií v porovnaní s implantáciou kietky a konvenčnej krčnej dlahy [38]. Mattei et al popisujú v kazuistike fraktúru tela stavca medzi implantovanými kietkami Zero Profile® do dvoch priľahlých segmentov [39].

Incidenca zanorenia kietky po ACDF sa udáva v širokom rozpätí 0–62 % [7,40–42]. V našej štúdií bola v období 6 týždňov incidencia zanorenia ukotvanej kietky na úrovni 18 %, na konci sledovaného obdobia bol výskyt zanorenia u 56 % pacientov. Dhir et al referujú zanorenie kietky Zero Profile® vo všetkých prípadoch implantácie, významné zanorenie do priľahlého tela stavca viac ako 3 mm malo incidencia 2 % [37]. Lee et al udávajú vyššiu incidencia zanorenia kietky Zero Profile® v porovnaní s kietkou istenou konvenčnou krčnou dlahou [43]. Chen et al udávajú vyššiu incidencia zanorenia titárovej kietky v porovnaní s kietkou z polyéteréterketónu [44]. V našej štúdií bola incidencia zanorenia vysoká napriek tomu, že prevažná časť implantátu Zero Profile Variable Angle® je vyrobená z polyéteréterketónu. Vysoká incidencia zanorenia kietky použitej v našej štúdií bola prítomná napriek tomu, že istenie kietky v intervertebrálnom priestore predstavuje preventívny faktor pre zanorenie [45]. Zanorenie kietky v našej štúdií nemalo významný vplyv na klinické výsledky operačnej liečby. Podobné závery referujú aj iné publikované štúdie [41,46,47]. Zanorenie kietky v našej štúdií nemalo vplyv na incidencia intersomatickej fúzie, rovnaký záver referujú aj iné štúdie [40,41]. Osteoporóza a osteopénia boli v našej štúdií rizikovými faktormi zanorenia kietky. Potvrdený bol teda predpoklad, že oslabenie mechanickej odolnosti kosti významne vplyva na výskyt zanorenia [48]. Rovnako rozsiahle peroperačné opracovanie krycej plochy priľahlých tiel stavcov patrí medzi rizikové faktory zanorenia implantátu [46].

### Záver

Po prednej krčnej disektómii a implantácii ukotvanej kietky Zero Profile Variable Angle®

nastali dlhodobý pokles intenzity bolesti šije, bolesti horných končatín a zlepšenie kvality života pacientov. Medzi rizikové faktory efektu operačnej liečby patrili ženské pohlavie a vek do 55 rokov. Incidencia intersomatickej fúzie bola porovnateľná s kietkami istenými konvenčnou krčnou dlahou a nebol dokázaný žiadny rizikový faktor ovplyvňujúci úspešnosť fúzie.

Výskyt a charakter pooperačných komplikácií v súvislosti s operačným prístupom bol podobný ako u iných implantátov. Nepotvrdil sa preventívny efekt nulového profilu implantátu na incidencia pooperačnej dysfágie. Jediným rizikovým faktorom pre incidencia pooperačnej dysfágie bola preexistujúca dysfágia. Dislokácia kietky alebo fixačných skrutiek a zlomenie implantátu neboli zaznamenané. Nepotvrdil sa preventívny efekt stabilizácie kietky v intervertebrálnom priestore pomocou fixačných skrutiek na zanorenie implantátu. Zanorenie kietky nemalo významný vplyv na efekt operačnej liečby a incidenciu intersomatickej fúzie. Rizikovým faktorom pre zanorenie kietky bola denzitometricky verifikovaná osteoporóza alebo osteopénia.

### Literatúra

1. Robinson RA, Smith RW. Anterolateral cervical disc removal and interbody fusion for cervical disc syndrome. *Bull Johns Hopkins Hosp* 1955; 96(5): 223–224.
2. Vernon H, Mior S. The neck disability index: a study of reliability and validity. *J Manipulative Physiol Ther* 1991; 14(7): 409–415.
3. Bednaříková M, Opavský J. Česká verze dotazníku Neck disability index a její použití u pacientů s bolestmi krčního úseku páteře. *Rehabil Fyz Léč* 2014; 4: 180–186.
4. Odom GL, Finney W, Woodhall B. Cervical disc lesions. *JAMA* 1958; 166(1): 23–28.
5. Vavruch L, Hedlund R, Javid D et al. A prospective randomized comparison between the Cloward procedure and a carbon fiber cage in the cervical spine: a clinical and radiologic study. *Spine (Phila Pa 1976)* 2002; 27(16): 1694–1701.
6. Bazaz R, Lee MJ, Yoo JU. Incidence of dysphagia after anterior cervical spine surgery: a prospective study. *Spine (Phila Pa 1976)* 2002; 27(22): 2453–2458.
7. Rudinský B, Barsa P, Buchvald P et al. Spinálna chirurgia. Bratislava: Slovak Academic Press 2006: 36–147.
8. Häckel M, Štětkářová J, Chrobok D et al. Efekt 1- a 2segmentové krční disektomie s mezitělovou náhradou: prospektivní 1roční studie. *Cesk Slov Neurol N* 2007; 70/103(3): 253–258.
9. Scholz M, Schnake KJ, Pingel A et al. A new Zero-profile implant for stand-alone anterior cervical interbody fusion. *Clin Orthop Relat Res* 2011; 469(3): 666–673. doi: 10.1007/s11999-010-1597-9.
10. Shao HY, Zhang J, Yang D et al. Case-control study on Zero-profile implant for anterior cervical discectomy and fusion and conventional cage plate internal fixation for the treatment of single segmental cervical intervertebral disc herniation. *Zhongguo Gu Shang* 2016; 29(6): 530–537.
11. Azab W, Abdel-Razek M, Ali A et al. Outcome evaluation of a Zero-profile implant for anterior cervical discec-

- tomy with fusion. *Turk Neurosurg* 2012; 22(5): 611–617. doi: 10.5137/1019-5149.JTN.5646-11.2.
12. Shin JS, Oh SH, Cho PG. Surgical outcome of a Zero-profile device comparing with stand-alone cage and anterior cervical plate with iliac bone graft in the anterior cervical discectomy and fusion. *Korean J Spine* 2014; 11(3): 169–177. doi: 10.14245/kjs.2014.11.3.169.
13. Vanek P, Bradac O, Delacy P et al. Anterior interbody fusion of the cervical spine with Zero-P spacer: prospective comparative study-clinical and radiological results at a minimum 2 years after surgery. *Spine (Phila Pa 1976)* 2013; 38(13): E792–E797. doi: 10.1097/BRS.0b013e3182913400.
14. Li Y, Hao D, He B et al. The efficiency of Zero-profile implant in anterior cervical discectomy fusion: a prospective controlled long-term follow-up study. *J Spinal Disord Tech* 2015; 28(10): 398–403. doi: 10.1097/BSD.0000000000000032.
15. Yin M, Ma J, Huang Q et al. The new Zero-P implant can effectively reduce the risk of postoperative dysphagia and complications compared with the traditional anterior cage and plate: a systematic review and meta-analysis. *BMC Musculoskelet Disord* 2016; 17(1): 430. doi: 10.1186/s12891-016-1274-6.
16. Vaněk P, Bradáč O, Saur K. Přední mezitělová spondylodéza krční páteře klecí Zero-P (prospektivní studie – radiologické výsledky s minimálně ročním sledováním). *Acta Chir Orthop Traumatol Czech* 2011; 78(6): 562–567.
17. Scholz M, Schleicher P, Pabst S et al. A zero-profile anchored spacer in multilevel cervical anterior interbody fusion: biomechanical comparison to established fixation techniques. *Spine (Phila Pa 1976)* 2015; 40(7): E375–E380. doi: 10.1097/BRS.0000000000000768.
18. Scholz M, Reyes PM, Schleier P et al. A new stand-alone cervical anterior interbody fusion device: Biomechanical comparison with established anterior cervical fixation devices. *Spine (Phila Pa 1976)* 2009; 34(2): 156–160. doi: 10.1097/BRS.0b013e31818ff9c4.
19. Martin GJ, Haid RW, MacMillan M et al. Anterior cervical discectomy with freeze-dried fibula allograft. Overview of 317 cases and literature review. *Spine (Phila Pa 1976)* 1999; 24(9): 852–858.
20. Thalgot J, Fritts K, Giuffre JM. Anterior interbody fusion of the cervical spine with coralline hydroxyapatite. *Spine (Phila Pa 1976)* 1999; 24(13): 1295–1299.
21. Lee YS, Kim YB, Park SW. Does a zero-profile anchored cage offer additional stabilization as anterior cervical plate? *Spine (Phila Pa 1976)* 2015; 40(10): E563–E570. doi: 10.1097/BRS.0000000000000864.
22. Scholz M, Schelfaut S, Pingel A et al. A cervical „zero-profile“ cage with integrated angle-stable fixation: 24-months results. *Acta Orthop Belg* 2014; 80(4): 558–566.
23. Robinson RA, Walker AE, Ferlic DC et al. The results of anterior interbody fusion of the cervical spine. *J Bone Joint Surg Am* 1962; 44-A: 1569–1587.
24. Ban D, Liu Y, Cao T et al. Safety of outpatient anterior cervical discectomy and fusion: a systematic review and meta-analysis. *Eur J Med Res* 2016; 21(1): 34. doi: 10.1186/s40001-016-0229-6.
25. Khanna R, Kim RB, Lam SK et al. Comparing short-term complications of inpatient versus outpatient single-level anterior cervical discectomy and fusion: an analysis of 6940 patients using the ACS-NSQIP database. *Clin Spine Surg* 2018; 31(1): 43–47. doi: 10.1097/BSD.0000000000000499.
26. Fountas KN, Kapsalaki EZ, Nikolakakos LG et al. Anterior cervical discectomy and fusion associated complications. *Spine (Phila Pa 1976)* 2007; 32(21): 2310–2317. doi: 10.1097/BRS.0b013e318154c57e.
27. McCulloch JA, Young HP. Microsurgery for cervical disc disease. In: McCulloch JA, Young HP. *Essential of spinal microsurgery*. Philadelphia: Lippincott-Raven Publishers 1998: 99–185.
28. Stewart M, Johnston RA, Stewart I et al. Swallowing performance following anterior cervical spine surgery. *J Neurosurg* 1995; 9(5): 605–609.
29. Frempong-Boadu A, Houten JK, Osborn B et al. Swallowing and speech dysfunction in patients undergoing anterior cervical discectomy and fusion: a prospective, objective, preoperative and postoperative assessment. *J Spinal Disord Tech* 2002; 15(5): 362–368.
30. Riley LH 3rd, Skolasky RL, Albert TJ et al. Dysphagia after anterior cervical decompression and fusion: prevalence and risk factors from a longitudinal cohort study. *Spine (Phila Pa 1976)* 2005; 30(22): 2564–2569.
31. Yue WM, Brodner W, Highland TR. Persistent swallowing and voice problems after anterior cervical discectomy and fusion with allograft and plating: a 5- to 11-year follow-up study. *Eur Spine J* 2005; 14(7): 677–682. doi: 10.1007/s00586-004-0849-3.
32. Kalb S, Reis MT, Cowperthwaite MC et al. Dysphagia after cervical spine surgery: incidence and risk factors. *World Neurosurg* 2012; 77(1): 183–187. doi: 10.1016/j.wneu.2011.07.004.
33. Min Y, Kim WS, Kang SS et al. Incidence of dysphagia and serial videofluoroscopic swallow study findings after anterior cervical discectomy and fusion: a prospective study. *Clin Spine Surg* 2016; 29(4): E177–E181. doi: 10.1097/BSD.0000000000000060.
34. Lee M, Bazaz R, Furey C et al. The incidence of dysphagia in anterior cervical surgery as a function of plate design: a prospective study. *CSRS 32nd annual meeting*. Boston, MA, USA 2004.
35. Fogel GR, McDonnell MF. Surgical treatment of dysphagia after anterior cervical interbody fusion. *Spine J* 2005; 5(2): 140–144. doi: 10.1016/j.spinee.2004.06.022.
36. Anderson KK, Arnold PM. Oropharyngeal dysphagia after anterior cervical spine surgery: a review. *Global Spine J* 2013; 3(4): 273–286. doi: 10.1055/s-0033-1354253.
37. Dhir J, Carpenter C, Pamde R et al. Radiological outcome of use of Zero P cage in cervical stabilization – short term study. *Bone Joint J* 2012; 94-B (Supp\_X): 142.
38. Wang Z, Zhu R, Yang H et al. Zero-profile implant (Zero-p) versus plate cage benezech implant (PCB) in the treatment of single-level cervical spondylotic myelopathy. *BMC Musculoskelet Disord* 2015; 16: 290. doi: 10.1186/s12891-015-0746-4.
39. Mattei TA, Teles AR, Dinh DH. Vertebral body fracture after anterior cervical discectomy and fusion with zero-profile anchored cages in adjacent levels: a cautionary tale. *Eur Spine J* 2016. In press. doi: 10.1007/s00586-015-4358-3.
40. Bartels RH, Donk RD, Feuth T. Subsidence of stand alone cervical carbon fibers cages. *Neurosurgery* 2006; 58(3): 502–508. doi: 10.1227/01.NEU.0000197258.30821.50.
41. Wu WJ, Jiang LS, Liang Y et al. Cage subsidence does not, but cervical lordosis improvement does affect the long-term results of anterior cervical fusion with stand-alone cage for degenerative cervical disc disease: a retrospective study. *Eur Spine J* 2012; 21(7): 1374–1382. doi: 10.1007/s00586-011-2131-9.
42. Filip M, Linzer P, Šámal F et al. Bioactive titan cage Implants in treatment of degenerative disease of the cervical spine-the results from 2007 till 2008. *Chir Narzadow Ruchu Ortop Pol* 2010; 75(1): 69–73.
43. Lee YS, Kim YB, Park SW. Does a zero-profile anchored cage offer additional stabilization as anterior cervical plate? *Spine (Phila Pa 1976)* 2015; 40(10): E563–E570. doi: 10.1097/BRS.0000000000000864.
44. Chen Y, Wang X, Lu X et al. Comparison of titanium and polyetheretherketone (PEEK) cages in the surgical treatment of multilevel cervical spondylotic myelopathy: a prospective, randomized, control study with over 7-year follow-up. *Eur Spine J* 2013; 22(7): 1539–1546. doi: 10.1007/s00586-013-2772-y.
45. Cho HJ, Hur JW, Lee JB et al. Cervical Stand-alone polyetheretherketone cage versus zero-profile anchored spacer in single-level anterior cervical discectomy and fusion: minimum 2-year assessment of radiographic and clinical outcome. *J Korean Neurosurg Soc* 2015; 58(2): 119–124. doi: 10.3340/jkns.2015.58.2.119.
46. Suchomel P, Barsa P. Náhrada krční meziobratlové ploténky vložkou Cespace bez použití kosti či její náhrady. *Prospektivní studie*. *Acta Spondylogica* 2004; 1: 5–9.
47. Barsa P, Suchomel P. Factors affecting sagittal malalignment due to cage subsidence in stand-alone cage assisted anterior cervical fusion. *Eur Spine J* 2007; 16(9): 1395–1400.
48. Lim TH, Kwon H, Jeon CH et al. Effect of endplate conditions on a bone mineral density on the compressive strengt of the graft-endplate interface in anterior cervical spine fusion. *Spine (Phila Pa 1976)* 2001; 26(8): 951–956.