

Rekonstrukce defektů dutiny ústní supraklavikulárním lalokem

Supraclavicular flap in reconstruction of intraoral defects

Souhrn

Úvod: Volné laloky jsou považovány za standardní metodu v rekonstrukci rozsáhlých defektů v oblasti hlavy a krku. V indikovaných případech však mají lokoregionální laloky stále významnou roli při rekonstrukci intraorálních defektů. **Cíl:** Cílem bylo zjistit, zda je možné uplatnit supraklavikulární lalok v rekonstrukci rozsáhlých defektů dutiny ústní se zaměřením se na operační techniku, event. pooperační komplikace a prevence vzniku nehojící se rány. **Soubor a metodika:** V našem souboru byli sledováni dva pacienti (muži, 68 a 82 let) se spinocelulárním karcinomem bukální části dutiny ústní. Po resekci tumoru byla provedena rekonstrukce defektu supraklavikulárním lalokem s přesně definovanou cévní stopkou. Sledovanými parametry byly délka operačního výkonu, délka hospitalizace, TNM klasifikace, histologický typ nádoru a pooperační komplikace. **Výsledky:** U obou pacientů došlo k přiložení laloku s dobrým estetickým a funkčním výsledkem a s minimální morbiditou donorského místa. Nebyly pozorovány pooperační komplikace v hojení, a to i přesto, že je možné je u tak závažných stavů očekávat. **Závěr:** Supraklavikulární lalok je rychlá a efektivní metoda ke krytí intraorálních defektů u indikovaných pacientů. Jedná se o postup významně ovlivňující kvalitu života pacientů a efektivní řešení potenciálně závažných nehojících se ran.

Abstract

Introduction: A free flap transfer is considered as a method of choice in reconstruction of extensive defects in the orofacial area. However, loco-regional flaps represent a significant alternative in certain cases. **Aim:** The aim of the study was to evaluate the usefulness of supraclavicular flap in the reconstruction of extensive oral defects with focus on the surgery technique and eventual postoperative complication and prevention of chronic wounds. **Patients and methods:** Two patients with a spinocellular carcinoma of the buccal part of oral cavity (both men, 68 and 82 years) were included in our study. The reconstruction of the defect with supraclavicular flap with exactly defined vascular pedicle was done right after the resection of the tumour. The following parameters were assessed: the length of the surgery, TNM classification, histopathological type of tumour and postoperative complications. **Results:** The supraclavicular flap was fully healed in both patients with a great aesthetic and functional result with a minimal morbidity of the donor site. None postoperative complications were observed in flap healing despite the high risk of non-healing wound formation. **Conclusion:** The supraclavicular flap is a fast and effective method for closure of intraoral defects in certain patients. It is procedure which influences the quality of life of patients and effective solution in potentially severe non healing wounds.

Úvod

Možnosti primární rekonstrukce defektů po resekcích tumorů v dutině ústní zahrnují místní laloky, vzdálené laloky a volné přenosy laloků. Stopkovaný rotační supraklavikulární lalok se řadí mezi místní (loko-regionální) laloky s definovaným cévním zásobením. Mezi jeho hlavní výhody patří

jasně definovaná nutriční céva, na které lze lalok rotovat, rychlost operačního výkonu a šetrná preparace odběrového místa s jeho následnou přímou suturou. Na rozdíl od místních svalových laloků (např. m. pectoralis major) není supraklavikulární lalok tak objemný [1]. Oproti přenosům volných laloků odpadá nutnost cévní mikrosutury i s riziky

s ní spojenými. Kožní ostrov v dutině ústní současně pooperačně slouží i jako marker vitality laloku. Supraklavikulární lalok je volbou pro rekonstrukci defektu po resekci tumoru spodiny dutiny ústní [2], hypofaryngu, tváře a defektů kůže na krku [3]. Tumory (vč. exulcerovaných) a rány po jejich excizích či jiných souvisejících operačních výkonech jsou po-

Autoři deklarují, že v souvislosti s předmětem studie nemají žádné komerční zájmy.

The authors declare they have no potential conflicts of interest concerning drugs, products, or services used in the study.

Redakční rada potvrzuje, že rukopis práce splnil ICMJE kritéria pro publikace zasílané do biomedicínských časopisů.

The Editorial Board declares that the manuscript met the ICMJE "uniform requirements" for biomedical papers.

P. Šín¹, A. Hokynková^{1,2},
J. Blahák^{2,3}, P. Rotschein¹,
Z. Daněk^{2,3}

¹ Klinika popálenin a plastické chirurgie FN Brno

² LF MU Brno

³ Klinika ústní, čelistní a obličejové chirurgie FN Brno



MUDr. Petr Šín, Ph.D.
Klinika popálenin a plastické
chirurgie FN Brno
Jihlavská 20
625 00 Brno
e-mail: p.sin@seznam.cz

Přijato k recenzi: 13. 7. 2018

Přijato do tisku: 16. 8. 2018

Klíčová slova

intraorální defekty – rekonstrukce –
supraklavikulární lalok

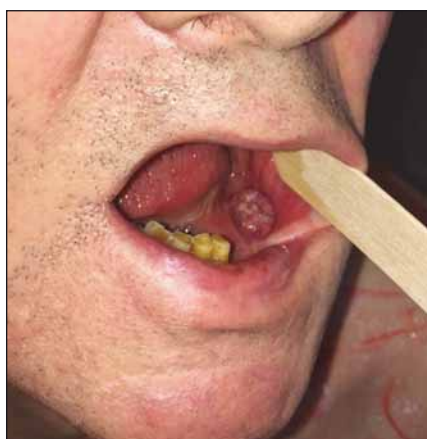Key words

intraoral defects – reconstruction –
supraclavicular flap

Tab. 1. Popis souboru sledovaných parametrů u dvou pacientů se spinocelulárním karcinomem dutiny ústní.

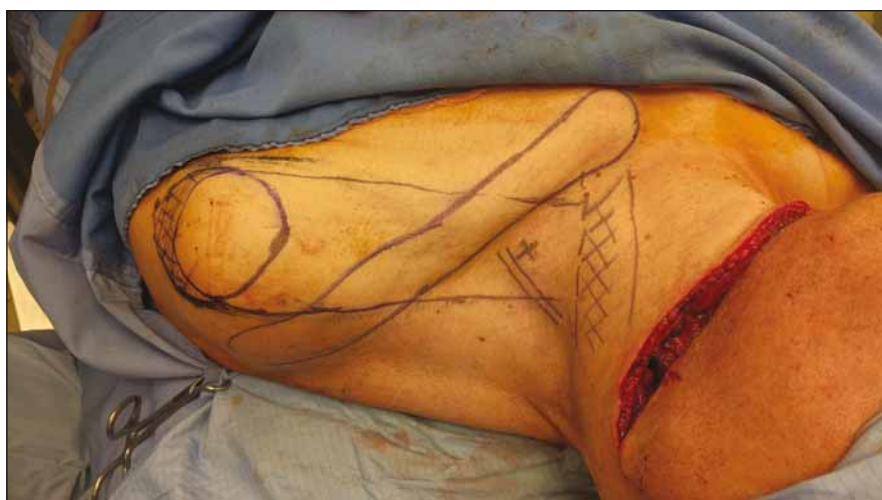	Pohlaví	Věk (let)	Délka operace (min)	Pooperační pobyt v nemocnici (dny)	Typ a lokalizace tumoru	Velikost defektu v cm	TNM klasifikace	Komplikace
1	muž	68	310	14	dlaždicobuněčný karcinom bukální	5 × 6	pT4aN2bMx	žádné
2	muž	82	355	16	dlaždicobuněčný karcinom bukální	4,5 × 5,5	pT3N0Mx	žádné

TNM – klasifikace zhoubných novotvarů (T – tumor, N – nodus, M – metastáza)



Obr. 1. Velikost a lokalizace tumoru před operací (pacient č. 1).

Fig. 1. Size and location of the tumor before surgery (patient No. 1).



Obr. 2. Peroperační nářez laloku (pacient č. 1).

Fig. 2. Peroperative marking of the flap (patient No. 1).

tenciálními lokalitami pro vznik nehojících se ran [4].

Soubor a metodika

Do sledovaného souboru byli zařazeni dva pacienti léčení ve FN Brno, u kterých byl v období leden–březen 2018 použit rotační supraclavikulární lalok k primární rekonstrukci intraorálního defektu po resekcí tumoru, který nemohl být řešen místním posunem okolních tkání bez použití rekonstrukčních technik i s ohledem na prevenci vzniku nehojící se rány. Pacienti byli léčení ve spolupráci Kliniky popálenin a plastické chirurgie (KPPCH) a Kliniky ústní, čelistní a obličejové chirurgie (KÚČOCH). Jednalo se o dva muže staršího věku s četnými komorbidity, kteří byli pro rekonstrukci volným lalokem příliš rizikováni. Tumory byly klasifikovány jako spinocelulární karcinomy na základě histopatologického vyšetření před zákrokem. Byl zaznamenán celkový operační čas, délka pobytu v nemocnici (délka hospitalizace), komplikace v hojení, použití adjuvantní terapie a celkový funkční i estetický výsledek.

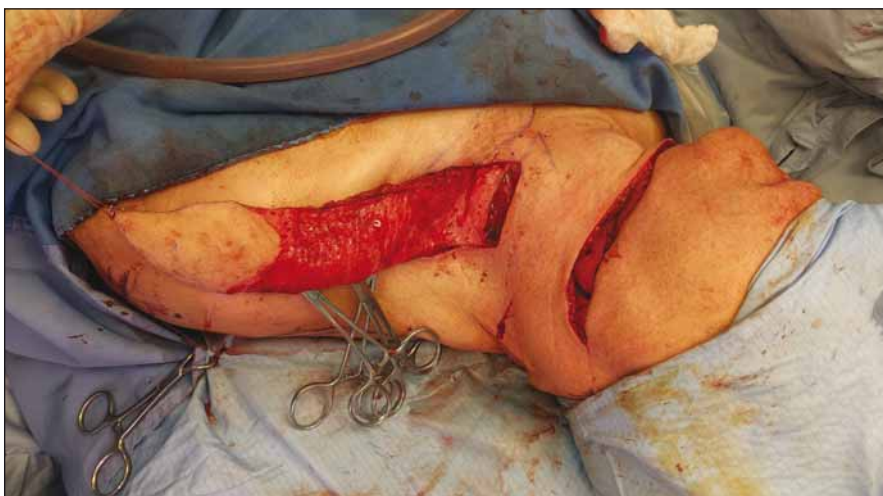Výsledky

U obou pacientů byl supraclavikulární lalok přiložený v plném rozsahu bez nutnosti další chirurgické intervence. Odběrové místo se v obou případech zhojilo per primam intentionem a nebyly přítomny okrajové nekrózy. Věk pacientů v souboru byl (68 a 82 let). Jednalo se o pokročilé klinické stadium onemocnění – III a IVa. Průměrný čas výkonu resekce tumoru se současnou primární rekonstrukcí byl 5 h a 33 min (332,5 min), z toho rekonstrukční výkon v délce cca 90 min. Pacienti byli intubováni nazálně a prvních pooperačních 24 h byli na monitorovaném lůžku anesteziologicko-resuscitačního oddělení. Celkový pooperační pobyt v nemocnici byl v průměru 15 dní. Histologicky se v obou případech jednalo o středně diferencovaný dlaždicobuněčný karcinom. Byl rekonstruován defekt bukální strany dutiny ústní velikosti 5 × 6 cm a 4,5 × 5,5 cm.

Po operaci byla u obou pacientů indikována adjuvantní radioterapie. Shrnutí sledovaných parametrů v tab. 1.

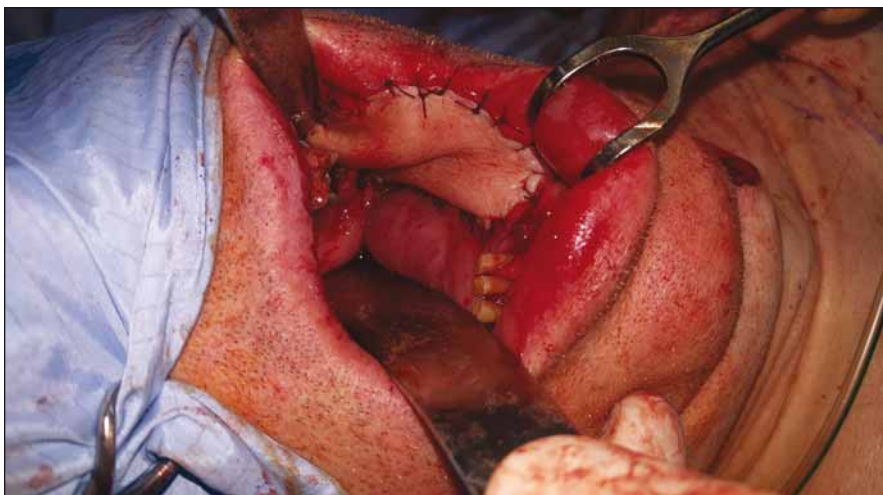Diskuze

Intraorální defekty se nejčastěji vyskytují po radikálních resekcích maligních tumorů dutiny ústní, které jsou nejčastěji tvořeny spinocelulárním karcinomem (více než 95 %) [5] (obr. 1), karcinomy ze slinných žláz, vzácně pak sarkomy, melanocytárními nádory a v neposlední řadě vzdálenými metastázami do oblasti dutiny ústní (např. karcinom ledviny). Kožní defekty v oblasti hlavy a krku mohou vzniknout i po nekrektomii následkem radioterapie [6], jako komplikace léčby nebo při zánětlivých komplikacích osteonekróz čelisti způsobených léčivou u pacientů s generalizovaným nádorovým onemocněním. V rozhodovacím procesu o typu rekonstrukce uvedených defektů hraje velkou roli typ resekcího výkonu (radikalita – paliace), velikost a hloubka defektu, celkový stav pacienta, nutriční stav, přidružené nemoci, abúzus alkoholu, kouření a v neposlední řadě psychický stav pacienta. Klíčovou roli při rekonstrukci defektů v oblasti hlavy a krku hrají v současné době volné vaskularizované laloky. Vzdálené laloky, jako je např. supraclavi-



Obr. 3. Elevace laloku (pacient č. 1).

Fig. 3. Elevation of the flap (patient No. 1).



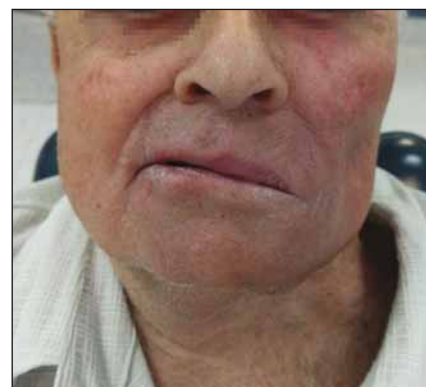
Obr. 4. Lalok fixován do defektu (pacient č. 1).

Fig. 4. Placement of the flap in the intraoral defect (patient No. 1).

kulární lalok (obr. 2–5), představují cennou alternativu, kterou by měl mít chirurg vždy na mysli při rozhodování zejména u komplikovaných pacientů. Supraklavikulární lalok byl poprvé popsán v roce 1979 Lambertym [7]. Jedná se o fasciokutánní lalok s jasně definovanou cévní stopkou a s dobrou vaskularizací založenou na supraklavikulární arterii. Může být použit jako místní rotační, tunelizovaný nebo volný lalok. Supraklavikulární arterie vychází z transversální krční tepny přibližně ve střední třetině klíční kosti a vede do fascie deltoidového svalu. Nad klíčkem z ní vychází několik perforátorových větví do přilehlé fascie a kůže. Její průměr je cca 1–1,5 mm. Bývá doprovázena dvěma věnami, které ústí do transversální krční žíly. Právě udržení dobré vaskularizace sehrává významnou roli v pod-

poře procesu hojení a prevenci vzniku nehojících se ran [8].

Při použití supraklavikulárního laloku jako stopkovaného rotačního je chirurgický přístup k odběru laloku na stejné straně jako defekt v dutině ústní. Náčrt celého laloku začíná vyznačením odstupů supraklavikulární arterie, který může být peroperačně ožřejměn pomocí Dopplerovy ultrasonografie [9] nebo předoperačně pomocí CTA [10]. Následuje náčrt kožního ostrova, který je ideálně veden tak, aby elasticita tkáně dovolila přímou suturu, což lze ověřit pomocí finger pinch testu. Při nutnosti širšího laloku je možné střed defektu uzavřít pomocí dermoepidermálního kožního štěpu. Distálně končí lalok v místě, kde se supraklavikulární arterie zanořuje do fascie deltového svalu. Při



Obr. 5. Výsledek operace (po 5 měsících) (pacient č. 1).

Fig. 5. Postoperative result (5 months after surgery) (patient No. 1).

použití laloku jako místního není nutné skelletizovat přívodnou arterii i s věnami, je naopak s výhodou ponechat kolem nich podkožní tuk. Následuje skelletizace potřebné části laloku, rotace a tunelizace směrem do dutiny ústní. Přívodné cévy tolerují rotaci o 180 stupňů. Odběrové místo je adaptačně sblíženo a kožní ostrov je fixován do defektu v dutině ústní. Na závěr operace je pak definitivně uzavřeno odběrové místo [8].

Použití stopkovaného rotačního supraklavikulárního laloku je výhodné pro jeho snadný odběr, který nevyžaduje mikrochirurgickou techniku a preparaci cév pomocí mikroskopu. Lalok je díky jasně definovanému cévnímu zásobení dostatečně prokrven s tendencí k dobrému hojení, jak uvádíme výše. Po skelletizaci má dlouhou stopku, která dovoluje krytí defektů i hluboko v dutině ústní a orofaryngu. Kůže má dobrou elasticitu, podobnou barvu jako kůže obličeje, je tenká a nebývá příliš ochlupena, což přispívá jednak k dobrému funkčnímu výsledku, jednak k dobré toleranci pacienty [11]. Rychlá preparace laloku bez nutnosti mikrochirurgické sutury cév vede ke kratší celkové anestezii. To významně snižuje riziko vytvořených perioperačních tlakových defektů/dekubitů u predisponovaných jedinců, kterými jsou především typičtí pacienti s abúzem alkoholu v celkově špatném nutričním stavu [12]. Celkové zkrácení operačního času je podstatný benefit, vzhledem k vyššímu věku a rizikovitosti pacientů, u kterých je léčbou volby rekonstrukce stopkovaným lalokem. Zásadní při využití tohoto laloku je min. omezení při blokové krční disekci narozdíl od podobně technicky náročného submentálního laloku. Při nejčastěji rekonstruovaném defektu spo-

diny dutiny ústní pro spaliom jsou nejdůležitější spádové oblasti pro krční disekci I–III ipsilaterálně, kdy operatér tímto typem laloku nezvyšuje riziko lokálních metastáz. Další výhodou použití stopkovaného rotačního supraklavikulárního laloku je možnost přímé sutury odběrového místa, kde zvláště u starších pacientů bývá sutura bez napětí i při odběru velkého množství tkáně. Odběrové místo lze zasvorkovat a tím ještě více zkrátit celkový čas operace. Při odběru laloku je odběrové místo limitováno pouze předchozími operacemi, neoadjuvantní radioterapie není překážkou [13].

Závěr

Dle dostupné literatury jsou nejčastějšími komplikacemi tohoto laloku parciální nekróza (4–22 %), kompletní nekróza (2–6 %), dále jsou uváděny seromy (0–15 %), prodloužené hojení ve srovnání s volnými laloky, hematomy a dehiscence odběrového místa [8,14,15]. Nízká procenta uváděných komplikací svědčí o bezpečnosti použití laloku.

Mezi výhody supraklavikulárního laloku patří rychlá preparace, využití kvalitní, tenké

plikabilní tkáně a min. morbidita donorského místa.

Supraklavikulární lalok je rychlá, efektivní metoda ke krytí intraorálních defektů u vhodně indikovaných pacientů s významným dopadem na kvalitu jejich života.

Literatura

1. Giordano L, Di Santo D, Occhini A et al. Supraclavicular artery island flap (SCAIF): a rising opportunity for head and neck reconstruction. *Eur Arch Otorhinolaryngol* 2016; 273(12): 4403–4412. doi: 10.1007/s00405-016-4092-4.
2. Hanasono MM, Matros E, Disa JJ. Important aspects of head and neck reconstruction. *Plast Reconstr Surg* 2014; 134(6): 968e–980e. doi: 10.1097/PRS.0000000000000722.
3. Giordano L, Bondi S, Toma S et al. Versatility of the supraclavicular pedicle flap in head and neck reconstruction. *Acta Otorhinolaryngol Ital* 2014; 34(6): 394–398.
4. Pokorná A, Benešová K, Mužik J et al. Data sources for monitoring of non-healing wounds in a national health information system – epidemiology of non-healing wounds – analysis of the national register of hospitalized patients in 2007–2015. *Cesk Slov Neurol N* 2017; 80/113 (Suppl 1): 8–17. doi: 10.14735/amcsnn201758.
5. Peřina V, Blahák J, Bulík O. Karcinomy hlavy a krku – vlivy HPV infekce. *LKS* 2015; 25(10): 198–202.
6. Emerick KS, Herr MA, Deschler DG. Supraclavicular flap reconstruction following total laryngectomy. *Laryngoscope* 2014; 124(8): 1777–1782. doi: 10.1002/lary.24530.
7. Lamberty BG. The supra-clavicular axial pattern flap. *Br J Plast Surg* 1979; 32(3): 207–212.
8. Atallah S, Guth A, Chabolle F et al. Supraclavicular artery island flap in head and neck reconstruction. *Eur Ann Otorhinolaryngol Head Neck Dis* 2015; 132(5): 291–294. doi: 10.1016/j.anorl.2015.08.021.
9. Sandu K, Monnier P, Pasche P. Supraclavicular flap in head and neck reconstruction: experience in 50 consecutive patients. *Eur Arch Otorhinolaryngol* 2012; 269(4): 1261–1267. doi: 10.1007/s00405-011-1754-0.
10. Adams AS, Wright MJ, Johnston S et al. The use of multislice CT angiography preoperative study for supraclavicular artery island flap harvesting. *Ann Plast Surg* 2012; 69(3): 312–315. doi: 10.1097/SAP.0b013e31822afaba.
11. González-García JA, Chiesa-Estomba CM, Sistiaga JA et al. Utility and versatility of the supraclavicular artery island flap in head and neck reconstruction. *Acta Otorrinolaryngol Esp* 2018; 69(1): 8–17. doi: 10.1016/j.otorri.2017.03.004.
12. Hokynková A, Šín P, Černoch F et al. Employment of flap surgery in pressure ulcers surgical treatment. *Cesk Slov Neurol N* 2017; 80/113 (Suppl 1): S41–S44. doi: 10.14735/amcsnn2017541.
13. Trautman J, Gore S, Potter M et al. Supraclavicular flap repair in the free flap era. *ANZ J Surg* 2018; 88(6): 540–546. doi: 10.1111/ans.14263.
14. Loghmani S, Eidy M, Mohammadzadeh M et al. The supraclavicular flap for reconstruction of post-burn mentosternal contractures. *Iran Red Crescent Med J* 2013; 15(4): 292–297. doi: 10.5812/ircmj.1600.
15. Su T, Pirgousis P, Fernandes R. Versatility of supraclavicular artery island flap in head and neck reconstruction of vessel-depleted and difficult necks. *J Oral Maxillofac Surg* 2013; 71(3): 622–627. doi: 10.1016/j.joms.2012.07.005.