proLékaře.cz | 13.5.2026

ČESKÁ A SLOVENSKÁ NEUROLOGIE A NEUROCHIRURGIE

ČASOPIS ČESKÉ NEUROLOGICKÉ SPOLEČNOSTI ČLS JEP, ČESKÉ NEUROCHIRURGICKÉ SPOLEČNOSTI ČLS JEP, SLOVENSKEJ NEUROLOGICKEJ SPOLOČNOSTI SLS, SLOVENSKEJ NEUROCHIRURGICKEJ SPOLOČNOSTI SLS A ČESKÉ SPOLEČNOSTI DĚTSKÉ NEUROLOGIE ČLS JEP

MINIMONOGRAFIE
Intradurálne extramedulárne nádory chrbtice P. Moják

PŘEHLEDNÝ REFERÁT
Roztroušená skleróza mozkomíšní, úloha střevní mikrobioty v poškozujícím zánětu J. Krejsek

PŮVODNÍ PRÁCE
A comparative study of myasthenic patients in the Czech and Slovak Republics M. Horáková et al

KRÁTKÉ SDĚLENÍ
Rychlá diagnostika chemokinu CXCL13 v mozkomíšním moku u pacientů s neuroboreliózou
D. Pícha et al

DOPIS REDAKCI
Aneurysmal subarachnoid haemorrhage in pregnancy – successful clipping after coiling failure
V. Přibáň et al

ČESKÁ LÉKAŘSKÁ SPOLEČNOST J. E. PURKYNĚ

Vydává ČLS JEP. ISSN 1210-7859. ISSN pro on-line přístup 1802-4041.
Indexováno/excerpováno:
Thomson Reuters Web of Knowledge: Journal Citation Report, Web of Science, Index Copernicus, EMBASE/Excerpta Medica, Bibliographia Medica Čechoslovaca, Scopus, EBSCO

ročník 82 | 115 | 2019 | 2

proLékaře.cz | 13.5.2026

Roche

Relabující forma roztroušené sklerózy (RRS)

Kdy je potřeba zahájit léčbu **vysoce účinnou terapií?**

HRAZEN od 1. 11. 2018 z prostředků veřejného zdravotního pojištění v eskalaci pro RRRS.**

CO NEJDŘÍVE[1-4]

RRRS = relabující-remitentní roztroušená skleróza

** Seznam cen a úhrad LP/PZLÚ k 1. 11. 2018

▼ **Zkrácená informace o přípravku**
Ocrevus 300 mg – koncentrát pro infuzní roztok
Účinná látka: ocrelizumabum. **Indikace:** Přípravek Ocrevus je indikován k léčbě dospělých pacientů s relabujícími formami roztroušené sklerózy s aktivním onemocněním definovaným klinicky nebo pomocí zobrazovacích metod. Přípravek Ocrevus je indikován k léčbě dospělých pacientů s časnou primárně progresivní roztroušenou sklerózou (PPRS), s ohledem na délku trvání onemocnění, stupeň disability a zobrazovacími metodami prokázanou zánětlivou aktivitu. **Dávkování:** Úvodní dávka 600 mg přípravku Ocrevus se podává jako dvě samostatné intravenózní infuze; první jako 300 mg infuze, následovaná po dvou týdnech druhou 300 mg infuzí. Následné dávky přípravku Ocrevus se poté podávají v podobě jednorázové 600 mg intravenózní infuze jednou za 6 měsíců. Doporučení pro úpravy dávkování u konkrétních nežádoucích účinků naleznete v SPC. **Kontraindikace:** Hypersenzitivita na léčivou látku nebo na kteroukoli pomocnou látku, současná aktivní infekce, pacienti v závažném imunokompromitovaném stavu, známé aktivní maligní onemocnění. **Upozornění:** Reakce související s infuzí (IRR): u ocrelizumabu se vyskytly IRR. Příznaky mohu nastat v průběhu jakékoli infuze, ale byly častěji hlášeny během první infuze a v průběhu 24 hodin od podání infuze. (pruritus, vyrážka, urtika, erytém, iritace hrdla, bolest orofaryngu, dyspnoe, faryngeální nebo laryngeální edém, zrudnutí, hypotenze, horečka, únava, bolest hlavy, závrať, nauzea a tachykardie.) Hypersenzitivní reakce: se mohou projevit v průběhu jakékoli infuze, ale typicky se neprojevují v průběhu první infuze. U následných infuzí mají závažnější příznaky, než které nastaly dříve, nebo nové závažné příznaky, což má vést k úvahám o možné hypersenzitivní reakci. Pacienti se známou IgE zprostředkovanou hypersenzitivitou na ocrelizumab nesmějí být tímto přípravkem léčeni. Infekce: Podání přípravku Ocrevus musí být u pacientů s aktivní infekcí odloženo, dokud infekce neodezní. Těžce imunokompromitovaní pacienti (např. s lymfopenií, neutropenií, hypogamaglobulinemií) by neměli být tímto přípravkem léčeni. *Reaktivace hepatitidy B:* U pacientů léčených jinými anti-CD20 protilátkami byla hlášena reaktivace viru hepatitidy B (HBV), která měla v některých případech za následek fulminantní hepatitidu, jaterní selhání a úmrtí. Před zahájením léčby přípravkem Ocrevus musí být u všech pacientů proveden screening HBV podle místní praxe. Pacienti s aktivní HBV nesmějí být léčeni přípravkem Ocrevus. Malignity: Pacienti se známou aktivní malignitou nesmějí být léčeni přípravkem Ocrevus. Léčba závažně imunokompromitovaných pacientů: Pacienti v závažně imunokompromitovaném stavu nesmí být léčeni tím to přípravkem, dokud se stav nevyřeší. Očkování živými nebo atenuovanými vakcínami se v průběhu léčby a dokud nedojde k doplnění B-buněk nedoporučuje. Pacienti, kteří potřebují očkování, musí svou imunizaci dokončit nejméně 6 týdnů před zahájením léčby ocrelizumabem. *Doporučuje se očkovat pacienty sezónními usmrcenými chřipkovými vakcínami. **Lékové interakce:** se nepředpokládají, protože ocrelizumab se z oběhu odstraňuje katabolismem. **Těhotenství a kojení:** Ženy ve fertilním věku musejí v průběhu doby, kdy dostávají přípravek Ocrevus a po dobu 12 měsíců po poslední infuzi přípravku Ocrevus používat antikoncepci. Přípravek Ocrevus je humanizovaná monoklonální protilátka G1 podtypu imunoglobulinů a o imunoglobulinech je známo, že prostupují placentární bariérou. Je třeba se vyvarovat podávání přípravku Ocrevus v těhotenství, pokud potenciální prospěch pro matku nepřevažuje nad potenciálními riziky pro plod. **Nežádoucí účinky:** Nejdůležitější a nejčastěji hlášené nežádoucí účinky byly IRR a infekce. **Podmínky uchovávání:** Uchovávejte v chladničce (2 °C–8 °C). Chraňte před mrazem. Uchovávejte injekční lahvičky v krabičce, aby byl přípravek chráněn před světlem. **Balení přípravku:** 10 ml koncentrátu ve skleněné injekční lahvičce. **Držitel registračního rozhodnutí:** Roche Registration GmbH, Grenzach - Wyhlen, Německo. **Registrační číslo:** EU/1/17/1231/001, EU/1/17/1231/002. **Datum první registrace:** 8. ledna 2018. **Poslední revize textu:** 31. 10. 2018. Výdej léčivého přípravku je vázán na lékařský předpis. Přípravek je v indikaci RRRS hrazen z prostředků veřejného zdravotního pojištění. Přípravek není dosud hrazen z veřejného zdravotního pojištění v indikaci PPRS. Před předepsáním se prosím seznamte s úplným zněním Souhrnu údajů o přípravku Ocrevus. Podrobné informace k dispozici na www.ema.europa.eu.
** Všimněte si, prosím, změn v informacích o léčivém přípravku.*

CZ/OCRE/1217/0007a(4)

▼ Tento léčivý přípravek podléhá dalšímu sledování. To umožní rychlé získání nových informací o bezpečnosti. Žádáme zdravotnické pracovníky, aby hlásili jakákoli podezření na nežádoucí účinky na www.sukl.cz/nahlasit-nezadouci-ucinek.

Reference: 1. Hauser SL et al. N Engl J Med. 2017;376(3):221-234. **2.** Hauser SL et al. (Supplementary appendix). N Engl J Med. 2016. http://www.nejm.org/doi/suppl/10.1056/NEJMoa1601277/suppl_file/nejmoa1601277_appendix.pdf. **3.** Leray E, Yaouanq J, Le Page E, et al. Brain. 2010;133(Pt 7):1900-13. **4.** KKNEU0031 – Klinický standard pro diagnostiku a léčbu roztroušené sklerózy a neuromyelitis optica, verze 1.0.

ROCHE s.r.o., Futurama Business Park Bld F, Sokolovská 685/136f, 186 00 Praha 8
tel.: +420 220 382 111, e-mail: prague.info@roche.com, www.roche.cz

OCREVUS®
ocrelizumab

proLékaře.cz | 13.5.2026

OBSAH | CONTENTS

MINIMONOGRAFIE | MINIMONOGRAPHY

P. Moják, M. Filip, P. Linzer, P. Jurek, M. Mitaľ, A. Švehlák, K. Trenzová
Intradurálne extramedulárne nádory chrbtice 125
Intradural extramedullary spinal cord tumors

PŘEHLEDNÝ REFERÁT | REVIEW ARTICLE

J. Krejsek
Roztroušená skleróza mozkomíšní, úloha střevní mikrobioty v poškozujícím zánětu 141
Multiple sclerosis and the role of gut microbiota during a harmful inflammatory response

P. Danhofer, O. Horák, Š. Aulická, K. Česká, J. Pejčochová, L. Fajkusová, H. Ošlejšková
Genetické a neurobiologické aspekty komorbidního výskytu poruch autistického spektra a epilepsie 148
Genetic and neurobiological aspects of comorbid occurence of autism spectrum disorder and epilepsy

P. Hanulíková, T. Mardešić
Roztroušená skleróza a těhotenství z pohledu gynekologa – možnosti asistované reprodukce 155
Multiple sclerosis and pregnancy from a gynecologist's perspective – assisted reproduction options

O. Zapletalová, J. Krejsek
Roztroušená skleróza mozkomíšní, těhotenství, mateřství a kojení 161
Multiple sclerosis, pregnancy, maternity, and breastfeeding

PŮVODNÍ PRÁCE | ORIGINAL PAPER

F. Sahinturk, E. Sonmez, P. Borcek, N. Altinors
Does leptin have a role in the development of intracranial meningiomas? 166
Hraje leptin roli v rozvoji intrakraniálních meningeomů?

M. Horáková, I. Martinka, S. Voháňka, P. Špalek, J. Bednařík
A comparative study of myasthenic patients in the Czech and Slovak Republics 171
Srovnávací studie pacientů s myastenií České a Slovenské republiky

J. Šroubek, J. Hanuška, O. Šoula, R. Tomáš, R. Bruna, J. Klener
Moderní mikrochirurgie jako trvalé, bezpečné a šetrné řešení nekrvácejících mozkových výdutí 176
Modern microsurgery as a permanent, safe and gentle solution of unruptured intracranial aneurysms

M. Bláha, M. Tomášek, V. Suchánek, P. Marusič, J. Lisý, M. Tichý
Explantace stimulátoru nervus vagus odpovídající protokolu vyšetření magnetickou rezonancí 183
Surgical explantation of a vagal nerve stimulator according to the magnetic resonance imaging protocol

A. Nogolová, J. Pavlíček
Obecné pohyby a neurologický vývoj raného věku u dětí s novorozeneckou hypoglykemií 189
General movements and neurological development of the early age in children with neonatal hypoglycemia

T. Hrbáč, D. Školoudík, D. Otáhal, T. Fadrná, R. Herzig
Srovnání kosmetického efektu krátkého podélného a příčného kožního řezu při karotické endarterektomii 194
Comparison of cosmetic effects after short longitudinal and transverse skin incision for carotid endarterectomy

proLékaře.cz | 13.5.2026

R. Staszkiewicz, F. Bolechala, J. Wieczorek, S. Drewniak, W. Strohm, J. Miodoński,T. Francuz, W. Marcol
Changes in essential and trace elements content in degenerating human intervertebral discs do not correspond to patients' clinical status 203
Změny v obsahu esenciálních a stopových prvků v lidských degenerujících meziobratlových ploténkách nekorespondují s klinickým stavem pacientů

S. Tuncer, M. C. Celen
How extracellular sodium replacement affects the conduction velocity distribution of rats' peripheral nerves 209
Jak náhrada extracelulárního sodíku ovlivňuje distribuci rychlosti vedení periferním nervem u krysy

KRÁTKÉ SDĚLENÍ | SHORT COMMUNICATION

D. Pícha, L. Moravcová, D. Smíšková
Rychlá diagnostika chemokinu CXCL13 v mozkomíšním moku u pacientů s neuroboreliózou 215
Rapid diagnostics of chemokine CXCL13 in the cerebrospinal fluid of patients with neuroborreliosis

DOPISY REDAKCI | LETTERS TO EDITOR

J. Dostál, V. Přibáň, J. Mraček, P. Vacek, P. Duras
Aneurysmal subarachnoid haemorrhage in pregnancy – successful clipping after coiling failure 219
Aneuryzmatické subarachoidální krvácení v těhotenství – úspěšný kliping po selhání koilingu

M. Míková, Ž. Táborská, N. Jiřičková, S. Ostrý, P. Košťál, J. Fiedler
Extra-intrakraniální bypass iniciovaný rehabilitačním lékařem pro kognitivní deterioraci 222
Extra-intracranial bypass indicated during neurorehabilitation due to cognitive deterioration

V. Novák, L. Hrabálek, M. Hampl, P. Stejskal, J. Jablonský, M. Vaverka
Traumatické pseudoaneuryzma arterie temporalis superficialis 225
Traumatic pseudoaneurysm of the superficial temporal artery

M. Čierny, M. Škorňa, S. Peška, P. Polák, S. Voháňka
Tick-borne meningitis complicated by a cardioembolic intraluminal carotid artery thrombus and stroke 227
Klíšťová menininginitida komplikovaná kardioembolickým intraluminálním trombem v krkavici a iktem

NEUROPATOLOGICKÉ OKÉNKO | NEUROPATHOLOGICAL WINDOW

S. Voháňka, E. Vlčková, J. Bednařík
Genetika nervosvalových onemocnění 229
Genetics of neuromuscular diseases

OKÉNKO STATISTIKA | STATISTICIAN'S WINDOW 236

RECENZE | REVIEWS 240

PERSONALIA | PERSONAL NEWS 241

Toto vydání České a slovenské neurologie a neurochirurgie vychází za laskavé podpory

proLékaře.cz | 13.5.2026

doi: 10.14735/amcsnn2019125

Intradurálne extramedulárne nádory chrbtice

Intradural extramedullary spinal cord tumors

Autoři deklarují, že v souvislosti s předmětem studie nemají žádné komerční zájmy.
The authors declare they have no potential conflicts of interest concerning drugs, products, or services used in the study.
Redakční rada potvrzuje, že rukopis práce splnil ICMJE kritéria pro publikace zasílané do biomedicínských časopisů.
The Editorial Board declares that the manuscript met the ICMJE "uniform requirements" for biomedical papers.

P. Moják[1], M. Filip[2,3], P. Linzer[1], P. Jurek[1], M. Mitaľ[1], A. Švehlák[1], K. Trenzová[1]

[1] Neurochirurgické oddělení, Krajská nemocnice T. Bati, a.s., Zlín
[2] Ústav rehabilitace, LF OU, Ostrava
[3] Neurochirugická klinika LF UK, SZU a UN Bratislava

MUDr. Pavol Moják
Neurochirurgické oddělení
Krajská nemocnice T. Bati, a.s.
Havlíčkovo nábřeží 600
760 01 Zlín
e-mail: pavol.mojak@gmail.com

Přijato k recenzi: 5. 11. 2018
Přijato do tisku: 11. 2. 2019

Súhrn

Intradurálne extramedulárne nádory predstavujú pomerne malú skupinu spomedzi všetkých nádorov CNS. V tejto práci sú popísané ich najčastejšie typy, etiológia, makroskopická a histologická charakteristika, klinické prejavy, diagnostika a liečba. Popisuje klinické výsledky pri jednotlivých operačných postupoch a ich vplyv na stabilitu chrbtice, radikalitu resekcie a výsledný neurologický stav pacienta. Rozoberá dôležitosť predoperačnej prípravy, plánovania, polohy pacienta počas operácie, perioperačnej medikamentóznej liečby a využitia možností prístrojového vybavenia. Hodnotí ich vplyv na pooperačný priebeh, možné komplikácie a celkovú prognózu pacienta. Tieto aspekty práca hodnotí predovšetkým pri najčastejších typoch intradurálnych extramedulárnych nádorov, a to pri nádoroch nervových obalov a meningeóme. Stručne sú popísané aj menej časté nádory. V diskusii a závere práce sú zhrnuté jednoduché a stručné odporúčania týkajúce sa diagnostiky a liečby intradurálnych extramedulárnych nádorov, ktoré sú zamerané na zlepšenie efektu liečby a minimalizovanie rizika vzniku komplikácií v súlade s dostupnými štúdiami.

Abstract

Intradural extramedullary spinal cord tumors represent a relatively small group among all of the tumors of the CNS. This article describes the most frequent types of these tumors, their etiology, macroscopic and histologic characteristics, clinical symptoms, diagnosis and treatment. It describes the clinical outcome of several surgery techniques and their effect on the stability of the spine, the radicality of the resection and the neurological outcome of the patient. It analyses the importance of pre-operative preparation, planning, the position of the patient during surgery, perioperative medicamentous treatment and the use of instrumentation opportunities. It evaluates their impact on postoperative outcome, the eventual complications and the overall prognosis of the patient. These aspects are particularly evaluated in the most frequent types of intradural extramedullary spinal cord tumors which are nerve sheath tumors and meningeomas. There is also a brief description devoted to less frequent tumors in this article. There are simple and concise recommendations on the diagnostics and therapy of intradural extramedullary spinal cord tumors in the discussion and the conclusion parts, and these recommendations are aimed at the improvement of the treatment effect and minimizing the risk of complications in accordance with available studies.

Klíčová slova

intradurálny extramedulárny nádor – schwanóm – meningeóm – diagnostika – operačná liečba – výsledky

Key words

intradural extramedullary spinal cord tumor – schwannoma – meningeoma – diagnostics – surgical treatment – surgical outcomes

Úvod

Nádory chrbtice, resp. spinálne tumory sú všetky nádory, ktoré svojou lokalizáciou zasahujú do štruktúr chrbtice, miechových obalov alebo miechy. Sú to všetky nádory lokalizované od foramen magnum po kostrč. Keďže v tejto oblasti sa tesne vedľa seba nachádzajú štruktúry periférneho aj CNS, kostné tkanivo, mäkké tkanivá, lymfoidné elementy, mediastinálne a retroperitoneálne štruktúry, vyskytuje sa v nej veľké množstvo primárnych aj sekundárnych nádorov rôznych typov. Často predstavujú zložitý diagnostický problém, nakoľko vyžadujú nielen podrobné anatomické znalosti chrbtice a miechy, ale i schopnosť precízneho neurologického vyšetrenia s náročnou diferenciálnou diagnostikou, ktorá musí zohľadňovať prakticky každú patológiu, ktorá sa môže vyskytovať v tejto oblasti [1,2].

Z anatomického hľadiska, vzhľadom k vzťahu k tvrdej plene (dura mater), sa nádory chrbtice rozdeľujú na intradurálne nádory a extradurálne nádory.

Intradurálne nádory sa vzhľadom k vzťahu k mieche ďalej rozdeľujú na intradurálne intramedulárne (IDIM) nádory a intradurálne extramedulárne (IDEM) nádory.

V odbornej literatúre je uvádzaný výskyt extradurálnych a intradurálnych ná-

proLékaře.cz | 13.5.2026

dorov v rôznych pomeroch. Udávané hodnoty sa pohybujú od 80 : 20 % (extradurálne vs. intradurálne nádory), až po 50 : 50 % [3–5]. Približne 1/3 z intradurálnych nádorov tvoria IDIM nádory a 2/3 tvoria IDEM nádory [1,2,6]. Až 75 % IDEM nádorov tvoria meningeómy spolu so schwanómami a až 60 % IDIM nádorov tvoria ependymómy spolu s astrocytómami. Pomer IDEM a IDIM nádorov je uvádzaný od 84 : 16 % až po 60 : 40 % [3,4,7–13].

Intradurálne extramedulárne nádory sú prevažne nezhubné, dobre ohraničené a často opúzdrené. Vzhľadom k tomu je šanca na ich úplné odstránenie vysoká. Chirurgická resekcia je preto pri IDEM nádoroch metóda voľby.



Obr. 1. Sir Victor A. H. Horsley [121].
Fig. 1. Sir Victor A. H. Horsley [121].

Obr. 2. Alfred W. Adson [16].
Fig. 2. Alfred W. Adson [16].

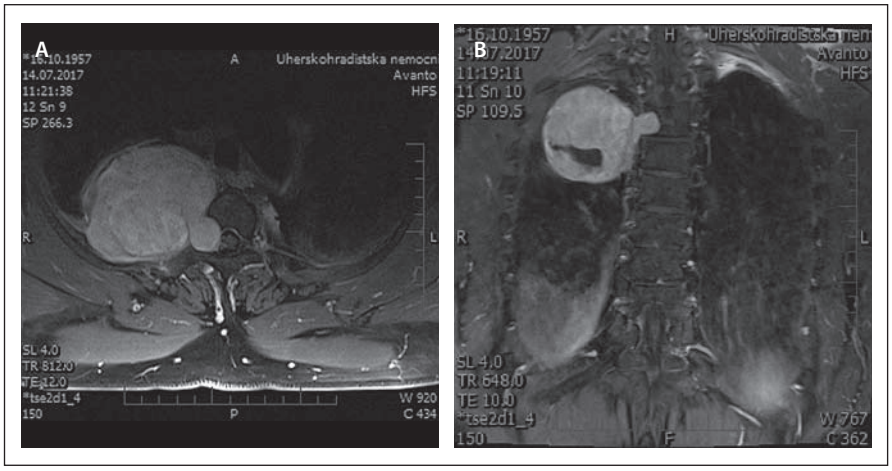

Obr. 3. MR vyšetrenie, gigantický schwanóm Th 1 s maximom v hrudnej dutine: A. axiálny rez v T1-WI sekvencii s podaním kontrastnej látky; B. frontálny rez v T1-WI sekvencii s podaním kontrastnej látky. Viditeľné je rozšírenie foramen intervertebrale vpravo spôsobené rastom tumoru.
Fig. 3. MR image, giant schwannoma at Th 1 peaking in the thoracic region: A. post-contrast axial T1-WI sequence; B. post-contrast coronal T1-WI sequence. Right intervertebral foramina is significatly enlarged due to the growth of the tumor.

História operačnej liečby

V roku 1887 uskutočnil prvú resekciu spinálneho tumoru britský neurochirurg Victor A. H. Horsley (1857–1916) (obr. 1), ktorý prispel k založeniu a rozvoju neurochirurgie ako samostatného chirurgického odboru [14,15].

V roku 1919 uverejnil Alfred W. Adson (1887–1951) (obr. 2), zakladateľ neurochirurgického oddelenia na Mayo Clinic, Rochester (Minnesota, USA), prvý ucelený súbor 16 pacientov s nádorom chrbtice, ktorí podstúpili chirurgickú liečbu. Do roku 1924 sa tento súbor rozrástol na 151 pacientov.

V roku 1917 Adson diagnostikoval a operačne liečil pacienta s meningeómom hrudnej chrbtice s príznakmi Brown-Séquardovho syndrómu. Rozvinul algoritmus trojokruhovej symptomatológie spinálnych nádorov, podľa ktorej sa všetky spinálne tumory rastúce z nervových koreňov, ciev alebo meningov prejavujú bolesťou, následne príznakmi kompresie miechy a nakoniec poruchou funkcie miechy pod úrovňou lézie. Bol zástancom unilaterálnej laminektómie (hemilaminektómie) pri nádoroch cervikálnej oblasti ako prevencie instability krčnej chrbtice. Pri veľkých neurofibrómoch v tvare presýpacích hodín v hrudnej oblasti bol zástancom kombinovaného prístupu (laminektómie kombinovanej s torakotómiou).

Adson popísal a aplikoval viacero techník na zlepšenie výsledku operácie. V rokoch 1916–1925 publikoval 19 monografií venovaných problematike spinálneho kanála a spinálnych tumorov [16].

Epidemiológia

Incidencia IDEM nádorov je 0,3–0,45 prípadov na 100 000 obyvateľov za rok. Neurochirurg sa s diagnózou IDEM nádoru stretne priemerne 1–2× za rok, neurológ v priemere 1× za 5–6 rokov a praktický lekár v priemere 1× počas celej svojej praxe.

Pri IDEM nádoroch, s výnimkou IDEM meningeómov, nie sú pozorované výrazné rozdiely výskytu medzi pohlaviami. Je zaznamenaná mierna prevaha mužského pohlavia (54–57 %) [5]. Pri meningeómoch sa približne 80 % nádorov vyskytuje u žien.

Medián veku u pacientov s IDEM nádormi je 46 rokov. Sú pozorované výrazné vekové rozdiely v závislosti od histologického typu nádoru. Vrcholy výskytu IDEM nádorov sú zaznamenané okolo 40. a okolo 75. roku života. Prvý vrchol súvisí so zvýšeným výskytom schwanómov, druhý so zvýšeným výskytom meningeómov. Až 90 % pacientov s IDEM nádormi je starších ako 20 rokov [5].

Lokalizácia

Výskyt nádorov v jednotlivých výškových úrovniach chrbtice je rovnako závislý od histologického typu nádoru. Najčastejší výskyt IDEM nádorov je však zaznamenaný v poradí hrudná chrbtica > krčná chrbtica > drieková chrbtica (56 > 22 > 22 %) [3–5,7–13,17–21].

I keď sú IDEM nádory uložené vo vnútri tvrdej pleny, môžu vykazovať aj kombinovaný, intra-extradurálny rast. Tento rast je typický pre nádory nervových obalov (nerve sheath tumour; NST), ale menej často sa

proLékaře.cz | 13.5.2026

s ním môžeme stretnúť aj pri iných typoch IDEM nádorov. Vzhľadom k anatomickým pomerom chrbtice tieto nádory rastú väčšinou cez neuroforamen paravertebrálne, kde je spravidla uložená väčšia časť nádoru. Tvar takéhoto nádoru pripomína presýpacie hodiny (obr. 3). Nádory typu presýpacích hodín tvoria 18 % IDEM nádorov, približne 69 % z nich sú schwanómy, 12 % neurofibrómy a 5 % meningeómy [5].

Diagnostika

Diagnostickou metódou voľby pri všetkých IDEM tumoroch je vyšetrenie MR. Ostatné vyšetrovacie metódy buď predchádzajú MR alebo slúžia na jej doplnenie.

Iba pri absolútnej kontraindikácii MR je postačujúce vyšetrenie CT, prípadne doplnenej o myelografiu. Natívne RTG snímky v bočnej, predo-zadnej a dynamických projekciách sú nápomocné na verifikovanie anatomických pomerov v danej oblasti chrbtice. Môžu verifikovať prípadnú predoperačnú instabilitu a umožnia v prípade potreby modifikovať operačný postup.

Na natívnych RTG snímkach sú v niektorých prípadoch viditeľné zmeny, ktoré môžu vyvolať podozrenie, že sa jedná o IDEM nádor (uzurácia kosti, nápadné rozšírenie foramen intervertebrale a pod.). Vyšetrenie CT slúži predovšetkým na zobrazenie anatómie kostných štruktúr, často však pri diagnostike predchádza vyšetreniu MR.

Jednotlivé histologické typy IDEM nádorov môžu na zobrazovacích vyšetreniach vykazovať určité charakteristické znaky (napr. kalcifikácia, prítomnosť cýst, krvácanie a pod.).

Histologická klasifikácia

Medzi IDEM nádory patria NST, meningeóm, myxopapilárny ependymóm (ependymóm filum terminale), paragangliom filum terminale, hemangiopericytóm, melanocytové nádory, mezenchymálny chondrosarkóm, metastatické tumory a niektoré vzácne typy tumorov (teratómy, dermoidy, lipómy).

Nádory nervových obalov sa delia na schwanómy a neurofibrómy. Neurofibróm častejšie vyrastá z ventrálneho motorického nervového koreňa a často je asociovaný s neurofibromatózou 1. typu. Schwanóm vyrastá väčšinou z dorzálneho senzorického nervového koreňa a vyskytuje sa prevažne solitárne. Mnohopočetný výskyt schwanómu je väčšinou asociovaný s neurofibromatózou 2. typu [4,7–13,18,19]. Schwanóm je zložený výlučne zo Schwannových buniek. Malígna transformácia je veľmi zriedkavá. Neurofibróm je tvorený zmesou Schwannových buniek, perineurálnych buniek a fibroblastov. Spinálny neurofibróm je mimo neurofibromatózy 1. typu extrémne zriedkavý [2].

Zaujímavosťou je zaradenie ependymómov filum terminale medzi IDEM nádory. Napriek tomu, že ependymómy sú z dôvodu neuroektodermálneho pôvodu filum terminale klasifikované ako intramedulárne lézie, v oblasti filum terminale je ich rast z chirurgického hľadiska extramedulárny. Aj možnosti liečby a prognóza je podobná ako u ostatných IDEM nádorov [3].

Najčastejšími IDEM nádormi sú NST a meningeómy. Schwanómy s meningeómami spolu tvoria až 80 % IDEM nádorov. Zriedkavejšie sú ependymómy filum terminale. Ostatné typy IDEM nádorov sa vyskytujú raritne [4,7–13,17–19].

Až 90 % IDEM nádorov je nezhubných, a teda potenciálne radikálne resekovateľných [4,7–13,18–19]. Malígne IDEM nádory zahŕňajú malígny NST – WHO grade III a IV, anaplastický meningeóm – WHO grade III a metastázy zanesené hematogénnou cestou resp. likvorovými ciestami, tzv. drop metastázy, ktoré sa vyskytujú napr. pri meduloblastóme – WHO grade IV [22].

Klinické prejavy

Klinické príznaky IDEM tumorov sú veľmi podobné nezávisle od histologického typu nádoru.

Prvým klinickým prejavom u pacientov s extramedulárnymi nádormi je bolesť, pričom bolesť je najčastejším príznakom spinálnych nádorov vôbec. Typ bolesti závisí od umiestnenia a typu nádoru. Lokálna bolesť je pri väčšine IDEM nádorov intenzívna. Schwanómy sa môžu manifestovať silnou unilaterálnou monoradikulárnou bolesťou. Prítomná môže byť aj centrálna neuropatická bolesť, ktorej vznik zápríčiňuje postihnutie senzorických dráh zadného stĺpca miechy a spinotalamickej dráhy. Niekedy môže imitovať srdcovú alebo brušnú bolesť.

Okrem bolesti sa objavujú parestézie. Šlachovo-okosticové reflexy sú zachované a postupne sa zvyšujú, poruchy citlivosti nie je možné v začiatkoch určiť. Neskôr sa objavuje syringomyelická disociácia alebo disociácia typu Brown-Séquard, ojedinele môžu byť prítomné výrazné iritačné prejavy (hyperestézie, priapizmus). Zo segmentových príznakov to môžu byť: poruchy motoneurónu lokalizované o segment nižšie, ako je kompresia predného koreňa alebo predného rohu miechy, ako aj porucha citlivosti z útlaku dorzálnych koreňov. Horná hranica poruchy citlivosti je lokalizovaná o 2–3 segmenty nižšie [2].

Motorické príznaky sa štandardne objavujú až neskôr, hoci u 10–15 % pacientov s IDEM nádormi sú popisované ako prvotné príznaky. Motorické deficity sú väčšinou nesúmerné, ich charakteristika závisí od úrovne postihnutia miechy nádorom, jeho šírením, rýchlosťou rastu a stupňom blokády likvorových ciest v subarachnoidálnom priestore. V 70 % prípadov sa v rôznej miere vyskytuje slabosť dolných končatín, najčastejšie pri tumoroch hrudnej oblasti.

U väčšiny pacientov sa časom pridružia radikulárne ťažkosti, ktoré veľmi často stranovo korelujú a zhoršujú sa po záťaži.

Ďalšími nekonštantnými príznakmi (podľa výšky uloženia nádoru) sú: slabosť a neobratnosť horných končatín, poruchy sfinkterov, pocit pásu na prsiach a bruchu, dysfunkcia čriev, anesnestézia typu jazdeckých nohavíc, sexuálne poruchy, pozitívny Babinského reflex a príznaky myelopatie. Syndrómy miechových lézií podľa výšky postihnutia detailne popísal vo svojej práci Kalina [2] (tab. 1). Zriedkavo sa objavia príznaky subarachnoidálneho krvácania a ojedinele je prítomný edém papily očného nervu (zvýšením intrakraniálneho tlaku [intracranial pressure; ICP] pri blokáde likvorových ciest, pri výraznej hyperproteinorhachii).

Nie každý symptóm indikuje úroveň útlaku miechy alebo koreňa. Dôležitú úlohu zohráva aj postihnutie ciev. Kompresia radikulárnych artérií a/alebo arteria spinalis anterior môže viesť k neočakávanému komplexu príznakov. Pri útlaku prívodných ciev sú ako prvé postihnuté oblasti miechy v povodí medzi veľkými radikulárnymi artériami. Tieto príznaky môžu predchádzať príznaky z priameho útlaku miechy alebo koreňa aj o niekoľko mesiacov [1,2,22–25].

Diagnostika, diferenciálna diagnostika

V rámci diferenciálnej diagnostiky je nutné sa zamerať najmä na tieto ochorenia: SM, syringomyelia, Chiariho malformácia, myelopatia pri spinálnej stenóze, myelopatia pri hernii disku, myelitis transversa, myelomalácia, hematóm, arteriovenózna malformácia, fistula, kontúzia miechy, absces, tuberkulóm, arachnoidálna cysta, sarkoidóza a iné granulomatózne ochorenia, familiárna spastická paraparéza, amyotrofická laterálna skleróza a adrenoleukodystrofia [1,2,22–25].

proLékaře.cz | 13.5.2026

Tab. 1. Syndrómy miechových lézií (podľa výšky postihnutia) [2].

Lokalizácia nádoru	Klinické prejavy
kraniocervikálne spojenie (foramen magnum)	ťažko diagnostikovateľné, napodobňujúce iné ochorenia (sclerosis multiplex, amyotrofická laterálna skleróza, cervikálna spondylóza, syringomyelia, syndróm canalis carpi, normotenzný hydrocefalus
	skoré štádium ochorenia: bolesti šije/záhlavia, dyzestézie horných končatín, neistota rúk, stereoanestézia, objektívny neurologický nález zvyčajne normálny
	pokročilejšie štádium ochorenia: poruchy chôdze, mikčné ťažkosti, slabosť všetkých končatín, príp. hypalgézia v C2 segmente, známky postihnutia XI. mozgového nervu
	diagnostické komplikácie: • pestrý klinický obraz: postihnutie horného motoneurónu (hemiplégia, monoplégia hornej končatiny, hemiplégia s kontralaterálnou monoplégiou, kvadruparéza až kvadruplégia, raritne hemiplégia cruciata) • mätúce senzorické poruchy, neprítomnosť postihnutia mozgových nervov alebo iných kmeňových príznakov • veľkosť likvorových priestorov s možnosťou posunu nervových štruktúr v rôznych smeroch s objavením sa paradoxných príznakov v dôsledku sekundárnej kompresie • symptomatológia zo zvýšeného vnútrolebkového tlaku v neskorších štádiách • prítomnosť ipsilaterálnej atrofie drobných ručných svalov ruky (C7–Th1), ako vzdialený príznak nádorov v tejto oblasti s nejasnou etiológiou • spontánne remisie a exacerbácie príznakov v priebehu ochorenia spolu s efektom kortikosteroidnej liečby (nesprávna diagnostika sclerosis multiplex)
horná krčná miecha (C1–C4)	príznaky podobné ako pri nádoroch v oblasti kraniocervikálneho spojenia: • koreňové bolesti šije vyžarujúce do záhlavia/ramien • pseudochabá až spastická asymetrická kvadruparéza s nešpecifickými parestéziami pod miestom postihnutia (najmä na dolnej končatine), s Lhermittovým príznakom, astereognóziou a ataxiou na všetkých končatinách • dráždenie alebo ochrnutie bránice, prejavujúce sa singultom, dušnosťou prip. nemožnosťou odkašlať (v dôsledku postihnutia X. nervu), lézia XI. a XII. mozgového nervu (lézia nervových jadier v mieche alebo priamy tlak nádoru na nervy, príp. obštrukcia vertebrálnej artérie) • edém papily očného nervu, zriedkavo nystagmus (v dôsledku postihnutia fasciculus longitudinalis medialis) • hydrocefalus (v dôsledku spomalenia absorbcie likvoru pre zvýšené bielkoviny)
krčná intumescencia (C5–Th1)	prejavy postihnutia dolného motoneurónu: slabosť, atrofie, fascikulácie s variabilnými kombináciami postihnutia horného motoneurónu (monoplégia, hemiplégia, chabá diplégia horných končatín, spastická paraparéza až paraplégia dolných končatín, prechodne i pseudochabá); prípadná kvadruparéza až plégia sa dostavujú po dlhšom časovom intervale po objavení sa koreňových bolestí, keďže v tejto oblasti je chrbticový kanál relatívne priestranný
	radikulárna symptomatológia závisí od postihnutého miechového koreňa, pri nádoroch v C8 až Th2 sa môže objaviť ipsilaterálny Claude Bernard-Hornerov príznak
hrudná miecha (Th1–Th12)	koreňové bolesti, pásovité bolesti a/alebo parestézie na hrudníku alebo bruchu imitujúce viscerálnu bolesť, pre patologický nález je určujúca horná hranica poruchy citlivosti segmentálne na trupe podľa výšky lézie
	motorické príznaky podľa rýchlosti postihnutia: pseudochabá paraparéza dolných končatín pri akútnom postihnutí, spastická paraparéza, resp. paraplégia dolných končatín pri chronickom postihnutí
lumbálna intumescencia (L1–S2)	príznaky zmiešané zo symptomatológie pri postihnutí cauda equina a conus medularis: • chabá obrna dolných končatín s niektorými príznakmi postihnutia kortikospinálneho traktu s parézou centrálneho typu na ipsilaterálnej dolnej končatine akrálne • poruchy citlivosti, iritačné i zánikové na dolných končatinách i v perianálnej oblasti typu jazdeckých nohavíc, koreňové bolesti až u 80 % pacientov • prípadné mikčné a sexuálne poruchy
miechový epikónus (L4–S2)	asymetrická periférna obrna gluteálneho svalstva, svalov dorzálnej strany stehien, lýtkových svalov
	hypestéza vo všetkých kvalitách v L4–S2, t. j. strednej a vnútornej tretiny gluteí, dorzálnej plochy stehien, dorzálnej a fibulárnej polovičky predkolení, celej plochy nôh na dorzálnej a plantárnej strane s výnimkou palca
	vyhasnuté rr. flexorov predkolenia, Achilovej šľachy, medioplantárny, anterokrurálny
terminálny kónus (S3–S5 + Co)	anestézia v krajine genitálnej, análnej, na vnútornej ploche stehien, typu syringomyelickej disociácie, bez bolestí
	periférna porucha mikcie a defekácie, erektívna impotencia, strata ejakulácie, vyhasnutý análny reflex, včasné dekubity
cauda equina (miechové korene pod úrovňou stavca L2)	včasné, intenzívne jednostranné alebo bilaterálne koreňové bolesti v perineu, močovom mechúre a krížoch
	postihnutie všetkých druhov citlivosti, asymetrické príznaky, bez dekubitov, neskoré sfinkterové poruchy

proLékaře.cz | 13.5.2026

Tab. 2. Diferenciálna diagnóza medzi intramedulárnou a extramedulárnou léziou [2].

Klinické príznaky	Intramedulárna lézia	Extramedulárna lézia
bolesť	pálčivá, nelokalizovaná	ostrá, koreňová
citlivosť	syringomyelická disociácia	Brown-Séquardova disociácia
trofické poruchy	prítomné	chýbajú
periférny neurón (atrofie, fascikulácie)	difúzne, výrazné	lokalizované segmentálne
spasticita	neskoršia	včasná
pyramídové reflexy	neskoršie	včasné

Kalina [2] uvádza, že rozdiely v klinických prejavoch medzi intramedulárnymi a extramedulárnymi nádormi sú evidentné, aj keď sú tieto nádory lokalizované v rovnakej etáži chrbtice (tab. 2).

Liečba

Indradurálne extramedulárne nádory sú prevažne nezhubné, dobre ohraničené a často i opúzdrené. Vzhľadom k tomu je šanca na ich úplné odstránenie vysoká. Chirurgická resekcia je preto pri IDEM nádoroch metóda voľby. Cieľom je „gross total resection" (GTR), čiže také odstránenie nádoru, kedy peroperačne pod mikroskopom, ale ani na včasnom pooperačnom MR vyšetrení nie je detekované reziduum nádoru. GTR sa dá docieliť u väčšiny pacientov (89–98 %) [5,17,22,23,26,27].

Pacient by mal byť pred operáciou poučený o pravdepodobnom benígnom charaktere ochorenia, ale aj o riziku ťažkého neurologického deficitu, ktorý môže vzniknúť poškodením ciev alebo nervových tkanív počas operácie. Toto riziko je signifikantne vyššie u starších pacientov a u pacientov s iniciálnym ťažším neurologickým deficitom [22].

Prístrojové vybavenie

Nevyhnutným prístrojovým vybavením pri operáciách IDEM tumorov by malo byť RTG C rameno, operačný mikroskop a neuromonitoring evokovaných potenciálov. Peroperačná ultrasonografia (USG) je taktiež veľmi užitočná. V mnohých prípadoch je nevyhnutná aj kavitronová UZ odsávačka (Cavitron Ultrasonic Surgical Aspirator; CUSA [Integra, Plainsboro, NJ, USA]), s použitím ktorej je možné šetrné intrakapsulárne zmenšovanie (debulking) aj pri nádore tuhšej konzistencie, ktorý je bežnými inštrumentmi ťažko debulkovateľný.

Poloha pacienta, plánovanie prístupu

Pacient je pri operácii IDEM nádoru v pronačnej polohe na bruchu. Výhodné je napolohovanie pacienta tak, aby operačné pole bolo v najvyššom bode, s cieľom minimalizovať evakuáciu mozgovomiechového moku. Pri operácii krčnej chrbtice sa hlava pacienta fixuje v trojbodci (Mayfield, Cincinnati, OH, USA). Pri operácii IDEM nádoru v krčnej oblasti, ktorý vypĺňa podstatnú časť priemeru spinálneho kanála, postupujeme pri polohovaní pacienta veľmi opatrne, nakoľko môžeme negatívne ovplyvniť výsledný neurologický deficit. Pri veľkých nádoroch v krčnej oblasti sa na zamedzenie hyperextenzie pri intubácii odporúča použitie fibroskopu [5,22]. Poloha v sede pri operácii hornej krčnej chrbtice a kraniocervikálneho prechodu sa neodporúča. Aj keď je v tejto polohe lepšia venózna drenáž, je tu však aj oveľa väčšie riziko vzniku vzduchovej embólie. V tejto polohe dochádza i k masívnej evakuácii likvoru, čo so sebou prináša okrem pooperačných bolestí hlavy aj riziko vzniku subdurálneho hematómu. Ďalšou nevýhodou je obmedzenie pozície asistenta pri operácii (plnohodnotne môže asistovať iba jednou rukou). V pronačnej polohe pacienta má asistent výrazne komfortnejšiu pozíciu [22].

Veľký dôraz sa kladie aj na plánovanie samotného rezu a prístupu. RTG C rameno je pri plánovaní nevyhnutné. Nie je vhodné spoliehať sa iba na metódu odpočtu tŕňových výbežkov. Okrem rizika zlyhania ľudského faktora je tu i možnosť mobility nádorov kraniálnym smerom pri pronačnej polohe pacienta, popísaná napr. pri schwanómoch [28]. Pri pochybnostiach je vhodné realizovať peroperačnú perimyelografiu, po laminektómii peroperačnú USG [5,22,28]. Inou možnosťou je realizovanie peroperačného MR vyšetrenia. Jeho nevýhodou je však nízka dostupnosť, vysoké obstarávacie náklady a nutnosť prerušenia operačného výkonu na čas potrebný na realizáciu vyšetrenia. V tejto súvislosti sa ako výhodná alternatíva javí realizovanie dynamického MR vyšetrenia (G-scan) pred operáciou s cieľom verifikovania prípadnej mobility nádoru v pronačnej polohe/predklonep acienta.

Neuromonitoring

Peroperačný neuromonitoring je pri všetkých väčších a ventrálne uložených IDEM nádoroch považovaný za esenciálny v záujme zabezpečenia dobrého neurologického výsledku. Funkcia dorzálnych stĺpcov je jednoducho monitorovateľná pomocou somatosenzorických evokovaných potenciálov (SSEP). Štandardne sa indukuje nervus tibialis. Pri nádoroch krčnej oblasti je možnosť stimulovať nervus medianus, čo vedie k stabilnejšej odpovedi a kratšej latencii. Motorické evokované potenciály (MEP) umožňujú monitorovať kortikospinálny trakt transkraniálnou stimuláciou (elektrickou, magnetickou). Výhodou SSEP je, že môžu byť sledované kontinuálne. MEP sa kvôli veľkým pohybom svalstva po stimule štandardne nevybavujú kontinuálne, ale jednorázovo na popud operatéra. V rámci neuromonitoringu má svoje miesto aj tzv. D-vlna. Jej vybavenie slúži na monitorovanie motorických dráh.

Z hľadiska zachovania funkcií miechy sú významnejšie MEP ako SSEP [15]. Ak dôjde k poklesu MEP a amplitúdy D-vlny o viac ako 50 %, resekcia má byť prerušená. Ak sa MEP neupravia ani po prerušení resekcie, je niekedy nutné operáciu ukončiť s cieľom eliminácie rizika trvalého pooperačného zhoršenia funkcií miechy [6]. Úplné vymiznutie D-vlny je veľmi zlým prognostickým faktorom z hľadiska zachovania motorických funkcií po operácii. Pri operáciách NST, ale aj pri iných typoch IDEM nádorov v oblasti cauda equina je možné efektívne využiť EMG. Umožňuje identifikáciu konkrétneho koreňa a sledovanie jeho aktuálneho funkčného stavu. Neuromonitoring má obrovský význam najmä pri operatíve v oblasti conus medullaris, kde je obzvlášť potrebná šetrnosť a niektorí autori ju prirovnávajú k operatíve intramedulárnych nádorov [5,6,22,29–33]. Prehľad jednotlivých stratégií neuromonitoringu je uvedený v tab. 3.

Operačný prístup

Voľba operačného prístupu závisí od lokalizácie, veľkosti, rastu nádoru a iných parametrov. Cieľom operačného prístupu je získať maximálny peroperačný priestor na resekciu tumoru pri minimálnom poškodení priľahlých štruktúr [5].

S rozvojom miniinvazívnych prístupov s využitím operačního mikroskopu a endoskopických technik pri chirurgickej liečbe

proLékaře.cz | 13.5.2026

ochorení chrbtice je tendencia využívať tento typ prístupov aj pri chirurgickej liečbe nádorov chrbtice. Unilaterálna laminektómia (hemilaminektómia) bola používaná už v počiatkoch spinálnej operatívy. S pokrokom operačného mikroskopu ju v 80. rokoch 20. storočia spopularizovali najmä Eggert et al [34–37]. Deklarované výhody unilaterálneho prístupu sú: menšia pooperačná bolesť, prevencia instability, skoršia mobilizácia pacienta, menšie krvné straty, lepšie hojenie rany, menšie riziko pooperačnej infekcie, kratšia doba hospitalizácie a nie je potrebný korzet. Okrem bezprostredných výhod nie je zanedbateľný ani fakt, že pri operácii recidívy nádoru sa dá s výhodou využiť unilaterálny prístup z druhej strany, čím sa vyhneme prístupu cez pôvodnú jazvu. Medzi nevýhody patrí: užší pohľad, menší manipulačný priestor, neúplná expozícia nádoru, resp. nemožnosť ho vidieť naraz celý bez potreby zmeny pohľadu, čo môže viesť k vyššiemu riziku poškodenia zdravého nervového tkaniva a vyššiemu riziku rezidua tumoru [35,38,39]. Napriek tomu sa väčšina autorov v odborných publikáciách v prípade operatívy IDEM tumov prikláňa k širšiemu operačnému prístupu, k laminektómii [5,6,22,24]. Pri laminektómii by sa mal dostatočne sprístupniť tumor s ohľadom na zachovanie stability. Excesívne odstránenie kostných štruktúr môže viesť k instabilite v danom segmente chrbtice [5]. V prípade potrebe radikálnejšieho prístupu s odstránením facetových kĺbov či časti pediklov sa odporúča kombinovať resekciu tumoru so stabilizačným výkonom [5].

Po realizovaní chirurgického prístupu je možné využiť peroperačnú USG.

Napriek tomu, že USG sa všeobecne častejšie využíva pri operačnej liečbe IDIM nádorov, jej prínos je nesporný aj pri chirurgickej liečbe IDEM nádorov. USG zabezpečuje transdurálne zobrazenie nádoru v reálnom čase, ktorý môže po napolohovaní pacienta migrovať.

Peroperačná USG je využívaná na verifikovanie dostatočnosti operačného prístupu (kraniálne a kaudálne od tumoru) a na kontrolu lokalizácie nádoru v sagitálnej a transverzálnej rovine po laminektómii. Využitie USG minimalizuje riziko krvácania do subarachnoidálneho priestoru, ktoré môže vzniknúť pri dodatočnom odstraňovaní laminy pri otvorenej dura mater. USG je i zdrojom informácií o samotnom nádore (zobrazuje príp. cysty, krvácania, hyperechogénne časti) a veľmi efektívnym nástrojom na posúdenie radikality realizovanej resekcie [40,41].

Tab. 3. Prehľad stratégií peroperačného monitoringu pri veľkých tumoroch a ich prínos v závislosti od lokalizácie [22].

lokalizácia tumoru (oblasť)/ stratégia neuromonitoringu	krčná	hrudná	drieková/ krížová	conus medullaris
SSEP	++	++	(+)	++
EMG	++	–	++	++
MEP (najmä ventrálne uloženie)	+	+	(+)	++

++ dôležitá; + nápomocná; – nie je potrebná
MEP – motorické evokované potenciály; SSEP – somatosenzorické evokované potenciály

Technika resekcie IDEM

Samotná durotómia je realizovaná väčšinou v strednej čiare. Pri laterálnych tumoroch môže byť posunutá laterálne alebo môže byť zakrivená laterálnym smerom [22]. V závislosti od uloženia nádoru je niekedy potrebné kombinovať rezy do tvaru písmena „T" alebo kríža. Typicky pri NST, pri ktorých je potrebné realizovať kolmý rez v úrovni postihnutého koreňa. Niektorí autori odporúčajú, najmä v lumbálnej oblasti, incíziu dura mater najskôr proximálne od nádoru a následnú durotómiu kraniokaudálnym smerom, kvôli riziku herniácie koreňov kaudy pri evakuácii likvoru v kaudálnom póle prístupu [5]. V oblasti miechy je niekedy nutné najprv prerušiť ligamentum denticulatum s cieľom minimalizovania manipulácie s miechou, najmä pri ventrálne uložených nádoroch. Pri nádoroch koreňa sa v prvom rade snažíme identifikovať koreň, z ktorého nádor vyrastá. Pri meningeómoch je potrebné identifikovať spojenie s dura mater s cieľom včasnej devaskularizácie tumoru [5,22–24]. Malé nádory je môžné exstirpovať *in toto*. Pri väčších ventrálnych nádoroch tuhšej konzistencie je nevyhnutné nádor intrakapsulárne zmenšiť (debulkovať) v jeho centrálnej časti pri minimálnej manipulácii s miechou, čo umožňuje napr. CUSA. Povrch tumoru sa odstráni na záver [5,6,22,29–32]. Okrem CUSA je pri resekcii týchto nádorov možné využiť i thuliový laser. Laser umožňuje súčasný rez a evaporáciu nádoru bez hlbokej penetrácie, nekontrolovanej nekrózy, generovania tlakových vĺn alebo traumy na okolité tkanivá a orgány. Takisto zabezpečuje kvalitnú hemostázu. Vďaka tomu je možné mikroskopickou operačnou technikou púzdro nádoru bezpečne devaskularizovať a následne tumor zmenšiť evaporáciou za účelom bezpečnej manipulácie pri jeho odstraňovaní.

Približne 89–98 % IDEM nádorov je odstrániteľných úplne. V prípade schwanómov a neurofibrómov sa popisuje možnosť odstránenia koreňa, z ktorého nádor vyrastá, pretože väčšina schwanómov a niektoré neurofibrómy vyrastajú z dorzálneho koreňa. Aj v prípade postihnutia predného koreňa je možné uvažovať o jeho resekcii, nakoľko funkcia predného koreňa je kompenzovaná susednými koreňmi už pred operáciou a neurologický deficit sa väčšinou po operácii neobjaví. Kim et al [28] zaznamenali výskyt neurologického deficitu po odstránení postihnutého koreňa iba u 23 % pacientov. Vo všetkých prípadoch sa jednalo o neurologický deficit nezávažného charakteru. Úplné odstránenie neurofibrómu vyžaduje resekciu koreňa, z ktorého nádor vyrastá. V prípade rastu nádoru zadného koreňa až za ganglion spinale by totálna resekcia znamenala vznik výrazného pooperačného deficitu. V takomto prípade, za predpokladu evidentne benígnej povahy nádoru, mnohí autori preferujú dobrý neurologický výsledok aj za cenu subtotálnej resekcie. Pri rozhodovaní je veľmi nápomocné rýchle peroperačné histologické vyšetrenie [6,22,24,28,42].

Radikalita resekcie pri spinálnych meningeómoch je posudzovaná analogicky k intrakraniálnym meningeómom. Popísané sú tri prístupy, ktoré je možné aplikovať:

1. odstránenie dura mater spolu s tumorom;
2. odstránenie vnútornej časti dura mater v mieste kontaktu s tumorom;
3. koagulácia miesta kontaktu dura mater s tumorom bipolárnou koaguláciou.

Resekcia nádoru spolu s miechovými obalmi je v spinálnom kanáli veľmi náročná a je dosiahnuteľná iba za cenu veľmi vysokého rizika unikania mozgovomiechového moku v pooperačnom období. Nakoľko sa medzi uvedenými troma prístupmi nepreukázali signifikantné rozdiely z hľadiska tendencie nádoru recidivovať, autori

proLékaře.cz | 13.5.2026

Obr. 4. Schwanóm, makroskopický pohľad po resekcii [122].

Fig. 4. Schwannoma, macroscopic view after resection [122].

preferujú v tejto lokalite menej radikálny spôsob [22,24].

Vzhľadom na to, že ostatné histologické typy IDEM nádorov (s výnimkou meningeómov a NST) sú pomerne zriedkavé, neexistujú pre ich operačnú liečbu všeobecné odporúčania [22].

V priebehu operačného zákroku je nevyhnutné vodotesné uzavretie tvrdej pleny, príp. aplikácia tuku a tkanivového lepidla epidurálne, s cieľom zmenšenia mŕtveho priestoru a následný pooperačný kľudový režim pacienta (48 h na lôžku) ako prevencia vzniku likvorei [5].

Kortikosteroidy

Názory na podávanie kortikosteroidov pri operáciách IDEM nádorov sú rôzne. Niektorí autori odporúčajú podávať kortikoidy v perioperačnom období za účelom prevencie pooperačného zhoršenia funkcií miechy [6,22,29–32]. Goldbrunner odporúča na minimalizovanie rizika edému miechy a nervových štruktúr podať pred operáciou vyššie dávky dexametazonu (16 mg) a počas samotnej operácie odporúčajú pridať metylprednizon, podľa peroperačného nálezu až do 1 000 mg jednorázovo [22]. Základnou podmienkou úspešného chirurgického výkonu je však šetrná mikrochirurgická manipulácia s nervovými štruktúrami [6].

Onkologická liečba

Onkologická liečba sa štandardne v prípade IDEM nádorov nevyužíva. Adjuvantná rádioterapia prípadne veľmi ojedinele chemoterapia sú v závislosti na type nádoru využívané najmä pri inkompletnej resekcii, po operácii recidívy nádoru alebo pri zriedkavých malígnych IDEM nádoroch. Prínos onkologickej liečby pri niektorých histologických podtypoch IDEM nádorov je predmetom diskusie [22].

Výsledky, prognóza

IDEM nádory majú prevažne benígny charakter a vo väčšine prípadov je možné ich kompletné odstránenie. Ak sa nádor odstráni úplne, pacient väčšinou nepotrebuje žiadnu ďalšiu liečbu [5,22]. Mnohí autori odborných štúdií uvádzajú zlepšenie neurologického stavu u všetkých operovaných pacientov [23,24]. Výsledný neurologický stav pacienta závisí od predoperačného neurologického stavu, veľkosti nádoru, rozsahu resekcie a histopatologického nálezu. Popísané bolo výrazné zlepšenie neurologického stavu po operácii aj pri zlom vstupnom neurologickom stave pacienta [22,24].

Komplikácie

K najčastejším chirurgickým komplikáciám, ktoré vyžadujú včasnú reoperáciu, patrí hematóm v mieste operačného prístupu a likvorová fistula. Riziko vzniku hematómu je možné minimalizovať dôkladnou peroperačnou hemostázou a ponechaním podtlakových drénov. Drény na aktívny podtlak však zároveň zvyšujú riziko likvorei. Riziko vzniku secernácie mozgovomiechového moku je možné čiastočne eliminovať použitím rôznych druhov tkanivových lepidiel, dôslednou sutúrou, event. plastikou dura mater s použitím rôznych materiálov a pooperačným kľudom na lôžku (odporúča sa min. 48 h). K ďalším, menej častým komplikáciám patria infekcia operačnej rany, pooperačná instabilita a prehĺbenie neurologického deficitu (možnosti minimalizácie rizika vzniku týchto komplikácií už boli v tejto práci popísané). Ak sa napriek tomu komplikácie vyskytnú, je potrebné ich riešiť. Infekcia operačnej rany sa rieši lokálne ošetrovaním a celkovo podávaním antibiotík. Instabilitu chrbtice je možné chirurgicky riešiť dodatočnou stabilizáciou. Najzávažnejšou komplikáciou je vznik ťažkého neurologického deficitu. Môže byť čiastočne ovplyvnený rehabilitáciou, väčšinou však do určitej miery pretrváva doživotne. Riziko vzniku ťažkého neurologického deficitu je však vzhľadom na štandardné peroperačné využívanie operačného mikroskopu a neuromonitoringu evokovaných potenciálov iba minimálne [5,6,22–24].

Najčastejšie IDEM nádory

Schwanóm

Schwanóm (neurilemóm) je najčastejší benígny NST. Typicky má guľatý, príp. oválny laločnatý tvar, je ohraničený a vyrastá excentricky z obalu nervového koreňa [43–45].

Schwanóm je zložený výlučne zo Schwannových buniek. Schwannové bunky preberajú funkciu oligodendroglií v mieste abruptného prechodu z CNS na periférny nervový systém, na miechových koreňoch, 1–2 mm od piálneho povrchu [1,6].

Viac ako 95 % schwanómov vyrastá zo zadných miechových koreňov. Ventrálne uloženie schwanómu nebýva typické a nie vždy sa pri ňom potvrdí rast súvisiaci s predným miechovým koreňom [42–51].

Schwanómy sú uložené prevažne intradurálne (70 %), menej často extradurálne (15 %). Pomerne často je pozorovaný intra-extradurálny rast (15 %),

Schwanómy sa môžu vyskytovať v ktorejkoľvek úrovni chrbtice. Najčastejšie je pozorovaný výskyt v lumbálnej oblasti (60 %), následne v hrudnej, krčnej a sakrálnej oblasti chrbtice [42,46,52].

Schwanómy rastú väčšinou pomaly, lokálne môžu rásť agresívne, niekedy aj s uzuráciou alebo prestavbou kosti (obr. 3). Nie je zriedkavý ani rast pozdĺž nervového koreňa do foramen intervertebrale alebo extraspinálne. Makroskopický obraz schwanómu bezprostredne po resekcii je zobrazený na obr. 4.

Majú prevažne benígny charakter. V dôsledku ich pomalého rastu nie je zriedkavý ani výskyt tzv. obrovských schwanómov (giant schwannomas). Obrovské schwanómy sa najčastejšie vyskytujú ako extraspinálny komponent tumoru a zasahujú do hrudnej, brušnej alebo panvovej dutiny, podľa primárneho rastu. Nádory sa preto môžu klinicky prejaviť až pomerne neskoro, v štádiu, kedy už dosahujú značné rozmery (obr. 3).

Intradurálne schwanómy sú prevažne solídne nádory. Niektoré schwanómy môžu mať v MR obraze charakter cysty. Pre vznik cystických schwanómov, resp. pre ich cystickú premenu existuje viacero teórií. Jednou z nich je postupná cystická premena porcie Antoni B, ktorá je hypocelulárna a môže sa postupne formovať do väčšej cysty. Iné teórie hovoria o centrálnych ischemických nekrózach, nekrózach spôsobených trombózou ciev, hemorágiách a neovaskularizácii súvisiacej s rýchlym rastom tumoru [46,53–56].

Histológia

Z histologického hľadiska je schwanóm zložený výlučne so Schwannovych buniek a tvorí dva základné vzory – kompaktné oblasti s občasným nukleárnym palisádovaním (Antoni A) a menej celulárne, často lipidizo-

proLékaře.cz | 13.5.2026

vané oblasti (Antoni B). Jednou zo základných histologických charakteristík sú mikrokrvácania [47,57]. Malígna transformácia je veľmi zriedkavá [1]. Výskyt malígneho schwanómu je približe 2 % spomedzi všetkých spinálnych schwanómov [58].

Neurofibróm

Neurofibróm spolu so schwanómom patria k NST. Neurofibróm častejšie ako schwanóm vyrastá z ganglion spinale, alebo z ventrálneho motorického nervového koreňa a väčšinou je asociovaný s neurofibromatózou 1. typu (NF-1, m. Recklinghausen). Na rozdiel od schwanómu nie je zložený výlučne zo Schwannových buniek, ale je tvorený zmesou Schwannových, perineurálnych buniek a fibroblastov [59].

Neurofibrómy môžu vykazovať zvýšenú celularitu, obsahovať atypické jadrá a mitózy, čo môže byť základom pre malígne zvrhnutie [22]. Malígne NST (WHO grade III a IV) sú v oblasti periférnych nervov dobre definovanou entitou a predstavujú približne 5% všetkých NST. V spinálnom kanáli sú však extrémne zriedkavé.

Podobne ako schwanóm aj neurofibrómy môžu rásť ako nádor typu presýpacích hodín. Výskyt spinálneho neurofibrómu mimo neurofibromatózy 1. typu je zriedkavý, môže sa však vyskytovať aj solitárne [1,6,21,22,46,47,59,60].

Na obr. 5 je znázornený neurofibróm v MR obraze.

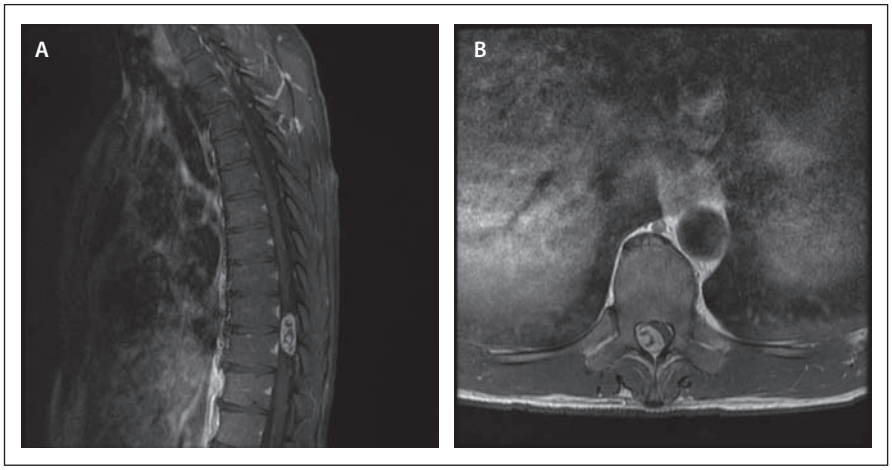

Obr. 5. MR vyšetrenie, spinálny neurofibróm Th9–10: A. sagitálny rez v T1-WI sekvencii s podaním kontrastnej látky; B. transverzálny rez v T1-WI sekvencii s podaním kontrastnej látky [123].

Fig. 5. MR image, spinal neurofibroma at Th9–10: A. post-contrast sagittal T1-WI sequence; B. post-contrast axial T1-WI sequence [123].

Meningeóm

Spinálne meningeómy sú nádory, ktoré typicky vyrastajú z meningoteliálnych buniek pavúčnice, tzv. arachnoid cap cells, a sú často prirastené k rukávcu nervového koreňa, ku koreňovej pošve. Pavúčnica (tela arachnoidea) je jednou z troch vrstiev tvoriacich obaly mozgu (meningy). Nachádza sa medzi mäkkou mozgovou plenou (pia mater) a tvrdou mozgovou plenou (dura mater).

Arachnoid cap cells sú súčasťou arachnoidálnych granulácií, ktoré sú projekciou arachnoidálnej membrány cez tvrdú mozgovú plenu do venóznych splavov a lakún. Tvoria rozhranie medzi mozgovomiechovým mokom a venóznou krvou a umožňujú návrat mozgovomiechového moku späť do cirkulácie, čím zabezpečujú reguláciu.

Môžu však vyrastať aj z piálnych alebo durálnych fibroblastov, čo vysvetľuje ich mezodermálny pôvod.

Incidencia spinálnych meningeómov je 0,32 prípadu na 100 000 obyvateľov za rok [21]. Spinálne meningeómy sú pomerne vzácne a predstavujú iba 1,2–12,7 % zo všetkých meningeómov CNS. Napriek tomu je meningeóm druhý najčastejší nádor tejto lokality. Predstavuje 25 % všetkých spinálnych tumorov a približne 2/5 všetkých intradurálnych extramedulárnych tumorov.

Meningeómy sa zvyčajne vyskytujú po 40. roku života, viac ako 70 % pacientov je vo veku od 40 do 70 rokov, s priemerným vekom 50 rokov. Meningeómy sa častejšie vyskytujú u žien než u mužov. Kým pri intrakraniálnych meningeómoch je pomer ženského a mužského pohlavia 2 : 1, u intraspinálnych je tento pomer 4 : 1 až 9 : 1 (80– 90 % tvoria ženy) [61–66].

Meningeómy sú uložené prevažne intradurálne extramedulárne (90 %), rešpektujúc mäkkú plenu miechy. Takmer vždy adherujú k vnútornej vrstve tvrdej pleny. Extradurálny rast je v literatúre popisovaný (5 %), je však veľmi zriedkavý. Udáva sa, že až 80 % meningeómov sa vyskytuje v hrudnej chrbtici, avšak táto predominancia sa ukazuje iba v súvislosti so ženským pohlavím. V porovnaní s hrudnou oblasťou (64 %) ich v menšej miere nachádzame aj v krčnej chrbtici (28 %), ešte menej často v driekovej chrbtici (2–14 %) [61–64,67–81].

Meningeómy rastú typicky pomaly a majú prevažne benígny charakter. Môžu recidivovať, väčšinou však ako dôsledok nekompletnej resekcie tumoru. Rastú takmer vždy intradurálne extramedulárne a na tvrdú plenu najčastejšie naliehajú z dorzolaterálnej strany. Kontakt s tvrdou plenou je takmer vždy pomerne široký [63,77,82–84].

Na obr. 6 je zobrazený meningeóm cervikokraniálneho prechodu v MR obraze. Na obr. 7 je zobrazený pohľad na meningeóm cez operačný mikroskop.

Histológia

Meningeómy sú väčšinou benígne nádory WHO grade I. Najčastejšie histologické podtypy v tejto oblasti sú:

- meningoteliálny meningeóm, ktorý sa vyskytuje cca v 40 % prípadov a
- psamomatózny meningeóm, ktorý sa vyskytuje v 20 % prípadov.

Niektoré histologické subtypy sú spojené s menej priaznivým klinickým priebehom: WHO grade II (chordoidný, svetlobunkový, atypický meningióm) a WHO grade III (papilárny, rabdoidný, anaplastický meningióm). Atypický meningeóm tvorí 4,7–7,2 % všetkých meningeómov a anaplastický 1,0–2,8 %. V oblasti spinálnych meningov sú však oveľa zriedkavejšie [63,69].

Ependymóm filum terminale (myxopapilárny ependymóm)

Myxopapilárne ependymómy sú pomaly rastúce gliómy pochádzajúce z diferencovaných buniek ependymálnej výstelky, ktoré sa vyskytujú v mladšom dospelom veku a nachádzajú sa takmer výlučne v oblasti conus medullaris a filum terminale. Sú samostatným variantom ependymómov. Prvýkrát boli popísané Kernohanom v roku 1932 [85].

proLékaře.cz | 13.5.2026

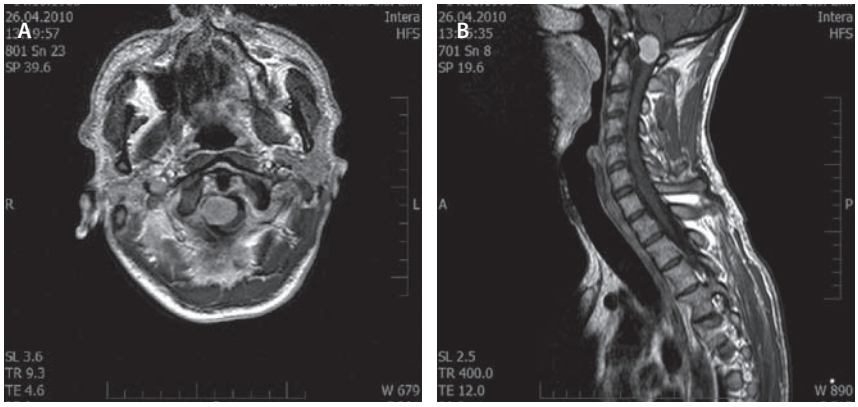

Obr. 6. MR vyšetrenie, meningeóm cervikokraniálneho prechodu: A. axiálny rez v T1-WI sekvencii s podaním kontrastnej látky; B. sagitálny v T1-WI sekvencii s podaním kontrastnej látky.

Fig. 6. MR image, meningioma at cervicocranial transition: A. post-contrast axial T1-WI sequence; B. post-contrast sagittal T1-WI image.

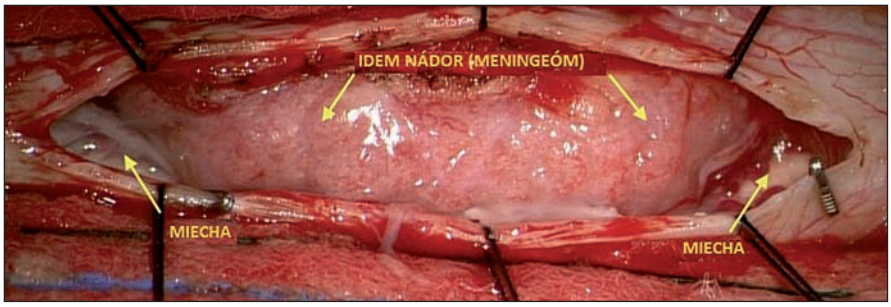

Obr. 7. Meningeóm, pohľad cez operačný mikroskop pri jeho resekcii [122].

Fig. 7. Meningioma, photographic view through the operating microscope showing the tumor during resection [122].

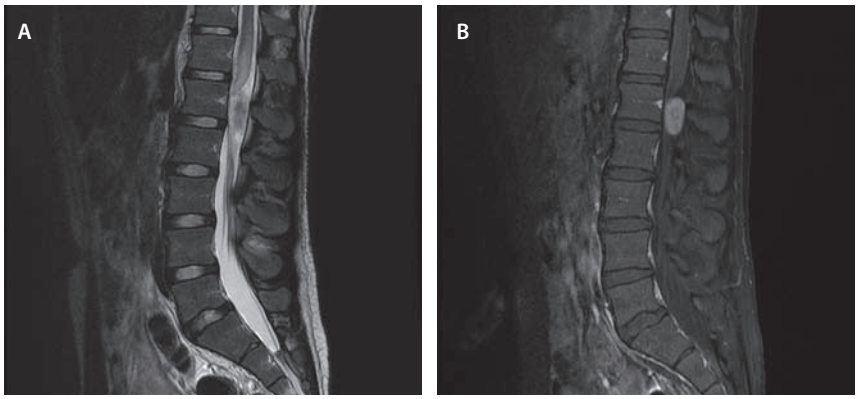

Obr. 8. MR vyšetrenie, myxopapilárny ependymóm L1–2: A. sagitálny rez v T2-WI sekvencii s podaním kontrastnej látky; B. sagitálny rez v T1-WI sekvencii s podaním kontrastnej látky.

Fig. 8. MR image, myxopapillary ependymoma L1–2: A. post-contrast sagittal T2-WI sequence; B. post-contrast sagittal T1-WI sequence.

Myxopapilárny ependymóm je najčastejším typom nádoru v oblasti conus medullaris [86]. Je najčastejším typom spinálnych ependymómov (27 %) a tretím najčastejším (15 %) typom IDEM tumorov po meningeómoch a NST. Myxopapilárne ependymómy sa vyskytujú častejšie u mužov; pomer mužského a ženského pohlavia je 1,7 : 1 [87–99].

MR obraz ependymómu a jeho vzhľad perioperačne v operačnom mikroskope sú na obr. 8, resp. obr. 9.

Myxopapilárny ependymóm je nezhubný nádor charakterizovaný pomalým rastom. Často postihuje viac segmentov [95,98–101].

Ependymómy môžu zakladať vzdialené ložiská v rámci neurálnej osi (tzv. drop metastázy) [88,92,95,102].

Histológia

Zaradenie myxopapilárneho ependymómu medzi extramedulárne nádory je zaujímavé preto, že z hľadiska neuroektodermálneho pôvodu filum terminale sú ependymómy klasifikované ako intramedulárne lézie. Avšak z chirurgického hľadiska je ich rast v oblasti filum terminale extramedulárny [3].

Charakteristické histologické vlastnosti myxopapilárneho ependymómu súvisia s priamou apozíciou ependymálnych buniek na spojivové tkanivo vo filum terminale. Mucinózna zmena strómy spojivového tkaniva je pre myxopapilárny ependymóm charakteristická [95,97,103,104].

Paraganglióm filum terminale

Paragangliómy sú neuroendokrinné nádory vznikajúce z neuroepiteliálnych bunkových skupín nazývaných paraganglia [105,106]. Zaznamenaná je mierna prevaha mužského pohlavia v pomere 1,7 : 1 [105,107–110]. Paragangliómy sú benígne nádory rastúce z neuroepiteliálnych buniek (paraganglia). Majú potenciálne endokrinnú funkciu. Sú rozdelené do dvoch skupín: paraganglia tvorené dreňou nadobličky (85–90 %) a extraadrenálne paraganglia.

Extraadrenálne paragangliómy sú zriedkavé neuroendokrinné nádory, ktoré sa môžu objaviť kdekoľvek v tele. Vyskytujú sa najmä v karotickom teliesku a glomus jugulare. Extraadrenálny výskyt je menej častý. Spinálne paragangliómy sa zvyčajne vyskytujú v oblasti cauda equina. Na základe neuroendokrinného charakteru a pôvodu sa rozdeľujú na sympatické – vylučujúce katecholamíny, alebo parasympatické – nesekretorické. Obr. 10 znázorňuje paraganglióm v MR obraze, na obr. 11 môžeme vidieť fotografiu spinálneho paragangliómu bezprostredne po jeho resekcii.

Histológia

Paragangliómy vznikajú z buniek neuroektodermálneho pôvodu. Histopatologická diagnóza je založená na prítomnosti hlavných buniek (typ I) s granulovanou eozinofilnou

proLékaře.cz | 13.5.2026

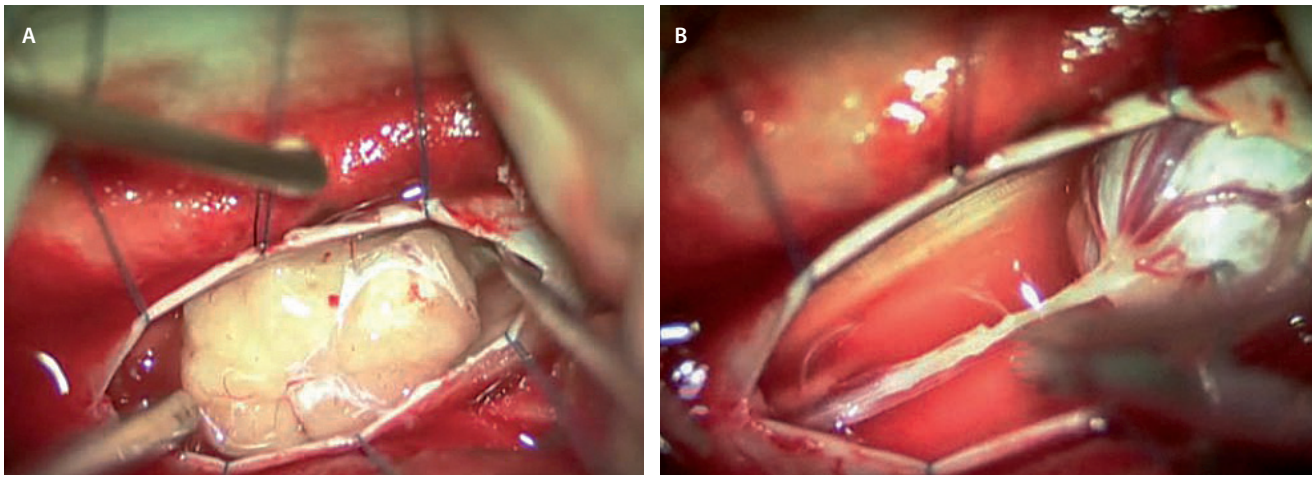

Obr. 9. Myxopapilárny ependymóm filum terminale, peroperačné snímky [95].

Fig. 9. Myxopapillary ependymoma of the filum terminale: photographic view through the operating microscope [95].

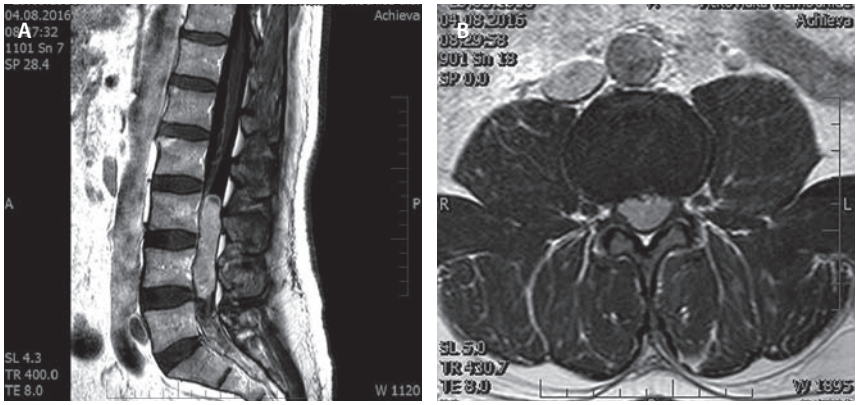

Obr. 10. MR vyšetrenie, spinálny paragangliόm: A. sagitálny rez v T1-WI sekvencii s podaním kontrastnej látky; B. axiálny rez v T1-WI sekvencii s podaním kontrastnej látky.

Fig. 10. MR image, spinal paraganglioma: A. post-contrast sagittal T1-WI sequence; B. post-contrast axial T1-WI sequence.

Obr. 11. Spinálny paragangliόm, makroskopický pohľad po jeho resekcii.

Fig. 11. Spinal paraganglioma, macroscopic view after resection

cytoplazmou, tvoriacimi hniezda alebo lalôčiky známe ako „bunkové guľôčky" (nem. „Zellballen") obklopené jednou vrstvou sustentakulárnych buniek (typ II). „Zellballen" sú obklopené jemnou kapilárnou sieťou pripomínajúcou pseudorosety. Histologická diagnostika založená na rutinnom farbení je preto veľmi náročná [107,108,110–113]. Kľúčové k stanoveniu diagnózy je imunohistochemické vyšetrenie [112,114]. Charakteristický vzhľad v T2 vážení pri MR vyšetrení je v anglosaskej literatúre popisovaný aj ako „soľ a korenie" (salt and pepper) a je výsledkom bohatej vaskulárnej povahy paragangliόmov [115]. Niektorí autori odporúčajú u každého pacienta s nádorom tejto oblasti využiť pri MR vyšetrení váženie gradientového echa (GE). Najpoužívanejšou GE sekvenciou je FLASH (fast long angle shot). Je rýchla a umožňuje aj 3D zobrazenie [110].

Recidíva ochorenia sa môže objaviť aj po rokoch, a preto by pacienti s paragangliόmami mali byť sledovaní dlhodobo, najmä ak sa nedá dosiahnuť úplná chirurgická resekcia [105,108,109,116–118].

Diskusia

Podľa našich skúseností podporených literatúrou je z klinického obrazu IDEM nádorov bolesť často na určitú dobu iba jediným príznakom. Jej trvanie po stanovenie diagnózy, ktoré väčšinou súvisí s objavením sa ďalších príznakov ako napríklad paraparéza alebo radikulopatia, je variabilné. Niektorí autori dokonca udávajú, že radikulárne ťažkosti sa v určitej miere vyskytujú u každého pacienta s diagnózou IDEM [24]. Keďže ich prvotné štádiá sú veľmi podobné symptómom pri hernii disku, je potrebné mať túto diagnózu na zreteli, najmä keď je u pacienta zaznamenaná akákoľvek odchýlka od bežného klinického obrazu pri vertebrogénnom ochorení. Ahn et al vo svojom súbore pacientov s IDEM nádorom popisujú prípady dvoch pacientov, ktorí boli vzhľadom na klinické príznaky prvotne nesprávne diagnostikovaní a chirurgicky liečení pre degeneratívne ochorenie chrbtice (jeden pacient pre foraminálnu stenózu, druhý pre spondylolistézu). U oboch pacientov popisuje výrazné pooperačné zhoršenie klinického stavu nasledované dodiagnostikovaním a chirurgickou liečbou nádorov, z ktorej už pacienti profitovali. Dôvod zhoršenia klinického stavu po prvej operácii autori nevedia vysvetliť [24]. Podľa Goldbrunnera je priemerný čas stanovenia diagnózy 48 mesiacov [22]. Song et al udávajú priemerný čas

proLékaře.cz | 13.5.2026

59,4 mesiaca [23]. Ahn et al popisujú čas od vzniku ťažkostí v rozmedzí od 1 do 120 mesiacov, v priemere 19,3 mesiaca [24]. Klinický obraz poskytuje cenné informácie pri diagnostických pochybnostiach a pri nejednoznačných nálezoch MR vyšetrenia (napr. veľmi čerstvé extrúzie disku imitujúce v MR obraze NST).

Zo zobrazovacích metód je MR pri IDEM nádoroch metóda voľby. Rozhodnúť sa pre operačný postup bez nej je možné iba pri závažných kontraindikáciách MR vyšetrenia. Pokiaľ je pacient na začiatku svojich ťažkostí vyšetrovaný inými zobrazovacími metódami, ako sú napríklad RTG, dynamický RTG, CT, CTA, je potrebné venovať zvýšenú pozornosť najmä abnormalitám oproti fyziologickému obrazu. Song et al udávajú, že u 38–56 % pacientov s IDEM nádormi sa nájdu zmeny na natívnych RTG snímkach, napr. erózia pediklov, erózie tela stavca, kalcifikáty, rozšírenie nervového otvoru a iné [23]. Tieto vyšetrenia sú zároveň zdrojom na doplnenie informácií o nádore samotnom a o pomeroch v danej oblasti chrbtice (verifikujú lokalizáciu Adamkieviczovej artérie, výskyt iných patológií, príp. instabilitu), ktoré môžu modifikovať plánovanie alebo postup operácie (ovplyvnia prístup, rozhodovanie o prípadnej stabilizácii, atď.). Aj keď je MR metódou voľby a pre plánovanie operácie má rozhodujúci význam, nie je postačujúca pre jednoznačné určenie definitívnej diagnózy (konkrétneho histologického typu IDEM nádoru). Z rádiologického hľadiska sa odporúča pri podozrení na IDEM nádor vždy doplniť sekvenciu GE, ktorá dokáže diagnózu spresniť. Keď je prítomná bolesť s iradiáciou do dolných končatín a MR driekovej chrbtice nevysvetlí príčinu, odporúča sa doplniť MR proximálnejších segmentov [24,25] a zamerať sa na klinický obraz, ktorý je pre správne stanovenie diagnózy smerodajný. Zobrazovacie metódy využívame aj pri lokalizácii tumoru na operačnej sále. Peroperačná skiaskopia je dôležitá z hľadiska plánovania operačného postupu a určovania výšky tumoru. Metóda odpočtu podľa tŕňových výbežkov môže byť nepresná. Zvýšená pozornosť je potrebná pri napolohovaní pacienta kedy môže dôjsť k posunu nádoru kraniálnym smerom. Aj napriek dodržaniu všetkých z uvedených zásad však môže dôjsť k posunu a tumor na očakávanom mieste nájsť nemusíme. Kim et al popísali 3 prípady pohybu schwanómu v porovnaní s predoperačnými snímkami. Vo všetkých prípadoch sa jednalo o posun kraniálnym smerom. Preto vždy, keď sa jedná o NST, autori odporúčajú myslieť na možnosť mobility tumoru. Na našom pracovisku sme zaznamenali posun nádoru aj u meningeómu. Preto je vhodné pri akýchkoľvek pochybnostiach počas operácie doplniť peroperačnú USG. Peroperačná USG je užitočná v prvom rade pri plánovaní prístupu. USG každopádne realizujeme ešte pred durotómiou. Zabránime tak nepríjemnému zatekaniu krvi do subarachnoidálneho priestoru pri rozširovaní laminektómie po otvorení dura mater. Už počas laminektómie môžeme priebežne použiť USG, abysme verifikovali dostatočnosť prístupu, event. potrebu jeho rozšírenia niektorým smerom. Druhý význam súvisí so samotnou resekciou nádoru. Peroperačná USG sa využíva ako pri IDIM, tak pri IDEM nádoroch, po ich resekcii, za účelom verifikovania prípadného rezidua nádoru. Nápomocná môže byť aj spinálna navigácia a peroperačné MR vyšetrenie [28,41].

Na základe záverov uvádzaných štúdií, ako aj na základe osobných skúseností z praxe, preferujeme pri operatíve IDEM tumorov zadný prístup, laminektómiu zo stredného rezu, v prípade potreby rozšírenú o facetektómiu. Väčšinu nádorov považuje prevaha autorov za resekovateľnú z tohto prístupu. Pri veľkých ventrálne uložených meningeómoch (najmä v krčnej oblasti) prichádza do úvahy predný prístup. Rešpektujeme výhody vyplývajúce z tohto prístupu. Pri krčnej korpektómii troch a viacerých segmentov je potrebné operačný výkon doplniť o náhradu tela a zadnú stabilizáciu. Ak tumor zasahuje do hrudnej alebo brušnej dutiny, je pri jeho odstránení možná spolupráca s chirurgom.

Vďaka novým technologiám je široko diskutovaný rozsah prístupovej cesty od mininvazívnej po rozsiahlu dekompresiu. Hemilaminektómiu pomocou operačného mikroskopu, ktorú popularizovali v 80. rokoch minulého storočia najmä Eggert et al [34–37], nepovažujeme za prístup voľby. Ukázalo sa, že riziko instability je menšie iba pri monosegmentálnych hemilaminektómiách, a preto má pri operatíve IDEM nádorov obmedzené využitie. Ďalším dôvodom, pre ktorý preferujeme pri operačnom prístupe laminektómiu, je menšie riziko pooperačného zhoršenia neurologického stavu pri monosegmentálnom prístupe ako pri unilaterálnom prístupe, napriek väčšiemu riziku vzniku instability. Tento fakt považujeme za najdôležitejší. Zhoršenie neurologického deficitu z malého prístupu môže byť nevratné v porovnaní s prípadnou kyfotizáciou úseku alebo instabilitou, ktorú je možné vyriešiť stabilizačným výkonom v druhej dobe. V prípade naznačenej instability pred operáciou, nálezu spondylolistézy alebo potreby excesívneho odstránenia kostných štruktúr v rámci prístupu preferujeme operačný výkon rozšíriť o stabilizačný výkon v tej istej dobe. Pri vlastnej resekcii nádoru je nevyhnutná mikroskopická operačná technika. Niektoré štúdie preukázali, že nie je rozdiel v radikalite resekcie IDEM nádorov pri mikroskopickej resekcii. Ukázalo sa však, že je signifikantne nižšie riziko zhoršenia neurologického statusu bezprostredne po operácii s využitím operačného mikroskopu. V odbornej literatúre je popisovaná endoskopicky asistovaná resekcia nádoru umožňujúca pohľad na rozhranie tumoru a ventrálneho povrchu miechy s možnosťou minimalizovať retrakciu miechy [47,49]. S týmto typom operatívy nemáme na našom pracovisku skúsenosti. Endoskopické operácie na našom pracovisku sú zatiaľ vyhradené pre operatívu hernií diskov.

Neuromonitoring evokovaných potenciálov zahŕňa monitorovanie SSEP, MEP a D-vlny. Pri operáciách IDEM nádorov je neodmysliteľnou súčasťou. Pri malých, dorzálne uložených tumoroch je prínos neuromonitoringu otázny, nakoľko riziko neurologickej deteriorácie po operácii je minimálne [5,22].

Kavitrónová ultrazvuková odsávačka je v niektorých prípadoch nevyhnutná na šetrný debulking nádoru s minimalizáciou manipulácie miechy a nervových štruktúr. Jedná sa predovšetkým o ventrálne uložené nádory z tuhšou konzistenciou. Laser podľa našich skúsenosti i skúseností niektorých autorov umožňuje bezpečnú koaguláciu povrchu tumoru a evaporáciu mäkkých tkanív obsahujúcich vodu. Tým dochádza k retrakcii objemu tumoru a k jeho bezpečnejšiemu odstráneniu. Keďže väčšina IDEM nádorov je úplne odstrániteľná, cieľom operácie je ich úplné odstránenie. Ak je to nutné, pri nádoroch nervových obalov odstraňujeme aj koreň, z ktorého nádor vyrastá.

Za negatívne prognostické faktory je považovaná veľká dĺžka trvania ťažkostí pred operáciou a ventrálne a proximálnejšie uloženie nádoru. Ahn et al však vo svojej práci tieto faktory nepotvrdili ako prognosticky negatívne a za hlavný faktor považujú množstvo nádoru v axiálnom reze chrbtice. Čím väčšiu časť spinálneho kanála tumor vypĺňa, tým je štatisticky väčšie riziko horšieho funkčného výsledku po operácii [24].

proLékaře.cz | 13.5.2026

Keďže k zlepšeniu neurologického stavu došlo aj u pacientov vo vyššom veku, s ťažkým neurologickým deficitom a dlhotrvajúcimi ťažkosťami, pacient s diagnózou IDEM nádoru by mal byť operovaný vždy [5,22–24].

Riziko recidívy je pri väčšine typov nádorov po radikálnej resekcii nízke, je skôr závislé od histologického typu nádoru. Za rizikové faktory recidívy sa považujú ventrálna poloha, extradurálne prerastanie tumoru a diagnóza ependymómu filum terminale. [22,119,120]. Riziko recidívy po operácii IDEM nádoru je 1–16 % a platí, že až 46 % recidív je spôsobených tumormi, ktoré zo svojej histologickej povahy recidivujú častejšie. Medzi recidívami u meningeómov a NST nie je zaznamenaný významný rozdiel. Významný rozdiel nie je ani v počte recidív pri meningeómoch operovaných s resekciou dura mater a bez nej. Klekamp a Samii zaznamenali recidívu ependymómov v 29,5 % prípadov do 5 rokov od kompletnej resekcie, čo je výrazne viac ako pri ostatných typoch IDEM nádorov [82].

K najčastejším komplikáciám patrí hematóm v operačnej rane a likvorea. K menej častým patrí infekcia rany, pooperačná instabilita a zhoršenie neurologického deficitu. Vzniku hematómu predchádzame dôslednou hemostázou a použitím drénu. Riziko likvorei, ako bolo uvedené, minimalizujeme dôslednou sutúrou dura mater s plastikou, použitím tkanivových lepidiel, vlastného tuku a odloženej vertikalizácie (48 h po operácii). Napriek týmto opatreniam nie je vznik likvorovej fistuly vzácny. Song et al zaznamenali likvoreu až u 16,7 % pacientov po operácii IDEM nádoru [19]. Išlo však o pomerne malý súbor 12 pacientov. Štandardne sa podávajú antibiotiká v perioperačnom období ako prevencia včasnej infekcie rany.

Pri preexistujúcej instabilite alebo spondylolistéze v operovanom segmente volíme stabilizáciu v jednej dobe spolu s resekciou nádoru. Riziko zhoršenia neurologického deficitu minimalizujeme dostatočne priestranným prístupom, šetrnou manipuláciou s nervovými štruktúrami pri mikroskopickej resekcii nádoru a peroperačným neuromonitoringom evokovaných potenciálov.

Pacientov sledujeme v 3, 6, 12 a 24 mesačných kontrolách. Kontrolnú MR pri štandardnom priebehu (stabilizovanom alebo lepšiacom sa klinickom náleze) odporúčame po 3, 12 a 24 mesiacoch. Následne observuje pacienta neurológ.

Onkologická liečba (rádioterapia, veľmi zriedka chemoterapia) sa u týchto typov nádorov štandardne nevyužíva. Vyhradená je pre pacientov s neúplnou resekciou, po operácii pre recidívu IDEM nádoru a pri vzácnych malignitách v tejto oblasti. Jej význam je však pre vzácnosť výskytu takýchto typov nádorov v IDEM oblasti predmetom diskusie. Prognóza je u väčšiny pacientov výborná a tieto typy nádorov má zmysel operovať aj vo vyššom veku, pri dlhotrvajúcich ťažkostiach a pri ťažkom motorickom deficite.

Literatúra

1. Rychlý B. Histopatológia nádorov chrbtice a miechy. Neurol praxi 2009; 10(4): 213–215.

2. Kalina P. Klinické prejavy nádorov chrbtice a miechy. Neurol praxi 2009; 10(4): 209–212.

3. Náhlovský J (ed). Neurochirurgie. Praha: Galén 2006.

4. Gebauer GP, Farjoodi P, Sciubba DM et al. Magnetic resonance imaging of spine tumors: classification, differential diagnosis, and spectrum of disease. J Bone Joint Surg Am 2008; 90 (Suppl 4): 146–162. doi: 10.2106/JBJS.H.00825.

5. Arnautovic K, Arnautovic A. Extramedullary intradural spinal tumors: a review of modern diagnostic and treatment options and a report of a series. Bosn J Basic Med Sci 2009; 9 (Suppl 1): S40–S45. doi: 10.17305/bjbms.2009.2755.

6. Šteňo J, Illéš R. Súčasné princípy chirurgického liečenia nádorov chrbtice a miechy. Neurol praxi 2009; 10(4): 224–227.

7. Thamburay VA. Spinal cord tumors: textbook of contemporary neurosurgery. New Delhi: Jaypee Brothers Medical Publishers 2012.

8. Murphey MD, Smith WS, Smith SE et al. From the archives of the AFIP. Imaging of musculoskeletal neurogenic tumors: radiologic-pathologic correlation. Radiographics 1999; 19(5): 1253–1280. doi: 10.1148/radiographics.19.5.g99se101253.

9. Ross JS, Brant-Zawadzki M, Moore KR et al. Diagnostic imaging: spine. 1st ed. Salt Lake City: Amirsys 2004.

10. Hufana V, Tan JS, Tan KK. Microsurgical treatment for spinal tumors. Singapore Med J 2005; 46(2): 74–77.

11. Albanese V, Platania N. Spinal intradural extramedullary tumors. Personal experience. J Neurosurg Sci 2002; 46(1):1 8–24.

12. Helseth A, Mork SJ. Primary intraspinal neoplasms in Norway 1955 to 1986. A population-based survey of 467 patients. J Neurosurg 1989; 71(6): 842–845.

13. Stawicki SP, Guarnaschelli JJ. Intradural extramedullary spinal cord tumors: a retrospective study of tumor types, locations, and surgical outcomes. [online]. Int J Neurosurg 2007; 4(2). Available from URL: https://print.ispub.com/api/0/ispub-article/5818.

14. Mahalingam SS. Victor Horsley and spinal surgery. J Spinal Surg 2016; 3(2): 68–69.

15. Tan TC, Black PM. Sir Victor Horsley (1857–1916): pioneer of neurological surgery. Neurosurgery 2002; 50(3): 607–612.

16. Griessenauer CJ, Tubbs RS, Shoja MM et al. Alfred W. Adson (1887–1951): his contributions to surgery for tumors of the spine and spinal cord in the context of spinal tumor surgery in the late 19th and early 20th centuries. J Neurosurg Spine 2013; 19(6): 750–758. doi: 10.3171/2013.9.SPINE13220.

17. Jagadesh BK, Reddy S, Ponraj S et al. Clinicopathological study of intradural extramedullary spinal cord tumors. In Sch J Med Case Rep 2014; 2(2): 108–111.

18. Van Goethem JW, van den Hauwe L, Özsarlak Ö. Spinal tumors. Eur J Radiol 2004; 50(2): 159–176. doi: 10.1016/j.ejrad.2003.10.021.

19. Bhatt M, Lieberman G. Spinal tumors. [online]. Lieberman's eRadiology Learning Sites 2009. Available from URL: http://eradiology.bidmc.harvard.edu/LearningLab/central/Bhatt.pdf.

20. Iacob G. Spinal meningiomas. Personal experience and review of literature. Romanian Neurosurg 2014; 21(2): 147–161. doi: https://doi.org/10.2478/romneu-2014-0016.

21. Govind M, Radheyshyam M, Achal S et al. Intradural extramedullary spinal cord tumors. Romanian Neurosurg 2016; 30(1): 106–112. doi: 10.1515/romneu-2016-0017.

22. Goldbrunner R. Intradural extramedullary tumors. In: Tonn JC, Westphal M, Rutka JT. Oncology of CNS tumors. Berlin, Heidelberg: Springer 2010: 709–718.

23. Song KW, Shin SI, Lee JY et al. Surgical results of intradural extramedullary tumors. Clin Orthop Surg 2009; 1(2): 74–80. doi: 10.4055/cios.2009.1.2.74.

24. Ahn DK, Park HS, Choi DJ et al. Surgery for spinal intradural extramedullary tumors. Clinics Orthop Surg 2009; 1(3): 165–172. doi: 10.4055/cios.2009.1.3.165.

25. Shin BJ, Lee JC, Yoon TK et al. Surgical treatments of intradural extramedullary tumor. J Korean Soc Spine Surg 2002; 9(3): 230–237.

26. Jung KW, Park KH, Ha J et al. Primary spinal cord tumors in Korea. Cancer Res Treat 2015; 47(2): 166–172. doi: 10.4143/crt.2014.017.

27. Bhat AR, Kirmani AR, Wani MA et al. Incidence, histopathology, and surgical outcome of tumors of spinal cord, nerve roots, meninges, and vertebral column – data based on single institutional (Sher-i-Kashmir-Institute of Medical Sciences) experience. J Neurosci-Rural Pract 2016; 7(3): 381–391. doi: 10.4103/0976-3147.181489.

28. Kim SB, Kim AS, Jang JS et al. Mobility of Schwannoma at spine. J Korean Neurosurg Soc 2010; 47(1): 64–67.d oi:1 0.3340/jkns.2010.47.1.64.

29. Rudinský B. Manažment liečby pacientov s nádormi chrbtice s pohľadu spinálneho chirurga. Onkológia (Bratislava) 2008; 3(4): 253–256.

30. McCulloch JA, Young PH. Essentials of spinal microsurgery. 7th ed. Philadelphia: LWW 1998: 668.

31. Menezes AH, Sonntag VK (eds). Principles of spinal surgery. New York: McGraw-Hill Healthcare 1996: 817.

32. Vaccaro AR, Betz RR, Zeidman SM. Principles and practice of spine surgery. 1st ed. Phliladelphia: Mosby 2002: 888.

33. Němec M. Peroperační neurofyziologické monitorování míchy. Neurol pro praxi 2008; 9(2): 79–82.

34. Sim JE, Noh SJ, Song YJ et al. Removal of intradural-extramedullary spinal cord tumors with unilateral limited laminectomy. J Korean Neurosur Soc 2008; 43(5): 232–236. doi: 10.3340/jkns.2008.43.5.232.

35. Tandra N, Tamrakar BB, Dapeng L et al. Removal of intradural-extramedullary spinal cord tumors with unilateral limited laminectomy. J Dent Med Sci 2018; 13(6): 62–64.

36. Chiou SM, Eggert HR, Laborde G et al. Microsurgical unilateral approaches for spinal tumour surgery: eight years' experience in 256 primary operated patients. Acta Neurochir (Wien) 1989; 100(3–4): 127–133.

37. Eggert HR, Scheremet R, Seeger W et al. Unilateral microsurgical approaches to extramedullary spinal tumours. Operative technique and results. Acta Neurochir (Wien) 1983; 67(3–4): 245–253.

38. Bertalanffy H, Mitani S, Otani M et al. Usefullness of hemilaminectomy for microsurgical management of intraspinal lesions. Keio J Med 1992; 41(2): 76–79.

39. Tredway TL, Santiago P, Hrubes MR et al. Minimally invasive resection of intradural-extradullary spinal neoplasms. Neurosurgery 2006; 58 (Suppl 1): 52–58.

40. Jurek P, Linzer P, Filip M. Intraoperative sonography in spinal tumor surgery. Prezentováno na: XXIII. postgraduálním kurzu v neurochirurgii 2016, Hradec Králové, Česká republika.

proLékaře.cz | 13.5.2026

41. Šulla I, Šanta M, Fagula J. Twodimensional ultrasonoghraphy during spinal surgery. Zentbl Neurochir 1990; 51(3): 160–163.

42. Jeon JH, Hwang HS, Jeong JH et al. Spinal schwannoma: analysis of 40 cases. J Korean Neurosurg Soc 2008; 43(3):1 35–138.

43. Wu D, Ba Z, Huang Y et al. Totally cystic schwannoma of the lumbar spine. Orthopedics 2013; 36(5): e679–e682. doi: 10.3928/01477447-20130426-36.

44. Yeh HM, Leung JH, Huang KC et al. Atypical hemorrhagic spinal schwannoma. J Radiol Sci 2011; 36(9): 191–194.

45. Osborn AG. Intradural extramedullary tumors, cysts, and tumor like masses. In: Diagnostic neuroradiology. 2nd ed. St Louis: Mosby 1994: 895–906.

46. Hsieh CT, Tsai WC, Liu MY. Intradural lumbar cystic schwannoma. Neurosciences (Riyadh) 2011; 16(4): 366–368.

47. Yamahata H, Yamaguchi S, Mori M et al. Ventral schwannoma of the thoracolumbar spine. Asian Spine J 2013; 7(4): 339–344. doi: 10.4184/asj.2013.7.4.339.

48. Ueda R, Yoshida K, Kawase T. Intradural C-1 ventral root schwannomas treated by surgical resection via the lateral suboccipital transcondylar approach: three case reports. Neurol Med Chir (Tokyo) 2006; 46(6): 298–301.

49. Mahore A, Chagla A, Goel A. Giant ventral midline schwannoma of cervical spine: agonies and nuances. J Korean Neurosurg Soc 2010; 47(6): 454–457. doi: 10.3340/jkns.2010.47.6.454.

50. Kanemoto Y, Ohnishi H, Koshimae N et al. Ventral T-1 neurinoma removed via hemilaminectomy without costotransversectomy: case report. Neurol Med Chir (Tokyo) 1999; 39(9): 685–688.

51. Turgut M, Erkus M. Giant schwannoma of the cauda equina: case report and review of the literature. Zentralbl Neurochir 2008; 69(2): 99–101. doi: 10.1055/s-2008-1073124.

52. Karagoz Guzey F, Bas NS, Emel E et al. Planning of surgical management of giant spinal schwannomas: report of four cases. Turkish Neurosurg 2006; 16(3): 139–144.

53. Stepanov S, Kozic D, Prvulovic N. An unusual MR finding of spinal schwannoma. Arch Oncol 2008; 17(3): 86–87. doi: 10.2298/AOO0904086S.

54. Parmar H, Patkar D, Gadani S et al. Cystic lumbar nerve sheath tumours: MRI features in five patients. Australas Radiol 2001; 45(2): 123–127.

55. Santhosh K, Kesavadas C, Thomas B et al. Fluid-fluid levels in cystic lumbosacral schwannomas: a report of three cases. Singapore Med J 2009; 50(1): 16–21.

56. Shiono T, Yoshikawa K, Iwasaki N. Huge lumbar spinal cystic neurinomas with unusual MR findings. AJNR Am J Neuroradiol 1995; 16 (Suppl 4): 881–882.

57. Thamburaj K, Radhakrishnan VV, Thomas B et al. Intratumoral microhemorrhages on T2- weighted gradient--echo imaging helps differentiate vestibular schwannoma from meningioma. AJNR Am J Neuroradiol 2008; 29(3): 552–557. doi: 10.3174/ajnr.A0887.

58. Celli P, Cervoni L, Tarantino R et al. Primary spinal malignant schwannomas: clinical and prognostic remarks. Acta Neurochir (Wien) 1995; 135(1): 52–55.

59. Safaee M, Parsa AT, Barbaro NM et al. Association of tumor location, extent of resection, and neurofibromatosis status with clinical outcomes for 221 spinal nerve sheath tumors. Neurosurg Focus 2015; 39(2): 1–8.

60. Antinheimo J, Sankila R, Carpén O et al. Population based analysis of sporadic and type 2 neurofibromatosis associated meningiomas and schwannomas. Neurology 2000; 54(1): 71–76.

61. Levy WJ Jr, Bay J, Dohn D. Spinal cord meningioma. J Neurosurg 1982; 57(6): 804–812. doi: 10.3171/jns.1982.57.6.0804.

62. Solero CL, Fornari M, Giombini S et al. Spinal meningiomas: review of 174 operated cases. Neurosurgery 1989; 25(2): 153–160.

63. Keskin F, Kalkan E, Karatas Y et al. A case of upper thoracic spinal multiple meningiomas. Neurosurg Q 2013; 23(3): 224–225.

64. Yoshiura T, Shriee DA, Pilcher WH et al. Cervical spinal meningioma with unusual MR contrast enhancement. AJNR Am J Neuroradiol 1998; 19(6): 1040–1042.

65. Deen HG Jr, Scheithauer BW, Ebersold MJ. Clinical and pathological study of meningiomas of the first two decades of life. J Neurosurg 1982; 56(3): 317–322. doi: 10.3171/jns.1982.56.3.0317.

66. Glasier CM, Husain MM, Chadduck W et al. Meningioma in children: MR and histopathological findings. AJNR Am J Neuroradiol 1993; 14(1): 237–241.

67. Mawrin C, Perry A. Pathological classification and molecular genetics of meningiomas. J Neurooncol 2010; 99(3): 379–391. doi: 10.1007/s11060-010-0342-2.

68. Mclendon RE, Rosenblum MK, Bigner DD. Russell and Rubinstein's pathology of tumors of the nervous system. Boca Raton: CRC Press 2006: 1104.

69. Roux FX, Nataf F, Pinaudeau M et al. Intraspinal meningiomas: review of 54 cases with discussion of poor prognosis factors and modern therapeutic management. Surg Neurol 1996; 46(5): 458–463.

70. Preston-Martin S, Monroe K, Lee PJ et al. Spinal meningiomas in women in Los Angeles County: investigation of an etiological hypothesis. Cancer Epidemiol Biomarkers Prev 1995; 4(4): 333–339.

71. Lee JH. Meningiomas: diagnosis, treatment, and outcome. London: Springer-Verlag 2009: 639.

72. Hafiz MG, Rahman MR, Yeamin MB. Intradural intramedullary spinal cord meningioma in a seven years old female child. Mymensingh Med J 2013; 22(1): 180–185.

73. Moriuchi S, Nakagawa H, Yamada M et al. Intramedullary spinal cord meningioma: a case report. Neurol Med Chir (Tokyo) 1996; 36(12): 888–892.

74. Sahni D, Harrop JS, Kalfas IH et al. Exophytic intramedullary meningioma of the cervical spinal cord. J Clin Neurosci 2008; 15(10): 1176–1179. doi: 10.1016/j.jocn.2007.08.025.

75. Yuan D, Liu D, Yuan XR et al. Intramedullary thoracic spinal cord meningioma: a rare case report and review of the literature. J Neurol Surg A Cent Eur Neurosurg 2013; 74(Suppl 1): 136–139. doi: 10.1055/s-0032-1330959.

76. Teo M, Zrinzo L, King A et al. Giant extradural sacral meningioma. Acta Neurochir (Wien) 2010; 152(3): 485–488. doi: 10.1007/s00701-009-0414-2.

77. Galgano MA, Beutler T, Brooking A et al. Spinal meningiomas: a review. J Spine 2014; 3(1): 157.

78. Gezen F, Kahraman S, Canakci Z et al. Review of 36 cases of spinal cord meningioma. Spine (Phila Pa 1976) 2000; 25(6): 727–731.

79. Ciurea AV, Tascu A, Palade CL et al, Microsurgical approach in a thoracic meningioma. Case report. Romanian Neurosurg 2010; XVII(1): 81–87.

80. Matsumoto S, Hasuo K, Uchino A et al. MRI of intraduralextramedullary spinal neurinomas and meningiomas. Clin Imaging 1993; 17(1): 46–52.

81. Brown MH. Intraspinal meningioma: a clinical and pathologic study. Arch Neur Psych 1942; 47(2): 271–292. doi:10.1001/archneurpsyc.1942.02290020087008.

82. Klekamp J, Samii M. Surgical results for spinal meningiomas. Surg Neurol 1999; 52(6): 552–562.

83. Gamache FW Jr, Wang JC, Deck M et al. Unusual appearance of an en plaque meningioma of the cervical spinal canal. A case report and literature review. Spine (Phila Pa 1976) 2001; 26(5): E87–E89.

84. Salpietro FM, Alafaci C, Lucerna S et al. Do spinal meningiomas penetrate the pial layer? Correlation between magnetic resonance imaging and microsurgical findings and intracranial tumor interfaces. Neurosurgery 1997; 41(1): 254–257.

85. Kernohan JW. Primary tumors of the spinal cord and intradural filum terminale. Penfield W. Cytology and cellular pathology of the nervous system. New York: Paul B. Hoeber 1932: 993–1035.

86. Quiles AM, Roselló EG, Laguillo G et al. A Comprehensive review of intraspinal tumors: diagnostic, classification and radio-pathologic correlation. [online]. Available form URL: http://pdf.posterng.netkey.at/download/index.php?module=get_pdf_by_id&poster_id=11702.

87. Wager M, Lapierre F, Blanc JL et al. Cauda equina tumors: a French multicenter retrospective review of 231 adult cases and review of the literature. Neurosurg Rev 2000; 23(3): 119–129.

88. Meneses MS, Leal AG, Periotto LB et al. Primary filum terminale ependymoma: a series of 16 cases. Arq Neuropsiquiatr 2008; 66(3A): 529–533.

89. Fearnside MR, Adams CB. Tumors of the cauda equina. J Neurol Neurosurg Psychiatry 1987; 41(1): 24–31.

90. Shimada Y, Miyakoshi N, Kasukawa Y et al. Clinical features of cauda equina tumors requiring surgical treatment. Tohoku J Exp Med 2006; 209(1): 1–6

91. Kumar V, Solanski RS. Myxopapillary ependymoma of the filum terminale. Pediatr Radiol 2009; 39(4): 415. doi: 10.1007/s00247-008-1100-x.

92. Wippold FJ, Smirniotopoulos JG, Morgan CJ et al. MR imaging of myxopapillary ependymoma: findings and value to determine extent of tumour and its relation to intraspinal structures. AJR Am J Roentgenol 1995; 165(5): 1263–1267. doi: 10.2214/ajr.165.5.7572515.

93. Carragher AM, Heatley MK, Mirakhur M et al. A clinicopathological review of spinal ependymomas in Northern Ireland. Ulster Med J 1990; 59(1): 51–54.

94. Rewcastle NB, Berry K. Neoplasms of the lower spinal canal. Neurology 1964; 14: 608–615.

95. Kim JS, Choi KC, Jung B et al. Myxopapillary ependymoma of filum terminale mimicking nerve sheath tumor. Kor J Spine 2008; 5(2): 95–98.

96. McCormick PC, Torres R, Post KD et al. Intramedullary ependymoma of the spinal cord. J Neurosurg 1990; 72(4): 523–532. doi: 10.3171/jns.1990.72.4.0523.

97. Do-Dai DD, Rovira MJ, Ho VB et al. Childhood onset of myxopapillary ependymomatosis: MR features. AJNR Am J Neuroradiolog 1995; 16 (Suppl 4): 835–839.

98. Sonneland PR, Scheithauer BW, Onofrio BM. Myxopapillary ependymoma: a clinicopathologic and immunocytochemical study of 77 cases. Cancer 1985; 56(4): 883–893.

99. Macedo LT, Rogerio F, Pereira EB et al. Cerebrospinal tumor dissemination in a patient with myxopapillary ependymoma. J Clin Oncol 2011; 29(32): e795–e798. doi: 10.1200/JCO.2011.36.6625.

100. Wiestler OD, Schiffer D, Coon SW et al. Myxopapillary ependymoma. In: Kleihues P, Cavenee WK (eds). Pathology and genetics tumors of the nervous system. Lyon: IARC Press 2000: 78–79.

101. Yoshii S, Shimizu K, Ido K et al. Ependymoma of the spinal cord and the cauda equina region. J Spinal Disord 1999; 12(2): 157–161.

102. Lin YH, Huang CI, Wong TT et al. Treatment of spinal cord ependymomas by surgery with or without postoperative radiotherapy. J Neurooncol 2005; 71(2): 205–210. doi: 10.1007/s11060-004-1386-y.

103. Sato H, Ohmura K, Mizushima M et al. Myxopapillary ependymoma of the lateral ventricle: a study on the mechanism of its stromal myxoid change. Acta Pathol Jpn 1983; 33(5): 1017–1025.

104. Rawlinson DG, Herman MM, Rubinstein LJ. The fine structure of a myxopapillary ependymoma of the filum terminale. Acta Neuropathol 1973; 25(1): 1–13.

105. Landi A, Mancarella C, Marotta N et al. Diagnosis and treatment of paragangliomas of the filum terminale, an extremely rare entity: personal experience and literature review. J Spine 2013; S3(1): 1–4. doi:10.4172/2165-7939.S3-001.

106. Kohn A. Die paraganglien. Arch Mikrobiol 1903; 62: 263–265.

107. Kalani MA, Cchang SD, Vu B. Paraganglioma of the filum terminale: case report, pathology and review of

proLékaře.cz | 13.5.2026

the literature. Cureus 2015; 7(10): e354. doi: 10.7759/cureus.354.
108. Brock RS, Noleto G, Oliveira MF et al. Paraganglioma of the filum terminale – a case report. J Spine Neurosurg 2016; 5(2): 1–3.
109. Aggarwal S, Deck JH, Kucharczyk W. Neuroendocrine tumor (paraganglioma) of the cauda equina: MR and pathologic findings. AJNR Am J Neuroradiol 1993; 14(4): 1003–1007.
110. Ho WT, Tai KS. Magnetic resonance imaging evaluation of paraganglioma in the cauda equina. J HK Coll Radiol 2002; 5: 230–232.
111. Herman M, Pozzi-Mucelli RS, Skrap M. Paraganglioma of the cauda equina: case report and review of the MRI features. Acta Univ Palacki Olomouc Fac Med 1998; 141: 27–30.
112. Hong JY, Hur CY, Modi HN et al. Paraganglioma in the cauda equina. A case report. Acta Orthop Belg 2012; 78(3): 418–423.
113. Midi A, Yener AR, Sav A et al. Cauda equina paraganglioma. Turkish Neurosurg 2012; 22(3): 353–359. doi: 10.5137/1019-5149.JTN.3389-10.1.
114. Moran CA, Rush W, Mena H. Primary spinal paragangliomas: a clinicopathological and immunohistochemical study of 30 cases. Histopathology 1997; 31(2): 167–173.
115. Koeller KK, Rosenblum RS, Morrison AL. Neoplasms of the spinal cord and filum terminale: radiologic-pathologic correlation. Radiographics 2000; 20(6): 1721–1749. doi: 10.1148/radiographics.20.6.g00nv151721.
116. da Silva ME, Carvalho MJ, Rodrigues AP et al. Rare vertebral metastasis in a case of hereditary paraganglioma. Hered Cancer Clin Pract 2012; 10(1): 12. doi: 10.1186/1897-4287-10-12.
117. Ilgren EB, Teddy PJ. Chemodectoma of the cauda equina: case report. Clin Neuropathol 1984; 3(4): 148–152.
118. Russel CD, Jander HP, Dubovsky EV. Demonstration of a chemodectoma by perfusion scanning: case report. J Nucl Med 1975; 16(6): 472–473.
119. El-Mahdy W, Kane PJ, Powell MP et al. Spinal intradural tumours: Part I. Extramedullary. Br J Neurosurg 1999; 13(6): 550–557.
120. Asazuma T, Toyama Y, Watanabe M et al. Clinical features associated with recurrence of tumours of the spinal cord and cauda equina. Spinal Cord 2003; 41(2): 85–89.d oi:1 0.1038/sj.sc.3101394.
121. Wikipedia. Sir Victor Alexander Haden Horsley. [online]. Available from URL: https://en.wikipedia.org/wiki/Victor_Horsley.
122. Ball JR. Intradural spinal cord tumours. [online]. Available from URL: http://spinesurgeon.sydney/services/spinal-tumours/intradural-spinal-cord-tumours/.
123. Wein S. Spinal neurofibroma. [online]. Available from URL: https://radiopaedia.org.

Na webu csnn.eu naleznete další přílohy k tomuto článku.

MUDr. Pavol Moják

Pavol Moják ukončil štúdium na Lekárskej fakulte Univerzity Komenského v Bratislave v roku 2007. Svoju profesionálnu kariéru začal ako sekundárny lekár na Neurochirurgickej klinike Fakultnej nemocnice v Nitre. Od roku 2016 pracuje na neurochirurgickom oddelení Krajskej nemocnice Tomáša Baťu v Zlíne, v súčasnosti v pozícii vedúceho lekára oddelenia. V roku 2017 ukončil špecializačné štúdium v odbore neurochirurgia na Lekárskej fakulte Univerzity Komenského v Bratislave.

proLékaře.cz | 13.5.2026

Vědomostní test

1. Kto uskutočnil v roku 1887 prvú resekciu spinálneho nádoru?
a) Alfred Washington Adson
b) Walter Edward Dandy
c) Victor Alexander Haden Horsley
d) Theodore Kurze

2. Intradurálne extramedulárne (IDEM) nádory sa vyskytujú najčastejšie v:
a) krčnej chrbtici
b) hrudnej chrbtici
c) driekovej chrbtici
d) vo všetkých segmentoch chrbtice rovnako

3. S rastom nádorov typu „presýpacích hodín" sa najčastejšie stretávame pri:
a) nádoroch nervových obalov
b) meningeómoch
c) myxopapilárnom ependymóme
d) spinálnom paragangliióme

4. Zobrazovacou metódou voľby pri podozrení na IDEM nádor je:
a) RTG snímok
b) perimyelografia
c) vyšetrenie CT
d) vyšetrenie MR

5. Medzi IDEM nádory nepatrí:
a) astrocytóm
b) meningeóm
c) schwanóm
d) spinálny paragangliióm

6. Medzi nádory nervových obalov patria:
a) astrocytómy a ependymómy
b) neurofibrómy a schwanómy
c) spinálne paragangliómy a myxopapilárne ependymómy
d) ani jedna z uvedených možností

7. Meningeómy spolu so schwanómami tvoria až:
a) 25 % všetkých IDEM nádorov
b) 50 % všetkých IDEM nádorov
c) 80 % všetkých IDEM nádorov
d) 90 % všetkých IDEM nádorov

8. Koľko percent IDEM nádorov je nezhubných?
a) cca 25 %
b) cca 50 %
c) cca 80 %
d) cca 90 %

9. Prvým a najčastejším príznakom pri IDEM nádore je:
a) radikulárne dráždenie
b) motorický deficit
c) bolesť
d) poruchy sfinkterov

10. Liečebnou metódou voľby pri IDEM nádoroch je:
a) chirurgické odstránenie
b) chemoterapia
c) rádioterapia
d) Leksellov gama nôž

11. Ktorá z uvedených možností slúži na zabezpečenie dobrého neurologického výsledku pri operáciách IDEM nádorov?
a) neuromonitoring
b) operačný mikroskop
c) šetrná operačná technika
d) všetky uvedené možnosti

12. Peroperačná ultrasonografia nám pomôže zabrániť:
a) nadbytočnému prístupu (laminektómii)
b) peroperačnému krvácaniu do subarachnoidálneho priestoru pri nadbytočnej durotómii
c) vzduchovej embólii
d) všetky uvedené možnosti sú správne

13. Ktoré tvrdenie o neurofibróme je pravdivé?
a) vyskytuje sa vždy ako solitárny nádor
b) odstránenie spinálneho koreňa, z ktorého nádor vyrastal má vždy za následok neurologický deficit u operovaného pacienta
c) úplné odstránenie neurofibrómu vyžaduje resekciu koreňa, z ktorého nádor vyrastá
d) vzniká z „arachnoid cap cells"

14. Ktorý operačný spôsob preferujú autori článku pri spinálnych meningeómoch?
a) úplné odstránenie nádoru + odstránenie tvrdej pleny
b) parciálna resekcia nádoru s cieľom dekompresie nervových štruktúr
c) biopsia nádoru
d) úplné odstránenie nádoru + koagulácia tvrdej pleny bipolárnou koaguláciou v mieste kontaktu nádoru

15. Vodotesné uzavretie tvrdej pleny, prípadne aplikácia tuku a tkanivového lepidla epidurálne, s cieľom zmenšenia mŕtveho priestoru a následný pooperačný kľudový režim pacienta, slúžia na zníženie rizika:
a) pooperačného úniku mozgovomiechového moku
b) pooperačného krvácania
c) zápalových komplikácií
d) všetky uvedené možnosti

16. Perioperačné podávanie kortikoidov pri operáciách nádorov:
a) sú odporúčané nízke dávky kortikoidov
b) sú odporúčané vysoké dávky kortikoidov
c) kortikoidy nie sú odporúčané
d) odborné názory sa rozchádzajú

17. Chemoterapia, alebo rádioterapia sa pri liečbe IDEM nádorov:
a) štandardne nevyužíva
b) štandardne využíva
c) nikdy nevyužíva
d) vždy využíva

18. Ktoré výroky o spinálnych meningeómoch sú pravdivé?
a) vyrastajú z „arachnoid cap cells"
b) môžu vyrastať aj z piálnych, alebo durálnych fibroblastov
c) atypický (WHO grade II) a anaplastický (WHO grade III) sa vyskytuje zriedkavejšie, ako u intrakraniálnych meningeómov
d) všetky uvedené možnosti

19. Najčastejším typom nádoru v oblasti conus medullaris je:
a) meningeóm
b) schwanóm
c) myxopapilárny ependymóm
d) spinálny paragangliióm

20. Ktorý z uvedených IDEM nádorov sa častejšie vyskytuje u žien?
a) meningeóm
b) schwanóm
c) myxopapilárny ependymóm
d) spinálny paragangliióm

21. Ktorý z uvedených IDEM nádorov môže mať endokrinnú funkciu?
a) meningeóm
b) schwanóm
c) myxopapilárny ependymóm
d) spinálny paragangliióm

22. Ktorý z uvedených IDEM nádorov recidivuje najčastejšie?
a) meningeóm
b) schwanóm
c) myxopapilárny ependymóm
d) spinálny paragangliióm

23. Neurofibróm, na rozdiel od schwanómu:
a) nie je zložený výlučne zo Schwannovych buniek, ale je tvorený zmesou Schwannovych, perineurálnych buniek a fibroblastov
b) riziko malígneho zvrhnutia nádoru je vyššie
c) väčšinou je asociovaný s neurofibromatózou 1. typu (m. Recklinghausen)
d) platia všetky uvedené možnosti

24. Dva základné histologické vzory – Antoni A a Antoni B sú typickým nálezom pri:
a) meningeóme
b) schwanóme
c) myxopapilárnom ependymóme
d) spinálnom paragangliióme

Správně je jedna odpověď
Test můžete vyplnit na:
WWW.CSNN.EU

proLékaře.cz | 13.5.2026

GILENYA®
(fingolimod)

▼ Tento léčivý přípravek podléhá dalšímu sledování. To umožní rychlé získání nových informací o bezpečnosti. Žádáme zdravotnické pracovníky, aby hlásili jakákoli podezření na nežádoucí účinky. Podrobnosti o hlášení nežádoucích účinků viz Souhrn údajů o přípravku, bod 4.8.

GILENYA 0,25 mg tvrdé tobolky, GILENYA 0,5 mg tvrdé tobolky • **Složení:** Jedna tvrdá tobolka obsahuje fingolimodum 0,25 mg nebo 0,5 mg (ve formě hydrochloridu). **Indikace:** Přípravek Gilenya je indikován v monoterapii jako léčba modifikující průběh onemocnění u vysoce aktivní relabující-remitentní formy roztroušené sklerózy u následujících skupin dospělých *a pediatrických pacientů ve věku 10 let a starších*: u pacientů, kteří mají vysoce aktivní formu onemocnění i přes úplnou a odpovídající terapii nejméně jedním chorobu modifikujícím lékem nebo u pacientů s rychle progredující závažnou relabující-remitentní formou roztroušené sklerózy definovanou 2 nebo více těžkými relapsy během jednoho roku a s 1 nebo více gadolinium enhancující lézí na MRI mozku nebo s významně zvýšeným výskytem T2 lézí ve srovnání s předchozím vyšetřením MRI. **Dávkování:** U dopělých je doporučená dávka jedna 0,5 mg tobolka podávaná perorálně jednou denně. *U pediatrických pacientů (ve věku 10 let a starších) závisí doporučená dávka na tělesné hmotnosti - jedna 0,25mg tobolka podávaná perorálně jednou denně (hmotnost ≤40 kg) nebo jedna 0,5mg tobolka podávaná perorálně jednou denně (hmotnost >40 kg).* Přípravek Gilenya může být užíván s jídlem nebo nalačno. **Kontraindikace:** Známý syndrom imunodeficience. Pacienti se zvýšeným rizikem oportunních infekcí, včetně pacientů se sníženou imunitou (včetně těch, kteří jsou v současné době na imunosupresivní léčbě nebo pacientů s imunitou oslabenou předchozími terapiemi). Závažné aktivní infekce, aktivní chronické infekce (hepatitida, tuberkulóza). Známé aktivní maligní onemocnění. Těžká porucha funkce jater (Child-Pugh třída C). *Pacienti, kteří měli během předchozích 6 měsíců s infarkt myokardu (IM), nestabilní anginu pectoris, cévní mozkovou příhodu/tranzitorní ischemickou ataku (TIA), srdeční selhání (vyžadujícím hospitalizaci), srdeční selhání třídy **III**/**IV**. Pacienti se závažnou srdeční arytmií vyžadující léčbu antiarytmiky třídy **Ia** nebo **III** (viz bod 4.4). Pacienti s atrioventrikulárním (AV) blokem druhého stupně typu Mobitz **II** nebo AV blokem třetího stupně, sick-sinus syndromem, pokud nemají zavedený kardiostimulátor (viz bod 4.4). Pacienti s výchozí hodnotou QTc intervalu ≥500 ms (viz bod 4.4)* Hypersenzitivita na léčivou látku nebo na kteroukoli pomocnou látku tohoto přípravku. **Zvláštní upozornění/varování:** Zahájení léčby vede k přechodnému zpomalení srdeční frekvence. Všichni pacienti musí mít provedeno EKG vyšetření a mít změřen krevní tlak před a 6 hodin po podání první dávky přípravku Gilenya. *Stejné preventivní opatření jako při podání první dávky je doporučeno, pokud se pacient převádí z denní dávky 0,25 mg na dávku 0,5 mg.* Všichni pacienti by měli být monitorováni s ohledem na subjektivní a objektivní příznaky bradykardie po dobu 6 hodin s měřením srdeční frekvence a krevního tlaku každou hodinu. Pokud by pacient během monitorování po první dávce vyžadoval farmakologickou intervenci, je nutné zajistit monitorování přes noc ve zdravotnickém zařízení a je nutno po podání druhé dávky přípravku Gilenya opakovat monitorování. Je doporučeno totéž monitorování jako po podání první dávky při zahájení léčby, pokud je léčba přerušena: na 1 den nebo více během prvních 2 týdnů léčby, na více než 7 dní během 3. a 4. týdne léčby, na více než 2 týdny po jednom měsíci léčby. Pokud je přerušení léčby kratší než uvedeno výše, může léčba pokračovat následující dávkou podle plánu. S ohledem na riziko závažných poruch rytmu nesmí přípravek Gilenya užívat pacienti s poruchami atrioventrikulárního vedení. Před zahájením léčby u pacientů s anamnézou významného kardiovaskulárního onemocnění se doporučuje konzultace kardiologa. Během léčby je doporučeno pravidelně kontrolovat krevní obraz, po třech měsících a poté nejméně jedenkrát ročně, a provést kontrolu krevního obrazu v případě výskytu známek infekce. Je-li absolutní počet lymfocytů $<0{,}2 \times 10^9$/l, je třeba léčbu až do zotavení přerušit. U pacientů bez protilátek proti VZV je před zahájením léčby doporučena vakcinace. Po uvedení na trh byly hlášeny izolované případy kryptokokové meningitidy. Pokud se potvrdí diagnóza kryptokokové meningitidy, fingolimod má být vysazen a má být zahájena vhodná léčba. Makulární edém byl hlášen u 0,5 % pacientů léčených fingolimodem 0,5 mg. Po 3 – 4 měsících od zahájení léčby se doporučuje provést oční vyšetření. Je doporučeno monitorovat sérové hladiny jaterních transamináz a bilirubinu před zahájením léčby a dále v 1., 3., 6., 9. a 12. měsíci terapie a pravidelně poté. Při opakovaném průkazu hodnot jaterních transamináz nad 5násobek ULN by měla být přerušena terapie přípravkem Gilenya. Při převádění z jiných chorobu modifikujících léků na přípravek Gilenya je nutné zvážit eliminační poločas a mechanismus působení těchto látek, aby se zabránilo aditivním účinkům na imunitu za současné minimalizace rizika reaktivace choroby. Léčbu přípravkem Gilenya lze většinou zahájit bezprostředně po vysazení interferonu nebo glatiramer acetátu. U dimetylfumarátu je před zahájením léčby přípravkem Gilenya nutná dostatečně dlouhá washout perioda k normalizaci krevního obrazu. Kvůli možným souběžným účinkům na imunitu je při převádění pacientů z natalizumabu nebo teriflunomidu na přípravek Gilenya nutná obezřetnost. Eliminace natalizumabu trvá obvykle 2 – 3 měsíce od ukončení léčby. Bez zrychlené eliminační procedury může eliminace teriflunomidu z plazmy trvat několik měsíců až 2 roky. Zahájení léčby přípravkem Gilenya po převedení z alemtuzumabu se nedoporučuje, pokud prospěch z této léčby jasně nevyváží riziko pro konkrétního pacienta. V klinických studiích i během postmarketingového sledování byly hlášeny vzácné případy posteriorního reverzibilního encefalopatického syndromu (PRES). Pokud existuje podezření na PRES, je nutné přerušit léčbu přípravkem Gilenya. *U pacientů léčených přípravkem Gilenya byl hlášen karcinom bazálních buněk. Pozornost vůči kožním lézím je zcela namístě a při zahájení léčby, nejdéle po roce od zahájení a dále v ročních intervalech se doporučuje vyhodnocení stavu pokožky ošetřujícím lékařem s ohledem na klinický stav. Po uvedení na trh byla hlášena při léčbě fingolimodem progresivní multifokální leukoencefalopatie (PML). Před zahájením léčby fingolimodem je nutné mít k dispozici MRI sken (ne starší 3 měsíců) jako referenci. Pokud je podezření na PML, musí být MRI provedeno neprodleně k diagnostickým účelům a léčba fingolimodem musí být přerušena do vyloučení diagnózy PML. *Po uvedení na trh byly hlášeny vzácné případy tumefaktivních lézí se vztahem k relapsu RS.* Návrat aktivity onemocnění (rebound fenomén): Po uvedení na trh byly po přerušení léčby fingolimodem u některých pacientů vzácně pozorovány závažné exacerbace onemocnění. Po uvedení na trh byly v souvislosti s léčbou fingolimodem hlášeny infekce humánním papilomavirem (HPV), včetně papilomu, dysplazie, tvorby bradavic a karcinomu souvisejícího s HPV. Vzhledem k imunosupresivním vlastnostem fingolimodu je při zohlednění očkovacích doporučení vhodné před zahájením léčby fingolimodem zvážit vakcinaci proti HPV. Jako standardní opatření se doporučuje pravidelné vyšetření, včetně PAP testu.* **Interakce:** Antineoplastická, imunosupresivní nebo imunomodulační léčba by neměla být současně s přípravkem Gilenya podávána vzhledem k riziku aditivních účinků na imunitní systém. Během léčby přípravkem Gilenya a až dva měsíce po ní může být vakcinace méně účinná. Použití živých oslabených vakcín může vést k riziku infekcí a je třeba se mu vyhnout. U pacientů léčených betablokátory nebo jinými látkami, které mohou snižovat srdeční frekvenci, jako například antiarytmika třídy **Ia** a **III**, blokátory kalciových kanálů (jako ivabradin, verapamil nebo diltiazem), digoxin, inhibitory cholinesterázy nebo pilokarpin, nesmí být zahájena léčba přípravkem Gilenya. Měla by být zvážena potenciální rizika a přínosy zahájení léčby fingolimodem u pacientů, kteří jsou již léčeni látkami snižujícími srdeční frekvenci. Je třeba dbát opatrnosti u látek, které mohou inhibovat CYP3A4 (inhibitory proteáz, azolová antimykotika, některé makrolidy jako například klarithromycin nebo telithromycin). **Těhotenství a kojení:** Během léčby by pacientka neměla otěhotnět a doporučuje se aktivní antikoncepce. Pokud žena otěhotní v průběhu užívání přípravku Gilenya, doporučuje se léčbu přerušit. S ohledem na možnost závažných nežádoucích účinků fingolimodu na kojené děti by neměly ženy léčené přípravkem Gilenya kojit. **Nežádoucí účinky:** Velmi časté: Chřipka, sinusitida, bolest hlavy, kašel, průjem, bolest zad, zvýšení jaterních enzymů (ALT, GGT, AST). Časté: *Karcinom bazálních buněk*, infekce herpetickým virem, bronchitida, gastroenteritida, tinea, lymfopenie, leukopenie, deprese, závrať, migréna, rozmazané vidění, bradykardie, atrioventrikulární blokáda, hypertenze, dušnost, ekzém, alopecie, svědění, *myalgie, artralgie*, astenie, zvýšení triglyceridů v krvi, snížení tělesné hmotnosti. U pacientů léčených fingolimodem byly v souvislosti s infekcí hlášeny velmi vzácné fatální případy hemofagocytárního syndromu. **Podmínky uchovávání:** Neuchovávat při teplotě nad 25°C. Uchovávat v původním obalu, aby byl přípravek chráněn před vlhkostí. **Dostupné lékové formy/velikosti balení:** Gilenya 0,25 mg: PVC/PVDC/Al blistry v balení obsahujícím 28 tvrdých tobolek nebo 7×1 tvrdou tobolku. Gilenya 0,5 mg: PVC/PVDC/Al blistry v balení obsahujícím 7, 28 nebo 98 tvrdých tobolek nebo vícenásobná balení obsahující 84 (3 balení po 28) tvrdých tobolek nebo PVC/PVDC/Al perforované jednodávkové blistry v balení obsahujícím 7×1 tvrdou tobolku. Gilenya. **Poznámka:** Dříve než lék předepíšete, přečtěte si pečlivě úplnou informaci o přípravku. **Reg. č.:** EU/1/11/677/001-006. **Datum registrace:** 17.03.2011. **Datum poslední revize textu SPC:** 17.12.2018. **Držitel rozhodnutí o registraci:** Novartis Europharm Limited, Vista Building Elm Park, Merrion Road, Dublin 4, Irsko. Výdej přípravku je vázán na lékařský předpis, hrazen z prostředků veřejného zdravotního pojištění. *Všimněte si prosím změny (změn) v informacích o léčivém přípravku.

Reference: 1. SPC Gilenya.

Novartis s.r.o.
Na Pankráci 1724/129, 140 00 Praha 4, tel.: 225 775 111, www.novartis.cz, info.cz@novartis.com

Gilenya® je registrovaná obchodní značka společnosti Novartis AG.

NOVARTIS

CZ190295441O/02/2019

proLékaře.cz | 13.5.2026

doi: 10.14735/amcsnn2019141

Roztroušená skleróza mozkomíšní, úloha střevní mikrobioty v poškozujícím zánětu

Multiple sclerosis and the role of gut microbiota during a harmful inflammatory response

Souhrn

Většina tělních oddílů, především trávicí trakt, kůže, dýchací, rozmnožovací a močová soustava, je za normálních okolností osídlena složitými mikrobiálními společenstvími, která označujeme jako mikrobiota. Nejvíce informací máme o mikrobiotě osídlující trávicí trubici. Osídlovací vzory v trávicí trubici získáváme v časném období života, především kojeneckém, a udržujeme si je za normálních podmínek po zbytek života. Fyziologická střevní mikrobiota určuje individuální charakteristiky slizniční a systémové imunity. Narušení střevní mikrobioty vede k tzv. dysbióze s rozsáhlými negativními dopady na fyziologii člověka. Nově jsou prokazovány zásadní souvislosti mezi střevní mikrobiotou a CNS. Zatímco normální osídlovací vzory podporují optimální vývoj mozkových struktur, zajišťují pro ně z části energii a působí homeostaticky na zánětlivé procesy, dysbióza má za následek abnormální polarizaci T lymfocytárních subsetů. Výsledkem je rozvoj a postup poškozujícího zánětu, který může být součástí patofyziologických procesů vedoucích k RS. Střevní mikrobiota může být pozitivně ovlivněna prostřednictvím stravy bohaté na prebiotické oligosacharidy, probiotika a postbiotika. Touto cestou lze ovlivnit poškozující zánět u nemocných s RS, jak je prokázáno na zvířecích modelech. Výsledky klinických pokusů, které mají ověřit význam transplantace fekální mikrobioty u nemocných s RS, lze očekávat v blízké budoucnosti.

Abstract

Majority of body compartments, especially the gut, skin, respiratory and genitourinary tracts, is normally inhabited by highly complex microbial populations designated as microbiota. Gut microbiota is the best studied so far. Colonisation patterns of gut microbiota which are acquired early during ontogeny, especially during the infant's age, are normally maintained for life. Both mucosal and systemic immunity, which are highly individualized, are determined by physiological gut microbiota. Dysbiosis which is disturbed gut microbiota is followed by extensive negative impacts on human physiology. Recently, substantial links between gut microbiota and CNS were found. Whereas physiological colonisation patterns are supporting optimal development of brain structures by providing them with some energy and homeostatic regulations on inflammatory processes, dysbiotic microbiota results in abnormal functional polarisation of T cell subsets. The result is the initiation and the progression of a harmful inflammatory response which might be a part of the pathophysiological processes leading to the development of MS. Gut microbiota could be positively modulated via optimal nutrition rich in prebiotic oligosaccharides, probiotics, and postbiotics. The optimalisation of nutrition can influence harmful inflammation in MS patients as evidenced in some animal models. Clinical trials to evaluate the efficacy of fecal microbiota transplantation in MS patients can be expected in the near future.

Práce byla podpořena projektem Progres LF UK Hradec Králové Q40/10.

Autor deklaruje, že v souvislosti s předmětem studie nemají žádné komerční zájmy.
The author declares he has no potential conflicts of interest concerning drugs, products, or services used in the study.
Redakční rada potvrzuje, že rukopis práce splnil ICMJE kritéria pro publikace zasílané do biomedicínských časopisů.
The Editorial Board declares that the manuscript met the ICMJE "uniform requirements" for biomedical papers.

J. Krejsek
Ústav klinické imunologie a alergologie LF UK a FN Hradec Králové

✉
prof. RNDr. Jan Krejsek, CSc.
Ústav klinické imunologie a alergologie
LF UK a FN Hradec Králové
Sokolská 581
500 05 Hradec Králové
e-mail: jan.krejsek@fnhk.cz

Přijato k recenzi: 1. 10. 2018
Přijato do tisku: 12. 2. 2019

Klíčová slova
roztroušená skleróza – střevní mikrobiota – komunikace – poškozující zánět – modulace

Key words
multiple sclerosis – gut microbiota – communication – harmful inflammation – modulation

Úvod

V posledních zhruba 5–7 letech jsme svědky mimořádného zájmu o studium mikrobioty u člověka. Označení mikrobiota používáme na místo původního termínu přirozená mikroflóra. Termín mikrobiota je komplexnější a lépe vystihuje podstatu tohoto pojmu. Počet studií, které se zabývají mikrobiálním osídlením různých tělních kompartmentů ve zdraví i v nemoci, rychle přibývá. Bez nadsázky lze říci, že to je v současné době jedna z nejaktivnějších oblastí výzkumu v celé biomedicíně [1].

proLékaře.cz | 13.5.2026

Zájem o studium přirozeného mikrobiálního osídlení vychází z několika příčin. Jistě velmi podstatné jsou rozvoj, rozšíření a zlevnění nových molekulárně biologických technik, které přinášejí zcela nový vhled do této problematiky, pokud je porovnáme s klasickými kultivačními přístupy. Obrovské množství dat, která jsou molekulárně biologickými analýzami získávána, vyžaduje pro vyhodnocení využití pokročilých postupů bioinformatiky. Jenom tak lze získaná data alespoň z části smysluplně interpretovat [2].

Důvodů, proč v současnosti prožíváme tak zásadní zájem o studium přirozeného osídlení člověka ve zdraví i nemoci, je jistě ještě mnoho. Podtrhneme především skutečnost, že pro mnohé patofyziologické procesy jsme neměli až dosud dostatečné vysvětlení. Šlo především o poznání zánětlivé reakce, která je základem obranného i poškozujícího zánětu a je významně určována individuálními charakteristikami každého člověka. Zde nám chyběly informace, proč ve zdánlivě stejných situacích je zánětlivá reakce u jednotlivých lidí odlišná. Postupně získáváme informace o zásadní úloze fyziologického osídlení člověka na jeho individuální imunitní reaktivitu. Zatím lze konstatovat, že nejvíce poznatků v tomto ohledu máme o přirozeném osídlení trávicí trubice a její ontogenetické dynamice, která je zásadně určena kojením mateřským mlékem. Jsou k dispozici doklady, že kojení, pravděpodobně cestou modulace střevní mikrobioty, se podílí na ontogenetickém programování jedince a chrání před rozvojem procesů, které mohou ústit až v rozvoj imunopatologických onemocnění [3]. Informace o úloze mikrobioty v jiných tělních oddílech jsou v porovnání s trávicím traktem velmi omezené. Je doloženo, že abnormity v kvalitativním i kvantitativním složení střevní mikrobioty jsou příčinou abnormálních funkcí střevní sliznice ve smyslu snížení bariérových funkcí a obrany vůči patogenním mikroorganizmům celkově. Jsou odpovědny za zesílenou prostupnost střevní sliznice, která umožní prostup potenciálně prozánětlivých působků do systémové cirkulace. Tyto prozánětlivé působky, a v některých případech i celé mikroorganizmy, ovlivňují různé cílové orgány vč. CNS. Vedou k povšechnému prozánětlivému nastavení jedince se všemi negativními důsledky metabolickými, imunitními a zánětlivými. Studiem zvířecích modelů některých onemocnění, vč. neurologických a psychiatrických nemocí, je prokazováno, že střevní mikrobiota je v příčinné souvislosti s těmito chorobnými stavy. Ovlivněním střevní mikrobioty výživou lze pozitivně zasáhnout do některých patologií [4].

Je pochopitelné, že pro člověka je zatím hledání kauzálních souvislostí mikrobiálního osídlení a určitých patologických stavů velmi problematické. Zatím jsme na úrovni popisných studií, které ukazují na abnormity v kvalitativním i kvantitativním složení střevní mikrobioty při porovnání zdravých lidí a nemocných, např. s RS mozkomíšní, s některými neuropsychiatrickými onemocněními, autizmem, a dokonce i s onemocněním, jakým je náhlá CMP. Smyslem studia mikrobiálního osídlení ve vztahu k různým onemocněním je optimálně nalézt abnormity v mikrobiálním osídlení, zatím především střeva, které by predikovaly rozvoj dané patologie [5]. Zde by bylo žádoucí vhodným zásahem vedoucím k normalizaci mikrobioty u daného člověka zvrátit patogenetické procesy. U osob s projevy neurologických onemocnění se hledají cesty, jak ovlivnit narušenou mikrobiotu s cílem pozitivně zasáhnout do vývoje nemoci. Je nepochybné, že tyto cíle nebude jednoduché splnit. S ohledem na mimořádnou komplexnost interakcí mezi člověkem, přirozenou mikrobiotou a mikrobiálním světem, který nás obklopuje, bude ještě zapotřebí mnoho kvalitních a dobře konstruovaných studií, které by však ve výsledku měly být pro lidstvo prospěšné. Lze totiž konstatovat, že kontakt s mikrobiálním světem je pro lidstvo evolučně zásadně významný. Ztráta, omezení nebo modifikace vztahů mezi člověkem a mikrobiálním světem na individuální i populační úrovni jsou nepochybně z evolučního pohledu pro člověka škodlivé. Díky pokroku medicíny, především cestou aktivní imunizace a antibakteriální léčby, jsme podstatně omezili selekční tlak patogenních mikroorganizmů na lidstvo, což je nepochybně příznivé a pozitivní. Bohužel cenou za to jsou již zmíněné ztráty přirozeného kontaktu s mikrobiálním světem, které mohou být, podle současného názoru, příčinou vzrůstající incidence a prevalence celé řady nemocí, především imunopatologických, ale i tzv. civilizačních, které na první pohled s mikrobiálním světem vůbec nesouvisejí [6].

Mikrobiota – základní pojmy

Obrazně řečeno, člověk není na život „sám". Je jasně prokázáno, že v genomu člověka se nacházejí sekvence, které vykazují homologii s virovou nebo bakteriální genetickou informací. Některé z nich mají zásadní význam pro životní funkce člověka. Příkladem by mohla být sekvence zajišťující procesy genového přeskupení, které jsou nezbytnou podmínkou vzniku receptorů pro antigen na T lymfocytech a antigen na B lymfocytech a v důsledku podmiňují diferenciaci T a B lymfocytů. Obecně přijatou hypotézou je mikrobiální původ mitochondrií přítomných ve velkém počtu v cytoplazmě všech buněk člověka. Jejich počet je extrémně vysoký v neuronech a v dalších buněčných strukturách CNS. Mitochondrie jsou organelou, ve které probíhají procesy oxidativní fosforylace, která je nejefektivnějším způsobem získávání energie. Mitochondrie jsou původem primitivní bakterie řazené do říše *Archea*. Člověk je trvale, podle nejnovějších názorů, již v průběhu nitroděložního vývoje, exponován působením přirozené mikrobioty [7]. Působí na něj také environmentální mikrobiální podněty, které v drtivé většině zahrnují účinky nepatogenních mikroorganizmů. Svoji roli nepochybně sehrává i působení patogenních mikroorganizmů. Působení mikrobiálních podnětů je mimořádně komplexní a dynamické. Podle současného názoru je genetický aparát člověka, který zahrnuje cca 22 000 funkčních genů, malý na to, aby zajistil fungování tak komplexní entity, jakou je jedinec Homo sapiens. Máme za to, že „chybějící" geny člověka jsou doplněny geny mikrobioty. Hovoříme o tzv. hypotéze „hologenomu".

Mikrobiota je vysoce strukturované společenství všech mikroorganizmů, které osídlují daný habitat (niku). Jak již bylo řečeno, klasické kultivační postupy jsou schopny identifikovat pouze nepatrnou část mikrobioty jednotlivých habitatů. Analýza mikrobioty je v současnosti postavena na identifikaci specifických sekvencí 16S (18S) ribozomální ribonukleové kyseliny bakterií a specifických sekvencí hub molekulárně biologickými metodami. Bohužel zvlášť v českém písemnictví, ale je to poměrně běžná situace i v anglicky psané odborné literatuře, je nejednotnost v užívání termínu „mikrobiom". Podle převažujícího názoru je mikrobiom definován jako suma genů všech prvků dané mikrobioty. Neměli bychom zaměňovat termín mikrobiom s termínem mikrobiota. Stále častěji se setkáváme s dalšími úrovněmi studia mikrobioty, které vychází z funkčního pohledu na ni [8].

Přirozená mikrobiota člověka – členění

Přirozená mikrobiota člověka osídluje vnější i vnitřní povrchy těla. Je možné ji nalézt ve většině tělních kompartmentů. Mikrobiální

proLékaře.cz | 13.5.2026

osídlení je zcela individuální a vychází z genetické dispozice každého jedince. Je zásadně určeno životními podmínkami, jak v pozitivním, tak negativním smyslu. Vykazuje ontogenetickou proměnlivost, která odpovídá potřebám člověka v daném stupni ontogenetického vývoje. Je samozřejmé, že jednotlivé kompartmenty se ve složení přirozeného mikrobiálního osídlení podstatně odlišují. Můžeme s jistými omezeními tvrdit, že pro jednotlivé kompartmenty je za normálních okolností, tj. „zdraví", typická druhová pestrost. Ztráta druhové pestrosti, tzv. dysbióza, je typická pro patologické procesy. U člověka je takřka nemožné zjistit, zda dysbióza je příčinou nebo následkem patologického stavu. Přirozená mikrobiota, především trávicí trubice, je podstatně ovlivněna složením stravy. Výrazně odráží také rozmanité léčebné zásahy, nejenom antibiotiky.

Nejvíce informací je o bakteriální složce přirozené mikrobioty jednotlivých tělních oddílů. Hovoříme o bakteriomu. Neměli bychom však zapomenout, že ve většině habitatů jsou součástí mikrobioty také archebakterie (archeom), viry (virom), bakteriofágy (bakteriofagom), kvasinky a jiné houby (mykobiom) a v našich podmínkách vzácně též parazité (parazitom). Nejvíce informací je však k dispozici o bakteriomu. Připomínáme, že říše *Bacteria* je svým složením obrovská. Dále se člení na 50 kmenů (phylla). Je zřejmé, že i pro specialistu v této oblasti není možné obsáhnout všechny taxonomické informace. I my se omezíme pouze na popis některých kmenů a zcela výjimečně se vyjádříme k některým druhům (species).

Přirozená mikrobiota se nachází ve strukturách oka a ucha. Bude nepochybně zajímavé, až budou k dispozici podrobnější informace o přirozené mikrobiotě rohovky ve vztahu k neurologickým onemocněním s ohledem na anatomickou blízkost [9]. Velmi podstatně působí na celkové zdraví člověka přirozená mikrobiota kůže. Ta se odlišuje v různých oddílech kožního systému v závislosti např. na expozici vnějším vlivům, suchosti, resp. vlhkosti kůže, přítomnosti tuků apod. Pro kůži je typická přítomnost mikrobů z kmenů *Actinobacteria, Firmicutes* a *Proteobacteria*. Zcela mimořádné je složení přirozené mikrobioty ústní dutiny. Tento kompartment se dále s ohledem na přirozené osídlení rozpadá. Můžeme popisovat samostatné mikrobioty povrchu zubu, jazyka. Pravděpodobně nejpodstatnější, s ohledem na zdraví či nemoc, je osídlení gingivální sliznice a struktur, které obklopují zub v dásni. V ústní dutině nacházíme mikroorganizmy z kmenů *Bacteroidetes, Firmicutes* a *Proteobacteria*. Patologie v mikrobiálním osídlení je jasně spojena např. s rozvojem gingivitidy a periodontitidy. Mikrobiota ústní sliznice je zdrojem mikroorganizmů, které pronikají do těla a působí obecně prozánětlivě. Byla popsána řada patologií, především zánětlivých onemocnění, které mohou souviset s mikrobiálními podněty vycházejícími z ústní dutiny, např. ateroskleróza. Na ústní dutinu navazuje respirační trakt. Zde jsou přítomny mikroorganizmy z kmene *Bacteroidetes* a *Firmicutes*. Abnormity v osídlení sliznice respiračního traktu jsou typicky nalézány v různých patologiích, např. bronchiálním astmatu, chronické obstrukční chorobě plicní, a jsou přímo zapojeny do imunopatogenetických procesů. Ve vagině plodné dospělé ženy převládá fyziologicky mikrobiota z kmene *Firmicutes*. Ta je spoluodpovědná za obranu tohoto mimořádně exponovaného kompartmentu. Porovnání výsledků různých studií vaginální mikrobioty je komplikované i z důvodu, že pro její analýzu jsou používány různé metodické postupy [10]. Lze definovat několik osídlovacích vzorů v závislosti na etnickém původu a individuální imunitní reaktivitě. Dysbióza je příčinou poměrně frekventních onemocnění urogenitálního traktu žen. Zcela nově jsou přinášeny důkazy, že bakteriální podněty jsou nezbytné pro samotný fyziologický vývoj plodu. Matka exponuje plod přes placentu selektivně v množině mikroorganizmů, jejíž převažující původ se zdá být v ústní mikrobiotě. Cesty přenosu této mikrobioty nejsou známy. Prakticky jedinou možnou je cesta krví. Další přirozené osídlovací podněty získává dítě při průchodu porodními cestami. Porod císařským řezem je v tomto ohledu nežádoucí, protože omezuje fyziologické mikrobiální podněty, a naopak vede k expozici novorozence abnormálním mikrobiálním podnětům, především z kožních pokryvů.

Zcela mimořádné postavení zaujímá mikrobiota trávicího traktu. Do jisté míry je však tento náš názor podmíněn skutečností, že o přirozené mikrobiotě trávicí trubice máme nejvíce informací a je studována zatím nejpodrobněji. Trávicí trakt kojenců osídlují mikroorganizmy z kmene *Actinobacteria* a *Proteobacteria*. Jejich přítomnost je podmíněna mimo jiné kojením. Mateřské mléko totiž obsahuje prebiotické oligosacharidy, které zásadním způsobem ovlivňují dynamiku osídlení v časných obdobích života. U dospělých je za normálních okolností převažující část mikrobioty trávicího traktu tvořena bakteriemi. Z nich zhruba 80 % představují bakterie kmene *Bacteroidetes*, kam zařazujeme rody *Bacteroides* a *Prevotella*. Vedle kmene *Bacteroidetes* se ve střevě dospělých nachází dále bakterie kmene *Firmicutes*, které zahrnují rody *Clostridium* a *Lactobacillus*. Zhruba 10 % mikrobioty dospělých tvoří bakterie kmene *Proteobacteria* a zbytek bakterie kmene *Actinobacteria* [11].

Mikrobiota trávicí trubice

Porovnáme-li jednotlivé oddíly trávicí trubice, její mikrobiota vykazuje významné rozdíly v kvalitativním i kvantitativním složení. Agresivní prostředí žaludku představuje natolik nehostinné prostředí pro většinu živých mikroorganizmů, že je významnou součástí našich obranných mechanizmů, které chrání alimentární trakt. Přesto část mikrobů přítomných v potravě v tomto prostředí přežívá a fyziologicky se posouvá do distálních úseků trávicí trubice. Existuje vysoce specializovaný bakteriální druh, který je schopen dlouhodobě přežívat na antrální sliznici žaludku. Jedná se o *Helicobacter pylori (H. pylori)*. Tento mikrob byl pravděpodobně v minulosti součástí fyziologické mikroflóry. Tyto „fyziologické" kmeny *H. pylori* neobsahovaly faktory patogenity a nepůsobily poškození antrální sliznice. Naopak jistá nízká trvalá úroveň zánětlivé odpovědi v této části trávicí trubice, vyvolaná kolonizací „fyziologickými" kmeny *H. pylori*, byla v minulosti v obrovském tlaku patogenních mikroorganizmů přítomných v potravě pravděpodobně selekční výhodou. Kolonizace *H. pylori* je prokazatelná u větší části dospělých lidí i v současnosti. Často se však jedná o nebezpečné kmeny, které obsahují faktory patogenity odpovědné za poškození epitelových struktur. Toto poškození je dále akcentováno dlouhodobým zánětem, ve kterém převažují poškozující prvky. Výsledkem může být dokonce rozvoj adenokarcinomu žaludku nebo B-non Hodgkinova lymfomu.

Distální úseky trávicí trubice jsou podle odhadů osídleny cca 1×10^{13} mikroorganizmů [12]. Je to velmi komplexní mikrobiální společenství, které zahrnuje cca 40 000 různých druhů (genospecies). Výsledky získané genomickými analýzami jsou považovány za platné. Je zde postupná snaha o jejich průkaz klasickými kultivačními postupy. Není překvapivé, že kultivačně bylo zatím izolováno z lidského těla pouze 2 776 bakteriálních druhů [13]. Je málo pravděpodobné, že by bylo možné dosáhnout shody mezi

proLékaře.cz | 13.5.2026

postupy získanými genomikou (genomics) a kulturomikou (culturomics). Kultivační *in vitro* pokusy nikdy nenahradí komplexní interakce, ke kterým v různých tělních nikách mezi jednotlivými mikrobiálními species dochází a které jsou podmínkou množení většiny zástupců mikrobioty. Složky mikrobioty jsou ve vzájemných vztazích podpory, neutrality i kompetice. Některé složky mikrobioty podporují bariérové funkce střeva a stimulují slizniční a zprostředkovaně i systémovou imunitu. Základní funkcí střevní mikrobioty je trávení složek stravy, pro které není člověk enzymaticky vybaven. Je zdrojem energie živin, vitaminů a mediátorů. Mikrobiota je schopna metabolizovat a také detoxikovat škodlivé látky přítomné v potravě. Již jsme se zmínili o zesílení bariérových funkcí epitelových struktur. To se uskutečňuje tvorbou mastných kyselin s krátkým řetězcem (short chain fatty acid; SCFA), které jsou hlavním zdrojem energie pro epitelové buňky. Přímo a zprostředkovaně ovlivňuje slizniční i systémovou imunitu a další orgány vč. CNS [14].

Střevní mikrobiota je ustavena v kojeneckém období na základě genetické dispozice pod vlivem faktorů vnějšího světa. Pozitivně na její vznik a rozvoj působí kojení, které je naprosto nezastupitelné pro obsah prebiotických oligosacharidů v mateřském mléce. Později působí pozitivně strava bohatá na rostlinné složky obsahující nerozpustnou vlákninu i rozpustnou tzv. prebiotickou vlákninu. Velmi pozitivní vliv na fyziologickou mikrobiotu střeva mají zdraví prospěšné mikroorganizmy, tzv. probiotika, které přijímáme s potravou. Nejbohatším zdrojem probiotik jsou zkvašené mléčné výrobky. Střevní mikrobiotu poškozují antibiotika, zvláště podaná kojenci. Bohužel v jídelníčku většiny lidí žijících v rozvinutých zemích převažuje strava živočišného původu, především maso a živočišné tuky. Naopak rostlinné složky jsou potlačeny. To vše působí negativně na střevní mikrobiotu. Negativní dopady umocňuje ještě průmyslově produkovaná potrava, která je programově zbavována mikrobiálních složek, aby byla „bezpečná", tj. neobsahovala patogenní mikroorganizmy. Bohužel jsou při tom odstraněny i zdraví prospěšné mikroby, které se v potravě přirozeně nacházejí. Průmyslově produkovaná potrava obsahuje obrovské množství nejrůznějších chemických látek, ať již jako kontaminant nebo dodaných s cílem zlepšit organoleptické vlastnosti potravin (látky E). Mnohé z nich prokazatelně negativně působí na střevní mikrobiotu. Negativně samozřejmě působí také nejrůznější léčiva [15].

Fyziologická mikrobiota zdravého jedince je málo proměnná. Osídlovací vzor, který se ustavil v časném období života, se udržuje za normálních podmínek po celý život. Fyziologická mikrobiota má lokální i systémové protizánětlivé účinky. Chemické substance produkované mikrobiotou ovlivňují enterické neurony i funkce CNS. Dysregulovaná, dysbiotická mikrobiota produkuje látky s prozánětlivými účinky a potenciálně i látky s karcinogenním účinkem.

Pokud se zaměříme na osídlení trávicí trubice v jejím průběhu, v proximálních úsecích tenkého střeva je poměrně nízký kvalitativní i kvantitativní obsah mikrobů. Tenké střevo je však speciálně uzpůsobeno svými anatomickými strukturami, např. přítomností Payerských plátů, na indukci slizniční i systémové imunity. Můžeme zjednodušeně říci, že v tenkém střevu probíhají procesy vedoucí k indukci zánětlivé imunitní odpovědi, polarizace T lymfocytů, aktivace a diferenciace B lymfocytů. V tlustém střevě se dále zvyšuje počet mikroorganizmů a dosahuje svého maxima. Zde převažují metabolické funkce střevní mikrobioty, které napomáhají zpracování pro člověka nestravitelných složek potravy. Tlusté střevo je i místem indukce T regulačních subsetů T lymfocytů.

Mikrobiota trávicí trubice se neodlišuje pouze v průběhu své délky. Odlišuje se i transluminárně. Jiné mikroorganizmy pevně adherují na povrchy epitelových struktur a představují podněty pro slizniční i imunitní systém. Luminální mikroorganizmy vykazují převážně metabolickou aktivitu [16].

Střevní mikrobiota a zánětlivá degenerativní onemocnění – „kauzalita vs. asociace"

Není překvapení, že i pro onemocnění postihující CNS jsou hledány souvislosti se střevní mikrobiotou. V tomto ohledu jsou zkoumána prakticky všechna významná onemocnění člověka postihující kteroukoliv orgánovou soustavu [17,18]. Problémem všech těchto studií u člověka je již výše zmíněná otázka kauzality a asociace. U člověka nelze provádět experimenty, které jsou proveditelné na zvířecích modelech. Kauzální účinek mikrobioty na zánětlivá neurodegenerativní onemocnění by mohly prokázat prospektivní kohortové studie, které jsou však pro tyto nemoci alespoň dosud nerealizovatelné. Důvodem jsou nízká incidence těchto onemocnění a dlouhý časový odstup od pravděpodobného časového intervalu, kdy alterovaná mikrobiota působí, od klinických projevů nemoci a doby její diagnostiky. Většina informací je proto získávána z případových kontrolovaných studií. Zde je vždy imanentním problémem otázka „zdravých kontrol". Tento typ studií také nepřináší odpověď, co je prvotní, a nevylučuje, že se jedná pouze o asociaci, a ne o kauzalitu [19].

Komunikace mezi střevní mikrobiotou, střevním slizničním systémem, slizničním a systémovým imunitním systémem a CNS je mnohočetná. Je mimo jiné zprostředkována enterickým nervovým systémem a pomocí nervus vagus. Velmi zjednodušeně můžeme konstatovat, že normální, či lépe řečeno, normálně se vyvíjející střevní mikrobiota poskytuje přímo prostřednictvím autonomního nervového systému a zprostředkovaně prostřednictvím působků uvolňovaných do krve, které přecházejí přes hematoencefalickou bariéru do mozku, homeostatické podněty, optimalizující jak imunitní odpověď, tak funkce CNS. Jedná se o regulační působení, které zajistí udržení tolerance vlastních struktur imunitním systémem. To je zprostředkováno optimálními proporcemi mezi jednotlivými imunoregulačními subsety. Střevní mikrobiota zajistí optimální kondici epitelových struktur, které za normálních okolností neumožňují prostup škodlivých substancí, případně substancí s prozánětlivými účinky. Zprostředkovaně zajistí optimální souhru mezi různými subsety dendritických buněk, makrofágů, a především imunoregulačních subsetů T a B lymfocytů, které se na základě podnětů zprostředkovaných střevní mikrobiotou funkčně polarizují v lamina propria [20].

Naopak abnormální střevní mikrobiota působí velmi komplexně negativně na struktury CNS. Opět se tak děje buď přímo (prostřednictvím nervových spojení), a nebo zprostředkovaně (prostřednictvím krve a prostupu biologicky aktivních substancí přes hematoencefalickou bariéru). Abnormální střevní mikrobiota není schopna metabolizovat škodliviny přítomné v potravě. Sama je naopak zdrojem chemicky velmi rozmanitých látek, které mohou mít neurotoxické účinky. Je zatím málo doceněno, že SCFA tvořené střevní mikrobiotou nepředstavují pouze energetický a diferenciační substrát pro epitelové struktury střeva, ale působí neurotroficky i v tak vzdálené destinaci, jakou je CNS. Fyziologická střevní mikrobiota tvoří SCFA především

proLékaře.cz | 13.5.2026

z pro člověka nestravitelných oligosacharidů přítomných v potravě, tzv. prebiotik. V závislosti na kvalitativním a kvantitativním obsahu prebiotik ve stravě a složení mikrobioty vznikají tři základní SCFA: butyrát, acetát a propionát. Jsou velké odlišnosti mezi těmito jednotlivými SCFA jak s ohledem na jejich dopad na slizniční a systémovou imunitu, tak v jejich možnostech ovlivnit CNS [21].

Mikrobiota může tvořit i rozkládat tryptofan, který je substrátem pro biokonverzi v neuromediátory, např. serotonin. Abnormální střevní mikrobiota může také rozkládat substance, které CNS potřebuje pro správnou funkci. Konkrétním příkladem může být metabolizmus serotoninu, který je některými složkami střevní mikrobioty rozkládán až na látky charakteru kynureninů. Některé z těchto metabolitů vykazují neurotoxické účinky. Ruku v ruce s těmito popsanými negativními vlivy abnormální střevní mikrobioty jde také narušení bariérové funkce střevní sliznice. Ta se stává řádově propustnější jak pro prozánětlivé působky mikroorganizmů charakteru pathogen associated molecular pattern, tak pro translokaci celých mikrobiálních těl. Narušené struktury, především epitelové, se stanou zdrojem prozánětlivých vzorů vnitřního poškození. Některé z nich mají charakter alarminů. Jsou schopny poskytnout abnormální diferenciační podněty prekurzorům dendritických buněk, které jsou následně schopny vytvořit patologické prostředí umožňující klonální expanzi a následně funkční polarizaci T lymfocytů. Podobně mohou tyto vzory abnormálně stimulovat také autoreaktivní B lymfocyty. Výsledkem je klonální expanze a funkční polarizace T a B lymfocytů za vzniku převažujících subsetů Th1 a Th17, snad i Th22, které jsou podle současných představ podstatnou součástí poškozujícího zánětu u nemocných s neurodegenerativními onemocněními [22]. Takto alterovaný imunitní systém vysílá působky, které mohou narušit integritu hematoencefalické bariéry. Dochází k neregulovanému vstupu imunokompetentních buněk do CNS s možným rozvojem intratékálního poškozujícího zánětu. Zároveň chybí přirozená trofická podpora, kterou normálně strukturám CNS poskytuje fyziologický imunitní systém. Podle nejnovějších poznatků střevní mikrobiota vedle již zmíněné tvorby SCFA a neuroaktivních látek, např. tryptofanu a monoaminů (serotonin, histamin, dopamin), které ovlivňují funkční aktivitu CNS, ovlivňuje také epigenetické procesy. Jejich prostřednictvím je regulován přepis genů nutný pro strukturní vývoj mozku i pro funkce mozku, jakými jsou plasticita synapsí, kognitivní funkce apod. [23].

Střevní mikrobiota a poškozující zánět v CNS

Máme dostatek důkazů, že mikrobiota sehrává významnou úlohu v rozvoji poškozujícího zánětu v CNS. Lze konstatovat, že nejvíce dostupných informací máme o úloze střevní mikrobioty. Je velmi pravděpodobné, že se v blízké budoucnosti dozvíme více o úloze mikrobiálních společenství, která jsou lokalizována na CNS anatomicky bližších místech, např. mikrobioty oka nebo ústní dutiny. My se v našich úvahách soustředíme pouze na vztah střevní mikrobioty a poškozujícího zánětu v CNS. Zatím není jasné, zda dysbióza v trávicím traktu je spouštěčem imunopatologických procesů v CNS nebo pouze přispívá k jejich vzniku a rozvoji. Nejvíce informací je k dispozici z experimentálních zvířecích modelů, kterým je v případě RS myší model experimentální autoimunitní encefalitidy (EAE). U zvířat, která jsou chována v podmínkách gnotobiotických modelů, tj. jsou sterilně porozena císařským řezem, jejich strava je sterilní a jsou chována v přísně sterilních podmínkách, téměř nelze experimentálně vyvolat EAE. U těch zvířat, u kterých dojde výjimečně k indukci EAE, je aktivita poškozujícího zánětu velmi nízká. Osídlení trávicího traktu běžnou mikrobiotou vede k „zcitlivění" těchto zvířat a známky EAE jsou u nich indukovány ve stejné míře a intenzitě jako u konvenčních myší. Pro tento fenomén bylo hledáno vysvětlení. Nyní je obecně přijímáno, že pro funkční polarizaci T lymfocytů do subsetů Th17 a Th1 jsou nezbytné podněty vycházející obecně z mikrobioty těla a specificky z mikrobioty trávicí trubice. V bezmikrobních zvířatech tyto podněty chybějí a funkční polarizace T lymfocytů nenastává. Nejsou tedy k dispozici T lymfocyty subsetů Th17 a Th1, které podle současných představ sehrávají podstatnou úlohu v patogenezi RS [19].

Rozvoj poškozujícího zánětu, který vede k projevům RS u lidí, je nepochybně multifaktoriální. Vedle určité genetické predispozice sehrávají pravděpodobně podstatnější úlohu environmentální faktory, které lze v reálném životě obtížně popsat pro jejich komplexnost a dynamiku. Přibývá však důkazů, že abnormity ve střevní mikrobiotě, tj. přesun od normálního stavu, kdy převládají tzv. symbionty k patogenním bakteriím, tzv. patobiontům, je podstatnou součástí patofyziologie vedoucí k RS. U nemocných s RS lze prokázat narušení bariérových funkcí střeva, jehož důsledkem je průnik mikrobiálních působků či dokonce celých mikroorganizmů mimo střevní bariéry. Dochází pravděpodobně k jejich diseminaci v těle a důsledkem je rozvoj zánětlivé reakce. K dispozici máme studie, které porovnávají složení střevní mikrobioty mezi nemocnými s RS a zdravými osobami [24]. U nemocných s RS je zřetelně doložena „dysbióza" charakterizovaná především ztrátou druhové pestrosti. Rozdíly ve složení střevní mikrobioty jsou zřejmé i při porovnání nemocných s RS v klidové fázi onemocnění s nemocnými s relapsem choroby. Pacienti s aktivní chorobou vykazují sníženou mikrobiální druhovou pestrost, zatímco u nemocných v remisi je střevní mikrobiota srovnatelná se zdravými osobami. Není zřejmé, jaký dopad na střevní mikrobiotu mají různé způsoby léčby používané u nemocných s RS. Omezené informace máme pro použití glatiramer acetátu [25]. Obecně lze říci, že před léčbou jsou přítomny ve zvýšené míře patobionty z kmene *Proteobacteria*, např. z rodu *Sutterella*, a z kmene *Bacteroidetes*, např. z rodu *Prevotella*. Po úspěšném léčebném zásahu, který vede k remisi onemocnění, dochází k normalizaci zastoupení těchto patobiontů. Pokud se pokusíme o zobecnění, je RS, zvláště v aktivní fázi, spojena se ztrátou diverzity střevní mikrobioty. Pacienti s RS v remisi, ať již spontánní nebo ve většině případů dosažené léčebně, vykazují návrat k mikrobiální pestrosti charakterizující zdravé osoby.

V souladu s obecným názorem na úlohu jednotlivých bakteriálních kmenů střevní mikrobioty bylo u nemocných s RS popsáno zvýšené zastoupení bakterií z kmene *Archea*, konkrétně rodu *Methanobrevibacter*. a snížené zastoupení bakterií kmenů *Firmicutes* a *Bacteroidetes*. Je doloženo z jiných modelů, že přítomnost archebakterií charakterizuje abnormální zánětlivé aktivity. Naopak bakterie z kmene *Firmicutes* působí ve slizniční a systémové imunitě homeostaticky a vytváří optimální profil SCFA, z kterého profituje i CNS. Je jasné, že stávající systematické popisy složení střevní mikrobioty vypovídají velmi málo o jejím skutečném významu v obranném i poškozujícím zánětu. Postupně je věnována pozornost úloze metabolických aktivit jednotlivých zástupců střevní mikrobioty, jejich synergiím a antagonizmům, např. v tvorbě látek ovlivňují-

proLékaře.cz | 13.5.2026

cích slizniční i systémovou imunitu pozitivně i negativně, i extrémní schopnosti střevní mikrobioty rozkládat potenciálně škodlivá xenobiotika. U nemocných s RS existují zatím velmi omezené úvahy o úloze jiných složek střevní mikrobioty, především mykobiomu [26], tj. společenství fungálních organizmů, viromu neboli společenství virů, bakteriofagomu čili společenství bakteriálních virů a parazitomu, tj. společenství eukaryotických parazitů [27,28].

Existuje řada možností, jak ovlivnit složení střevní mikrobioty. Bohužel lze konstatovat, že životní styl, především stravování, který je charakteristický pro lidi žijící v nejrozvinutějších zemích světa, tj. tam, kde je také nejvyšší incidence a prevalence RS, má za následek abnormity ve střevní mikrobiotě. Zřejmě nejde pouze o důsledek výživy. Střevní mikrobiota je ovlivněna i hladinami vitaminu D, melatoninu a působí na ni i zeměpisná šířka, kde pacienti s RS žijí [29]. Důsledky dysbalance střevní mikrobioty jsou mnohočetné. Mimo jiné přispívají k obezitě, a především vedou ke ztrátě homeostatických regulací nutných pro udržení obranných funkcí zánětu. Výsledkem je přesmyk k poškozujícímu zánětu se všemi negativními důsledky pro zdraví člověka. Je doloženo, že pro nastavení fyziologické střevní mikrobioty je klíčové časné období života. Bez dalších podrobností konstatujeme, že pokud jsou pozitivní aspekty tvorby mikrobioty v časných fázích života ztraceny, v pozdějších fázích života již nemohou být obnoveny. To má negativní komplexní důsledky pro zdraví jedince [30].

Ovlivnění dysbiotické střevní mikrobioty antibiotiky, které může přinést určité pozitivní léčebné výstupy v jiných imunopatologiích, především Crohnově nemoci, není u nemocných s RS systematicky ověřeno. Nejsou k dispozici ani soustavně vyhodnocené informace, že by u nemocných s RS bylo možno pozitivně ovlivnit střevní mikrobiotu obohacením stravy o probiotické oligosacharidy, které prokazatelně stimulují preferenční růst některých skupin bakterií, především z kmene *Firmicutes*, a v důsledku mohou vést k pozitivním změnám v tvorbě bakteriálních metabolitů, např. SCFA. Zvláště na experimentálních zvířecích modelech jsou získávány důkazy, že ovlivnění střevní mikrobioty prostřednictvím bakteriálních kmenů s prokázanými probiotickými vlastnostmi vede k normalizaci střevní mikrobioty s pozitivními dopady na vznik a průběh EAE. V tomto směru byla testována celá řada bakterií s probiotickými charakteristikami. Zatím zcela chybějí informace, zda je možné pozitivně ovlivnit průběh onemocnění RS prostřednictvím tzv. postbiotik. To jsou funkční potraviny, jejichž základem je bakteriálně fermentované mléko. Mikroby jsou však na rozdíl od probiotických kmenů usmrceny šetrnou pasterizací. Celá těla mikrobů a jejich metabolické produkty s imunomodulačním potenciálem jsou v postbioticích přítomny [31–33].

Jako velmi nadějné v jiných indikacích je ovlivnění střevní mikrobioty prostřednictvím „transplantace" fekální mikroflóry. Ta spočívá v přenosu faeces zdravého člověka do trávicího traktu nemocného. Výsledkem může být změna dysbiotické střevní mikrobioty nemocného s její následnou normalizací. To může mít rozsáhlé pozitivní dopady na zdraví člověka. Jednoznačné důkazy o účinnosti přenosu střevní mikrobioty jsou doloženy u nemocných trpících infekcí *Clostridium difficile*. U nemocných s RS zatím nebyly podrobné studie provedeny. Jak je obvyklé, cestou internetu se šíří informace, že „transplantace" fekální mikroflóry je u nemocných s RS účinnou cestou, jak omezit aktivitu onemocnění. Je však třeba zdůraznit, že jakákoliv „svépomocná" transplantace fekální mikroflóry s sebou nese potenciální zdravotní rizika, a nelze ji proto doporučit [34].

Závěr

Studium mikrobioty, především střevní, je intenzivně realizováno u většiny závažných imunopatologických onemocnění, např. Crohnovy nemoci, ulcerózní kolitidy, revmatoidní artritidy a RS. Zastoupení mikrobioty ve skupinách nemocných je porovnáváno se zdravými probandy. Jsou porovnávány i skupiny nemocných mezi sebou. Z dosavadních výsledků lze uzavřít, že tato patofyziologicky odlišná onemocnění do určitě míry spojují „univerzální" abnormální osídlovací vzory [35].

Literatura

1. Surana NK, Kasper DL. Deciphering the tete-a-tete between the microbiota and the immune system. J Clin Invest 2014; 124(10): 4197–4203. doi: 10.1172/JCI72332.

2. Stanley D, Moore RJ, Wong CH. An insight into intestinal mucosal microbiota disruption after stroke. Sci Rep 2018; 8(1): 568. doi: 10.1038/s41598-017-18904-8.

3. Vieira Borba V, Sharif K, Shoenfeld Y. Breastfeeding and autoimmunity: programing health from the beginning. Am J Reprod Immunol 2018; 79(1). doi: 10.1111/aji.12778.

4. Wekerle H. Brain autoimmunity and intestinal microbiota: 100 trillion game changers. Trends Immunol 2017; 37(7): 483–497.

5. Ghaisas S, Maher J, Kanthasamy A. Gut microbiome in health and disease: linking the microbiome-gut-brain axis and environmental factors in the pathogenesis of systemic and neurodegenerative diseases. Pharmacol Ther 2016; 158: 52–62. doi: 10.1016/j.pharmthera.2015.11.012.

6. Statovci D, Aguilera M, MacSharry J et al. The impact of western diet and nutrients on the microbiota and immune response at mucosal interfaces. Front Immunol 2017; 8: 838. doi: 10.3389/fimmu.2017.00838.

7. Perez-Munoz ME, Arrieta MC, Ramer-Tait AE et al. A critical assessment of the „sterile womb" and „in utero colonization" hypotheses: implications for research on the pioneer infant microbiome. Microbiome 2017; 5(1): 48. doi: 10.1186/s40168-017-0268-4.

8. Lazar V, Ditu LM, Pircalabioru GG et al. Aspects of gut microbiota and immune system interactions in infectious diseases, immunopathology, and cancer. Front Immunol 2018; 9: 1830. doi: 10.3389/fimmu.2018.01830.

9. Zamvil SS, Spencer CM, Baranzini SE et al. The gut microbiome in neuromyelitis optica. Neurotherapeutics 2018; 15(1): 92–101. doi: 10.1007/s13311-017-0594-z.

10. Virtanen S, Kalliala I, Nieminen P et al. Comparative analysis of vaginal microbiota sampling using 16S rRNA gene analysis. PLoS One 2017; 12(7): e0181477. doi: 10.1371/journal.pone.0181477.

11. Krejsek J, Andrys C, Krcmova I. Imunologie člověka. 1. vyd. Hradec Králové: Garamon 2016.

12. Sender R, Fuchs S, Milo R. Revised estimates for the number of human and bacteria cells in the body. PLoS Biol 2016; 14(8): e1002533. doi: 10.1371/journal.pbio.1002533.

13. Bilen M, Dufour JC, Lagier JC et al. The contribution of culturomics to the repertoire of isolated human bacterial and archaeal species. Microbiome 2018; 6(1): 94. doi: 10.1186/s40168-018-0485-5.

14. Maranduba CM, De Castro SB, de Souza GT et al. Intestinal microbiota as modulators of the immune system and neuroimmune system: Impact on the host health and homeostasis. J Immunol Res 2015: 931574. doi: 10.1155/2015/931574.

15. Ma N, Guo P, Zhang J et al. Nutrients mediate intestinal bacteria-mucosal immune crosstalk. Front Immunol 2018; 9: 5. doi: 10.3389/fimmu.2018.00005.

16. Kho ZY, Lal SK. The human gut microbiome – a potential controller of wellness and disease. Front Microbiol 2018; 9: 1835. doi: 10.3389/fmicb.2018.01835.

17. Hrnčíř Z. Kloubní zánět a mikrobi na škále od mikrobiomu po septickou artritidu. Čes Revmatol 2017; 25(4): 164–171.

18. Cox LM, Weiner HL. Microbiota signaling pathways that influence neurologic disease. Neurotherapeutics 2018; 15(1): 135–145. doi: 10.1007/s13311-017-0598-8.

19. van den Hoogen WJ, Laman JD, Hart BA. Modulation of multiple sclerosis and its animal model experimental autoimmune encephalomyelitis by food and gut microbiota. Front Immunol 2017; 8: 1081. doi: 10.3389/fimmu.2017.01081.

20. Alkasir R, Li J, Li X et al. Human gut microbiota: the links with dementia development. Protein Cell 2017; 8(2): 90–102. doi: 10.1007/s13238-016-0338-6.

21. Hamilton MK, Raybould HE. Bugs, guts and brains, and the regulation of food intake and body weight. Int J Obes Suppl 2016; 6(Suppl 1): S8–S14. doi: 10.1038/ijosup.2016.3.

22. Fard NA, Azizi G, Mirshafiey A. The potential role of T helper cell 22 and IL-22 in immunopathogenesis of multiple sclerosis. Innov Clin Neurosci 2016; 13(7–8): 30–36.

23. Fleck AK, Schuppan D, Wiendl H et al. Gut-CNS-axis as possibility to modulate inflammatory disease activity-implictions for multiple sclerosis. Int J Mol Sci 2017; 18(7): 1526. doi: 10.3390/ijms18071526.

24. Roy Sarkar S, Banerjee S. Gut microbiota in neurodegenerative disorders. J Neuroimmunol 2019; 328: 98–104. doi: 10.1016/j.jneuroim.2019.01.004.

proLékaře.cz | 13.5.2026

25. Christiansen SH, Murphy RA, Juul-Madsen K et al. The immunomodulatory drug glatiramer acetate i salso an effective antimicrobial agent that kills Gram-negative bacteria. Sci Rep 2017; 7(1): 15653. doi: 10.1038/s41598-017-15969-3.
26. Forbes JD, Bernstein CN, Tremlett H et al. A fungal world: could the gut mycobiome be involved in neurological disease? Front Microbiol 2019; 9: 3249. doi: 10.3389/fmicb.2018.03249.
27. Bhargava P, Mowry EM. Gut microbiome and multiple sclerosis. Curr Neurol Neurosci Rep 2014; 14(10): 492. doi: 10.1007/s11910-014-0492-2.
28. Adamczyk-Sowa M, Medrek A, Madej P et al. Does the gut microbiota influence immunity and inflammation in multiple sclerosis pathophysiology? J Immunol Res 2017; 7904821. doi: 10.1155/2017/7904821.
29. Ghareghani M, Reiter RJ, Zibara K et al. Latitude, vitamin D, melatonin, and gut microbiota act in concert to initiate multiple sclerosis: a new mechanistic pathway. Fron Immunol 2018; 9: 2484. doi: 10.3389/fimmu.2018. 02484.
30. Riccio P, Rossano R. Diet, gut microbiota, and vitamins D + A in multiple sclerosis. Neurotherapeutics 2018; 15(1): 75–91. doi: 10.1007/s13311-017-0581-4.
31. Vieira AT, Fukumori C, Ferreira CM. New insights into therapeutic strategies for gut microbiota modulation in inflammatory diseases. Clin Transl Immunology 2016; 5(6): e87. doi: 10.1038/cti.2016.38.
32. Saresella M, Mendozzi L, Rossi V et al. Immunological and clinical effect of diet modulation of the gut microbiome in multiple sclerosis patients: a pilot study. Front Immunol 2017; 8: 1391. doi: 10.3389/fimmu.2017.01391.
33. Azad MA, Sarker M, Li T et al. Probiotic species in the modulation of gut microbiota: an overview. Biomed Res Int 2018; 9478630. doi: 10.1155/2018/9478630.
34. Evrensel A, Ceylan ME. Fecal microbiota transplantation and its usage in neuropsychiatric disorders. Clin Psychopharmacol Neurosci 2016; 14(3): 231–237. doi: 10.9758/cpn.2016. 14.3.231.
35. Forbes JD, Chen CY, Knox NC et al. A comparative study of the gut microbiota in immune-mediated inflammatory diseases-does a common dysbiosis exist? Microbiome 2018; 6(1): 221. doi: 10.1186/s40168-018-0603-4.

proLékaře.cz | 13.5.2026

doi: 10.14735/amcsnn2019148

Genetické a neurobiologické aspekty komorbidního výskytu poruch autistického spektra a epilepsie

Genetic and neurobiological aspects of comorbid occurence of autism spectrum disorder and epilepsy

Autoři deklarují, že v souvislosti s předmětem studie nemají žádné komerční zájmy.
The authors declare they have no potential conflicts of interest concerning drugs, products, or services used in the study.
Redakční rada potvrzuje, že rukopis práce splnil ICMJE kritéria pro publikace zasílané do biomedicínských časopisů.
The Editorial Board declares that the manuscript met the ICMJE "uniform requirements" for biomedical papers.

P. Danhofer[1], O. Horák[1], Š. Aulická[1], K. Česká[1], J. Pejčochová[1], L. Fajkusová[2], H. Ošlejšková[1]

[1] Klinika dětské neurologie LF MU a FN Brno, Centrum pro epilepsie Brno
[2] Centrum molekulární biologie a genové terapie Interní hematoonkologické kliniky LF MU a FN Brno

MUDr. Pavlína Danhofer, Ph.D.
Klinika dětské neurologie LF MU a FN Brno
Černopolní 9
613 00 Brno
e-mail: pavlina.cahova@seznam.cz

Přijato k recenzi: 11. 10. 2018
Přijato do tisku: 14. 1. 2019

Souhrn
Poruchy autistického spektra (PAS) se řadí mezi neurovývojové a neuropsychiatrické poruchy s klinickou manifestací v dětském věku. V posledních letech se tato porucha dostává do popředí vědeckého zájmu, a to především z důvodu narůstající prevalence až na 1/68 v roce 2014. Odhalují se genetické příčiny poruchy a patofyziologické mechanizmy, které by se na rozvoji PAS mohly podílet. Komorbidní výskyt s epilepsií je poměrně častý, a to až ve 46 % případů. Práce shrnuje dosavadní poznatky v této oblasti se zaměřením na hypotézu excitačně-inhibiční nerovnováhy. Jsou probrány i některé genetické příčiny PAS a současné možnosti diagnostiky. Patofyziologie komorbidního výskytu PAS a epilepsie je diskutována z pohledu možných terapeutických intervencí.

Abstract
Autism spectrum disorder (ASD) is ranked among neurodevelopmental and neuropsychiatric disorders with clinical onset in childhood. In recent years, this disorder has come to the forefront of scientific interest, mainly due to increasing prevalence of up to 1/68 in 2014. The genetic causes of the disorder and the pathophysiological mechanisms that might be involved in the development of ASD are revealed. Comorbid occurrence with epilepsy is quite common, in up to 46% of cases. This article summarizes the current knowledge in this field with a focus on the hypothesis of excitatory-inhibitory imbalance. Some genetic causes of ASD and current diagnostic options are also discussed. The pathophysiology of the co-morbidity of ASD and epilepsy is discussed in terms of possible therapeutic interventions.

Klíčová slova
autizmus – epilepsie – poruchy autistického spektra – genetika – PAS

Key words
autism – epilepsy – autism spectrum disorder – genetics – ASD

Tento projekt a publikace byly podpořeny z fondu Lékařské fakulty Masarykovy univerzity pro juniorského výzkumníka MUDr. Pavlínu Danhofer, Ph.D. a MUDr. Štefánii Aulickou, Ph.D. (č. projektu: 2726 - IRP 2018-ROZV/24/LF/18).

Poruchy autistického spektra

Poruchy autistického spektra (PAS) se řadí mezi neurovývojové a neuropsychiatrické poruchy s klinickou manifestací v dětském věku charakterizované potížemi v sociální interakci a komunikaci, omezenými zájmy a repetitivními prvky v chování. Příznaky přetrvávají celoživotně a děti s PAS proto po 18. roce věku přecházejí do péče lékařů pro dospělé acienty.

Častěji se PAS vyskytují u mužů v poměru 4 : 1. Odhadovaná prevalence PAS v populaci se zvýšila z 1/476–1/323 v 90. letech 20. století [1,2] na 1/68 v roce 2014 [3]. Takový značný nárůst prevalence může být dán zčásti zvýšenou informovaností a povědomím populace o této poruše, zčásti i změnami v diagnostických postupech. Svůj podíl mohou

proLékaře.cz | 13.5.2026

mít i faktory ze strany matky a faktory prostředí. Infekce plodu v prenatálním období může negativně zasáhnout do vývoje imunoregulačních mechanizmů [4], podstatný vliv je přikládán febriliím [5]. Dále jsou studovány např. zvýšená koncentrace toxických látek v ovzduší [6] a vliv těžkých kovů, kde výsledky jsou kontroverzní [7,8].

V oblasti klasifikace PAS byla během posledních let provedena celá řada změn. Autizmus lze dělit na vysokofunkční a nízkofunkční (na podkladě kognitivního profilu), autizmus s regresí nebo bez ní (s ohledem na vývojové aspekty), syndromický nebo nesyndromický aj. U nesyndromického autizmu je PAS primární diagnózou a není součástí komplexní poruchy, která je charakterizována vývojovými abnormitami a malformacemi. Naproti tomu u syndromického (atypického) autizmu je znám genetický syndrom, v rámci něhož část pacientů vykazuje PAS (např. Angelmanův syndrom, syndrom fragilního chromozomu X, Rettův syndrom).

Pro klinické účely vycházejí v ČR diagnostická kritéria PAS z mezinárodní klasifikace nemocí MKN-10. Zde se autizmus řadí mezi pervazivní neurovývojové poruchy (F84.0–F84.9). Praktičtější je, a to především z pohledu možnosti srovnání pacientů se soubory publikovanými ve světovém písemnictví, využití klasifikace DSM (diagnostický a statistický manuál). Tato klasifikace nemocí zařadila PAS do svého obsahu ve svém třetím vydání a od té doby prošla celou řadou změn. Kritéria PAS v DSM-III [9] vycházela z původních Kannerových případů [10] a byla poměrně přísná. DSM-IV [11] poté spektrum autizmu rozšířilo o případy méně závažně (pervazivní vývojové poruchy jinak nespecifikované [PDD-NOS] a Aspergerův syndrom). Poslední revize DSM-V z roku 2013 [12] kombinuje všechny podskupiny do jedné diagnózy poruch autistického spektra. PAS se již nedělí do jednotlivých subkategorií, ale diferencují se pouze varianty autizmu [12].

Současným zlatým standardem v diagnostice autizmu je podrobná psychologicko-psychiatrická anamnéza a testování alespoň dvěma škálami – celosvětově uznávaným nástrojem je The Autism Diagnostic Interview – Revised (ADI-R) a The Autism Diagnostic Observation Schedule (ADOS). Testování musí provádět specialista na PAS. ADI-R je velmi podrobná dotazníková škála založená na strukturovaném pohovoru s rodiči. ADOS je standardizovaný diagnostický test, který skóruje na základě přímé observace dítěte a zohledňuje i jeho vývojový stupeň a věk. Je doporučován jako vhodný standardizovaný diagnostický observační nástroj. Vyšetřující nabízí dítěti interaktivní aktivity, které jsou navrženy tak, aby bylo možno hodnotit sociální interakci a komunikaci i repetitivní prvky v chování, jež jsou podkladem diagnostiky PAS [13].

Na Klinice dětské neurologie LF MU a FN Brno byla v roce 2007 provedena retrospektivní studie 204 dětí s PAS s cílem zjistit, zda je diagnóza stanovena časně nebo dochází ke zpoždění v diagnostickém procesu. Závěrem této studie bylo, že diagnostika autizmu je často provedena pozdě, a tím je znemožněno zahájení časných edukačních, behaviorálních a léčebných intervencí [14]. Zvýšené povědomí o PAS, lepší informovanost široké veřejnosti a formování týmů specialistů, kteří se zabývají diagnostikou této poruchy, přináší v tomto ohledu slibné výsledky a v současné době lze konstatovat, že u většiny pacientů je diagnostika PAS dokončena před dosažením 5. roku věku [15].

Epilepsie u pacientů s PAS

Komorbidní výskyt autizmu a epilepsie byl znám již od doby, kdy byl autizmus poprvé popsán Leo Kannerem v roce 1943 [10]. Je všeobecně známo, že u pacientů s autizmem je výskyt epilepsie vyšší než v běžné populaci. Prevalence však kolísá v poměrně širokém rozmezí – 2 [16] až 46 % [17]. Na Klinice dětské neurologie LF MU a FN Brno bylo hodnoceno 205 dětí s PAS ve vztahu ke komorbidnímu výskytu epilepsie nebo epileptiformní aktivity v EEG. PAS byly spojeny s epileptickými záchvaty ve 40 % případů a s epileptiformní aktivitou v EEG bez manifestních záchvatů ve 20 % případů. Nejvyšší výskyt epilepsie byl ve skupině dětí s dětským autizmem (66 %) a atypickým autizmem (30,1 %). Nejnižší výskyt byl zjištěn u dětí s Aspergerovým syndromem (3,9 %) [18]. Výsledky studií jsou značně nekonzistentní [16,17]. Je to dáno především opakovanými změnami v klasifikačních schématech a různými diagnostickými postupy. Velký podíl nese i spektrum vyšetřovaných pacientů. Obecně lze říci, že soubory z terciárních center soustřeďující „komplikovanější" pacienty (tj. často farmakorezistentní s četnějšími komorbiditami) vykazují vyšší výskyt komorbidního výskytu PAS a epilepsie ve srovnání se soubory „běžných" pacientů s PAS dispenzarizovaných v sektorovém ambulantním provozu.

Faktory diskutované v souvislosti s výskytem epilepsie u pacientů s PAS

Deficit intelektu

Přítomnost intelektového deficitu u PAS (tj. IQ < 70) je běžně asociována se zvýšenou mírou výskytu komorbidní epilepsie. Metaanalýza z roku 2008, která studovala data z publikovaných studií z let 1963–2006, ukazuje prevalenci epilepsie u dětí s PAS mladších 12 let 21,4 % v případě přítomného intelektového deficitu ve srovnání s 8 % u dětí bez deficitu v intelektu [19]. Další metaanalýza – z roku 2012, která zahrnula jen studie, kde follow-up byl delší než 12 měsíců, ukázala prevalenci 23,7, resp. 1,8 % [20]. Silná asociace mezi intelektovým deficitem a epilepsií u dětí s PAS vysvětluje nižší výskyt epilepsie u pacientů s Aspergerovým syndromem, kde je intelekt normální.

Pohlaví

Existuje zvýšené riziko epilepsie u dívek s PAS ve srovnání s chlapci [21].

Etiologie onemocnění

Výskyt epilepsie u pacientů s nesyndromickým neboli idiopatickým autizmem je nižší než u pacientů se syndromickým (atypickým) autizmem. Například dle výsledků jedné studie 20 % u nesyndromické formy ve srovnání s 33 % u syndromických PAS [22]. I přesto je ale i u pacientů s idiopatickou formou PAS výskyt epilepsie vyšší než v běžné populaci. Syndromické formy PAS spojené s epilepsií jsou popsány např. u Rettova syndromu, Rett-like syndromů (mutace v genu pro methyl CpG binding protein 2 [MECP2], mutace v genu pro cyclin-dependent kinase-like 5 [CDKL5]), Angelmanova syndromu (mutace v genu pro ubiquitin-protein ligázu E3A [UBE3A]), tuberózní sklerózy (mutace v genu pro tuberous sclerosis complex [TSC] 1 a TSC2), neurofibromatózy typu I (mutace v genu pro neurofibromin 1 [NF1]), Dravetova syndromu (mutace v genu pro sodium voltage-gated channel alpha subunit 1 [SCN1A]), tedy syndromů, se kterými se v praxi setkáváme nejčastěji.

Vývojový regres

Vývojový regres je definován jako ztráta již dříve naučených dovedností. Odhaduje se, že zhruba 30 % pacientů s PAS prochází vývojovým regresem, který se typicky objevuje mezi 18. a 24. měsícem věku [23]. Výskyt epilepsie a/nebo epileptiformní patologie v EEG je považován za rizikový faktor pro přítomnost vývojového regresu [23,24].

Vliv epilepsie a/nebo epileptiformní aktivity v EEG na rozvoj PAS

Předpokládá se, že epileptiformní abnormita se může spolupodílet na rozvoji neuropsychologického deficitu u pacientů s PAS.

proLékaře.cz | 13.5.2026

Studie 77 dětí s PAS prokázala, že epileptiformní výboje v EEG jsou signifikantně více spojeny s abnormálním vývojem v 1. roce života [24]. Například u Rettova syndromu, syndromu fragilního X, Angelmanova syndromu nebo Prader-Williho syndromu lze současně nalézt jak patologii v EEG, tak i příznaky PAS. Je však nutné brát v úvahu, že nejsme schopni přesně vystopovat, kdy se epileptiformní aktivita v EEG u daného pacienta objevila poprvé. Je ovšem možné, že epileptiformní výboje v EEG, které se objeví v kritickém období vývoje, jsou částečně odpovědné za rozvoj autistických symptomů [25] nebo se mohou asociovat s autistickým regresem u těchto dětí [24].

Epileptiformní výboje mohou mít negativní dopad na senzorické, paměťové a vyšší kognitivní funkce, a to především pokud se vyskytují ve spánku, který je považován za klíčový v procesech učení a paměti. Toto je patrno zvláště u pacientů s Landau-Kleffnerovým syndromem, kde se ve spánku setkáváme s kontinuálními výboji v EEG. Pacienti mají těžký kognitivní deficit a často i PAS [26]. Potlačení výbojů antiepileptickou medikací však nepřináší vždy jednoznačný a předvídatelný efekt [27].

Vidíme tedy, že epileptiformní výboje v EEG mají dopad na kognitivní funkce pacienta, ale potlačení výbojů nevede k předpokládanému zlepšení neuropsychologického profilu. V takovém případě je nutné zvažovat i jiné faktory, které se dostávají do hry, jak je probíráno dále v textu.

Zvířecí modely ukazují, že pokud je epilepsie provokována epileptickým statem (status epilepticus; SE), lze pozorovat rozvoj aseptického zánětu, objevují se poruchy buněčného metabolizmu a poruchy na úrovni iontových kanálů a receptorů. Rozvíjí se poruchy vedení vzruchu, tvoří se aberantní neuronální sítě. Nakonec může dojít až k apoptóze buněk. Zároveň jsou poškozeny neuronální okruhy citlivé na rozvoj dalších záchvatů a nejsou schopny udržet normální kognitivní funkce [28]. Pravda je, že samotný SE se často objevuje jako důsledek zánětu, infekce nebo traumatu. Pak je obtížné rozlišit, jaký je podíl samotného etiologického procesu a jak se v rozvoji kognitivního deficitu uplatňuje následný SE. Potlačení záchvatů však vede jen k minimálnímu zlepšení kognitivního profilu pacientů. Proto je možné, že samotná příčina epilepsie může vést přímo k poškození neuropsychologických funkcí autistických pacientů [25] více než další epileptický proces.

Etiopatogeneze komorbidního výskytu epilepsie a PAS

Genetické aspekty v patogenezi komorbidního výskytu epilepsie a PAS

Studie s dvojčaty ukazují, že dědičnost PAS je zhruba 85–92 % [29,30]. I v případě, že se nepodaří identifikovat mutaci odpovědnou za rozvoj PAS, je riziko pro další potomky vyšší [31]. V etiopatogenezi PAS se předpokládá role jak vzácných, tak běžných variant genů. S pokrokem na poli molekulárně-genetických technologií (jako jsou chromozomální microarray technologie nebo celoexomové sekvenování – whole exome sequencing) bylo identifikováno více než 800 chromozomálních lokusů a genů, které by mohly být asociovány s PAS, což poukazuje na vysoce heterogenní genetickou architektoniku této poruchy [3]. Geny a jejich příslušné proteiny se uplatňují v celé řadě biologických procesů, např. remodelaci chromatinu, regulaci genové transkripce, buněčném růstu a proliferaci a v neuronálně specifických procesech, jako jsou např. synaptická organizace a aktivita, dendritická morfologie a axonogeneze [3].

Přehlednou databází genů asociovaných s PAS je Simons Foundation Autism Research Initiative (SFARI) gene [32]. Databáze podává informace o hladině významnosti dané mutace na podkladě výsledků zvířecích a humánních studií. Všechny geny, pro které existuje hladina úrovně důkazu v diagnostice PAS, jsou skórovány v databázi: 1 – vysoce důvěryhodný a 2 – silný kandidátní gen. Je jich 51 (aktuální počet v roce 2018) a jsou uvedeny souhrnně v tab. 1.

Co se týká komorbidního výskytu PAS a epilepsie, riziko rozvoje epilepsie u dětí s PAS je 12,8 %, u jejich sourozenců 2,3 %, což je 2× vyšší riziko než v běžné populaci. Genetické pozadí se tedy týká nejen PAS, ale i epilepsie v rodinách s mnohočetným výskytem autizmu [33,34]. Vztah mezi PAS a epilepsií zůstává nejasný; může zde být kauzální vztah mezi těmito dvěma poruchami (především v případě epileptických encefalopatií či syndromického autizmu) nebo jsou obě výsledkem stejného neuropatofyziologického procesu. V každém případě se předpokládá, že na rozvoj PAS a epilepsie mají vliv nejen dědičné, ale i další faktory [25], jak bude detailněji probráno dále.

Imunitní faktory v patogenezi komorbidního výskytu epilepsie a PAS

Zánětlivé procesy v CNS hrají poměrně významnou roli ve společné patogenezi epilepsie a PAS. Jejich dopadem mohou být

Tab. 1. Přehled genů se skóre 1 a 2 z databáze genů asociovaných s autismem SFARI gene: „1“ – vysoce důvěryhodný a „2“ – silný kandidátní gen.

Gen	Chromozom	Název genu	Skóre
ADNP	20q13.13	activity-dependent neuroprotector homeobox	1
ANK2	4q25-q26	ankyrin 2, neuronal	1
ARID1B	6q25.3	adenin thymin rich interactive domain 1B (SWI1-like)	1
ASH1L	18q12.1	Ash1 (absent, small, or homeotic)-like (Drosophila)	1
ASXL3	18q12.1	additional sex combs like 3 (Drosophila)	1
CACNA1H	16p13.3	calcium channel, voltage-dependent, alpha 1H subunit	2
CACNA2D3	3p21.1-p14.3	calcium channel, voltage-dependent, alpha 2/delta subunit 3	2
CHD8	14q11.2	chromodomain helicase DNA binding protein 8	1
CNTN4	3p26.3-p26.2	contactin 4	2
CTNND2	5p15.2	catenin (cadherin-associated protein), delta 2	2
CUL3	2q36.2	cullin 3	1
DSCAM	21q22.2	Down syndrome cell adhesion molecule	1
DYRK1A	21q22.13	dual-specificity tyrosine-(Y)-phosphorylation regulated kinase 1A	1
GABRB3	15q12	gamma-aminobutyric acid (GABA) A receptor, beta 3	2
GIGYF2	2q37.1	growth factor receptor-bound protein 10 (GRB10) interacting glycine-tyrosine-phenylalanine domain protein 2	2

proLékaře.cz | 13.5.2026

Tab. 1 – pokračování. Přehled genů se skóre 1 a 2 z databáze genů asociovaných s autismem SFARI gene: „1" – vysoce důvěryhodný a „2" – silný kandidátní gen.

Gen	Chromozom	Název genu	Skóre
GRIN2B	12p13.1	glutamate receptor, inotropic, N-methyl D-apartate 2B	1
GRIP1	12q14.3	glutamate receptor interacting protein 1	2
ILF2	1q21.3	interleukin enhancer binding factor 2Â	2
INTS6	13q14.3	integrator complex subunit 6	2
IRF2BPL	14q24.3	interferon regulatory factor 2 binding protein-likeÂ	2
KAT2B	3p24.3	lysine (K) acetyltransferase 2BÂ	2
KATNAL2	18q21.1	katanin p60 subunit A-like 2	1
KDM5B	1q32.1	lysine (K)-specific demethylase 5B	2
KMT2C	7q36.1	lysine (K)-specific methyltransferase 2CÂ	2
KMT5B	11q13.2	lysine methyltransferase 5B	1
MED13L	12q24.21	mediator complex subunit 13-like	2
MET	7q31.2	met proto-oncogene (hepatocyte growth factor receptor)	2
MSNP1AS	5p14.1	moesin pseudogene 1, antisense	2
MYT1L	2p25.3	myelin transcription factor 1-like	1
NAA15	4q31.1	N(alpha)-acetyltransferase 15, NatA auxiliary subunit	1
NCKAP1	2q32.1	non-catalytic region of tyrosine kinase adaptor-associated protein 1	1
NLGN3	Xq13.1	neuroligin 3	2
NRXN1	2p16.3	neurexin 1	2
POGZ	1q21.3	pogo transposable element with zinc finger domain	1
PTEN	10q23.31	phosphatase and tensin homolog (mutated in multiple advanced cancers 1)	1
RANBP17	5q35.1	ras-related nuclear binding protein 17	2
RELN	7q22.1	reelin	1
RIMS1	6q13	regulating synaptic membrane exocytosis 1	2
SCN2A	2q24.3	sodium channel, voltage-gated, type II, alpha subunit	1
SCN9A	2q24.3	sodium voltage-gated channel alpha subunit 9	2
SETD5	3p25.3	Su(var)3-9, enhancer-of-zeste and trithorax (SET) domain containing 5	1
SHANK2	11q13.3-q13.4	Src homology 3 and multiple ankyrin repeat domains 2	2
SHANK3	22q13.33	Src homology 3 and multiple ankyrin repeat domains 3	1
SLC6A1	3p25.3	solute carrier family 6 (neurotransmitter transporter), member 1	2
SPAST	2p22.3	spastin	2
SYNGAP1	6p21.32	synaptic Ras guanosin tri phosphate (GTP)ase activating protein 1	1
TBR1	2q24.2	T-box, brain, 1	1
TNRC6B	22q13.1	trinucleotide repeat containing 6B	2
TRIP12	2q36.3	thyroid hormone receptor interactor 12	1
USP7	16p13.2	ubiquitin specific peptidase 7 (herpes virus-associated)	2
WDFY3	4q21.23	tryptophan-aspartic acid repeat and FYVE domain containing 3	2

FYVE – Fab 1 (yeast orthologue of PIKfyve), YOTB, Vac 1 (vesicle transport protein), and EEA1
SFARI – Simons Foundation Autism Research Initiative

změny indukované mediátory zánětu v excitačních neuronálních sítích.

U komorbidního výskytu PAS a epilepsie nacházíme zvýšení HMBG-1 (high mobility group box protein 1), klíčové zánětlivé molekuly, která aktivuje signální cestu přes interleukin (IL)-1 a IL-1ß. U pacientů s PAS toto zvýšení koreluje s postižením v sociální interakci [35]. Stejně tak zvýšení exprese HMBG-1 bylo detekováno v hipokampu pacientů s epilepsií temporálního laloku (TLE) [36] a dětí s febrilními křečemi [37]. Poznatky opět ukazují na aktivaci IL-1 signální kaskády vedoucí k zánětlivé reakci se zvýšenou excitabilitou v neuronálních sítích. Ukazuje se, že antagonisté HMBG-1 jsou v preklinických studiích účinné v kontrole záchvatů [36].

U pacientů s PAS bylo detekováno zvýšení Th1 prozánětlivých cytokinů (např. IL-6, tumor necrosis factor α [TNF-α] a interferon γ [IFN-γ]), hladina protizánětlivých Th2 cytokinů (např. IL-4, IL-5, IL-10) zůstává nezměněna. U pacientů tím dochází ke zvýšení poměru Th1/Th2 (T-helper lymphocytes 1/T-helper lymphocytes 2). Periferní lymfocyty u pacientů s PAS vykazují 2× vyšší hladiny prozánětlivých cytokinů ve srovnání s kontrolami. Pokud byl TNF-α vyšetřen u všech nepostižených sourozenců pacientů s PAS, byla zjištěna opět signifikantně vyšší hladina této molekuly, což svědčí pro určitý podíl genetiky v nastavení zánětlivých signálních kaskád [38]. Stejně tak byla zjištěna elevace prozánětlivých cytokinů (TNF-α, IL-1β a IL-6) u pacientů s TLE. Tyto cytokiny mají *in vivo* i *in vitro* prokázaný prokonvulzivní efekt [39].

Dalšími společnými patofyziologickými vodítky mezi PAS a epilepsií mohou být porucha integrity hematoencefalické bariéry (HEB), mikrogliální aktivace a zánět indukovaný stresem. Mastocyty lokalizované v hypotalamu mohou být aktivovány stresem, jak bylo pozorováno u pacientů s PAS, a mohou vést k poruše HEB. Aktivace mastocytů vede ke spuštění prozánětlivých kaskád (např. exprese IL-6, vaskulárního endoteliálního růstového faktoru – vascular endothelial growth factor [VEGF]), které mají dopad na úrovni tight junctions HEB, což způsobuje poruchu její integrity [40]. Porucha integrity HEB byla zjištěna i na modelech chronické epilepsie, kde je opět důsledkem aktivace prozánětlivých signálních kaskád [41].

Společným důsledkem aktivace zánětlivého procesu u pacientů s PAS a epilepsií je zvýšení excitability mozku a progrese klinického vyjádření obou syndromů. Následkem

proLékaře.cz | 13.5.2026

zvýšení excitability v mozkových neuronálních okruzích nastane porucha excitačně-inhibiční (E/I) rovnováhy, která představuje velmi křehké ekvilibrium mezi excitačními a inhibičními vlivy mozku. Dochází pak k nekontrolovatelným neuronálním výbojům a rozvoji záchvatů, jak bude blíže vysvětleno v další kapitole [25]. U pacientů s PAS a epilepsií byla v post mortem studiích zjištěna astroglióza, odpovědná za poruchu zpětného vychytávání glutamátu, což vede ke zvýšení jeho extracelulárních hladin a zvýšení excitability. Aktivace mikroglie (opět pozorována u obou procesů) zvýšení glutamátu ještě podporuje. Stejný efekt má aktivace IL-6, která stimuluje tvorbu excitačních synapsí [42].

Hypotéza společného patofyziologického mechanizmu komorbidní epilepsie a PAS

Shrnutím výše uvedených pozorování a výsledků lze předpokládat, že autizmus a epilepsie mohou mít alespoň v některých případech společný neurobiologický podklad. Jak bylo uvedeno v úvodu, existují syndromy, pro které je společný výskyt těchto dvou diagnóz typický. Právě v těchto případech je patrné a všeobecně přijímané, že jak PAS, tak epilepsie mohou mít společnou genetickou příčinu, která postihuje synaptické funkce a vývoj mozku. Jedna z nejrozšířenějších hypotéz, která popisuje komorbidní výskyt PAS a epilepsie, předpokládá, že neurovývojový defekt různého původu (např. genetického, metabolického, imunitního nebo působením faktorů vnějšího prostředí) vede ke změně struktury excitačních a inhibičních okruhů, což má za následek rozvoj perzistující E/I nerovnováhy [42]. Tento vztah ilustruje obr. 1 [43].

Podkladem hypotézy E/I rovnováhy je předpoklad, že normální mozkové funkce závisí na dokonalé rovnováze mezi excitačními a inhibičními vstupy do klíčových mozkových buněk. Pokud je přítomna nadměrná excitace nebo nedostatečná inhibice, dojde k hyperexcitabilitě neuronální sítě a rozvoji záchvatů. U celé řady epileptických syndromů může být za rozvoj záchvatů odpovědná nedostatečná inhibice, např. alterace receptorů pro gama aminomáselnou kyselinu (GABA) nebo funkce interneuronů. Může také dojít k nadměrné excitaci např. na úrovni excitačních receptorů nebo excitačních neuronálních okruhů. V souladu s teorií E/I rovnováhy je i princip terapie antiepileptiky, který známe z běžné neurologické praxe: použití

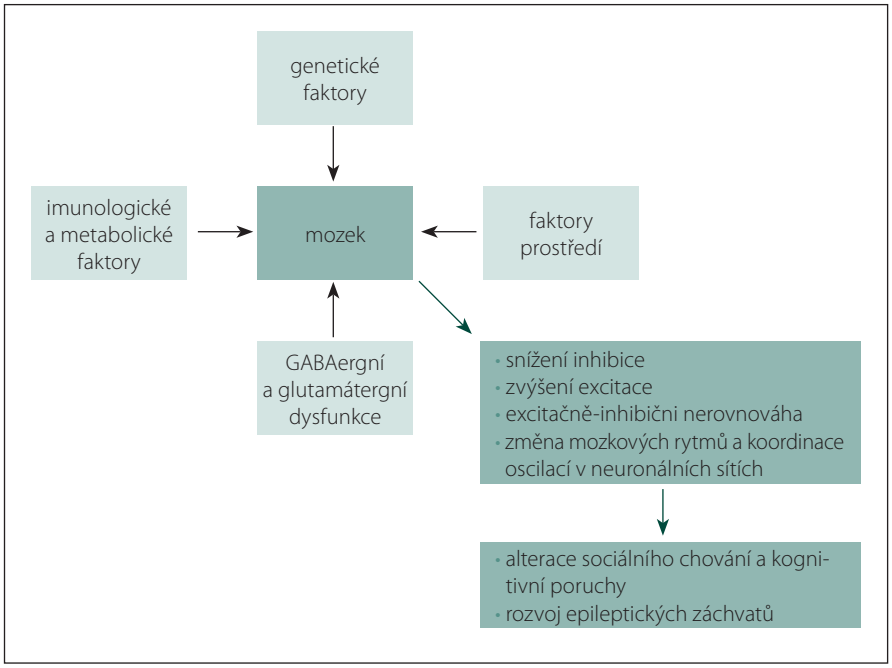

Obr. 1. Schematické znázornění patofyziologického modelu komorbidního výskytu poruch autistického spektra a epilepsie – hypotéza excitačně-inhibični nerovnováhy. Převzato a modifikováno z [43].

GABA – gama aminomáselná kyselina

Fig. 1. Schematic representation of the pathophysiological model of the comorbid occurence of autism spectrum disorder and epilepsy – hypothesis of excitatory-inhibitory dysbalance. Taken and modified from [43].

GABA – gamma-aminobutyric acid

GABAergních agonistů ke zvýšení inhibice nebo snižování excitačních vlivů blokátory sodíkových nebo vápníkových kanálů.

V oblasti rozvoje PAS je hypotéza excitačně-inhibiční rovnováhy přijímána již více než 10 let. Pokud E/I nerovnováha vede k rozvoji záchvatů, pak samotná přítomnost záchvatů může indikovat rozvoj E/I nerovnováhy i u pacientů s PAS [25]. Ztráta inhibice cestou alterace GABAergní transmise, dysfunkce interneuronů nebo abnormální migrace byla dokumentována i u pacientů s PAS. Bylo zjištěno snížení hladin GABA v kortikálních oblastech mozku u těchto pacientů [44] a snížení $GABA_A$ receptorů v oblasti frontálního kortexu [45]. Post mortem studie ukazují redukci parvalbuminových interneuronů v mediálním prefrontálním kortexu [46]. E/I nerovnováha může být vysvětlením v patogenezi i u celé řady genetických syndromů, které spojují epilepsii a PAS – mutace v genu pro SCN1A, mutace v genu pro podjednotku epsilon-1 glutamátového receptoru (GRIN2A) nebo mutace v genu pro phosphatase and tensin homolog (PTEN) [25].

Logickým důsledkem této hypotézy je úvaha, že antiepileptika by mohla zlepšit kognitivně-behaviorální komorbidity u autistických pacientů. Zvířecí modely nabízí velmi slibné výsledky, např. u SCN1A +/- myší bylo prokázáno zlepšení sociálních a paměťových funkcí po léčbě klonazepamem [47]. Bohužel antiepileptika v případě podání pacientům s autizmem tento efekt nevykazují [48,49]. Naše zkušenosti ukazují, že podání klonazepamu pacientům se syndromem Dravetové nevede ke zlepšení kognitivních a behaviorálních funkcí (vlastní nepublikované pozorování).

Z předchozího vyplývá, že problematika autistických projevů u pacientů s epilepsií nebude jen důsledkem samotné epilepsie nebo E/I nerovnováhy. Do hry vstupují další faktory. E/I rovnováhu nelze chápat jako statické ekvilibrium. Dokonce i v klidovém stavu jsou mozkové struktury aktivní a informace v mozku jsou zpracovávány prostřednictvím specifických rytmů. Právě tyto mozkové rytmy jsou schopny koordinovat neuronální výboje, a tak je umožněn přenos informací. Základní roli v uvedených procesech hraje GABAergní inervace. GABAergní inhibice vytváří rytmickou aktivitu oscilací a „rytmické ticho" neuronů během oscilací způsobuje okno, ve kte-

proLékaře.cz | 13.5.2026

rém jsou informace rozmělňovány na „sousta", která mohou být účinně přenášena a interpretována [50]. Díky alterované GABAergní transmisi u pacientů s PAS jsou pozměněny mozkové rytmy a koordinace oscilací [25]. Objevuje se celá řada důkazů, že u těchto pacientů jsou redukovány γ a α rytmy a fázová synchronizace po zrakovém nebo sluchovém stimulu. Maturační profil oscilací a synchronizací neuronálních sítí během klidového stavu je u dětí a adolescentů s PAS abnormální [51]. E/I nerovnováha tedy vede ke změně mozkových rytmů a špatné koordinaci v oblasti neuronálních sítí. Funkční konektivita je poškozena a to může mít za následek rozvoj senzorických, percepčních a sociálních potíží u pacientů s PAS [52] (obr. 1).

Terapeutické perspektivy

Pochopení patofyziologického substrátu komorbidního výskytu PAS a epilepsie je stěžejní z pohledu možných terapeutických intervencí. Hypotéza porušené E/I rovnováhy nabízí hned několik cílových molekul v léčebných možnostech těchto onemocnění.

GABA agonisté

Pokusy na SCN1A myších modelech ukázaly zlepšení chování po léčbě klonazepamem [47]. Chybí však konzistentní data na dalších zvířecích modelech a je nutno také brát v potaz možnou paradoxní reakci léků ovlivňujících $GABA_A$ receptory u pacientů s PAS díky perzistující excitační GABA aktivitě. Ostatně příkladem může být zvýšení úzkosti u některých pacientů s PAS po léčbě diazepamem [53]. Naproti tomu $GABA_B$ agonista R-baklofen (arbaclofen, STX209) byl účinný v léčbě zvířecích modelů s PAS [54]. Dokonce jsou již výsledky klinických studií na pacientech s fragilním syndromem X. Ukazuje se, že STX209 může zlepšit symptomatiku u pacientů s PAS [55]. Co se týká ostatní GABAergních látek v klinické praxi, jako např. riluzol, tiagabin, vigabatrin, zlepšení symptomatiky PAS je rozporuplné a nepřesvědčivé [56].

Neurosteroidy

Řadí se mezi pozitivní modulátory $GABA_A$ receptorů. Příkladem je syntetický derivát progesteronového metabolitu allopregnanolonu, ganaxolon. Ukázal se efektivní v redukci záchvatů na myších modelech epileptických spazmů [57] a chování u myší s PAS [58]. Výzkum ganaxolonu se nachází ve fázi II u pacientů s refrakterní epilepsií a u pacientů s PAS a syndromem fragilního X.

Antagonisté glutamátového receptoru

Předpokládá se jejich efekt na snížení hyperexcitability u pacientů s PAS a komorbidní epilepsií a byla provedena celá řada studií u pacientů s PAS a syndromem fragilního X. Výsledky jsou opět nekonzistentní a rozporuplné. Antagonista N-metyl-D-aspartát receptoru memantin ukázal pozitivní efekt na myších modelech [59] a dokonce i v klinické studii u pacientů s autizmem [60].

Mammalian Target of Rapamycin (mTOR) inhibitory

Zapojení mTOR inhibitorů je klíčové v regulaci řady buněčných procesů – růstu, proliferaci a translaci proteinů. Komponenty mTOR signální cesty v mozku jsou lokalizovány na synapsích, kde kontrolují synaptogenezi. mTOR inhibitor rapamycin je schopen zlepšit neurobehaviorální deficit u myší s PAS [61]. Probíhají klinické studie s mTOR inhibitory u pacientů s tuberózní sklerózou a refrakterní epilepsií, kde měly pozitivní vliv na redukci záchvatů, jak ukazuji výsledky III. fáze klinické studie [62].

Závěr

Komorbidní výskyt PAS a epilepsie není zřejmě pouhou koincidencí, ale jedná se o velmi komplexní a vícesubstrátový proces. Porozumění patofyziologickému substrátu tohoto komorbidního výskytu je stěžejní nejen pro pochopení procesů probíhajících v mozku u pacientů, ale může být zásadní i z pohledu možných terapeutických intervencí. Hypotéza porušené E/I rovnováhy nabízí hned několik cílových molekul v léčebných možnostech těchto onemocnění (GABA agonisté, neurosteroidy, antagonisté glutamátových receptorů, mTOR inhibitory a další). Výsledky na zvířecích modelech jsou slibné. Jejich aplikace na člověka ale musí projít ještě složitou cestou, která je vzhledem k závažnosti těchto diagnóz a limitovaným terapeutickým možnostem velkou výzvou v celosvětovém vědeckém měřítku.

Literatura

1. Arvidsson T, Danielsson B, Forsberg P et al. Autism in 3-6-year-old children in a suburb of Goteborg, Sweden. Autism 1997; 1(2): 163–173. doi: 10.1177/1362361397012004.

2. Baird G, Charman T, Baron-Cohen S et al. A screening instrument for autism in 18 months of age: a 6-year-follow-up study. J Am Acad Child and Adolesc Psychiatry 2000; 39(6): 694–702. doi: 10.1097/00004583-200006000-00007.

3. Yin J, Schaaf CP. Autism genetics – an overview. Prenatal Diagn 2017; 37(1): 14–30. doi: 10.1002/pd.4942.

4. Meltzer A, Van der Water J. The role of the immune system in autism spectrum disorder. Neuropsychopharmacology 2017; 42(1): 284–298. doi: 10.1038/npp.2016.158.

5. Brucato M, Ladd-Acosta C, Li M et al. Prenatal exposure to fever is associated with autism spectrum disorder in the boston birth cohort. Autism Res 2017; 10(11): 1878–1890. doi: 10.1002/aur.1841.

6. Talbott EO, Marshall LP, Rager JR et al. Air toxics and the risk of autism spectrum disorder: the results of a population based case-control study in southwestern Pennsylvania. Environ Health 2015; 14: 80. doi: 10.1186/s12940-015-0064-1.

7. Golding J, Rai D, Gregory S et al. Prenatal mercury exposure and features of autism: a prospective population study. Mol Autism 2018; 9: 30. doi: 10.1186/s13229-018-0215-7.

8. Gump BB, Dykas MJ, MacKenzie JA et al. Background lead and mercutry exposures: psychological and behavioral problems in children. Environ Res 2017; 158: 576–582. doi: 10.1016/j.envres.2017.06.033.

9. American Psychiatric Association. Diagnostic and statistical manual of mental disorders, 3rd ed. Washington, DC: American Psychiatric Association 1980.

10. Kanner L. Early infantile autism. J Pediatr 1944; 25: 211–217.

11. American Psychiatric Association. Diagnostic and statistic manual of mental disorders, 4th ed. (DSM-IV). Washington, DC: American Psychiatric Association 1994.

12. American Psychiatric Association. Diagnostic and statistical manual of mental disorders. 5th ed. Arlington, VA: American Psychiatric Association 2013.

13. Lord C, Rutter M, DiLavore PC et al. Autism diagnostic observation schedule. Los Angeles: Western Psychological Services 2001.

14. Ošlejšková H, Kontrová I, Foralová R et al. D. The course of diagnosis in autistic patients: the delay between recognition of the first symptoms by parents and correct diagnosis. Neuro Endocrinol Lett 2007; 28(6): 895–900.

15. Juříková Z, Jambrikovičová M, Ošlejšková H. Vývoj socioekonomického statu u pacientů s poruchou autistického spektra v průběhu let. Neurol praxi 2016; 17(2): 108–112.

16. Amiet C, Gourfinkel-An I, Laurent C et al. Epilepsy in simplex autism pedigrees is much lower than the rate in multiplex autism pedigrees. Biol Psychiatry 2013; 74(3): e3–e4. doi: 10.1016/j.biopsych.2013.01.037.

17. Hughes JR, Melyn M. EEG and seizures in autistic children and adolescents: further findings with therapeutic implications. Clin EEG Neurosci 2005; 36(1): 15–20.

18. Ošlejšková H. Dušek L, Makovská Z et al. The incidence of epileptic seizures and/or epileptiform EEG abnormalities in children with childhood and atypical autism. Cesk Slov Neurol N 2008; 71/104(4): 435–444.

19. Amiet C, Gourfinkel-An I, Bouzamondo A et al. Epilepsy in autismis associated with intellectual disability and gender: evidence from a meta-analysis. Biol Psychiatry 2008; 64(7): 577–582. doi: 10.1016/j.biopsych.2008.04.030.

20. Woolfenden S, Sarkozy V, Ridley G et al. A systematic review of two outcomes in autism spectrum disorder – epilepsy and mortality. Dev Med Child Neurol 2012; 54(4): 306–312. doi: 10.1111/j.1469-8749.2012.04223.x.

21. Danielsson S, Gillberg IC, Billstedt E et al. Epilepsy in young adults with autism: a prospective population-based follow-up study of 120 individuals diagnosed in childhood. Epilepsia 2005; 46(6): 918–923. doi: 10.1111/j.1528-1167.2005.57504.x.

22. Parmeggiani A, Barcia G, Posar A et al. Epilepsy and EEG paroxysmal abnormalities in autism spectrum disorders. Brain Dev 2010; 32(9): 783–789. doi: 10.1016/j.braindev.2010.07.003.

23. Barger BD, Campbell JM, McDonough JD. Prevalence and onset of regression within autism spectrum disorders: a meta-analytic review. J Autism Dev Disord 2013; 43(4): 817–828. doi: 10.1007/s10803-012-1621-x.

24. Hrdlicka M, Komarek V, Propper L et al. Not EEG abnormalities but epilepsy is associated with autistic

proLékaře.cz | 13.5.2026

regression and mental functioning in childhood autism. Eur Child Adolesc Psychiatry 2004; 13(4): 209–213. doi: 10.1007/s00787-004-0353-7.

25. Velíšková J, Silverman JL, Benson M et al. Autistic traits in epilepsy models: why, when and how? Epilepsy Res 2018; 144: 62–70. doi: 10.1016/j.eplepsyres.2018.05.009.

26. Deonna T, Roulet-Perez E. Early-onset acquired epileptic aphasia (Landau-Kleffner syndrome, LKS) and regressive autistic disorders with epileptic EEG abnormalities: the continuing debate. Brain Dev 2010; 32(9): 746–752. doi: 10.1016/j.braindev.2010.06.011.

27. Besag FM. Epilepsy in patients with autism: links, risks and treatment challenges. Neuropsychiatr Dis Treat 2017; 14: 1–10. doi: 10.2147/NDT.S120509.

28. Lenck-Santini PP, Scott RC, Mechanisms responsible for cognitive impairment in epilepsy. Cold Spring Harb Perpect Med 2015; 5(10): pii: a022772. doi: 10.1101/cshperspect.a022772.

29. Steffenburg S, Gillberg C, Hellgren L et al. A twin study of autism in Denmark, Finland, Iceland, Norway and Sweden. J Child Psychol Psychiatry 1989; 30(3): 405–416.

30. Folstein S, Rutter M. Infantile autism: a genetic study of 21 twin pairs. J Child Psychol Psychiatry 1977; 18(4): 297–321.

31. Ozonoff S, Young GS, Carter A et al. Recurrence risk for autism spectrum disorders: a baby siblings research consortium study. Pediatrics 2011; 128(3): e488–e495. doi: 10.1542/peds.2010-2825.

32. Simons Foundation. Simons Foundation Autism Research Initiative Gene. [online]. Available from URL: http://sfari.org/.

33. Amiet C, Gourfinkel-An I, Laurent C et al. Does epilepsy in multiplex autism pedigrees define a different subgroup in terms of clinical characteristics and genetic risk? Mol Autism 2013; 4(1): 47. doi: 10.1186/2040-2392-4-47.

34. Ekinci O, Arman AR, Isik U et al. EEG abnormalities and epilepsy in autistic spectrum disorders: clinical and familial correlates. Epilepsy Behav 2010; 17(2): 178–182. doi: 10.1016/j.yebeh.2009.11.014.

35. Emanuele E, Boso M, Brondino N et al. Increased serum levels of high mobility group Box 1 protein in patients with autistic disorder. Prog Neuropharmacol Biol Psychiatry 2010; 34(4): 681–683. doi: 10.1016/j.pnpbp.2010.03.020.

36. Maroso M, Balosso S, Ravizza T et al. Toll-like receptor 4 and high mobility group Box 1 are involved in ictogenesis and can be targeted to reduce seizures. Nat Med 2010; 16(4): 413–419. doi: 10.1038/nm.2127.

37. Choi J, Min HJ, Shin JS. Increased levels of HMGB1 and pro-inflammatory cytokines in chldren with febrile seizures. J Neuroinflammation 2011; 8: 135. doi: 10.1186/1742-2094-8-135.

38. Jyonouchi H, Sun S, Le H. Proinflammatory and regulatory cytokine production associated with innate and adaptive immune responses in children with autism. J Neuroimmunol 2001; 120(1–2): 170–179.

39. Vezzani A, Granata T. Brain inflammation in epilepsy: experimental and clinical evidence. Epilepsia 2005; 46(11): 1724–1743. doi: 10.1111/j.1528-1167.2005.00298.x.

40. Theoharides TC, Zhang B. Neuroinflammation, blodd.brain barrier, seizures and autism. J Neuroinflammation 2011; 8: 168. doi: 10.1186/1742-2094-8-168.

41. Benson MJ, Manzanero S, Borges K. The effects of C5aR1 on leukocyte infiltration following pilokarpine-induced status epilepticus. Epilepsia 2017; 58(4): e54–e58. doi: 10.1111/epi.13698.

42. Nelson TE, Olde Engberink A, Hernandez R et al. Altered synaptic transmission in the hippocampus of transgenic mice with enhanced central nervous system expression of interleukin-6. Brain Behav Immun 2012; 26(6): 959–971. doi: 10.1016/j.bbi.2012.05.005.

43. Bozzi Y, Provenzano G, Casarosa S. Neurobiological bases of autism-epilepsy comorbidity: a focus on excitation/inhibition imbalance. Eur J Neurosci 2018; 47(6): 534–548. doi: 10.1111/ejn.13595.

44. Puts NA, Wodka EI, Harris AD et al. Reduced GABA and somatosensory function in children with autism spectrum disorder. Autism Res 2017; 10(4): 608–619. doi: 10.1002/aur.1691.

45. Zurcher NR, Bhanot A, McDougle CJ et al. A systematic review of molecular imaging (PET and SPECT) in autism spectrum disorder: current state and future research opportunities. Neurosci Biobehav 2015; 52: 56–73. doi: 10.1016/j.neubiorev.2015.02.002.

46. Ariza J, Rogers H, Hashemi E et al. The number of chandelier and basket cells are differentially decreased in prefrontal cortex in autism. Cereb Cortex 2018; 28(2): 411–420. doi: 10.1093/cercor/bhw349.

47. Han S, Tai C, Westenbroek RE et al. Autistic like behavior in Scn1a +- mice and rescue by enhanced GABA-mediated neurotransmission. Nature 2012; 489(7416): 385–390. doi: 10.1038/nature11356.

48. Frye RE, Rossignol D, Casanova MF et al. A review of traditional and novel treatments for seizures in autism spectrum disorder: findings from a systematic review and expert panel. Front Public Health 2013; 1: 31. doi: 10.3389/fpubh.2013.00031.

49. Hellings JA, Nickel EJ, Weckbaugh M et al. The overt aggression scale for ratin aggression in outpatient youth with autistic disorder: preliminary findings. J Neuropsychiatry Clin Neurosci 2005; 17(1): 29–35. doi: 10.1176/jnp.17.1.29.

50. Buzsaki G. Neural syntax: cell assemblies, synapsemblies and readers. Neuron 2012; 68(3): 362–385. doi: 10.1016/j.neuron.2010.09.023.

51. Vakorin VA, Doesburg SM, Leung RC et al. Developmental changes in neuromagnetic rhythms and network synchronyin autism. Ann Neurol 2017; 81(2): 199–211. doi: 10.1002/ana.24836.

52. Simon DM, Wallace MT. Dysfunction of sensory oscillations in autism spectrum disorder. Neurosci Biobehav Rev 2016; 68: 848–861. doi: 10.1016/j.neubiorev.2016.07.016.

53. Marrosu F, Marrosu G, Rchel MG et al. Paradoxical reactions elicited by diazepam in children with classic autism. Funct Neurol 1987; 2(3): 355–361.

54. Silverman JL, Pride MC, Hayes JE et al. GABAb receptor agonist R-baclofen reverses social deficits and reduces repetitive behavior in two mouse models of autism. Neuropsychopharmacology 2015; 40(9): 2228–2239. doi: 10.1038/npp.2015.66.

55. Veenstra-VanderWeele J, Cook EH, King BH et al. Arbaclofen in children and adolescents with autism spectrum disorder: a randimizes controlled, phase II trial. Neuropsychopharmacology 2016; 42(7): 1390–1398. doi: 10.1038/npp.2016.237.

56. Brondino N, Fusar-Poli L, Panisi C et al. Pharmacological modulation of GABA function in autism spectrum disorders: a systematic review of human studies. J Autism Dev Disord 2016; 46(3): 825–839. doi: 10.1007/s10803-015-2619-y.

57. Yum MS, Lee M, Ko TS et al. A pottential effect of ganaxolone in an animal model of infantile spasms. Epilepsy Res 2014; 108(9): 1492–1500. doi: 10.1016/j.eplepsyres.2014.08.015.

58. Kazdoba TM, Hagerman RJ, Zolkowska D et al. Evaluation of the neuriactive steroid ganaxolone on social and repetitive behaviors in the BTBR mouse model of autism. Psychopharmacology (Berl) 2016; 233(2): 309–323. doi: 10.1007/s00213-015-4115-7.

59. Kim KC, Rhee J, Park JE et al. Overexpressiono of telomerase reverse transcriptase induces autism-like excitatory phenotypes in mice. Mol Neurobiol 2016; 53(10): 7312–7328. doi: 10.1007/s12035-015-9630-3.

60. Joshi G, Wozniak J, Faraone SV et al. A prospective open-label trial of memantine hydrochloride for the treatment of social deficits in intellectually capable adults with autism spectrum disorder. J Clin Psychopharm 2016; 36(3): 262–271. doi: 10.1097/JCP.0000000000000499.

61. Huber KM, Klann E, Costa-Mattioli M et al. Dysregulation of mammalian target of rapamycin signaling in mouse models of autism. J Neurosci 2015; 35(41): 13836–13842. doi: 10.1523/JNEUROSCI.2656-15.2015.

62. French JA, Lawson JA, Yapici Z et al. Adjunctive everolimus therapy for treatment resistant focal-onset seizures associated with tuberous sclerosis (EXIST-3): a pahes 3, randomised, double-blind, placebo conrolled study. Lancet 2016; 388(10056): 2153–2163. doi: 10.1016/S0140-6736(16)31419-2.

proLékaře.cz | 13.5.2026

doi: 10.14735/amcsnn2019155

Roztroušená skleróza a těhotenství z pohledu gynekologa – možnosti asistované reprodukce

Multiple sclerosis and pregnancy from a gynecologist's perspective – assisted reproduction options

Autoři deklarují, že v souvislosti s předmětem studie nemají žádné komerční zájmy.
The authors declare they have no potential conflicts of interest concerning drugs, products, or services used in the study.
Redakční rada potvrzuje, že rukopis práce splnil ICMJE kritéria pro publikace zasílané do biomedicínských časopisů.
The Editorial Board declares that the manuscript met the ICMJE "uniform requirements" for biomedical papers.

P. Hanulíková[1,2], T. Mardešić[3]

[1] Ústav pro péči o matku a dítě, Praha
[2] LF v Plzni, UK
[3] Sanatorium Pronatal, Praha

MUDr. Petra Hanulíková
Ústav pro péči o matku a dítě
Podolské nábř. 157/36
147 00 Praha
e-mail: hanulikovap@gmail.com

Přijato k recenzi: 11. 6. 2018
Přijato do tisku: 5. 12. 2018

Souhrn

Incidence RS stoupá, a to zejména u mladých žen (20–40 let). Se zvyšující se incidencí nemoci stoupají i naše zkušenosti s vedením těhotenství u těchto pacientek. V průběhu gravidity dochází průběžně k poklesu rizika relapsů, zvláště ve III. trimetru. Po porodu se po přechodném zvýšení (3 měsíce) aktivita nemoci vrací zpátky k hodnotám před graviditou. Použití „disease modifying therapy" (DMT) u žen s RS vede ke klinické stabilizaci choroby, čímž tvoří ideální podmínky pro plánovanou koncepci. Pacienti s RS mohou v období léčby DMT použít většinu antikoncepčních metod. Průběh onemocnění RS není těhotenstvím negativně ovlivněn, péče o těhotné a perinatální výsledky jsou srovnatelné s běžnou populací. Vzhledem k četnosti poruch plodnosti v populaci se tato problematika dotýká i pacientek s RS, kdy v období stabilizace choroby lze metod asistované reprodukce využít.

Abstract

The incidence of MS is increasing, especially in young women (20–40 years). As incidence increases, experience in the management of pregnancies in these patients also accumulates. During pregnancy, the risk of relapse declines continuously especially in the third trimester. After childbirth, disease activity after temporary increase (3 months) returns to pre-pregnancy levels at about 6 months. Use of disease-modifying therapy (DMT) in women with MS leads to clinical disease stabilization, making it ideal conditions for planned conception. MS patients may use the majority of contraceptive methods while being under DMT. The course of MS is not influenced by pregnancy, and the care of pregnant women and neonatal outcomes are similar to that of women without MS. Due to the frequency of fertility disorders in the population, this issue also affects patients with MS, where during the period of stabilization of the disease the methods of assisted reproduction can be used.

Klíčová slova

těhotenství – roztroušená skleróza – porod – asistovaná reprodukce

Key words

pregnancy – multiple sclerosis – childbirth – assisted reproduction

Úvod

Roztroušená skleróza postihuje nejčastěji ženy v reprodukčním věku, což činí problematiku související s těhotenstvím velmi důležitou [1].

Pohled na těhotenství u pacientek s RS se v průběhu let měnil. Až do 90. let minulého století se těhotenství pacientkám s RS nedoporučovalo [2–4]. Průlomovou se stala prospektivní multicentrická studie „Pregnancy In Multiple Sclerosis" (PRIMS) z roku 1998, která jednoznačně dokumentovala pokles aktivity choroby v graviditě, snížení počtu relapsů až o 70 % ve III. trimestru [5]. K nárůstu aktivity choroby dochází poté v prvních 3 měsících po porodu. V následujícím roce postpartálně je však dle této i dalších studií aktivita choroby srovnatelná s obdobím před těhotenstvím. Tento jev je vysvětlován imunitními změnami v těhotenství, kdy dochází k imunotoleranci [6,7].

Taktéž následující studie potvrzují, že těhotenství nezhorší prognózu RS. Potvrzeno bylo, že vznik relapsu není ovlivněn způsobem porodu, podáním epidurální analgezie ani délkou kojení [8,9]. Nutné je ovšem dodat, že většinu (87–97 %) tvořily pacientky s relaps-remitentní formou RS.

Vlivem RS na průběh a výsledky těhotenství se zabývala metaanalýza brazilských autorů Finkelsztejna et al z roku 2011 [10]. Metaanalýze bylo podrobeno 13 144 těhotných s RS. V těhotenství nebylo zaznamenáno více komplikací (výskyt malformací, gestačního diabetu, preeklampsie, předčasných porodů, fetální růstové restrikce) či zvýšené procento abortů. Taktéž procento provedených císařských řezů se nelišilo od běžné populace a jednotlivé rozdíly v jejich počtu byly

proLékaře.cz | 13.5.2026

ovlivněny regionálně. Neonatální výsledky byly srovnatelné s běžnou populací.

Plánování těhotenství

S každou pacientkou s RS plánující těhotenství je důležitá individuální osobní konzultace s ošetřujícím neurologem a gynekologem. Zatímco neurolog řídí léčbu a konzultuje správné načasování těhotenství do období stabilizace choroby, gynekolog je odpovědný za načasování koncepce eventuální antikoncepcí. Dále by měly být individuálně zodpovězeny dotazy týkající se fertility, rizika přenosu choroby na potomka, vhodné prekoncepční přípravy vč. event. vitamínové suplementace a pak zejména otázky týkající se samotného těhotenství, vedení porodu a období šestinedělí.

Obecně lze říci, že fertilita není u pacientek s RS výrazně ovlivněna. Koncepci může ovlivňovat samotné rozhodnutí mít potomka při tomto onemocnění. V dotazníkové studii týkající se téměř 6 000 respondentů se necelých 80 % rozhodlo nemít rodinu po diagnóze RS. Celá jedna třetina z tohoto počtu pak uváděla důvody v souvislosti s jejich základním onemocněním [11].

Roztroušená skleróza je polygenně přenosná choroba. Etiologie onemocnění je multifaktoriální, kombinují se vlivy genetické a enviromentální [1]. Riziko onemocnění je pro potomky rodičů, z nichž jeden onemocněl RS, obecně udáváno mezi 3–5 % [12], což je však výrazně vyšší než riziko vzniku RS v běžné populaci (0,3 %). Pokud jsou nemocní rodiče oba anebo se jedná o monozygotická dvojčata, stoupá toto riziko dokonce až na 30 % s výrazným regionálním ovlivněním [13,14].

Těhotenství by u nemocných s RS mělo být plánováno v době klinické stabilizace onemocnění. Ideální je rok bez ataky. Nutno je upravit chronickou terapii zavedením neteratogenních léčiv. Vhodné je též vyřešení chronických infekcí (časté urogenitální symptomy s infekcemi močového traktu), léčba imunosupresivy je v těhotenství vzhledem k možnému ovlivnění plodu kontraindikována.

K plánovanému početí je možné využít hormonální antikoncepci. Při jejím předpisu se můžeme řídit doporučeními – US Medical Eligibility Criteria for Contraceptive Use americké společnosti The US Centers for Disease Control and Prevention, vycházejícími z doporučení Světové zdravotnické organizace [15,16].

Obecně lze říci, že většina dostupných preparátů a metod je pro pacientky s RS bezpečná a nevede ke zhoršení či progresi onemocnění. Antikoncepci lze tedy bez obav doporučit pacientkám s RS nejen ke správnému načasování těhotenství do období stabilizace choroby, ale též pacientkám s poruchami menstruačního cyklu. Volba preparátu se řídí zejména požadavkem pacientky, jejím věkem a mírou disability.

Užívat mohou jak dlouhodobě působící antikoncepci ve formě intrauterinních tělísek (s obsahem mědi či hormonu levonorgestrelu [LNg-IUD]), dále antikoncepci obsahující pouze progesteron (progestin-only pills; POPs) využívanou zejména v období laktace po porodu či progestinové implantáty (implants) k dlouhodobé antikoncepci. Bariérové metody (prezervativ, spermicidy) či další metody (metody plodných dnů, přerušovaná soulož) jsou pro pacientky s RS taktéž bezpečné [17]. Pozornost vyžaduje pouze kombinovaná hormonální antikoncepce zastoupená perorálními kombinovanými preparáty obsahující etinyl estradiol + gestagen, hormonální náplasti a vaginální kroužek. Tyto preparáty jsou vhodné pro pacientky bez výrazného pohybového omezení. U pacientek s prolongovanou imobilitou upoutaných na invalidní vozík je nutné vzít v úvahu zvýšené riziko tromboembolické nemoci. Při užívání těchto hormonálních preparátů toto riziko ještě narůstá. Nicméně je nutné zmínit se o tom, že takto kompromitované pacientky většinou nezvažují těhotenství či nejsou ve věku, kdy je těhotenství zvažováno. Antikoncepce je vhodná i pro pacientky užívající léčbu s teratogenním potenciálem, kde je eventuální gravidita kontraindikována. Zde můžeme doporučit i některou z metod dlouhodobé antikoncepce (nitroděložní tělíska, podkožní implantáty). Těchto metod s výhodou využijeme i v situaci, kdy pacientka již těhotenství neplánuje. Po porodu, v případě, že žena kojí, užíváme čistě gestagenní preparáty. Nejčastěji perorální preparáty (POPs), využít však lze i metod dlouhodobé antikoncepce a zavést nitroděložní tělísko s obsahem gestagenu (LNg-IUD). V případě zástavy laktace či po skončení laktace se předpis antikoncepce již neliší od období před porodem (volba dle přání, věku a disability pacientky).

Účinek antikoncepce není snížen žádným z preparátů používaných k dlouhodobé terapii pacientek s RS [17].

Prekoncepčně je též nutno upravit stávající medikaci, což je plně v rukou neurologa. Gynekolog by se měl v otázce medikace podílet na možné prekoncepční vitaminové suplementaci a úpravě životního stylu. Nepochybné by mělo být vyřazení kouření a úprava spánkového režimu [18]. Z vitaminových doplňků lze doporučit užívání kyseliny listové v prevenci rozštěpu neurální trubice v dávce 0,4–1,0 g/den a vitamínu D [18]. Nedostatek vitaminu D se podílí na etiologii RS a těhotné ženy s RS mají dle provedených studií nižší hladinu tohoto vitamínu ve srovnání se zdravými těhotnými [19]. O optimální dávce se diskutuje a pohybuje se v rozmezí 1 000–2 000 IU/den v závislosti na sérové hladině vitaminu D [20].

Aktuální a velmi důležitá je též otázka infekce lidským papillomavirem (human, papilloma virus; HPV), jejíž incidence u těhotných i v naší populaci stoupá. Virové a HPV infekce ošetřené konizací nesnižují fertilitu, ale zvyšují riziko předčasného porodu. Důležitá je tedy prevence tohoto stavu a tou je vakcinace proti HPV. Ideálně je vakcinovat dívky ještě před zahájením sexuálního života, v ČR je doporučeno očkování dívek ve 13. roce. Dle recentní práce italských autorů Meggiolaro et al z roku 2018 HPV vakcinace nezvyšuje riziko vzniku RS a jiných autoimunitních onemocnění [21]. U nově diagnostikovaných pacientek s RS je tedy vhodná spolupráce neurologů s gynekology se zjištěním, zda byla pacientka očkována či nikoliv. Pokud ne, vakcinace proti HPV by měla být doporučena s ohledem na imunosupresivní efekt řady používaných léků. Zatím nejasnou otázkou je vliv nové moderní biologické léčby RS na vznik či perzistenci HPV infekce. O této problematice existuje zatím velmi málo literárních údajů. V literatuře můžeme dohledat práci holandských autorů Rolfese et al z roku 2013, kteří popisují perzistenci HPV virů vysokého rizika a cervikálních dysplázií u čtyř pacientek léčených natalizumabem [22]. Tuto situaci vysvětlují nedostatečným vymizením (clearence) HPV viru, tak jak ji vidíme v běžné populaci. U aktivních cervikálních lézí je pak biologická léčba kontraindikována. S ohledem na celou situaci je potřeba dalších studií.

Těhotenství

Jak již bylo řečeno, těhotenství je obdobím imunotolerance a pro pacientky s RS tedy ve většině případů obdobím klidovým. Těhotné pacientky s RS, pokud jsou před graviditou stabilizovány, sledujeme jako fyziologické (zdravé) těhotné.

proLékaře.cz | 13.5.2026

Vhodná je konzultace neurologa a gynekologa již záhy po diagnostice těhotenství. Gynekolog v tomto období potvrdí pomocí UZ těhotenství a naplánuje další kontroly. Součástí prvních gynekologických kontrol je i provedení kompletních krevních odběrů doporučených v I. trimestru těhotenství (stanovení krevní skupiny RhD, skríning nepravidelných antierytrocytárních protilátek, stanovení hematokritu a počtu erytrocytů, leukocytů i trombocytů, hladiny hemoglobinu, sérologické vyšetření HIV, povrchového antigenu viru hepatitidy B [HBsAg] a protilátek proti syfilis, glykémie na lačno) a vydání těhotenské průkazky [23]. Doporučujeme provedení kombinovaného skríningu v I. trimestru k vyhledání aneuploidií. Součástí kombinovaného skríningu jsou krevní odběry (free beta lidský chloriogonadotropin [hCG], těhotenský protein A [pregnancy associated plasma protein-A; PAPP-A]) v 9.–11. týdnu těhotenství následované UZ vyšetřením ve 12.–13. týdnu těhotenství (změření temeno-kostrční délky, šíjového projasnění, srdeční frekvence plodu). Tento test se vyznačuje vysokou senzitivitou (90 %) a nízkou falešnou pozitivitou (3 %) [24].

Ošetřujícího neurologa pacientka s RS konzultuje s pozitivním gravitestem stran úpravy stávající medikace. Neurolog v této době též indikuje laboratorní odběry vč. vyšetření hormonů štítné žlázy.

Funkce štítné žlázy může koncepci, graviditu a vývoj plodu významně ovlivnit [25]. Onemocnění štítné žlázy je v populaci časté. Ještě častěji se můžeme setkat s koincidencí autoimunitní tyreoiditidy u pacientek s RS (5,5 vs. 2,2 % u běžné populace) [26]. Udává se, že 15–18 % žen je v graviditě ohroženo poruchou funkce štítné žlázy [27]. V graviditě se plně rozvinutá hypotyreóza při cíleném vyšetření odhalí u 1 % žen, subklinická hypotyreóza pak u 4–5 % žen a u eufunkčních žen je přítomnost protilátek proti štítné žláze: protilátky proti tyreoidální peroxidáze, anebo tyreoglobulinu v důsledku různých forem chronického zánětu (chronická autoimunitní lymfocytární tyreoiditida) u dalších cca 8 % [27]. Po celou dobu těhotenství se zvyšují nároky na činnost štítné žlázy stejně tak jako nároky na dostatečnou dodávku jódu pro syntézu hormonů. Zdravá štítná žláza dokáže zvýšené nároky splnit, při její hypofunkci či nedostatku jódu je však produkce nedostatečná. Vývoj plodu, diferenciace buněk mozkové tkáně, je závislý na tyreoidálních hormonech, a to zejména v I. trimestru těhotenství. Rozvinutá hypotyreóza matky jejich diferenciaci zhoršuje se všemi známými dopady na plod, ohrožen je zdárný psychomotorický vývoj.

Podle doporučení American Thyroid Association [28] a České endokrinologické společnosti [29] by měly být vyšetřeny všechny ženy se zvýšeným rizikem poruch činnosti štítné žlázy. Do této rizikové skupiny patří jak ženy s tyreopatií v rodinné či osobní anamnéze, ženy starší 30 let, tak i pacientky s jiným autoimunitním onemocněním. Vzhledem k častému sdružení autoimunitních onemocnění u pacientek s RS (právě tyreoiditida, dále i Crohnova choroba a další) je u těchto pacientek vyšetření plně indikováno. Standardně by měly být vyšetřeny hladiny tyreostimulačního hormonu, protilátky proti tyreoidální peroxidáze k odhalení autoimunitních poruch a hladina volného tyroxinu. V případě pozitivních výsledků je těhotná odeslána k nastavení terapie k endokrinologovi.

Časné ani pozdní těhotenské komplikace nejsou v přímé souvislosti se základním onemocněním RS. Těhotné tedy sledujeme dle doporučení České gynekologické a porodnické společnosti pro fyziologické těhotné ve čtyřtýdenních intervalech do 36. týdne, poté následují kontroly po týdnu [23]. I další péče v těhotenství se u stabilizovaných pacientek neliší od běžné populace. Pouze zařazujeme další UZ vyšetření nad rámec standardně prováděných ve fyziologické graviditě. Po skríningovém UZ ve 20.–22. týdnu těhotenství s vyhledáním morfologických odchylek provádíme biometrické měření plodu ve 26. týdnu. Následuje další standardní skríningový UZ ve 30.–32. týdnu těhotenství (poloha plodu, biometrie, morfologie plodu) a poté UZ vyšetření vč. dopplerovské flowmetrie ve 36. týdnu těhotenství k odhalení poruchy růstu plodu [30].

Vedení porodu

Porod je u pacientek s RS stejně jako u ostatní populace veden dle rozhodnutí porodníka. Provedené studie odhalily, že je u pacientek s RS mírně zvýšené riziko protrahované II. doby porodní a vaginální extrakční operativy (použití forcepsu či vakuumextraktoru) ve srovnání s běžnou populací [31–36]. Se stoupajícím motorickým deficitem je tato situace zvýrazněna [37]. Důležité je ovšem uvést, že do těhotenství častěji vstupují pacientky s lehčími formami RS. U stabilizovaných těhotných je tedy preferováno vaginální vedení porodu, není-li jiná porodnická indikace k provedení císařského řezu.

Volba analgezie/anestezie pro rodičky s RS závisí obvykle na způsobu porodu. Použití epidurální analgezie u spontánního porodu či různého typu svodné (epidurální, spinální) anestezie u císařského řezu není spojeno se zvýšením aktivity choroby postpartálně [38]. Komplikace byly popisovány pouze historicky, kde zhoršení souviselo spíše s dávkou anestetika než s typem použité anestezie [39]. Z našeho pohledu se použití epidurální analgezie u spontánního porodu jeví vhodné i z důvodu snížení fyzického vyčerpání v průběhu porodu.

Způsobem vedení porodu a perinatálními výsledky se zabývala již zmíněná metaanalýza brazilských autorů Finkelsztejna et al z roku 2011 [10]. Průměrné procento provedených císařských řezů bylo 21,4 % (v rozsahu 9,6–41,10 %). V nejrozsáhlejší studii sledující 7 697 žen v USA v roce 2009 byl císařský řez proveden téměř polovině pacientek s RS (42,4 %). Ovšem i u běžné populace bylo procento císařských řezů vysoké, a to 32,8 %. Nízké procento císařských řezů udávali v roce 2008 v Norsku, císařským řezem porodilo 17,2 % žen s RS a jen 7,8 % kontrol. Z těchto výsledků můžeme usuzovat, že procento provedených císařských řezů je ovlivněno zejména regionálně. Perinatální výsledky novorozenců matek s RS jsou dle recentních studií srovnatelné s běžnou novorozeneckou populací. Ve zmíněné metaanalýze z roku 2011 někteří autoři uváděli lehce nižší průměrnou porodní hmotnost novorozenců, jinak se perinatální výsledky nelišily od běžné populace, srovnatelné byly i zastoupení komplikací v těhotenství, procento novorozenců s nízkou porodní hmotností (pod 2 500 g) či předčasně (před 37. gestačním týdnem) narozených novorozenců [10].

Šestinedělí

Rané šestinedělí (prvních 7 dní po porodu) probíhá u pacientek s RS bez zvláštností. Délka hospitalizace se neliší od běžné populace a nejčastěji trvá 3–4 dny po spontánním porodu a 4–6 dní po císařském řezu. Možnost a délka kojení je dle tíže onemocnění plně v rukou neurologa.

Roztroušená skleróza a porucha plodnosti

Jakkoliv se udává, že onemocnění RS není příčinou poruchy plodnosti, exaktní studie o vlivu RS na plodnost nebyla dosud provedena a negativní vliv RS na řadu reprodukčních procesů lze předpokládat [40].

proLékaře.cz | 13.5.2026

RS a možné příčiny poruchy plodnosti u žen:

- neuro-imuno-endokrinní interakce na buněčné a molekulární úrovni;
- dysfunkce hypotalamo-hypofyzo-ovariální osy projevující se poruchami cyklu;
- snížené libido, dyspareunie, anorgazmie;
- autoimunita, předčasné ovariální selhání (6–8 % žen s RS má poruchu funkce štítné žlázy).

RS a možné příčiny poruchy plodnosti u mužů:

- snížené libido, erektilní dysfunkce, anejakulace, retrográdní ejakulace (longitudinální studie sledující hodnoty spermiogramu u mužů s RS nebyla provedena).

S ohledem na vysoké procento párů s poruchou plodnosti v populaci (15–20 % párů ve fertilním věku) lze očekávat, že i někteří pacienti s RS budou patřit mezi páry, které budou potřebovat léčbu metodami asistované reprodukce, přičemž jejich porucha plodnosti nemusí souviset se základním onemocněním. Vzhledem ke známé skutečnosti, že pohlavní hormony ovlivňují aktivitu onemocnění RS, mohou nezbytné hormonální manipulace v souvislosti s asistovanou reprodukcí ovlivnit průběh nemoci. Jak již bylo uvedeno, došlo v průběhu posledních desetiletí k radikální změně pohledu na těhotenství žen s RS, u kterých bylo ještě před 50 lety těhotenství kontraindikováno. Tuto změnu přinesla citovaná studie PRIMS, která prokázala menší počet relapsů onemocnění během těhotenství a vyšší riziko relapsu po porodu, zejména v prvních 3 měsících [8]. Ochranný vliv těhotenství na průběh RS se vysvětluje vysokými hladinami cirkulujících steroidů a jejich protizánětlivým a imunoregulačním působením. I přes tuto radikální změnu postoje k těhotenství u žen s RS zásadním požadavkem pro nekomplikované těhotenství, porod a poporodní období zůstává pečlivá příprava a plánování těhotenství, ať již v souvislosti s plánovanou spontánní koncepcí nebo před léčbou metodami asistované reprodukce.

Součástí hormonální přípravy před mimotělním oplodněním je ovariální stimulace a manipulace s hypotalamo-hypofyzární osou zabraňující předčasné sekreci lutropinu a předčasné ovulaci. Na zvýšené riziko relapsu RS v souvislosti s mimotělním oplodněním poprvé upozornila práce Laplauda et al z roku 2007 [41], kde – byť na malém počtu pacientů – byl častější relaps onemocnění v prvních 3 měsících po umělém oplodnění (*in vitro* fertilizace; IVF) ve srovnání se 3 měsíci před IVF a s dalšími dvěma tříměsíčními obdobími po IVF ($p < 0,05$). K relapsu došlo pouze u žen stimulovaných v protokolu využívajícím agonisty gonadotropin-uvolňujícího hormonu (GnRH) (tzv. „dlouhý" protokol), nebyl popsán relaps po stimulaci antagonisty GnRH. Ke stejným závěrům došla i studie Hellwigové et al z roku 2009 [42]. Riziko stimulace s agonisty GnRH u žen s RS potvrdila i práce Correaleho et al z roku 2012 [43]. V této studii 16 pacientek absolvovalo celkem 26 cyklů IVF po stimulaci vaječníků výlučně agonisty GnRH. K relapsu RS v prvních 3 měsících po IVF došlo v 58 % a bylo popsáno devítinásobné riziko vyšší aktivity onemocnění na MR. V 73 % exacerbací se jednalo o nové symptomy a ve 27 % došlo ke zhoršení preexistujících symptomů. Nejrozsáhlejší soubor popisuje práce Michela et al z roku 2012 [44], kde prohledáním 13 univerzitních databází nalezli 32 žen s RS, které absolvovaly celkem 70 cyklů IVF. V prvních 3 měsících po IVF bylo potvrzeno vyšší riziko relapsu RS (1,60 vs. 0,80 %), přičemž signifikantně vyšší riziko relapsu bylo zjištěno po stimulaci agonisty GnRH v „dlouhém" protokolu ($p = 0,025$, Wilcoxonův párový test). Agonisté GnRH mohou přímo stimulovat imunitní systém a tím zvyšovat riziko relapsu onemocnění, navíc oproti stimulaci protokoly využívajícími antagonisty GnRH jsou používány významně vyšší dávky gonadotropinů, stimulace trvá déle a dochází k výrazně vyššímu kolísání hladin gonadotropinů a steroidů během stimulace. Signifikantně vyšší riziko relapsu (RR = 1,67) bylo nalezeno u žen, které po mimotělním oplodnění neotěhotněly – tyto ženy ale měly již před IVF agresivnější průběh RS – tzv. annualized relapse rate (ARR) 0,98 oproti ženám, které otěhotněly (0,38). Je tedy možné, že ženy s agresivnějším průběhem RS mají menší naději na otěhotnění po IVF.

Předpokládanými mechanizmy, které zhoršují průběh RS, jsou dočasné vysazení léků v souvislosti s asistovanou reprodukcí a očekávaným těhotenstvím, zvýšený stres v souvislosti s léčbou poruchy plodnosti a imunologické změny navozené hormony, a především výrazným kolísáním jejich hladin.

Závěr

Roztroušená skleróza postihuje ve dvou třetinách případů ženy v reprodukčním věku. Díky změně pohledu na těhotné s RS, díky novým možnostem léčby, a tím zlepšení celkového stavu pacientek s touto chorobou a nejnovějším poznatkům o průběhu těhotenství se budeme s těhotnými s RS setkávat stále častěji.

K naplánování těhotenství do remise onemocnění lze bez obav využít hormonální antikoncepci. Gravidita jako taková nemá na aktivitu choroby vliv. V těhotenství dochází k poklesu aktivity onemocnění a snížení počtu akutních atak. Zvýšení počtu atak v poporodním období je v souvislosti se změnou hormonální aktivity. V průběhu jednoho roku postpartálně však ke zhoršení či rychlejší progresi onemocnění nedochází. Chronická terapie je upravena neurologem. Prenatální péče a vedení porodu se neliší od běžné populace. Zdůraznit je potřeba vitaminová suplementace (kyselina listová, vitamin D) a skríning tyreopatií. V souvislosti s RS není prokázáno zvýšené procento těhotenských komplikací. Použití epidurální analgezie či kojení lze u stabilizovaných pacientek doporučit. Celkové perinatální výsledky jsou srovnatelné s běžnou populací.

Gravidita je tedy pro stabilizované pacientky s relaps-remitentní formou RS bezpečná a těhotenství se není třeba obávat. Vhodné je pacientky s RS plánující graviditu svěřit do péče neurologa a perinatologa se zkušenostmi s péčí o tyto těhotné.

Incidence poruch plodnosti se výrazně neliší od běžné populace, nebyla však podrobně studována. V souvislosti s IVF se doporučuje jednoznačně preferovat stimulační protokoly s antagonisty GnRH. S ohledem na riziko relapsu je „dlouhý" stimulační protokol s agonisty GnRH relativně kontraindikován.

Ženy, jejichž onemocnění je stabilizováno a jsou bez relapsů, mohou bezpečně absolvovat mimotělní oplodnění. U žen s aktivním onemocněním by měla být nemoc nejprve stabilizována a teprve poté lze přistoupit k mimotělnímu oplodnění.

Literatura

1. Meluzínová E. Těhotenství a roztroušená skleróza. Neurol praxi 2010; 11(5): 297–299.

2. Sadovnick AD, Eisen K, Hashimoto SA et al. Pregnancy and multiple sclerosis. A prospective study. Arch Neurol 1994; 51(11): 1120–1124.

3. Rudick RA. Pregnancy and multiple sclerosis. Arch Neurol 1995; 52(9): 849–850.

4. Sweeney WJ. Pregnancy and multiple sclerosis. Am J Obstet Gynecol 1953; 66(1): 124–130.

5. Vukusic S, Confarveux C. Pregnancy in multiple sclerosis: the children of PRIMS. Clin Neurol Neurosurg 2006; 108(3): 226–270. doi: 10.1016/j.clineuro.2005.11.016.

6. Patas K, Engler JB, Friese MA et al. Pregnancy and multiple sclerosis: feto-maternal immune cross talk and its

proLékaře.cz | 13.5.2026

implications for disease activity. J Reprod Immunol 2013; 97(1): 140–146. doi: 10.1016/j.jri.2012.10.005.

7. Piccinni MP. Role of T-cell cytokines in decidua and in cumulus oophorus during pregnancy. Gynecol Obstet Invest 2007; 64(3): 144–148. doi: 10.1159/000101738.

8. Vukusic S, Hutchinson M, Hours M et al. Pregnancy and multiple sclerosis (the PRIMS study): clinical predictors of post-partum relapse. Brain 2004;127(Pt 6): 1353–1360. doi: 10.1093/brain/awh152.

9. Coyle PK. Management of women with multiple sclerosis through pregnancy and after childbirth. Ther Adv Neurol Disord 2016; 9(3): 198–210. doi: 10.1177/1756285616631897.

10. Finkelsztejn A, Brooks JB, Paschoal FM et al. What can we really tell women with multiple sclerosis regarding pregnancy? A systematic review and meta-analysis of the literature. BJOG 2011; 118(7): 790–797. doi: 10.1111/j.1471-0528.2011.02931.x.

11. Alwan S, Yee IM, Dybalski M et al. Reproductive decision making after the diagnosis of multiple sclerosis (MS). Mult Scler 2013; 19(3): 351–358. doi: 10.1177/1352458512452920.

12. Zuvich RL, McCauley JL, Pericak-Vance MA et al. Genetics and pathogenesis of multiple sclerosis. Sem Immunol 2009; 21(6): 328–333. doi: 10.1016/j.smim.2009.08.003.

13. Ristori G, Cannoni S, Stazi MA et al. Multiple sclerosis in twins from continental Italy and Sardinia: a nationwide study. Ann Neurol 2006; 59(1): 27–34. doi: 10.1002/ana.20683.

14. Sadovnick AD, Macleod PM. The familial nature of multiple sclerosis: empiric recurrence risks for first, second-, and third-degree relatives of patients. Neurology 1981; 31(8): 1039–1041.

15. Curtis KM, Tepper NK, Jatlaoui TC et al. U.S. medical eligibility criteria for contraceptive use. MMWR Recomm Rep 2016; 65(3): 1–103. doi: 10.15585/mmwr.rr6503a1.

16. World Health Organization. Medical eligibility criteria for contraceptive use. 5th ed. Geneva: World Health Organization 2015.

17. Houtchens MK, Zapata LB, Curtis KM et al. Contraception for women with multiple sclerosis: Guidance for healthcare providers. Mult Scler 2017; 23(6): 757–764. doi: 10.1177/1352458517701314.

18. Bove R, Alwan S, Friedman JM et al. Management of multiple sclerosis during pregnancy and the reproductive years. A systematic review. Obstet Gynecol 2014; 124(6): 1157–1168. doi: 10.1097/AOG.0000000000000541.

19. Jalkanen A, Kauko T, Turpeinen U et al. Multiple sclerosis and vitamin D during pregnancy and lactation. Acta Neurol Scand 2015; 131(1): 64–67. doi: 10.1111/ane.12306.

20. ACOG Committee on Obstetric Practise. ACOG Committee opinion no. 495: vitamin D: screening and supplementation during pregnancy. Obstet Gynecol 2011; 118(1): 197–198. doi: 10.1097/AOG.0b013e318227f06b.

21. Meggiolaro A, Migliara G, La Torre G. Association between Human Papilloma Virus (HPV) vaccination and risk of multiple sclerosis: a systematic review. Hum Vaccin Immunother 2018; 14(5): 1266–1274. doi: 10.1080/21645515.2017.

22. Rolfes L, Lokhorst B, Samijn J et al. Cervical dysplasia associated with the use of natalizumab. Neth J Med 2013; 71(9): 494–495.

23. Unzeitig V, Měchurová A, Ľubušký M et al. Zásady dispenzární péče ve fyziologickém těhotenství – doporučený postup. Čes Gynekol 2015; 80(6): 456–458.

24. Kagan KO, Wright D, Valencia C et al. Screening for trisomies 21, 18 and 13 by maternal age, fetal nuchal translucency, fetal heart rate, free beta-hCG and pregnancy-associated plasma protein-A. Hum Reprod 2008; 23(9): 1968–1975.d oi:1 0.1093/humrep/den224.

25. Springer D, Jiskra J, Limanova Z et al. Thyroid in pregnancy: from physiology to screening. Crit Rev Clin Lab Sci 2017; 54(2): 102–116. doi: 10.1080/10408363.2016.1269309.

26. Sloka JS, Phillips PW, Stefanelli M et al. Co-occurrence of autoimmune thyroid disease in a multiple sclerosis cohort. J Autoimmune Dis 2005; 2: 9. doi: 10.1186/1740-2557-2-9.

27. Límanová Z. Optimální léčba onemocnění štítné žlázy v graviditě. Farmakoter Revue 2017; 2: 231–235.

28. Stagnaro-Green A, Abalovich M, Alexander E et al. Guidelines of the American Thyroid Association for the diagnosis and management of thyroid disease during pregnancy and postpartum. Thyroid 2011; 21(10): 1081–1125. doi: 10.1089/thy.2011.0087.

29. Horáček J, Jiskra J, Límanová Z et al. Doporučení pro diagnostiku a léčbu onemocnění štítné žlázy v těhotenství a pro ženy s poruchou fertility. Vnitr Lek 2013; 59(10): 909–931.

30. Ľubušký M, Krofta L, Vlk R. Pravidelná ultrazvuková vyšetření v průběhu prenatální péče – doporučený postup. Čes Gynek 2013; 78(2): 134–135.

31. Kelly VM, Nelson LM, Chakravarty EF. Obstetric outcomes in women with multiple sclerosis and epilepsy. Neurology 2009; 73(22): 1831–1836. doi: 10.1212/WNL.0b013e3181c3f27d.

32. Lu E, Zhu F, van der Kop M et al. Labor induction and augmentation in women with multiple sclerosis. Mult Scler 2013; 19(9): 1182–1189. doi: 10.1177/1352458512474090.

33. Lu E, Zhao Y, Zhu F et al. Birth hospitalization in mothers with multiple sclerosis and their newborns. Neurology 2013; 80(5): 447–452. doi: 10.1212/WNL.0b013e31827f0efc.

34. Dahl J, Myhr KM, Daltveit AK et al. Pregnancy, delivery, and birth outcome in women with multiple sclerosis. Neurology 2005; 65(12): 1961–1963. doi: 10.1212/01.wnl.0000188898.02018.95.

35. Dahl J, Myhr KM, Daltveit AK et al. Planned vaginal births in women with multiple sclerosis: delivery and birth outcome. Acta Neurol Scand Suppl 2006; 183: 51–54.d oi:1 0.1111/j.1600-0404.2006.00616.x.

36. Chen YH, Lin HL, Lin HC. Does multiple sclerosis increase risk of adverse pregnancy outcomes? A population-based study. Mult Scler 2009; 15(5): 606–612. doi: 10.1177/1352458508101937.

37. van der Kop ML, Pearce MS, Dahlgren L et al. Neonatal and delivery outcomes in women with multiple sclerosis. Ann Neurol 2011; 70(1): 41–50. doi: 10.1002/ana.22483.

38. Dalmas AF, Texier C, Ducloy-Bouthors AS et al. Obstetrical analgesia and anaesthesia in multiple sclerosis. Ann Fr Anesth Reanim 2003; 22(10): 861–864.

39. Bader AM, Hunt CO, Datta S et al. Anesthesia for the obstetric patient with multiple sclerosis. J Clin Anesth 1988; 1(1): 21–24.

40. Cavalla P, Rovei V, Masera S et al. Fertility in patiens with multiple sclerosis: current knowledge and future perspectives. Neurol Sci 2006; 27(4): 231–239. doi: 10.1007/s10072-006-0676-x.

41. Laplaud DA, Lefrere F, Leray E et al. Increased risk of relapse in multiple sclerosis patients after ovarian stimulation for IVF. Gynecol Obstet Fertil 2007; 35(10): 1047–1050.d oi:1 0.1016/j.gyobfe.2007.07.033.

42. Hellwig K, Schimrigk S, Beste C et al. Increase in relace rate during assisted reproduction technice in patiens with multiple sclerosis. Eur Neurol 2009; 61(2): 65–68. doi: 10.1159/000177937.

43. Correale J, Farez MF, Ysrraelit MC. Increase in multiple sclerosis activity after assisted reproduction technology. Ann Neurol 2012; 72(5): 682–694. doi: 10.1002/ana.23745.

44. Michel L, Foucher Y, Vukusic S et al.: Increased risk of multiple sclerosis relapse after IVF. J Neurol Neurosurg Psychiatry 2012; 83(8): 796–802. doi: 10.1136/jnnp-2012-302235.

prolékaře.cz | 13.5.2026

JEJICH ŽIVOT, JEJICH VOLBA

COPAXONE®
(glatiramer acetate)

Zkrácený souhrn údajů o přípravku. Název přípravku: Copaxone 40 mg/ml injekční roztok v předplněné injekční stříkačce. **Složení:** Jeden ml roztoku obsahuje glatirameri acetas 40 mg. **Indikace:** Lék je indikován pro léčbu relabujících forem roztroušené sklerózy (RS). Přípravek Copaxone není indikován pro primárně nebo sekundárně progresivní RS. **Dávkování:** Doporučené dávkování u dospělých je 40 mg přípravku Copaxone (jedna předplněná injekční stříkačka), podaného subkutánní injekcí třikrát týdně s odstupem minimálně 48 hodin. ***Pediatrická populace:*** Přípravek nemá být ve věkové skupině do 18ti let používán. **Kontraindikace:** hypersenzitivita na léčivou látku nebo na kteroukoli pomocnou látku. **Zvláštní upozornění a opatření pro použití:** přípravek Copaxone musí být podáván pouze ve formě subkutánní injekce. **Fertilita, těhotenství a kojení:** *Těhotenství:* Studie na zvířatech neprokázaly reprodukční toxicitu. Jako preventivní opatření je preferováno vyvarovat se použití přípravku Copaxone během těhotenství, pokud přínos pro matku nepřeváží riziko pro plod. *Kojení:* Musí být zvážen prospěch pro matku proti relativnímu riziku pro dítě. **Nežádoucí účinky:** reakce v místě vpichu injekce a byly hlášeny u většiny pacientů užívajících přípravek. Postinjekční reakce: vazodilatace, bolest na hrudi, dušnost, palpitace nebo tachykardie. bolest v zádech, bolest na hrudi, vaginální kandidóza, lymfadenopatie, přírůstek na váze, tremor, oční poruchy. Hlášení podezření na nežádoucí účinky na adresu: Státní ústav pro kontrolu léčiv Šrobárova 48 100 41 Praha 10 http://www.sukl.cz/nahlasit-nezadouci-ucinek. **Farmakodynamické vlastnosti:** cytostatika a imunomodulační léčiva, imunostimulancia ATC kód: L03AX13. **Doba použitelnosti:** 2 roky. **Zvláštní opatření pro uchovávání:** Uchovávejte předplněné injekční stříkačky v krabičce, aby byl přípravek chráněn před světlem. Uchovávejte v chladničce (2 °C – 8 °C). **Druh obalu a obsah balení:** Předplněná injekční stříkačka, obsahující Copaxone 40 mg/ml, injekční roztok, se skládá z 1 ml válce z bezbarvého skla třídy I, s vsazenou jehlou, modrým polypropylenovým (nebo polystyrenovým) pístem, pryžovou zátkou a krytem jehly. Lék je dostupný v baleních obsahujících 3 nebo 12 předplněných injekčních stříkaček. Na trhu nemusí být všechny velikosti balení. **Držitel rozhodnutí o registraci:** Teva Pharmaceuticals CR, s. r. o, Praha, Česká republika. **Registrační číslo:** 59/043/15-C. **Datum první registrace/Prodloužení registrace:** Datum první registrace: 21. 1. 2015. **Datum revize textu:** 23. 7. 2018. Před předepsáním léku se seznamte se Souhrnem údajů o přípravku, který je dostupný na www.sukl.cz nebo jej získáte na adrese: Teva Pharmaceuticals CR, s. r. o., Business park Futurama, Sokolovská 651/ 136A, 180 00 Praha 8, tel.: +420 251 007 101, fax: +420 251 007 110. Výdej přípravku je vázán na lékařský předpis. Je hrazen z prostředků veřejného zdravotního pojištění.

CZ/CPX/18/0008

proLékaře.cz | 13.5.2026

doi: 10.14735/amcsnn2019161

Roztroušená skleróza mozkomíšní, těhotenství, mateřství a kojení

Multiple sclerosis, pregnancy, maternity, and breastfeeding

Souhrn

Početí, těhotenství a porod jsou podle současných poznatků považovány za imunitní fenomén. V průběhu těchto fyziologických procesů je změněna lokální i systémová imunitní odpověď těhotné ženy tak, aby byl tolerován plod, který je ve smyslu transplantační imunologie semialograft. Tolerance a fyziologického vývoje plodu je dosaženo rozsáhlými změnami imunitní reaktivity v průběhu těhotenství. Ty zahrnují přesmyk od reaktivity subsetu Th1 k reaktivitě subsetu Th2. Lokálně i systémově je zvýšen podíl subsetu Treg T lymfocytů. Není tedy překvapením, že fyziologické těhotenství u většiny nemocných žen s RS navozuje remisi, protože v patogenezi RS se uplatňuje poškozující zánět, který je podmíněn zesílenou aktivitou subsetů Th1 a Th17 spolu se snížením aktivity Treg T lymfocytů. Přirozený porod můžeme vnímat jako fyziologickou zánětlivou reakci ukončující toto období a vede k navození běžné imunoreaktivity, která je u nemocných s RS často spojena s relapsem onemocnění. Změny imunoreaktivity souvisí se změnami hormonálních regulací. Nezbytnou podmínkou optimálního vývoje v časném období po narození je kojení. Pouze mateřské mléko obsahuje látky stimulující všechny funkce kojence. Klinické studie prokázaly, že výlučné kojení je prospěšné jak pro dítě, tak pro matku. Hormonální změny s ním související tlumí poškozující zánět u nemocných s RS.

Abstract

Conception, pregnancy and delivery are recognized today as an immune phenomena. Both local and systemic immune responses in pregnant woman are downregulated during these physiological processes to tolerate the fetus as the fetus is displaying the characteristics of a semiallograft in the context of transplantation immunology. This tolerance and physiological development of the fetus is achieved by the complex changes of immune reactivity during pregnancy. These includethe switch from Th1 reactivity to Th2 reactivity. The number and activity of Treg T cells are increased. It is not surprising that physiological pregnancy in the majority of females suffering from MS induces remission of the disease as abnormal inflammation in MS patients is Th1 and Th17 T cell regulator subset driven together with a decrease in Treg T cells activity. The physiological delivery could be recognized as the physiological inflammatory reactivity terminating pregnancy which is followed by the subsequent switch to the preconception immune reactivity frequently associated with the exacerbation of MS. The profound changes in individual immune reactivity are accompanied by substantial changes in hormonal regulation. Breastfeeding is irreplaceable for optimal and proper development of the baby in the early period after birth. Only breast milk contains the whole spectrum of substances supporting all functions of the infant. Clinical studies have shown that exclusive breastfeeding is beneficial for both the baby and the mother. The hormonal changes during breast feeding are positively modulating the inflammation in females with MS.

Práce byla podpořena Univerzitou Karlovou, Lékařskou fakultou v Hradci Králové.
Projekt č. PROGRES Q40/10

Autoři deklarují, že v souvislosti s předmětem studie nemají žádné komerční zájmy.
The authors declare they have no potential conflicts of interest concerning drugs, products, or services used in the study.
Redakční rada potvrzuje, že rukopis práce splnil ICMJE kritéria pro publikace zasílané do biomedicínských časopisů.
The Editorial Board declares that the manuscript met the ICMJE "uniform requirements" for biomedical papers.

O. Zapletalová[1], J. Krejsek[2]

[1] Neurologická klinika FN Ostrava a LF OU Ostrava
[2] Ústav klinické imunologie a alergologie, LF UK a FN Hradec Králové

prof. RNDr. Jan Krejsek, CSc.
Ústav klinické imunologie a alergologie
LF UK a FN Hradec Králové
Sokolská 581
500 05 Hradec Králové
e-mail: jan.krejsek@fnhk.cz

Přijato k recenzi: 11. 6. 2018
Přijato do tisku: 7. 3. 2019

Klíčová slova
roztroušená skleróza mozkomíšní – těhotenství – kojení – imunoreaktivita

Key words
multiple sclerosis – pregnancy – breastfeeding – immunoreactivity

Úvod

Roztroušená skleróza mozkomíšní je charakterizována jako zánětlivé a neurodegenerativní onemocnění struktur CNS. Podle současného názoru sehrává v patogenezi RS rozhodující úlohu poškozující zánět. Ten je výsledkem zatím v komplexu nepopsatelných proměnných, které zahrnují jistou genetickou predispozici a jsou ovlivněny bez-

proLékaře.cz | 13.5.2026

početnými faktory vnitřního i vnějšího prostředí. Ty rozhodnou o narušení tolerance struktur CNS, která je příčinou vzniku a rozvoje poškozujícího zánětu u nemocných s RS. Poškozující zánět u nemocných s RS vykazuje i přirozeně značnou dynamiku, ve které se přinejmenším u nemocných s remitující relabující formou RS střídají období zvýšené intenzity onemocnění s obdobími spontánní remise. Tato přirozená dynamika poškozujícího zánětu u nemocných s RS je dále pozitivně ovlivněna léčebnými prostředky. Je zřejmé, že situace, kterým je nemocný s RS v životě vystaven, významně ovlivňují charakteristiky poškozujícího zánětu. Pozitivní ovlivnění kvality života, kterého je dosaženo u většiny nemocných léčebnými zásahy, vede u žen trpících RS v reprodukčním věku ke stále častějším úvahám, zda otěhotnět, a pokud ano, jak postupovat v časném období po porodu, aby bylo minimalizováno riziko exacerbace onemocnění. Tyto úvahy jsou zcela legitimní, protože samotné početí, a zvláště pak těhotenství, porod a období po narození, kdy se matka intenzivně stará o dítě a případně ho kojí, mají významný vliv na imunitní systém zdravých žen. Je pochopitelné, že u nemocných je vliv těchto okolností ještě zesílen.

Podle současného konceptu zaujímají klíčové postavení v poškozujícím zánětu u nemocných s RS imunoregulační subsety T lymfocytů. Aktivita subsetů Th1 a Th17 je u nich abnormálně zesílena. Regulační působení subsetů Treg a Th2 je naopak nedostatečné. Těhotenství zásadním způsobem ovlivňuje celkovou imunitní reaktivitu ženy. Během těhotenství jsou na přechodnou dobu fyziologicky omezeny právě aktivity subsetů Th1 a Th17 a naopak akcentovány aktivity subsetu Treg, aby matka tolerovala plod, který je z pohledu transplantační imunologie semialograft. Pokud by nedošlo k těmto regulačním změnám a mnoha dalším adaptačním reakcím v rámci zánětlivé reaktivity těhotné ženy, byl by plod odhojen. Samotný porod je zprostředkován změnami imunitní, zánětlivé reaktivity. V několikaměsíčním období po narození dítěte se vrací funkce imunitního systému ženy k výchozímu stavu. To je navíc akcentováno také hormonálními proměnami, které nakonec vedou k obnovení ovulačního cyklu. Všechny tyto proměnné se zásadní měrou odrážejí ve zdravotním stavu ženy, která je zdravá, a jsou násobně akcentovány u žen s RS [1].

Ženské pohlavní hormony – významné modulátory imunity

Evolučním cílem je zajistit vznik nového života. Pohlavní hormony zásadně regulují vývoj a funkce rozplozovacího ústrojí ženy. Těhotenství, porod a laktace obecně představují pro ženu obrovskou zátěž. Zvyšují i riziko infekčních komplikací, na které se musí imunitní systém těhotné ženy adaptovat. Realizuje se prostřednictvím vzájemných interakcí mezi imunitní soustavou a soustavou neuroendokrinních regulací zprostředkovaných cytokiny, hormony a dalšími mediátory. Buněčný substrát těchto soustav je vybaven receptory pro vzájemné sdílení těchto signálů. Dále se omezíme na vybrané mechanizmy, kterými ženské pohlavní hormony modulují imunitní soustavu.

Během těhotenství nastává mnoho změn, jež mohou být odpovědné za imunologickou modulaci průběhu RS. Zásadní jsou vztahy mezi hormonálními a imunologickými okruhy a mechanizmy. Existují významné důkazy, že estrogeny, progesteron a testosteron kontrolují průběh a patologii RS [2]. Nutno zdůraznit nárůst hladiny hormonů – jde především o vzestup estrogenů (estriol [E3], β-estradiol) a progesteronu. Nárůst hladin začíná již brzy po otěhotnění s vrcholem v III. trimestru. I další hladiny hormonů jako kortizolu, testosteronu se mění, i když vzestup není tak nápadný. Předpokládá se, že estrogeny mají také neuroprotektivní účinek a mohou hrát roli v ochraně plodu k přežití fetu a působit protektivně v rozvíjejícím se mozku plodu [3]. Estrogeny několika cestami regulují přepis podstatné části našeho genomu, ovlivňují epigenetické mechanizmy regulující transkripci, modifikují proteiny a regulují buněčné signální dráhy. Toto působení estrogenů je detailně popsáno. Estrogeny tlumí vazbou na své receptory intratymové vyzrávání T lymfocytů. Snižují expresi specifického transkripčního faktoru AIRE (z angl. autoimmune regulator) v epitelových buňkách tymu. Transkripční faktor AIRE je klíčový v procesech předkládání autoantigenů vyzrávajícím T lymfocytům v procesu indukce tolerance vlastního. Jedná se především o odstranění autoreaktivních klonů T lymfocytů cestou negativní selekce. Snížená exprese AIRE indukovaná estrogeny by mohla alespoň z části vysvětlit fakt, že ženy mají, v porovnání s muži, významně zvýšenou náchylnost ke vzniku a rozvoji autoimunitních imunopatologických onemocnění [4].

Estrogeny zvyšují funkční polarizaci T lymfocytů do subsetu Th1, který produkuje jeden z nejvýznamnějších regulačních prvků obranného i poškozujícího zánětu – interferon gamma (INFγ). Zesilují rovněž polarizaci do subsetu Th17. V průběhu těhotenství je hladina estrogenu snížena a k jejímu postupnému zvyšování dochází v posledním trimestru. Vycházíme-li z faktu, že poškozující zánět u nemocných s RS je způsoben abnormálně zesílenou aktivitou subsetů Th1 a Th17, lze touto dynamikou estrogenů vysvětlit obranný vliv těhotenství na aktivitu onemocnění RS i vysoké riziko relapsu postpartum.

Estrogeny rovněž tlumí diferenciaci B lymfocytů. Naproti tomu však zesilují tvorbu protilátek a izotypové přepnutí syntézy imunoglobulinů. Zesilují rovněž aktivaci B lymfocytů, tvorbu cytokinu nutného pro aktivaci a přežívání B lymfocytů označovaného jako BAFF (B-cell activating factor). Estrogeny tlumí apoptózu autoreaktivních B lymfocytů, a tak prodlužují jejich přežívání. O dopadu vlivu estrogenů na funkce B lymfocytů u nemocných s RS máme zatím v porovnání s T lymfocyty pouze omezené znalosti. Podíl B lymfocytů v patogenezi RS byl prokázán teprve v nedávné minulosti.

Lze shrnout, že estrogeny působí převážně imunostimulačně. Vliv progesteronu na imunitní systém je opačný. Progesteron tlumí imunitní odpověď prostřednictvím receptorů, které se nacházejí v buněčném substrátu imunity. Progesteron zesiluje funkční polarizaci T lymfocytů do subsetu Th2, který je antagonistický aktivitě subsetu Th1. Indukuje také polarizaci do subsetu Treg. T lymfocyty subsetu Treg považujeme obecně za homeostatický prvek zánětlivé odpovědi. Cíleně regulují aktivitu subsetu Th17. Hladina progesteronu se v průběhu těhotenství zvyšuje a po porodu prudce klesá. Její průběh je do určité míry inverzní dynamice estrogenů. To dobře zapadá do našich představ, jak je imunitní systém v průběhu těhotenství a po porodu hormonálně regulován. Implikuje to i dynamiku klinických změn, které přináší těhotenství a období po porodu do přirozeného průběhu RS [5].

Ženské pohlavní hormony – steroidy, E3, β-estradiol a progesteron), inhibují aktivitu NO-syntázy, což snižuje míru syntézy prozánětlivých cytokinů TNFα a INFγ aktivovanou mikroglií. Estriol a progesteron v pozdním těhotenství efektivně působí přes inhibici NO. Předpokládá se, že jde o významný mechanizmus odpovědný za pokles tíže/aktivity RS ve 2. a 3. trimestru těhotenství [6]. Placentou derivovaný E3 rychle stoupá, jeho hladina se mnohonásobně zvyšuje v průběhu ges-

proLékaře.cz | 13.5.2026

tačních týdnů. Z úrovně před těhotenstvím (0,2 ng/ml) stoupá až na 10 ng/ml. Narůstají i hodnoty placentou produkovaného progesteronu a hormony mohou přímo působit na funkci imunitních buněk přes signalizaci na progesteronové a estrogenové receptory. Protizánětlivý efekt těchto hormonů i testosteronu jsou velmi dobře dokumentovány ve studiích na zvířecích modelech. Proto zřejmě nastává výrazný pokles aktivity RS během II. a III. trimestru. Po porodu vzhledem k rychlému poklesu hladin hormonů je možný návrat k předchozí frekvenci relapsů nebo ke zvýšené aktivitě RS. V této fázi hraje velký význam poporodní hladina prolaktinu (PRL), která je udržována výhradním kojením.

Těhotenství – imunitní fenomén

Zatím nemáme jednoznačné vysvětlení pro epidemiologicky dobře doloženou skutečnost, že prakticky všechna imunopatologická onemocnění postihují ve vyšší míře ženy. Je známo, že změny hormonálního spektra v průběhu ovulačního cyklu mají vliv na imunitní systém. Významnou úlohu zde hraje fluktuace progesteronu. Dynamiku vykazují T lymfocyty subsetu Treg a uterinní NK (z angl. natural killer) buňky (uNK), jejichž počet kulminuje v luteální fázi v souvislosti s přípravou na implantaci embrya.

Rovněž na početí má zásadní vliv imunitní systém, především imunitní mechanizmy lokalizované v děložním krčku a děloze. Seminální tekutina obsahuje celé spektrum chemicky odlišných substancí, které mají imunomodulační účinky. Potlačují imunitní reaktivitu, zvláště v děložním krčku, kde omezují cytotoxické funkce makrofágových elementů. V děloze připravují podmínky pro úspěšnou implantaci. Mimo jiné potlačují cytotoxickou aktivitu uNK buněk, cytotoxických $CD8^+$ T lymfocytů a subsetu Th1 pomocných $CD4^+$ T lymfocytů. Seminální tekutina obsahuje i značné množství cytokinů. Klíčový je obsah regulačního růstového faktoru (transforming growth factor β; TGFβ).

Pro udržení a rozvoj těhotenství je klíčové rozhraní mezi matkou a plodem. Podstatnou úlohu zde hrají molekuly HLA, kde na povrchu trofoblastových buněk jsou exprimovány atypické HLA molekuly I. třídy HLA-E a HLA-G. Ty mají velmi omezený polymorfizmus a slouží jako ligandy pro inhibiční receptory uNK buněk. Uterinní NK buňky jsou nejpočetnější populací imunitních buněk v endometriální tkáni. Zásadní proměny v tomto substrátu přirozené imunity můžeme nalézt i při analýze periferní krve těhotných žen. Podstatný význam pro udržení plodu mají T lymfocyty subsetu Treg. Nesou fenotyp $CD4^+CD25^+Foxp3^+$. Mohou se diferencovat lokálně pod vlivem přímého kontaktu s antigenem. Tyto regulační T lymfocyty označujeme jako iTreg. Je prokázáno, že Treg T lymfocyty na rozhraní matka a plod jsou indukovány právě lokálně. Podstatnou úlohu v jejich polarizaci sehrávají deciduální dendritické buňky, které tvoří svou povahou tolerizační mikroprostředí. Počet Treg od počátku gravidity významně stoupá nejenom lokálně, ale i v periferní krvi matky. Maxima dosahuje ve II. trimestru a poté počet Treg postupně klesá až k porodu. Po něm se vrací do normálních hodnot netěhotných žen. Současně s nárůstem počtu Treg v průběhu gravidity klesá lokálně počet T lymfocytů subsetu Th17. Ochranu plodu proti aktivovaným efektorovým T lymfocytům matky zajišťuje zvýšená exprese proapoptotické molekuly FasL. Tkáně plodu jsou chráněny proti poškození aktivovaným komplementovým systémem matky. Exprimují ve zvýšené míře regulační proteiny – např. CD59, protektin. K nastavení optimální úrovně imunotolerance na rozhraní matky a plod napomáhá pravděpodobně i fetální chimérizmus, kdy dochází k přenosu buněk z matky na plod a obráceně. Jsou detekovatelné u převážné většiny těhotných žen po 6. týdnu těhotenství a jejich počet se postupně zvyšuje až k porodu. Přenesené buňky přežívají v těle matky i plodu dlouho po porodu. Jejich vliv na individuální imunitní reaktivitu ženy není zatím znám [4,7].

Porod jako zánětlivá reakce

Dlouho převládal názor, že těhotenství a porod je hormonálně řízený proces. Dnes je porod jednoznačně vnímán jako zánětlivý proces. Ve III. trimestru je postupně oslabována imunotolerance na rozhraní matky a plodu. To má za následek usnadněný přístup prozánětlivých buněčných elementů a zánětlivých mediátorů do dělohy. Zdá se, že spouštěcím mechanizmem celého porodu jsou plodové obaly a placenta. Zde dochází k postupné senescenci, stárnutí tkání, které je provázeno uvolňováním signálů damage-associated molecular patterns (DAMP). Na ty reagují buněčné struktury vrozené imunity tvorbou prozánětlivých cytokinů, zvláště IL-1β a TNFα. Ty tvoří makrofágy subsetu M1. Kromě zmíněných pluripotentních prozánětlivých cytokinů jsou ve zvýšené míře tvořeny také chemotaktické působky, chemokiny. Po gradientu chemokinů jsou do prostoru plodových obalů a placenty přitahovány další imunokompetentní buňky, především granulocyty a T lymfocyty subsetů Th1 a Th17. Zánětlivá reakce je postupně zesilována a homeostatické působení T regulačních T lymfocytů je oslabeno. Je zřejmé, že v období před porodem a po něm kulminuje aktivita subsetů Th1 a Th17, které považujeme za podstatné v patofyziologii RS. Není tedy překvapením, že k relapsům, případně progresi onemocnění u žen s RS dochází v krátkém časovém období po porodu. Naopak imunoregulační a homeostatické mechanizmy, které fyziologicky zajišťují těhotenství, tlumí poškozující zánět u nemocných s RS. To vysvětluje klinicky dobře doložený fakt, že těhotenství je obvykle spojeno se stabilním klinickým průběhem u nemocných s RS nebo navozuje remisi [8].

Období postpartum a kojení

Zajištění potřeb dítěte v prvních měsících po narození představuje pro každou matku mimořádnou zátěž jak po stránce fyzické, tak po stránce psychické. Péče je obvykle spojena se spánkovou deprivací. Mění se potravní návyky. Je menší prostor pro individuální organizaci vlastního denního programu, která má pro nemocné s RS mimořádný význam. S ohledem na ontogenetický vývoj imunitní reaktivity novorozence a kojence je naprosto klíčové kojení. Pouze mateřské mléko poskytuje přímé protektivní faktory v podobě sekrečních imunoglobulinů IgA biologicky aktivních peptidů a dalších látek, které přispívají k ochraně novorozence zprostředkované transplacentárně přenesenými protilátkami třídy IgG. Biologicky aktivní látky přítomné v mateřském mléce, vč. buněčných elementů matky, určují charakteristiky imunitní odpovědi dítěte a ovlivňují všechny ukazatele celoživotně. Za klíčové jsou v tomto ohledu považovány prebiotické oligosacharidy, které se ve vysoké koncentraci a velké pestrosti vyskytují pouze v mateřském mléce. Prebiotické oligosacharidy nejsou bezprostředně stravitelné pro člověka. Představují však nenahraditelný podnět zajišťující vytvoření normální střevní mikrobioty. Dynamika osídlení trávicí trubice v časných obdobích po narození je přesně popsána. Za fyziologických podmínek při fyziologickém porodu porodními cestami představují první kolonizační vlnu mikroorganizmy poševní mikrobioty matky. U kojeného dítěte dochází k rychlému vymi-

proLékaře.cz | 13.5.2026

zení tohoto primárního osídlení. Nahrazeny jsou po celé období, kdy je dítě kojeno, bakteriemi mléčného kvašení, především z rodů *Lactobacillus* a *Bifidobacterium*. Tato přirozená mikrobiota kojeného dítěte zajišťuje vyzrávání střevní sliznice, posiluje bariérové funkce střevní sliznice. Její přítomnost pozitivně moduluje slizniční i systémovou imunitu člověka.

K dispozici jsou nezpochybnitelná epidemiologická data, která dokládají, že kojení je ničím nezastupitelným faktorem určujícím fyziologickou individuální imunitní reaktivitu. Délka kojení je velmi individuální. Neexistuje obecná shoda ani doporučení, jak dlouhé by kojení mělo být. V našich podmínkách se můžeme shodnout, že délka kojení cca 8–10 měsíců pokrývá kritické období nutné pro nastavení homeostatických mechanizmů v imunitním systému. Delší doba kojení jistě není na závadu, nepředstavuje však zásadní dodatečný benefit pro dítě. Představuje však jednoznačně zvýšenou zátěž pro matku, což může být kontraproduktivní u matek trpících RS. Zatímco není shoda na potřebné délce trvání kojení, je nově dosaženo jednoznačného konsenzu, že kojenému dítěti musí být ne dříve než po ukončení 4. měsíce života, a ne později než v 6. měsíci zařazena pevná strava. V tomto období se totiž na střevní sliznici otvírá tzv. tolerizační okno. Postupná přiměřená expozice potenciálně antigenním složkám potravy zajistí slizniční i systémovou toleranci těchto podnětů a má i obecný pozitivní vliv na regulaci imunitní soustavy. Toto doporučení je doloženo důkazy. Neopodstatněné dřívější či pozdější zařazení pevné stravy je kontraproduktivní s ohledem na vývoj individuální imunitní reaktivity [9].

Donedávna jsme neměli relevantní data, jaký vliv má kojení na pacientky s RS. Podle původních názorů bylo kojení považováno z pohledu vývoje dítěte za pominutelné a z pohledu matky s RS za rizikové. Není tomu tak. O významu kojení pro fyziologický vývoj dítěte nejsou žádné pochyby. Navíc výsledky některých klinických studií ukazují, že výlučné kojení snižuje aktivitu onemocnění RS a snižuje riziko relapsů. Musí se však jednat o intenzivní výlučné kojení, kdy dítě není dokrmováno [10]. Vysvětlení pozitivního efektu kojení na aktivitu poškozujícího zánětu je nacházeno především v hormonálních změnách, které kojení vyvolává. Kojící ženy si udržují vysokou hladinu PRL, hladina luteinizačního hormonu je nízká a nekolísá. Je dosaženo nízkých (postmenopauzálních) hladin estradiolu a progesteronu. Výsledkem je laktační amenorea [11].

Klíčová úloha v těchto změnách je přičítána PRL. Hraje významnou roli v řízení řady biologických procesů, má vliv na vývoj mléčné žlázy. Jeho hlavní funkcí je zahájení a stimulace laktace. Během těhotenství dochází vlivem působení estrogenů k progresivnímu růstu koncentrace PRL. Po porodu dojde u nekojících matek k poklesu koncentrace PRL na normální hodnoty během 4–6 týdnů. U kojících matek je sekrece PRL vysoká a je stimulována přiložením kojence k prsu. Je znám inhibující vliv PRL na sekreci gonadotropních hormonů, na funkci corpus luteum. PRL je produkován v adenohypofýze a je regulován z hypotalamu. Mimo to však je PRL vylučován extrapituitárními tkáněmi, vč. chorionu, T a B lymfocyty. „PRL– like imunoreaktivita" je nalezena v četných oblastech CNS. PRL produkovaný hypofýzou může vstoupit do CNS cestou choroidálních plexů z komor a retrográdním tokem krve z hypofýzy do hypotalamu.

Prolaktin je zahrnut do množství fyziologických rolí vč. modulace imunitního systému, proliferace buněk a neuroregenerace [12] a může pozitivně podporovat neurogenezi v některých fyziologických a patologických podmínkách. Neurogeneze je u dospělé ženy také stimulována těhotenstvím, což snad podporuje adaptaci matky na potomka [13]. Další práce ukazují pozitivní korelaci mezi hladinou PRL a objemem bílé hmoty u nemocných s RS [14]. Čerstvé studie prokazují, že ženy s RS mají signifikantně vyšší hladinu PRL v séru a v likvoru ve srovnání se zdravými jedinci, muži s RS nebo pacienty s klinicky izolovaným syndromem. Koncentrace PRL nekorelovala s aktivitou nemoci nebo trváním RS. Byla nalezena pozitivní korelace mezi úrovní hladiny PRL u mužů i žen s RS relaps/remitující během relapsu proti zdravým [15]. Zhornitsky et al analyzovali 23 studií a uzavírají, že PRL je zvýšen u některých nemocných s RS, což je nejspíš dané dysregulací hypotalamohypofyzární osy následkem demyelinizace nebo neurodegenerace [16].

Mimo výše uvedené regenerativní, remyelinizační a homeostatické funkce je PRL spojen s imunostimulačním působením zatím nejvíce prokázaným *in vitro*. PRL může stimulovat aktivitu imunitních buněk při imunopatologii. Stimuluje makrofágy, které produkují více prozánětlivých cytokinů a chemokinů, podporuje zrání dendritických buněk. Má vliv na přežití a proliferaci lidských T lymfocytů. V experimentech ovlivňuje aktivitu subsetu Treg T lymfocytů. Je zkoumán vztah PRL k B lymfocytům. V experimentálních modelech bylo zjištěno, že hyperprolaktinemie mění aktivaci B lymfocytů, vede k jejich zvýšené diferenciaci, což se projevuje zvýšenou hladinou cirkulujících protilátek a depozicí imunoglobulinů.

Uvedená data vypovídají o tom, že PRL může u RS a experimentální autoimunitní encefalitidy hrát dvojí, a to protichůdnou roli. Jeho fyziologický efekt je výsledkem jemné rovnováhy mezi protektivním účinkem na CNS a stimulací imunitního systému. Na jedné straně může PRL poskytovat regenerační signály neuronům, oligodendrocytům a kmenovým buňkám, a tak podporovat obnovu CNS. Na druhé straně stimulací periferních imunitních buněk, zvláště T a B lymfocytů, může podpořit imunopatologickou reakci s negativním dopadem na CNS. Duální charakter působení PRL varuje před snahou manipulovat s hladinou PRL u RS. Problematiku kojení u matek s RS shrnuje většina autorů do okruhu experimentálních výsledků [17]. Klinické studie se zabývají bezpečností kojení u matek s RS a výsledky naznačují, že kojení je bezpečné, možné a dokonce prospěšné pro ženu s RS. O benefitu kojení pro dítě není žádných pochyb. Je nutné v praxi zvolit zcela individuální přístup. Kojení by však mělo být všeobecně podporováno i u matek s RS.

Naznačené změny v koncentracích hormonů mají také imunomodulační, ve své povaze protizánětlivé účinky. Snížení intenzity kojení, případně odstavení dítěte, vede v krátké době cca 2 měsíců k obnově menstruačního cyklu se všemi negativními důsledky na poškozující zánět [18].

Závěr

Onemocnění RS by již nemělo být překážkou pro převážnou většinu žen, které chtějí otěhotnět. Tyto úvahy jsou legitimní, pokud přirozený průběh onemocnění je natolik pozitivně ovlivněn léčebnými zásahy, že zdravotní stav ženy se blíží normálu. Úvahy o případném těhotenství musí být sdíleny s ošetřujícím lékařem, neurologem. Je třeba uzpůsobit léčebné zásahy do poškozujícího zánětu a připravit plán, jak postupovat v průběhu těhotenství a v období několika měsíců po porodu. Pokud nejsou zásadní kontraindikace, dítě by mělo být kojeno mateřským mlékem s ohledem na zásadní benefity kojení jak pro dítě, tak pro matku. Na druhou stranu neplynou žádné zásadní vý-

proLékaře.cz | 13.5.2026

hody z prodlužování kojení, které pro nemocné s RS představuje zátěž.

Literatura

1. Garg N, Smith TW. An update on immunopathogenesis, diagnosis, and treatment of multiple sclerosis. Brain Behav 2015; 5(9): e00362. doi: 10.1002/brb3.362.

2. Arias L. Hormonal and gender-related immune changes in multiple sclerosis. Acta Neurol Scand 2015; 132(199): 62–70. doi: 10.1111ane.12433.

3. Houtchens MK, Kaplan TB. Reproductive issues in MS. Semin Neurol 2017; 37(6): 632–642. doi: 10.1055/s-0037-1608925.

4. Krejsek J, Andrýs C, Krčmová I. Imunologie člověka. 1. vyd. Hradec Králové: Garamon 2016.

5. Moulton VR. Sex hormones in acquired immunity and autoimmune disease. Fron Immunol 2018; 9: 2279. doi: 10.3389/fimmu.2018.02279.

6. Voskuhl R, Momtazee C. Neurotherapeutics 2017; 14(4): 974–987. doi 10.1007/s13311-017-0562-7.

7. Hellwig K. Pregnancy in multiple sclerosis. Eur Neurol 2014; 72 (Suppl 1): 39–42. doi: 10.1159/000367640.

8. Coyle PK. Management of women with multiple sclerosis through pregnancy and after childbirth. Ther Adv Neurol Disord 2016; 9(3): 198–210. doi: 10.1177/1756285616631897.

9. Holmoy T, Torkildsen O. Family planning, pregnancy and breastfeeding in multiple sclerosis. Tidsskr Nor Legeforen 2016; 136(20): 1726–1729. doi: 10.4045/tidsskr.16.0563.

10. Hellwig K, Rockhoff M, Herbstritt S et al. Exclusive breastfeeding and the effect on postpartum multiple sclerosis relapses. JAMA Neurol 2015; 72(10): 1132–1138. doi: 10.1001/jamaneurol.2015.1806.

11. Langer-Gould A, Smith JB, Hellwig K et al. Breastfeeding, ovulatory years, and risk of multiple sclerosis. Neurology 2017; 89(6): 563–569. doi: 10.1212/WNL.0000000000004207.

12. Gregg C, Shikar V, Larsen P et al. White matter plasticity and enhanced remyelination in the maternal CNS. J Neurosci 2007; 27(8): 1812–1823. doi: 10.1523/JNEUROSCI.4441-06.2007.

13. Shingo T, Gregg C, Enwere E et al. Pregnancy-stimulated neurogenesis in the adult female forebrain mediated by prolactin. Science 2003; 299(5603): 117–120. doi: 10.1126/science.1076647.

14. De Giglio L, Marinelli F, Prosperini L et al. Relationship between prolactin plasma levels and white matter volume in women with multiple sclerosis. Mediators Inflamm 2015; 2015: 732539. doi: 10.1155/2015/732539.

15. Moshirzadeh S, Ghareghozli K, Harandi AA et al. Serum prolactin level in patients with relapsing-remitting multiple sclerosis during relapse. J Clin Neurosci 2012; 19(4): 622–623. doi: 10.1016/j.jocn.2011.07.032.

16. Zhornitsky S, Yong VW, Weiss S et al. Prolactin in multiple sclerosis. Mult Scler 2013; 19(1): 15–23. doi: 10.1177/1352458512458555.

17. Costanza M, Pedotti R. Prolactin: friend or foe in central nervous system autoimmune inflammation? Int J Mol Sci 2016; 17(12): pii: E2026. doi: 10.3390/ijms17122026.

18. Langer-Gould A, Beaber BE. Effects of pregnancy and breastfeeding on the multiple sclerosis disease course. Clin Immunol 2013; 149(2): 244–250. doi: 10.1016/j.clim.2013.01.008.

Soutěž o nejlepší práci

publikovanou v časopise Česká a slovenská neurologie a neurochirurgie

V roce 2019, stejně jako v předchozích letech, probíhá soutěž o nejlepší článek časopisu ČSNN.
Zařazeny budou práce otištěné v číslech 2019/1–6. Vítěze vyberou členové redakční rady a bude vyhlášen u příležitosti 33. Českého a slovenského neurologického sjezdu v Praze.

Předem děkujeme všem autorům za zaslané příspěvky.

proLékaře.cz | 13.5.2026

doi: 10.14735/amcsnn2019csnn.eu1

Does leptin have a role in the development of intracranial meningiomas?

Hraje leptin roli v rozvoji intrakraniálních meningeomů?

Abstract

Introduction: Meningiomas are the most frequent benign tumours of the intracranial cavity accounting for around 30% of all intracranial tumours. The majority of meningiomas are actually benign while a certain subset demonstrate a higher incidence of recurrence and unfavourable morbidity and mortality rates. Leptin, the product of the obese (ob) gene, is a 16-kDA polypeptide which is located on human chromosome 7. It plays a crucial role in the regulation of body weight by controlling food intake, energy metabolism and neuroendocrine function. *Aim:* To search for a possible relationship between leptin and intracranial meningioma formation. A prospective control clinical study was used. *Patients and methods:* According to WHO classification of CNS tumours, 20 patients with grade I and 12 patients harbouring grade II meningiomas were included in the study. Fasting blood glucose, blood insulin and leptin levels were determined. Leptin staining scores were evaluated immunohistochemically from the parafin blocks of the meningioma patients. Body mass index values and antidiabetic drug treatment were also noted. *Results:* No statistically significant relationship was noted between the grade I and grade II meningioma groups in all the parameters searched (body mass index, blood glucose levels, blood leptin levels, leptin staining score). The use of antidiabetic drug treatment was homogenous between the groups. *Conclusion:* The present study did not provide any evidence about a possible association between leptin and intracranial meningioma formation. However, research with a larger volume of patient groups, including grade III meningiomas is needed in order to substantiate such a relationship.

Souhrn

Úvod: Meningeomy jsou nejčastějšími nezhoubnými nádory nitrolební dutiny a tvoří přibližně 30 % všech nitrolebních nádorů. Velká většina z nich je skutečně nezhoubných, avšak určitá podmnožina těchto nádorů se projevuje vyšším výskytem recidivy a nepříznivou mírou morbidity a mortality. Leptin, produkt obézního (ob) genu, je polypeptid o hmotnosti 16 kDA, který se nachází na lidském chromozomu 7. Hraje zásadní roli při regulaci tělesné hmotnosti řízením příjmu potravy, energetického metabolismu a neuroendokrinní funkce. *Cíl:* Hledání možného vztahu mezi leptinem a tvorbou intrakraniálního meningeomu. Byla použita prospektivní kontrolovaná klinická studie. *Soubor a metody:* Do studie bylo zařazeno 20 pacientů s meningeomem stupně I a 12 pacientů s meningeomem stupně II podle klasifikace nádorů CNS dle WHO. Byly stanoveny hodnoty glykemie nalačno, inzulinu v krvi a leptinu v krvi. Imunohistochemicky bylo stanoveno skóre barvení leptinu z parafinových bloků pacientů s meningeomem. Také byly zaznamenány hodnoty body mass indexu a antidiabetická léčba. *Výsledky:* Nebyl zjištěn žádný statisticky významný vztah mezi skupinou s meningeomem stupně I a skupinou s meningeomem stupně II ve všech zkoumaných parametrech (body mass index, glykemie, hladina leptinu v krvi, skóre zbarvení leptinu). Užívání antidiabetik bylo mezi skupinami homogenní. *Závěr:* Tato studie neposkytla důkazy o možné souvislosti mezi leptinem a tvorbou intrakraniálního meningeomu. Pro potvrzení takového vztahu je však nutný výzkum s větším rozsahem skupin pacientů, včetně meningeomů stupně III.

The authors declare they have no potential conflicts of interest concerning drugs, products, or services used in the study.
Autoři deklarují, že v souvislosti s předmětem studie nemají žádné komerční zájmy.
The Editorial Board declares that the manuscript met the ICMJE "uniform requirements" for biomedical papers.
Redakční rada potvrzuje, že rukopis práce splnil ICMJE kritéria pro publikace zasílané do biomedicínských časopisů.

F. Sahinturk, E. Sonmez, P. Borcek, N. Altinors

Faculty of Medicine, Başkent University, Turkey

✉ Fikret Sahinturk, MD
Faculty of Medicine
Başkent University
Bağlıca Kampüsü
Eskişehir Yolu 20. Km.
06810 Etimesgut/Ankara
Turkey
e-mail: fikretsahinturk@gmail.com

Accepted for review: 24. 8. 2018
Accepted for print: 3. 1. 2019

Key words
leptin – leptin receptor – meningioma

Klíčová slova
leptin – leptinový receptor – meningeom

Introduction

Meningiomas are the most frequent benign tumours of the intracranial cavity accounting for around 30% of all intracranial tumours [1]. The majority of meningiomas are actually benign while a certain subset demonstrate a higher incidence of recurrence and unfavourable morbidity and mortality rates. The first choice of treatment is still surgery with the aim of total resection. Radiosurgery is generally adjuvant mode of treatment for subtotally resected, atypical and

proLékaře.cz | 13.5.2026

malignant forms. In some specific situations, radiosurgery may be the initial form of therapy.

Leptin, the product of the obese (ob) gene, is a 16-kDA polypeptide which is located on human chromosome 7. It plays a crucial role in the regulation of body weight by controlling food intake, energy metabolism and neuroendocrine function [2,3]. Leptin is mainly secreted from adipose tissue. It elicits its effects by interacting with specific receptors (ObR) at the level of hypothalamus. Leptin was thought to be produced only by the adipocytes in the early studies. However, stomach [4], heart, skeletal muscle [5], placenta [6] and mammary gland were also reported as being other sources in recent human studies. The presence of leptin and leptin receptors have been demonstrated in the brain and pituitary of rats [7,8]. After the results of these studies, it is not accurate to limit the effects of leptin as responsible for body weight control only. Leptin was also shown to regulate different physiological and pathological processes, including brain growth [9], reproduction, immunity function and cancer progression [2,10,11].

To our knowledge, this is the first study that evaluates the relationship between body mass index (BMI), blood leptin levels and leptin receptor expression in meningioma patients.

Patients and methods

Tissue samples

The patient group included 32 patients, age range between 34 and 80 years and average of 54.9 years. The male/female ratio was 1.12/1 (17 males, 15 females). On the basis of WHO classification of CNS tumours, 20 patients had grade I and 12 patients had grade II meningiomas. Grade I patients formed group 1 while grade II patients constituted group 2.

Immunohistochemical staining

Haematoxylin and eosin sections from the tumour of each patient were reviewed and suitable paraffin blocks were selected for immunohistochemical staining. Four-µm sections were obtained, deparaffinized and an antigen retrieval procedure was carried out by microwaving the sections in ethylenediaminetetraacetic acid for 20 min. Staining with leptin antibody (rabbit polyclonal antibody, clone: orb10976, Biorbyt, San Francisco, CA, USA) was performed using avidin-streptavidin method. Positive and negative batch controls showed appropriate staining. The intensity of immunolabelling was scored as follows: 0 (no immunoreactivity), 1+ (weak immunoreactivity), 2+ (moderate immunoreactivity), 3+ (intense immunoreactivity).

Biochemical analysis

The fasting peripheral venous blood samples of 5 cc were obtained from each patient for glucose, insulin and leptin levels. They were centrifuged at 3,000 rpm for 10 min and stored at –20 °C for maximum of 3 months. The DIAsource Leptin-EASIA kit (DIAsource Immuno Assays S.A., Louvain-la-Neuve, Belgium) was used for serum leptin analysis. The results were obtained using ELISA-AID software (ElisaKit.com Pty Ltd, Scoresby, VIC, Australia). The BMI and use of antidiabetic drugs were noted.

Statistical analysis

All data collected throughout the clinical study were analysed using SPSS 15 statistical software (IBM Corp., Chicago, IL, USA). Nonparametric tests were used because of the patient numbers in the groups. Nonparametric groups were evaluated by the Mann-Whitney U test, and the chi-square and/or Fisher's exact tests were applied for intergroup comparisons. A $p < 0.05$ was considered statistically significant.

Results

There were 15 females and 17 males in the study. Nine male and 11 female patients formed group 1 while 8 male and 4 female patients were present in group 2. The patients' age in the groups ranged from 34 to 80 years with an average age of 57.65 and 54.50, resp. In terms of age and gender, there was no statistically significant difference observed between the groups ($p > 0.05$) (Fig. 1).

Body mass index, blood glucose and blood leptin levels were some of the other studied parameters. According to the BMI calculations, the median values were found as 27.45 for group 1 and 29.25 for group 2 patients. However, this difference was not statistically significant ($p > 0.05$). Furthermore, median blood glucose level of group 1 was found as 99.5 mg/dl while group 2 had a median glucose level of 95.5 mg/dl. This difference was not statistically significant either ($p > 0.05$). Serum median leptin levels for group 1 and group 2 were found as 5.75 and 7.28 ng/ml, resp. However, these results did not show any statistically significant difference ($p > 0.05$) (Fig. 1). Three patients with a history of antidiabetic treatment were found in group 1 while only one such patient was present in group 2.

Immunohistochemical staining for leptin receptors demonstrated different staining scores in terms of group 1 and 2 (Fig. 2). However, this difference was not found to be

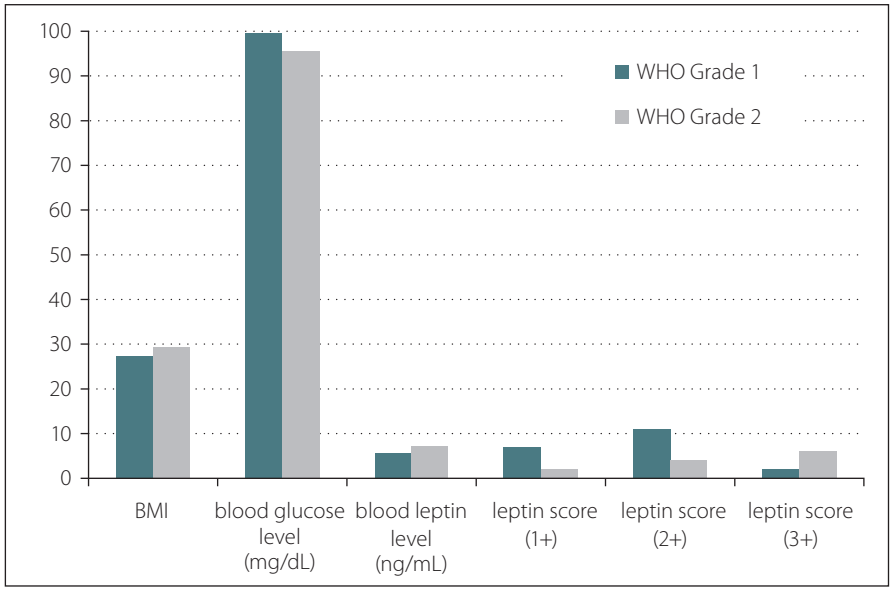

Fig. 1. Bar graph demonstrating the results of the leptin study. There is no statistically significant difference observed between the parameters.

BMI – body mass index; WHO – World Health Organisation

Obr. 1. Sloupcový graf znázorňující výsledky studie leptinu. Nebyly nalezeny žádné signifikantní rozdíly mezi parametry.

BMI – index tělesné hmotnosti; WHO – Světová zdravotnická organizace

proLékaře.cz | 13.5.2026

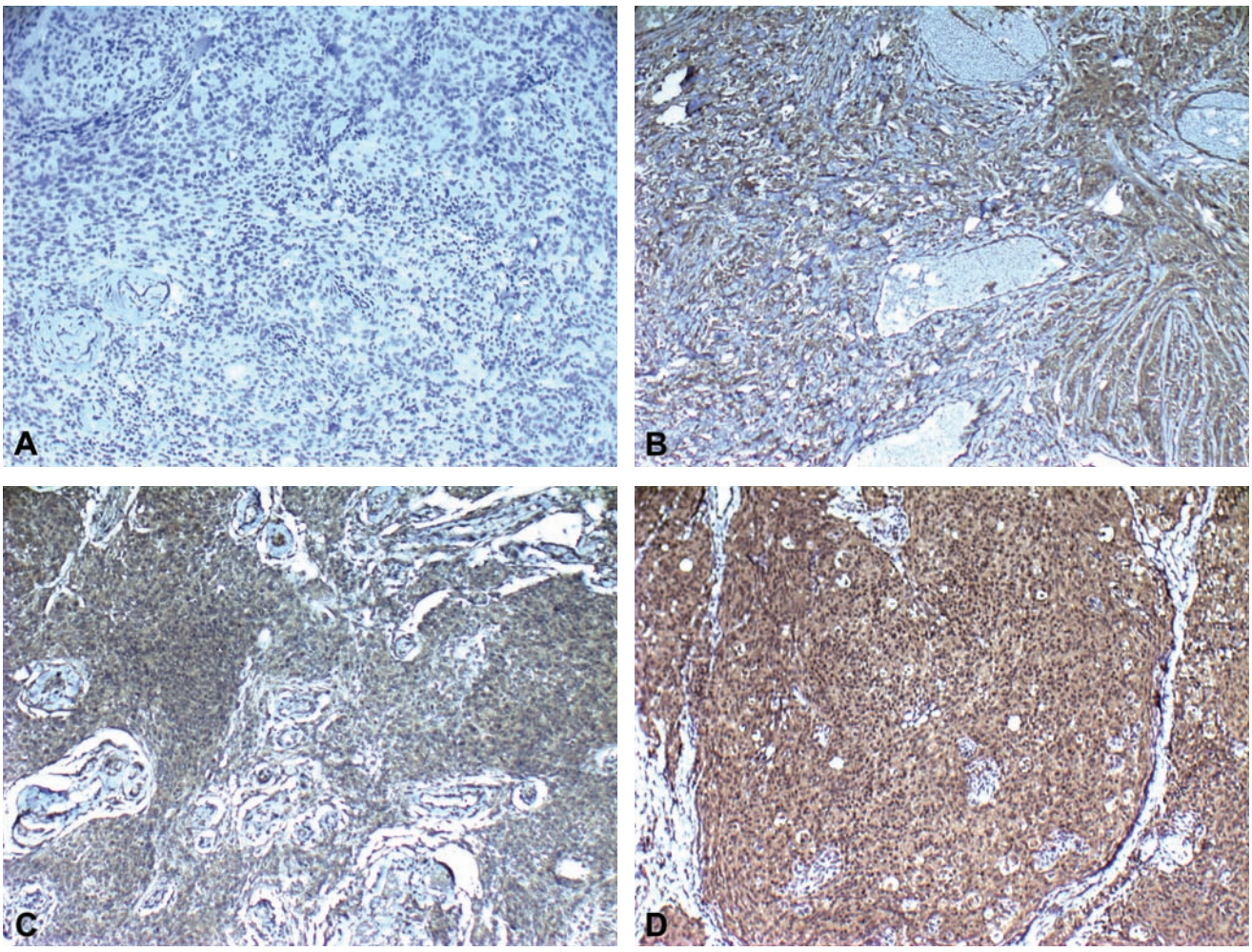

Fig 2. Immunohistochemical staining scores showing A) none (0), B) weak (1), C) moderate (2) and D) intense (3) immunoreactivity (leptin ×100).

Obr. 2. Imunohistochemické skóre zabarvení ukazující A) žádné (0), B) slabé (1), C) střední (2) a D) intenzivní (3) imunoreaktivitu (leptin × 100).

statistically significant with a p = 0.054. The data of the study are shown in Tab. 1.

Discussion

Meningiomas are believed to originate from the arachnoid cap cells. Different etiologic factors have been proposed in literature. Among these, trauma and ionising radiation are the well known ones [1,12–18]. Schneider et al. [19] retrospectively analysed the risk factors and predisposing factors for the development of symptomatic meningioma during adult life in a group of 306 patients. The results of the study revealed association of pre-existing diabetes with meningioma in the age group of 40–69 years. In female patients, significant association of arterial hypertension and meningioma formation was noted in the age group of 60–69 years. Rheumatoid arthritis had negative association in both sexes over 50 years of age. Bronchial asthma, smoking and obesity were found to be not significantly related with meningioma development. A secondary primary tumour was present in 12 cases, the most frequent tumour being breast cancer (5/12). There were 32 patients in our study. The patients' age in the groups ranged from 34 to 80 years with an average age of 57.65 and 54.50, resp. In terms of age and gender, there was no statistically significant difference observed between the groups.

Body mass index is a strong suspect in the development of meningioma. There are several studies in the literature that refer to the relationship between BMI and meningioma. Aghi et al. [20] retrospectively studied 32 male patients with meningioma. The average BMI was 30.2 kg/m^2 and 47% of this group was found to be obese. They compared the postoperative complications of the meningioma group with those of the aneurysm and glioma group. The results showed high risk of postoperative complications in obese male patients harbouring meningioma. In a retrospective US study including 72,257 patients who underwent surgery for intracranial meningioma between 1998 and 2007, the association of weight and outcomes of meningioma was evaluated. The authors concluded that weight loss was the single most critical factor in patients experiencing higher mortality, complications, hospital charges and longer hospital stay. Malignant tumours were more common in patients with weight loss (6.40 vs 4.30%, p = 0.03). Obesity seemed to reduce mortality (odds ratio [OR] 0.47; p = 0.0006) and complications (OR 0.8; p = 0.0007) in women. In The HUNT

proLékaře.cz | 13.5.2026

Tab. 1. The total data of study.

Patient ID	Gender	Age	WHO grade	BMI	Anti-diabetic drug	Blood insulin level (μU/mL)	Blood glucose level (mg/dL)	Blood leptin level (ng/mL)	Immunohisto-chemical leptin staining score
1	F	62	1	33.5	+	15.5	105	45	3
2	M	38	1	25.3	–	6.8	94	2.72	1
3	M	59	1	34.1	–	4.7	145	3.08	1
4	F	63	1	26.4	–	33.7	125	11.79	1
5	F	50	1	23	–	4.9	89	4.92	1
6	F	53	1	28.9	–	34.8	192	8.24	1
7	M	60	1	26.9	–	22.4	115	2.5	3
8	F	34	1	25.1	–	6.5	95	5.81	2
9	F	40	1	25.9	+	4.9	90	8.75	2
10	M	70	1	23.9	–	5.6	100	3.24	1
11	M	65	1	39.8	–	10.8	99	13.52	2
12	F	42	1	35.2	–	5.2	87	15.53	2
13	M	59	1	25	–	6.1	97	1.1	2
14	F	80	1	29.3	+	2.5	148	10.06	2
15	M	47	1	28	–	5.1	92	1.87	2
16	M	47	1	27.4	–	84.9	162	1.65	2
17	M	70	1	26.5	–	117.5	292	3.79	2
18	F	49	1	27.5	–	11.4	111	5.69	2
19	F	52	1	30.5	–	8.7	87	10.52	1
20	F	64	1	32.4	–	27.3	95	7.06	2
21	M	61	2	31.8	–	10.70	94	4.02	3
22	M	55	2	24.6	–	5	85	3.3	2
23	M	59	2	27	–	7.6	85	11.51	2
24	F	58	2	34	–	10.4	108	29.03	2
25	F	43	2	27.1	–	14.3	102	15.46	3
26	M	46	2	27.7	–	5	85	9.71	1
27	M	73	2	22.3	+	46.9	197	1.2	3
28	M	77	2	30.8	–	9.5	102	4.02	3
29	M	37	2	26	–	13.8	79	0.97	3
30	M	45	2	33.6	–	13.7	80	4.86	2
31	F	52	2	33.1	–	13.1	97	30.77	1
32	F	48	2	38.2	–	10.6	103	11.45	3

BMI – body mass index; F – female; M – male; WHO – World Health Organisation

study, Wiedmann et al. [21] reported that BMI was positively associated with meningioma risk in women. Furthermore, in a recent meta analysis, Shao et al. [22] suggested that obesity, but not being overweight, was associated with an increased risk of meningioma. The results of a European prospective cohort, including 203 meningioma patients, supported an increase in risk of meningioma with higher BMI among both men and women [23]. In our study, only 4 patients were in normal ranges while 12 patients were obese and 16 patients were overweight according to the BMI calculations. When we compared the normal BMI patients and the overweight plus obese patients, this difference was statistically significant ($p < 0.05$). However, median values for BMI were found as 27.45 for group 1 and 29.25 for group 2. This difference was not statistically significant.

Leptin and leptin receptors were shown to be overexpressed in various tumours, including breast, colorectal, endometrial and prostate. But the potential role of leptin

proLékaře.cz | 13.5.2026

in human brain tumours has not been explored in detail yet. Most leptin studies on human brain tumours focused on malignant tumours, especially glioblastomas [24–27]. Knerr et al. [28] assessed human intracranial tumours for their gene expression pattern of leptin and leptin receptors. They investigated 35 inactive pituitary adenomas, 8 meningiomas, 7 prolactinomas, 7 somatotropinomas and 7 astrocytomas. They concluded that leptin and its receptors were expressed in various intracranial tumours but their distribution did not exhibit a characteristic or functional pattern. Riolfi et al. [29] were the first to demonstrate leptin and receptor expression on the protein level in a large series of brain cancer specimens. They have screened 87 human brain tumour biopsies using immunohistochemistry and have detected leptin and ObR in 55.20% and 60.90% of cases, resp. Furthermore, the authors observed highly significant association between leptin/ObR and the degree of tumour malignancy. The leptin/ObR system was highly expressed in glioblastomas and anaplastic astrocytomas, whereas there was a lower expression of both markers noted in low-grade astrocytomas and gangliogliomas.

Maffei et al. [30] reported that obese humans have high circulating leptin levels that are directly correlated to the total amount of adipose tissue. In our study, median serum leptin values for overweight and obese patients were found to be 5.75 and 10.985 ng/ml, resp. Statistically significant difference was observed between the overweight and obese patients. These results were similar to the study conducted by Maffei et al. Furthermore, serum median leptin levels for group 1 and group 2 were found as 5.75 and 7.28 ng/ml, resp. But, these results did not show any statistically significant difference.

Riolfi et al. [29] reported that in addition to endogenous hormones, such as oestrogen or progesterone, or fatty tissue-associated proinflammatory cytokines, leptin receptor expression status might be a risk factor for meningioma growth and progression. They have screened 158 meningiomas (low-grade meningiomas, N = 114; high-grade meningiomas, N = 44). Conversely, our study is limited by the number of patients as well as having no grade III meningioma patients.

Riolfi et al. [29] also reported a positive correlation between the expression of leptin/leptin receptor and the degree of tumour malignancy. Similarly in breast and gastric cancers, overexpression of leptin/leptin receptor was significantly associated with greater tumour size, higher tumour grade/stage and poorer prognosis. In our study, immunohistochemical staining for leptin receptors demonstrated different staining scores in terms of grade I and II meningiomas. However, this difference was not found to be statistically significant with a $p = 0.054$. We speculate that this borderline insignificant result with a 0.004 difference could originate from the limited number of group 2 patients.

To our knowledge, the main drawback of the present study is the limited number of patients and having no grade III meningioma patients due to lack of sufficient patient cooperation and participation.

Conclusion

Our data reveal that leptin receptors are found in various numbers in meningioma patients and may be correlated with tumour grade. Further studies with larger cohorts are needed to reveal an association between leptin and intracranial meningioma development.

References

1. Wiemels J, Wrensch M, Claus EB. Epidemiology and etiology of meningioma. J Neurooncol 2010; 99(3): 307–314. doi: 10.1007/s11060-010-0386-3.

2. Ahima RS, Saper CB, Flier JS et al. Leptin regulation of neuroendocrine systems. Front Neuroendocrinol 2000; 21(3): 263–307. doi: 10.1006/frne.2000.0197.

3. Morrison CD. Leptin signaling in brain: a link between nutrition and cognition? Biochim Biophys Acta 2009; 1792(5): 401–408. doi: 10.1016/j.bbadis.2008.12.004.

4. Bado A, Levasseur S, Attoub S et al. The stomach is a source of leptin. Nature 1998; 394(6695): 790–793. doi: 10.1038/29547.

5. Wang J, Liu R, Hawkins M et al. A nutrient-sensing pathway regulates leptin gene expression in muscle and fat. Nature 1998; 393(6686): 684–688. doi: 10.1038/31474.

6. Hoggard N, Hunter L, Duncan JS et al. Leptin and leptin receptor mRNA and protein expression in the murine fetus and placenta. Proc Natl Acad Sci U S A 1997; 94(20): 11073–11078.

7. Elmquist JK, Bjorbaek C, Ahima RS et al. Distributions of leptin receptor mRNA isoforms in the rat brain. J Comp Neurol 1998; 395(4): 535–547.

8. Morash BA, Imran A, Wilkinson D et al. Leptin receptors are developmentally regulated in rat pituitary and hypothalamus. Mol Cell Endocrinol 2003; 210(1–2): 1–8.

9. Steppan CM and Swick AG. A role for leptin in brain development. Biochem Biophys Res Commun 1999; 256(3): 600–602. doi: 10.1006/bbrc.1999.0382.

10. Clement K, Vaisse C, Lahlou N et al. A mutation in the human leptin receptor gene causes obesity and pituitary dysfunction. Nature 1998; 392(6674): 398–401. doi: 10.1038/32911.

11. Friedman JM. Leptin, leptin receptors, and the control of body weight. Nutr Rev 1998; 56(Pt 2): s38–s46.

12. Aras Y, Akcakaya MO, Aydoseli A et al. Multiple atypical recurrent meningiomas 13 years after radiotherapy for unilateral retinoblastoma: case report and review of the literature. Neurol Neurochir Pol 2013; 47(1): 80–85.

13. Artico M, Cervoni L, Carloia S et al. Development of intracranial meningiomas at the site of cranial fractures. Remarks on 15 cases. Acta Neurochir (Wien) 1995; 136(3–4): 132–134.

14. Cervoni L, Celli P, Maraglino C et al. Intracranial meningioma at the site of a previous cranial fracture: case report and review of the literature. Ital J Neurol Sci 1996; 17(1): 79–81.

15. Chourmouzi D, Papadopoulou E, Kontopoulos A et al. Radiation-induced intracranial meningioma and multiple cavernomas. BMJ Case Rep 2013; 2013: pii: bcr2013010041. doi: 10.1136/bcr-2013-010041.

16. Francois P, N'Dri D, Bergemer-Fouquet AM et al. Post-traumatic meningioma: three case reports of this rare condition and a review of the literature. Acta Neurochir (Wien) 2010; 152(10): 1755–1760. doi: 10.1007/s00701-010-0730-6.

17. Salvati M, Cervoni L, Artico M. High-dose radiation-induced meningiomas following acute lymphoblastic leukemia in children. Childs Nerv Syst 1996; 12(5): 266–269.

18. Vinchon M, Leblond P, Caron S et al. Radiation-induced tumors in children irradiated for brain tumor: a longitudinal study. Childs Nerv Syst 2011; 27(3): 445–453. doi: 10.1007/s00381-011-1390-4.

19. Schneider B, Pulhorn H, Rohrig B et al. Predisposing conditions and risk factors for development of symptomatic meningioma in adults. Cancer Detect Prev 2005; 29(5): 440–447. doi: 10.1016/j.cdp.2005.07.002.

20. Aghi MK, Eskandar EN, Carter BS et al. Increased prevalence of obesity and obesity-related postoperative complications in male patients with meningiomas. Neurosurgery 2007; 61(4): 754–760. doi: 10.1227/01.NEU.0000298903.63635.E3.

21. Wiedmann M, Brunborg C, Lindemann K et al. Body mass index and the risk of meningioma, glioma and schwannoma in a large prospective cohort study (The HUNT Study). Br J Cancer 2013; 109(1): 289–294. doi: 10.1038/bjc.2013.304.

22. Shao C, Bai LP, Qi ZY et al. Overweight, obesity and meningioma risk: a meta-analysis. PLoS One 2014; 9(2): e90167. doi: 10.1371/journal.pone.0090167.

23. Michaud DS, Bove G, Gallo V et al. Anthropometric measures, physical activity, and risk of glioma and meningioma in a large prospective cohort study. Cancer Prev Res (Phila) 2011; 4(9): 1385–1392. doi: 10.1158/1940-6207.CAPR-11-0014.

24. Ferla R, Bonomi M, Otvos L Jr et al. Glioblastoma-derived leptin induces tube formation and growth of endothelial cells: comparison with VEGF effects. BMC Cancer 2011; 11: 303. doi: 10.1186/1471-2407-11-303.

25. Ferla R, Haspinger E, Surmacz E. Metformin inhibits leptin-induced growth and migration of glioblastoma cells. Oncol Lett 2012; 4(5): 1077–1081. doi: 10.3892/ol.2012.843.

26. Han G, Wang L, Zhao R et al. Leptin promotes human glioblastoma growth through activating signal transducers and activators of transcription 3 signaling. Brain Res Bull 2012; 87(2–3): 274–279. doi: 10.1016/j.brainresbull.2011.11.007.

27. Lawrence JE, Cook NJ, Rovin RA et al. Leptin promotes glioblastoma. Neurol Res Int 2012; 2012: 870807. doi: 10.1155/2012/870807.

28. Knerr I, Schuster S, Nomikos P et al. Gene expression of adrenomedullin, leptin, their receptors and neuropeptide Y in hormone-secreting and non-fuctioning pituitary adenomas, meningiomas and malignant intracranial tumours in humans. Neuropathol Appl Neurobiol 2001; 27(3): 215–222.

29. Riolfi M, Ferla R, Del Valle L et al. Leptin and its receptor are overexpressed in brain tumors and correlate with the degree of malignancy. Brain Pathol 2010; 20(2): 481–489. doi: 10.1111/j.1750-3639.2009.00323.x.

30. Maffei M, Halaas J, Ravussin E et al. Leptin levels in human and rodent: measurement of plasma leptin and ob RNA in obese and weight-reduced subjects. Nat Med 1995; 1(11): 1155–1161.

proLékaře.cz | 13.5.2026

doi: 10.14735/amcsnn2019171

A comparative study of myasthenic patients in the Czech and Slovak Republics

Srovnávací studie pacientů s myastenií České a Slovenské republiky

Abstract

Aim: Existing epidemiological studies of myasthenia feature differences in incidence, prevalence, age- and gender-specific incidences, mortality rate, and even the prevalence of myasthenia subtypes. The aim of this study was to compare the overall management of patients with myasthenia, the severity of the disease, and a number of clinical and laboratory characteristics and therapy approaches amongst patients in the Czech Republic and the Slovak Republic. *Patients and methods:* Data were retrospectively collected from two registries in the Czech Republic (Brno) and the Slovak Republic (Bratislava). Data were randomly matched by age of onset of myasthenia and gender. The resulting groups consisted of 152 patients each. *Results:* There was almost no significant difference between the matched groups. The clinical form, positivity of antibodies to acetylcholine receptor, Myasthenia Gravis Composite Score, time to diagnosis, and percentage of thymomas and thymectomy were not significantly different. There were significant differences only in the occurrence of limb weakness at the onset of disease and in the choice of treatment modality. *Conclusions:* Our data suggest that at least part of previously observed heterogeneity between populations might be based on different age and gender distribution.

Souhrn

Cíl: Stávající epidemiologické studie vykazují rozdíly v incidenci, prevalenci, incidenci specifické dle věku a pohlaví pacientů, mortalitě, a dokonce i v prevalenci jednotlivých subtypů myastenie. Cílem této studie bylo porovnat celkovou péči o pacienty s myastenií, závažnost onemocnění, celou řadu klinických a laboratorních charakteristik a terapeutický přístup mezi pacienty v České a Slovenské republice. *Soubor a metody:* Data byla hodnocena retrospektivně ze dvou registrů v České republice (Brno) a Slovenské republice (Bratislava). Pacienti byly náhodně spárováni dle pohlaví a věku v době prvních příznaků myastenie. Výsledné skupiny sestávaly ze 152 pacientů. *Výsledky:* Mezi spárovanými skupinami nebyl téměř žádný signifikantní rozdíl. Klinická forma, pozitivita protilátek proti acetylcholinovým receptorům, Myasthenia Gravis Composite skóre, doba do stanovení diagnózy, procentuální zastoupení tymomů a tymektomie se významně nelišily. Významný rozdíl byl ale ve zvolené terapii a také v zastoupení oslabení končetin v úvodu onemocnění. *Závěr:* Naše výsledky svědčí pro fakt, že alespoň část dříve pozorované heterogenity mezi skupinami pacientů s myastenií může být vysvětlena rozdílným zastoupením mužů a žen a různou věkovou distribucí.

This publication was written at Masaryk University as a part of the MYO project, ref. MUNI/A/2017, with the support of a Specific University Research Grant, as provided by the Ministry of Education, Youth and Sports of the Czech Republic in the year 2017.

Further support was obtained from the Institutional Support of the Ministry of Health, ref. RVO FNBr - 65269705. None of the funding organizations or sponsors was involved in the design and conduct of the study, or the collection, management analysis and interpretation of the data. Tony Long (Svinošice) helped with English style corrections.

The authors declare they have no potential conflicts of interest concerning drugs, products, or services used in the study.
Autoři deklarují, že v souvislosti s předmětem studie nemají žádné komerční zájmy.
The Editorial Board declares that the manuscript met the ICMJE "uniform requirements" for biomedical papers.
Redakční rada potvrzuje, že rukopis práce splnil ICMJE kritéria pro publikace zasílané do biomedicínských časopisů.

M. Horáková[1], I. Martinka[2], S. Voháňka[3], P. Špalek[2], J. Bednařík[3]

[1] Department of Neurology, Faculty of Medicine, Masaryk University and University Hospital Brno, Czech Republic
[2] Department of Neurology, Centre for Neuromuscular Diseases, University Hospital and Hospital Ružinov, Bratislava, Slovak Republic
[3] Department of Neurology, Centre for Neuromuscular Diseases, Masaryk University and University Hospital Brno, Czech Republic

MUDr. Magda Horáková
Department of Neurology
Faculty of Medicine
Masaryk University
University Hospital
Jihlavská 20
625 00 Brno
Czech Republic
e-mail:
magda.horakova@mail.muni.cz

Accepted for review: 12. 12. 2018
Accepted for print: 25. 2. 2019

Key words
myasthenia gravis – population characteristics – comparison – registries

Klíčová slova
myastenie – charakteristiky populace – srovnání – registry

proLékaře.cz | 13.5.2026

Introduction

Myasthenia gravis (MG) is a typical autoimmune disorder, since the pathogenic role of auto-reactive antibodies is evident. Detection of muscle-binding antibodies in patients' sera [1] led to the autoimmune theory of MG in the early 1960s [2]. Further studies described antibodies to several compounds derived from muscle membrane [3] that led to symptoms typical of MG if passively transferred to mice, notably acetylcholine receptor (AChR) and muscle specific kinase (MuSK). [4,5]. Thus, the pathogenesis of MG is clear.

Nevertheless, the triggering factors and the natural course of the disease remain to be elucidated. As the monozygotic twin concordance rate in MG is 35.5% [6], it is certain that genetics plays at least a partial role. Nevertheless, the remaining percentage leaves options open for other factors, such as the environment. According to one systematic review, the incidence and prevalence rates vary greatly depending on where the study took place. The incidence rate ranges from 1.7 to 21.3 cases per mil person-years and the prevalence rate ranges from 15 to 179 per mil [7]. The reason for this marked heterogeneity remains unclear. As different populations have variable access to neurological healthcare, the numbers may by slightly biased by under-diagnosis. However, genetic and environmental factors are very likely to play key roles.

Epidemiological studies revealed still more differences. In European countries, the disease affects mainly adults, while child-onset MG (at under 14 years old) accounts for almost 45% of the MG population in China [8]. Even in European countries, age- and gender-specific incidences are significantly different between populations [7]. Although detailed population-based data on serological subtypes of MG are lacking, the prevalence of MG subtypes does not correlate with overall prevalence. According to unpublished data from Prof. Vincent of Oxford University in the United Kingdom, the reported number of MuSK-MG patients indicates a north-south decline in Europe [9]. Published data on therapy approach and severity expressed by specific outcome measures across different populations are scarce, but the mortality rates (defined as MG-related deaths) range from 0.06 to 0.89 per mil person-years [7].

The aim of this study was to compare the overall management of patients with MG, the severity of the disease, and a number of clinical and laboratory characteristics and therapy approaches in the Czech and Slovak Republics. The Czech and Slovak Republics are neighbouring countries in central Europe that once constituted a single federal republic, known as Czechoslovakia, until 1993. Even though each country has a separate healthcare system now, they share similar systems of compulsory general healthcare insurance, largely accessible to the general population.

Patients and methods

Data were retrospectively collected from two registries in the Czech Republic (Brno, a regional capital city) and the Slovak Republic (Bratislava, the national capital city). The Slovak registry is nationwide (from a state with 5.4 mil inhabitants [10]), and data have been collected since 1977 [11]. The registry in Brno is more local, gathering data from the south-eastern part of the Czech Republic (a region with 1.2 mil inhabitants [12]) since 2001. The following characteristics were retrieved from visits during the January–December 2016 period: age of onset, gender, clinical form, Myasthenia Gravis Composite (MGC) score at the last visit, Myasthenia Gravis Foundation of America (MGFA) classification at the maximum severity of the disease, first symptoms referred to neurologist, time to diagnosis, AChR antibody positivity, history of thymoma, thymectomy, thyreopathy, and modality of treatment at the last visit. The drugs were grouped into cholinesterase inhibitors (ChEI), corticosteroids, azathioprin, ciclosporin, and other immunosuppressants (cyclophosphamide, mycophenolate mofetil). The term "early-onset MG" was defined as that occurring at the age under 50 years at first manifestation. All patients who had visited in the period of January–December 2016 were included. The criteria were fulfilled by 189 patients from Brno and 508 from Bratislava.

Patients from each group differed significantly both in age of onset and gender. Therefore, the data were randomly matched by age of onset and gender to enable comparison of all characteristics. The resulting groups consisted of 152 patients each. In consideration of the lack of data normality, the Mann-Whitney U test was employed to compare differences in continuous variables. Fisher's exact test or Pearson chi-squared test ($\chi 2$) was used to compare categorical variables. Statistically significance was set at $P < 0.05$. Bonferroni correction for multiple testing was used as required. Data analysis was performed using IBM-SPSS software (Version 22, SPSS Inc., Chicago, IL, USA) and Statistica (Version 12, StatSoft Inc., Tulsa, OK, USA).

Results

The basic characteristics of the two groups appear in Tab. 1. There was a statistically significant difference between groups in

Tab. 1. Basic characteristics of Czech and Slovak groups (unmatched data).

		Czech group (unmatched n = 189)	Slovak group (unmatched n = 508)	statistical significance
age of onset	mean	58.8	54.2	P = 0.001
	95% CI for mean	(56.4, 61.2)	(52.6, 55.7)	
	median	63	58	
gender	female	77 (40.7%)	265 (52.2%)	P = 0.008
	male	112 (59.3%)	243 (47.8%)	
AChR antibodies	positive	166 (89.7%)	414 (82.3%)	P = 0.021
	negative	19 (10.3%)	89 (17.7%)	
clinical form	ocular	51 (27.0%)	120 (23.6%)	P = 0.206
	generalized	138 (73.0%)	388 (76.4%)	
pathology of thymus	thymoma	21 (11.8%)	45 (10.5%)	P = 0.001
	hyperplasia	8 (4.5%)	10 (2.3%)	
	none	149 (83.7%)	373 (87.2%)	

AChR – acetylcholine receptor; CI – confidence interval; n – number

proLékaře.cz | 13.5.2026

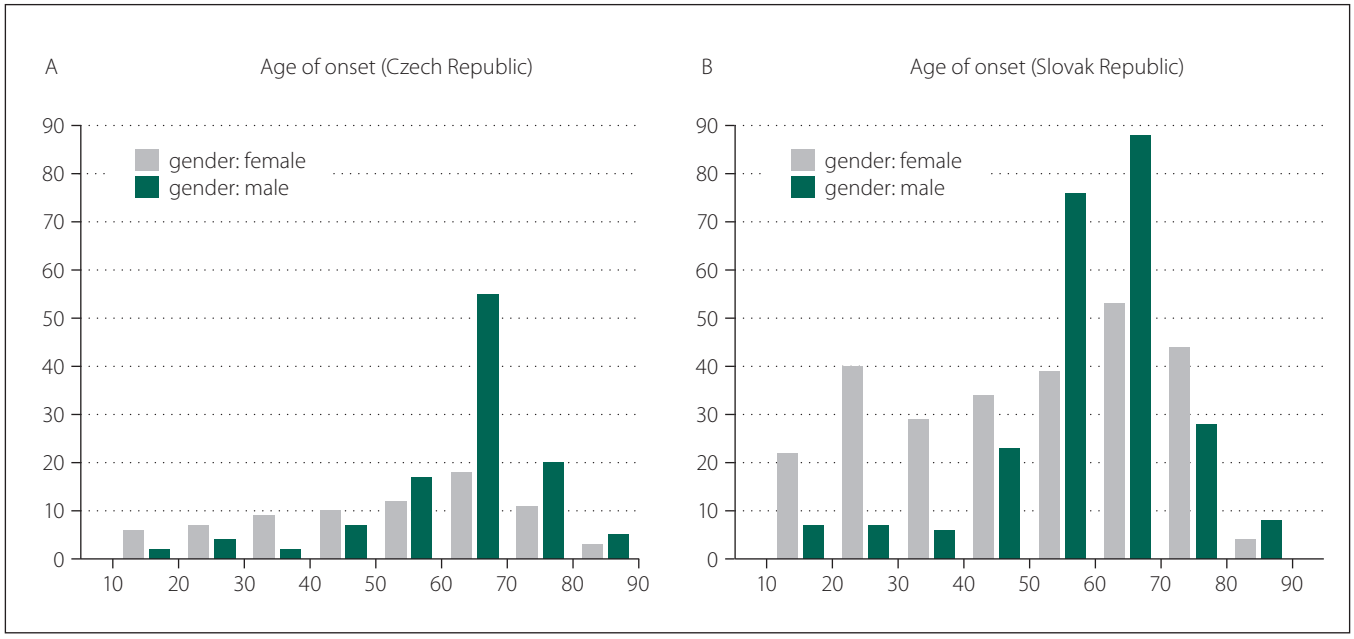

Fig. 1. Distribution of age of onset (in years) in the Czech Republic (A) and the Slovak Republic (B).
Obr. 1. Rozdělení podle věku v době nástupu onemocnění (v letech) v České republice (A) a ve Slovenské republice (B).

both age of onset (P = 0.001) and gender (P = 0.008), as appears in Fig. 1 A, B. As above, data were then matched by age of onset and gender to enable comparison of all characteristics. Both groups consisted of 152 patients, of whom 44.7% were female. The average age of onset was 57 years in both groups.

Clinical characteristics

There was almost no significant difference in clinical characteristics between the two groups (Tab. 2), apart from initial occurrence of limb weakness, the proportion of which was higher in the Slovak group. The most common initial symptoms in both groups were diplopia and ptosis (ocular). Furthermore, the ocular symptoms were the only ones present in more than half the patients at the onset of disease; however, only about a quarter of patients sustained with pure ocular form. Half the patients with initially pure ocular symptoms, therefore, developed generalized MG. Even though the average MGC score was higher in the Slovak group, the proportion of patients without symptoms (MGC zero) was also higher in the Slovak group.

Time to diagnosis

In 88.8% of patients from the Czech group and 84.8% of patients from the Slovak group, the diagnosis was made within one year of initial manifestation. The mean and median

Tab. 2. Clinical characteristics.

		Czech group (matched: n = 152)	Slovak group (matched: n = 152)	statistical significance
clinical form	generalized	113 (74.3%)	115 (75.7%)	P = 0.447
	pure ocular	39 (25.7%)	37 (24.3%)	
MGC score	mean	1.89	2.45	P = 0.678
	95% CI for mean	(1.32, 2.46)	(1.68, 3.23)	
	median	0	0	
	maximum	26	35	
	patients with MGC=0	79 (52.0%)	94 (61.8%)	
MGFA classification	I	39 (25.7%)	37 (24.3%)	P = 0.210
	IIa	16 (10.5%)	21 (13.8%)	
	IIb	63 (41.4%)	75 (49.3%)	
	III	24 (15.8%)	14 (9.2%)	
	IV	5 (3.3%)	1 (0.7%)	
	V	5 (3.3%)	4 (2.6%)	
initial symptoms	ocular	120 (78.9%)	110 (72.4%)	P = 0.114
	only ocular	83 (54.6%)	78 (51.3%)	P = 0.323
	bulbar	51 (33.6%)	51 (33.6%)	P = 0.548
	neck	10 (6.6%)	17 (11.2%)	P = 0.113
	extremities	15 (9.9%)	37 (24.3%)	P = 0.001
thyreopathy	yes	27 (17.8%)	35 (23.0%)	P = 0.319
	no	125 (82.2%)	117 (77.0%)	

CI – confidence interval; MGC – Myasthenia Gravis Composite; MGFA – Myasthenia Gravis Foundation of America; n – number

proLékaře.cz | 13.5.2026

Tab. 3. Time to diagnosis.

		Czech group	Slovak group	statistical significance
time to diagnosis (months)	mean	6.8	7.5	P = 0.391
	median	2.5	3.0	
	minimum	1.0	0.25	
	maximum	120.0	72.0	

Tab. 4. Thymoma and thymectomy.

		Czech group	Slovak group	statistical significance
thymoma	yes	18 (11.8%)	19 (12.5%)	P = 0.362
	hyperplasia	8 (5.3%)	3 (2.0%)	
	no	126 (82.9%)	130 (85.5%)	
thymectomy	yes	30 (19.7%)	40 (26.3%)	P = 0.110
	no	122 (80.3%)	112 (73.7%)	

Tab. 5. Therapy.

		Czech group	Slovak group	statistical significance
therapy	ChEI	113 (74.30%)	130 (85.50%)	P < 0.001
	corticosteroids	93 (61.20%)	57 (37.50%)	
	azathioprin	77 (50.70%)	118 (77.60%)	
	ciclosporin	31 (20.40%)	10 (6.60%)	
	other	2 (1.3%)	3 (1.90%)	

ChEI – cholinesterase inhibitors

were similar (Tab. 3) and the difference was not statistically significant.

AChR antibodies

Serology of AChR-antibodies is a routine examination supporting the diagnosis of MG in both countries. Seronegative results appeared in 10.5 and 14.5% of patients in the Czech and Slovak groups respectively, and the difference was not statistically significant. Positivity of AChR-antibodies in both groups increased with age. Whereas 37% of patients in the early-onset group were seronegative, the proportion decreased to 7% in the late-onset group.

Thymoma and thymectomy

Imaging of the mediastinum represents also a routine procedure in both countries. Thymoma was diagnosed in approximately 12% of patients in both groups (Tab. 4). Occurrence of thymoma did not differ with age in the Slovak group (11.6% in early-onset and 12.8% in late-onset), while in the Czech group thymoma was diagnosed in 27.9 and 5.5% of early- and late-onset MG, respectively.

Therapy

Therapy approaches differed (Tab. 5). Patients in the Czech group received corticosteroids more often compared to ChEI and immunosuppressants.

Discussion

Our data suggest that at least part of the observed heterogeneity between different populations [7] may be based on different gender and age distributions. As the basic characteristics of both unmatched groups reveal in Tab. 1, some differences (particularly in age of onset, gender, and seropositivity of AChR) are obvious. Nevertheless, after correction for differences in age and gender, both groups showed very similar clinical and laboratory characteristics. In particular, MGC score and MGFA classification were not significantly different.

The fact that the MGC score was used uniformly in both groups lends weight to this study. It describes the actual severity of symptoms and thus reflects the patient care and enables more comprehensive comparisons.

As there were only few differences even in matched groups, they should be mentioned. Patients from the Slovak group presented more often with limb weakness among the first symptoms. The reason for this distinction is unclear. As limb weakness in elderly patients might be caused by other comorbidities (spinal and intervertebral disc diseases, polyneuropathy, ischemia, obesity, etc.), such weakness could have been attributed to other causes in the Czech group and not recorded as an MG symptom. Another possible explanation, later diagnosis in the Slovak group with more pronounced symptoms, is not supported by the almost identical time to diagnosis. While there was no difference in the total number of patients with histories of thymoma, there was a clearly higher percentage of thymoma in early-onset myasthenia in the Czech group. This finding is not in agreement with published studies [13,14]. In general, MRI was used as a mediastinal imaging modality in the Czech group, while contrast CT was used in the Slovak group. As the sensitivity of MRI and contrast CT is similar for detecting thymoma, the difference in early-onset thymoma is not explained and the reason for it remains unclear. Nevertheless, the imaging method used might partly explain the higher percentage of hyperplasia in the Czech group, for which MRI is more accurate [15].

Even though there was a clear difference in the choice of treatment modality (Tab. 5), the MGC score in both groups was similar. Therefore, it seems that particular drug choice is probably based on local practice or insurance coverage and does not affect therapeutic response. As more than half the patients were without symptoms at the last visit and the median time to diagnosis was under three months, patient care in both countries appears to be excellent.

proLékaře.cz | 13.5.2026

Our study has a number of limitations. First, the registry in the Czech Republic is not nationwide, since it covers only a part of the country that is not strictly defined (approximately 1.2 mil of 10.6 mil out inhabitants [12]). Further, as only patients who had visited in the defined period were included, the entire MG population in the Slovak Republic was not covered. This rendered it impossible to calculate and compare prevalence in the two countries. Also, a partial explanation of the observed differences in age and gender may be found in the fact that some patients in a given area were referred to other Czech neuromuscular centres, and diagnosed and treated in them.

Conclusion

We report a comparative study of two MG groups from central Europe. Both groups differed significantly both in age of onset and gender. Nevertheless, the groups were very similar after correction for these factors. The heterogeneity among MG populations is certainly largely due to genetic and environmental factors, but our study suggests that some of this heterogeneity might be explained by different age and gender distributions. This should be taken to account when comparing MG populations.

References

1. Strauss AJ, Seegal BC, Hsu KC et al. Immunofluorescence demonstration of a muscle binding, complement-fixing serum globulin fraction in myasthenia gravis. Exp Biol Med 1960; 105(1): 184–191.

2. Simpson JA. Myasthenia gravis: a new hypothesis. Scott Med J 1960; 5: 419–436.

3. Vrolix K, Fraussen J, Molenaar PC et al. The auto-antigen repertoire in myasthenia gravis. Autoimmunity 2010; 43(5–6): 380–400. doi: 10.3109/08916930903518073.

4. Vincent A, Newsom-Davis J. Acetylcholine receptor antibody as a diagnostic test for myasthenia gravis: results in 153 validated cases and 2967 diagnostic assays. J Neurol Neurosurg Psychiatry 1985; 48(12): 1246–1252.

5. Hoch W, McConville J, Helms S et al. Auto-antibodies to the receptor tyrosine kinase MuSK in patients with myasthenia gravis without acetylcholine receptor antibodies. Nat Med 2001; 7(3): 365–368. doi: 10.1038/85520.

6. Ramanujam R, Pirskanen R, Ramanujam S et al. Utilizing twins concordance rates to infer the predisposition to myasthenia gravis. Twin Res Hum Genet 2011; 14(2): 129–136. doi: 10.1375/twin.14.2.129.

7. Carr AS, Cardwell CR, McCarron PO et al. A systematic review of population based epidemiological studies in myasthenia gravis. BMC Neurol 2010; 10: 46. doi: 10.1186/1471-2377-10-46.

8. Huang X, Liu WB, Men LN et al. Clinical features of myasthenia gravis in southern China: a retrospective review of 2,154 cases over 22 years. Neurol Sci 2013; 34(6): 911–917. doi: 10.1007/s10072-012-1157-z.

9. Koneczny I, Cossins J, Vincent A. The role of muscle-specific tyrosine kinase (MuSK) and mystery of MuSK myasthenia gravis. J Anat 2014; 224(1): 29–35. doi: 10.1111/joa.12034.

10. Štatistický úrad Slovenskej republiky. Demografia a sociálna štatistika. [online]. Available from URL: https: //slovak.statistics.sk.

11. Martinka I, Fulova M, Spalekova M et al. Epidemiology of myasthenia gravis in Slovakia in the years 1977–2015. Neuroepidemiology 2018; 50.

12. Český statistický úřad. Statistická ročenka Jihomoravského kraje 2015. [online]. Available from URL: https: //www.czso.cz/csu/czso/statisticka-rocenka-jihomoravskeho-kraje-2015.

13. Berrih-Aknin S, Frenkian-Cuvelier M, Eymard B. Diagnostic and clinical classification of autoimmune myasthenia gravis. J Autoimmun 2014; 48–49: 143–148. doi: 10.1016/j.jaut.2014.01.003.

14. Marx A, Pfister F, Schalke B et al. The different roles of the thymus in the pathogenesis of the various myasthenia gravis subtypes. Autoimmun Rev 2013; 12(9): 875–884. doi: 10.1016/j.autrev.2013.03.007.

15. Pirronti T, Rinaldi P, Batocchi AP et al. Thymic lesions and myasthenia gravis. Diagnosis based on mediastinal imaging and pathological findings. Acta Radiol 2002; 43(4): 380–384.

Cestovní grant ČNS

Česká neurologická společnost ČLS JEP vypisuje možnost získání cestovního grantu na podporu účasti mladých lékařů na 5th Congress of the European Academy of Neurology, který se koná 29. 6.–2. 7. 2019 v Oslu, https://www.ean.org/oslo2019/. Termín pro podání žádostí: **30. 4. 2019**.

Pravidla a podmínky získání grantu naleznete na: www.czech-neuro.cz.

proLékaře.cz | 13.5.2026

doi: 10.14735/amcsnn2019176

Moderní mikrochirurgie jako trvalé, bezpečné a šetrné řešení nekrvácejících mozkových výdutí

Modern microsurgery as a permanent, safe and gentle solution of unruptured intracranial aneurysms

Autoři deklarují, že v souvislosti s předmětem studie nemají žádné komerční zájmy.
The authors declare they have no potential conflicts of interest concerning drugs, products, or services used in the study.
Redakční rada potvrzuje, že rukopis práce splnil ICMJE kritéria pro publikace zasílané do biomedicínských časopisů.
The Editorial Board declares that the manuscript met the ICMJE "uniform requirements" for biomedical papers.

J. Šroubek[1], J. Hanuška[1], O. Šoula[1], R. Tomáš[1], R. Bruna[2], J. Klener[1]

[1] Neurochirurgickéo ddělení, Nemocnice Na Homolce, Praha
[2] Klinika zobrazovacích metod 2. LF UK a FN Motol, Praha

MUDr. Jan Šroubek
Neurochirurgické oddělení
Nemocnice Na Homolce
Roentgenova 37/2
150 30 Praha
e-mail: jan.sroubek@homolka.cz

Přijato k recenzi: 6. 11. 2018
Přijato do tisku: 22. 1. 2019

Souhrn

Cíl: Nekrvácející mozkové výdutě (unruptured intracranial aneurysms; UIA) se vzhledem ke stoupající dostupnosti a lepší kvalitě zobrazovacích metod stávají stále častější diagnózou v neurologické a neurochirurgické praxi. Vzhledem k existenci rizika ruptury a krvácení, je na místě zvážit jejich uzávěr. Na indikaci vyřazení výdutě z cirkulace a způsob vyřazení nejsou zcela jednotné názory. Prezentujeme výsledky pacientů s UIA operovaných na našem oddělení v průběhu posledních 9 let a náš pohled na tuto problematiku. *Soubor a metodika:* Pacienti s UIA operovaní na našem oddělení byli zahrnuti do souboru, který jsme retrospektivně analyzovali s důrazem na hodnocení bezpečnosti výkonu a úplnosti vyřazení výdutě. *Výsledky:* Za 9 let bylo operováno 146 pacientů se 184 incidentálními nebo koincidentálními výdutěmi. Nejčastěji byly výdutě lokalizovány na střední mozkové tepně (40 %). Perioperační komplikace se vyskytly u 10 % pacientů a celková chirurgická morbidita/mortalita byla 3,5/0 %. U 143 pacientů byla provedena kontrolní CTA, která potvrdila úplnou obliteraci výdutě v 99 %. Průměrný follow-up pacientů byl 4,5 roku. *Závěr:* Naše výsledky ukazují, že mikrochirurgická léčba UIA je bezpečnou, dlouhodobě účinnou léčbou, dobře tolerovanou pacienty. Zejména v případě UIA, kde hlavním smyslem léčebné intervence je trvalá eliminace rizika krvácení, by měla být vždy zvažována jako léčebná modalita.

Abstract

Aim: Unruptured intracranial aneurysms (UIA) are getting more frequently diagnosed in neurology and neurosurgery clinics as the quality and availability of diagnostic radiology methods increases. Due to the risk of rupture and bleeding, aneurysm occlusion should be considered. The indication and the way of treatment are not yet fully agreed upon. We present results for UIA surgeries that were done during the last 9 years at our department and our approach on this topic. *Patients and methods:* Patients with UIA that were operated on at our department were retrospectively analyzed with special consideration of procedure safety and full obliteration of the aneurysm. *Results:* 146 patients with 184 incidental or coincidental aneurysms were operated on during the last 9 years. The most common localization was on the middle cerebral artery (40%). Perioperative complication occurred in 10% of cases and total surgery morbidity/mortality was 3.5/0%. CTA examination performed in 143 patients proved full obliteration of the aneurysm in 99% cases. The average follow-up of the patients was 4.5 years. *Conclusion:* Our results demonstrated that microsurgical treatment of UIAs was safe, effective in the long term and tolerated well by patients. Preferentially in UIA cases, where the main goal is to eliminate the risk of bleeding, surgery should always be considered as a therapeutic modality.

Klíčová slova
nekrvácející mozková výduť – clipping

Key words
unruptured intracranial aneurysm – clipping

Práce vznikla za podpory MZ ČR – RVO (Nemocnice Na Homolce – NNH, 00023884), IG141101.

Úvod

Nekrvácející mozkové výdutě (unruptured intracranial aneurysm; UIA) se vzhledem ke stoupající dostupnosti a lepší kvalitě zobrazovacích metod stávají stále častější diagnózou v neurologické a neurochirurgické praxi. Vznikají tak dvě zásadní klinické otázky: 1. které výdutě vyžadují aktivní řešení a 2. jakým způsobem výduť ošetřit (mikrochirurgicky či endovaskulárně)? Ani na jednu z těchto otázek současná literatura nedává zcela jednoznačnou odpověď. Na podkladě metaanalýz publikovaných souborů vznikají skórovací systémy, podle kterých lze odhadnout pravděpodobnost zakrvácení pro konkrétního pacienta s konkrétní výdutí. Jedná se např. o PHASES (P – Population, H – Hypertension, A – Age, S – Size of aneurysm,

proLékaře.cz | 13.5.2026

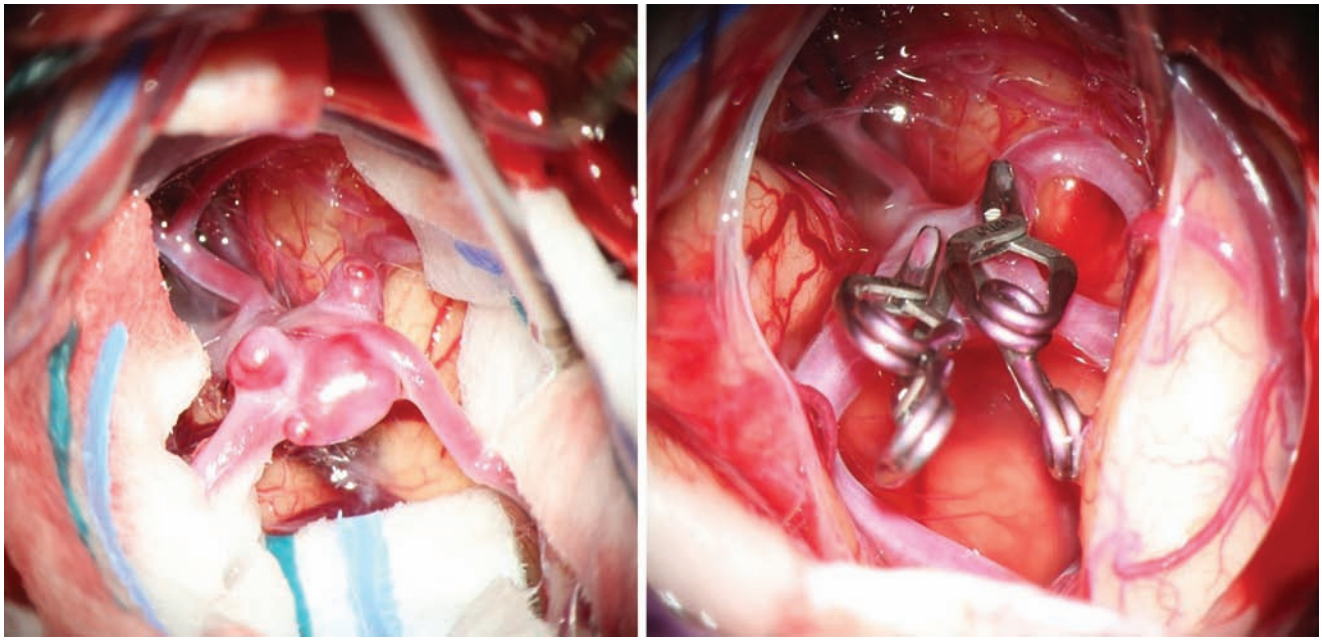

Obr. 1. Komplexní vícelaločnaté aneuryzma arteria cerebri media před a po clippingu.
Fig. 1. Complex multilobar middle cerebral artery aneurysm before and after clipping.

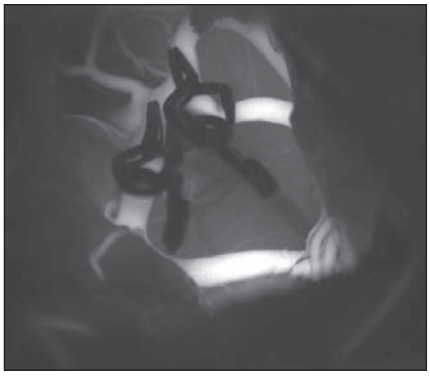

Obr. 2. Videoangiografie s indocyaninovou zelení.
Fig. 2. Indocyanine green videoangiography.

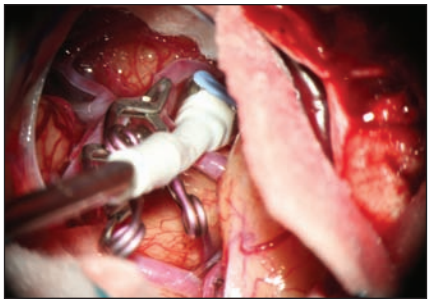

Obr. 3. Měření průtoku v jedné z odstupujících tepen.
Fig. 3. Measuring of the flow in one of the efferent branches.

E – Earlier subarachnoid haemorrhage from another aneurysm, S – Site of aneurysm) [1], a dále o UIA treatment score (UIATS) [2]. Ty mohou alespoň pomoci klinikovi v odpovědi na první otázku. Ve způsobu léčby je literárně zdůrazňována nižší dlouhodobá efektivita endovaskulární metody při srovnatelném riziku výkonu [3]. V mikrochirurgii je kladen důraz na využití moderních metod, které především díky nízké invazivitě vedou ve svém důsledku k nižší morbiditě výkonu [4].

V naší práci v přehledu uvádíme možnosti moderní mikrochirurgické léčby, diskutujeme o indikaci řešení UIA a na vlastním souboru prezentujeme mikrochirurgickou léčbu jako bezpečnou a dlouhodobě efektivní metodu.

Možnosti moderní mikroneurochirurgie

Stejně jako rozvoj endovaskulárních metod, tak i rozvoj metod moderní mikrochirurgie umožnuje stále bezpečnější vyřazení výdutě z cirkulace.

Mezi novější metody patří:

1. snižování invazivity používáním menších operačních přístupů a takzvané bezretrakční techniky (obr. 1);
2. liberální použití metod dočasného clippingu, aplikace pilotního klipu a remodelace vaku bipolární koagulací;
3. použití moderních metod kontroly průchodnosti magistrálních cév a perforátorů pomocí intraoperační videoangiografie, mikrodopplerografie a kvantitativní flowmetrie (obr. 2, 3);
4. použití elektrofyziologického monitoringu;
5. možnost použití krátkodobé srdeční zástavy pomocí aplikace adenozinu nebo metody „rapid ventricular pacing";
6. použití technik chirurgie lební baze např. drilling předního klinoidu, orbitozygomatický přístup, far lateral přístup;
7. použití nízko- a vysokoprůtokových bypassů;
8. použití titanových klipů z důvodu kvalitnější a neinvazivní pooperační kontroly (obr. 4).

Koncept bezretrakční chirurgie je založen na důsledném adekvátním polohování nemocného, přesném provedení kraniotomie, časné evakuaci mozkomíšního moku a šetrné arachnoidální preparaci. Umožní operovat většinu UIA zcela bez použití dříve rutinně užívaných rigidních retraktorů odtahujících mozek. Výhodou tohoto fyziologického způsobu operování využívajícího gravitaci a dynamickou manipulaci nástroji je nejen prevence v literatuře jasně dokumentovaného rizika poškození mozku rigidními retraktory, ale zejména možnost kontinuálního vnímání chování mozku nástroji (jakási zpětná vazba či „monitoring") a omezení napnutí struktur vlivem retraktorů s jejich opakovaným přenastavováním.

proLékaře.cz | 13.5.2026

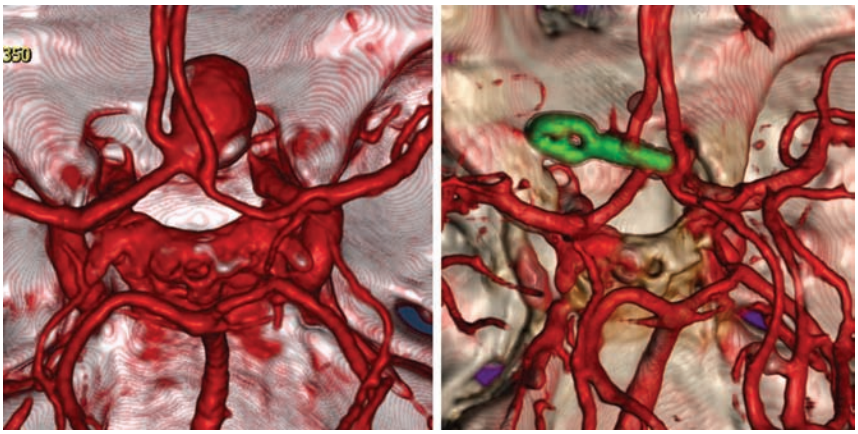

Obr. 4. CTA aneuryzmatu arteria communicans anterior před a po clippingu.
Fig. 4. CTA of the anterior communicating artery aneurysm before and after clipping.

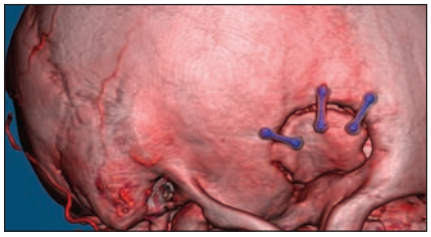

Obr. 5. Minipterionální kraniotomie na CTA.
Fig. 5. Minipterional craniotomy on CTA.

Operační poloha hlavy je z tohoto pohledu velmi důležitá; principem je napolohovat hlavu tím způsobem, aby mozková tkáň gravitací odpadávala od lebeční spodiny a vytvářela tak spontánně prostor k preparaci. Stejně důležité je adekvátní provedení minipterionální kraniotomie (obr. 5) s odbroušením malého křídla kosti klínové, a tím získání dalšího preparačního prostoru. Po otevření dury pokračujeme ve většině případů rozpreparováním Sylviovy rýhy, čímž augmentujeme prostor dříve získaný odbroušením křídla. Další postup již závisí na lokalizaci výdutě; na jednodušší výdutě bifurkace arteria cerebri media (ACM) postačí limitované cca 15mm otevření Sylviovy rýhy s přímým přístupem k výduti a souvisejícím cévám. Pro většinu paraklinoidních výdutí je nutno přístup doplnit snesením předního klinoidu, otevřením pochvy zrakového nervu s jeho mobilizací a uvolněním tzv. distálního durálního prstence arteria carotis interna (ACI). Klíčem k dostatečné expozici výdutí arteria communicans anterior (ACoA) je rozpreparování interhemisferické rýhy a perforace laminy terminalis umožňující evakuaci likvoru ze III. komory a další relaxaci mozku.

U výdutí distální arteria cerebri anterior (DACA) používáme interhemisférický přístup s aplikací obdobných zásad. Pro aneuryzmata zadní dolní mozečkové tepny (posterior inferior cerebellar artery; PICA) používáme standardně „far lateral" přístup, pro komplexní výdutě přední cirkulace vzácně orbitozygomatický přístup.

Výsledkem šetrné mikrochirurgické preparace je ozřejmění krčku výdutě a nejlépe vypreparování celého vaku. Tím lze získat dokonalý přehled o anatomické situaci, zejména vztahu krčku výdutě k magistrálním tepnám a perforátorům. Pomocí aplikace dočasného klipu na přívodnou tepnu dosáhneme snížení plnění vaku krví, což umožňuje snadnější a bezpečnější manipulaci s vakem, jeho remodelaci bipolární koagulací a snazší aplikaci pilotního či trvalého klipu. V případě vydatné kolaterální cirkulace je třeba aplikovat dočasné klipy i na eferentní větve. Bezpečná doba dočasného clippingu je omezena řádově na několik min (dle lokalizace a stavu kolaterální cirkulace). Zásadou je zvýšit na tuto dobu krevní tlak na 120 % výchozího. Remodelace vaku znamená zmenšení velikosti a úpravu tvaru větších tenkostěnných vaků tepelným zkrácením elastických vláken ve stěně vaku působením bipolární koagulace. Vak je tak remodelován do zmenšené velikosti, což umožňuje bezpečnější aplikaci finálního klipu. Tzv. pilotní klipy znamenají aplikaci klipu, který výduť zcela neuzavírá, ale mění její tvar tak, aby umožnil snazší a bezpečnější aplikaci finálního klipu. Finální klip musí výduť uzavírat zcela bez reziduálního plnění či ponechání abnormální stěny mimo klip při zachování dostatečného průtoku jak v hlavních magistrálních tepnách, tak perforátorech. V řadě případů je třeba použít klipů více či použít klipy speciální (např. fenestrované).

Zásadní součástí mikrochirurgické léčby výdutí je možnost ověřit vyřazení vaku z oběhu a zejména verifikace průchodnosti souvisejících cév. Vyřazení výdutě je nejlépe ověřeno punkcí vaku. Tam, kde by byla punkce s případným krvácením riziková, lze použít peroperační videoangiografii. Zde však i přes nepřítomnost fluorescence vaku může docházet k jeho nevelkému plnění. Proto metoda není v tomto smyslu zcela spolehlivá. Nesmírně důležité je ověření dostatečného průtoku v souvisejících cévách. Základní metodou je zde peroperační videoangiografie (intravenózní aplikace fluorescenčního barviva indocyaninové zeleně [indocyanine green; ICG], jejíž intravaskulární náplň lze sledovat ve speciálním filtru operačního mikroskopu viz obr. 2). Její přínos je srovnatelný s peroperační katetrizační angiografií s řadou výhod – nulovou invazivitou, možností opakování vyšetření, vizualizací perforátorů. Limitace metody spočívá v tom, že můžeme ověřit pouze průchodnost cév patrných v přímém pohledu mikroskopu. Dále se nejedná o metodu kvantitativní a případné zúžení cévy a redukci průtoku nemusíme detekovat vůbec. Tohoto nedostatku se můžeme vyvarovat využitím flowmetrie, pomocí níž získáme kvantitativní informaci o průtoku i směru toku. Sonda je však relativně objemná a v některých případech ji nelze bezpečně aplikovat na vyšetřované cévy. Orientační informaci o toku krve cévami dává i mikrodopplerografie. V praxi se osvědčuje kombinace všech uvedených metod, u rizikových případů i v kombinaci s elektrofyziologickým monitoringem. Monitorací motorických, event. somatosenzorických evokovaných potenciálů jsme informováni o funkční integritě struktur, které jsou ohroženým povodím zásobovány.

Intravenózní aplikace adenozinu umožňuje krátkodobou (vteřiny až desítky vteřin trvající) reverzibilní extrémní bradykardii až zástavu srdeční činnosti s výrazným poklesem tlaku vedoucí k zástavě krvácení a kolapsu vaku výdutě. To může napomoci řešení krizové situace např. při peroperační ruptuře výdutě nebo usnadnit preparaci či aplikaci klipu tam, kde není možný dočasný clipping. Nevýhodou je nepredikovatelná délka „užitečné" zástavy u konkrétního nemocného. Alternativou je metoda „rapid

proLékaře.cz | 13.5.2026

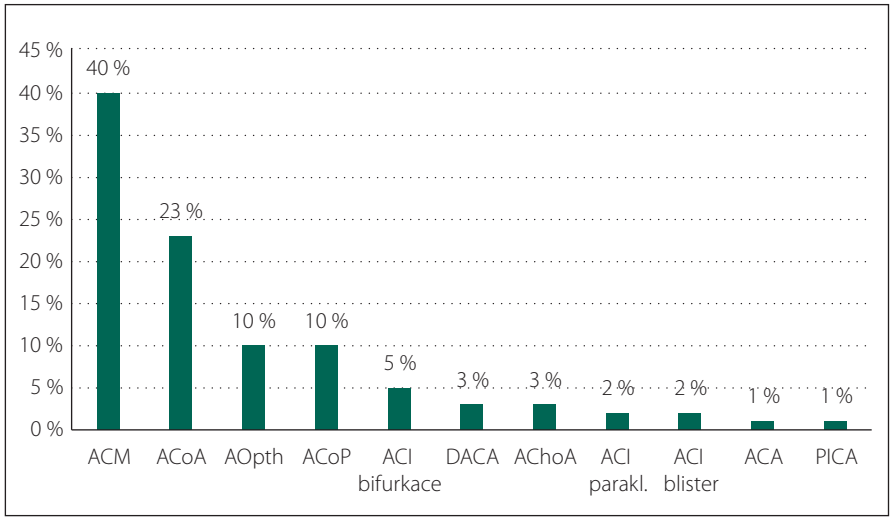

Obr. 6. Lokalizace aneuryzmat.

ACA – arteria cerebri anterior; ACI – arteria carotis interna; ACM – arteria cerebri media; ACoA – arteria communicans anterior; ACoP – arteria communicans posterior; AChoA – arteria choroidea anterior; AOpth – arteria ophthalmica; DACA – distalní arteria cerebri anterior; PICA – arteria cerebelli posterior inferior

Fig. 6. Aneurysm localization.

ACA – arteria cerebri anterior; ACI – arteria carotis interna; ACM – arteria cerebri media; ACoA – arteria communicans anterior; ACoP – arteria communicans posterior; AChoA – arteria choroidea anterior; AOpth – arteria ophthalmica; DACA – distal arteria cerebri anterior; PICA – arteria cerebelli posterior inferior

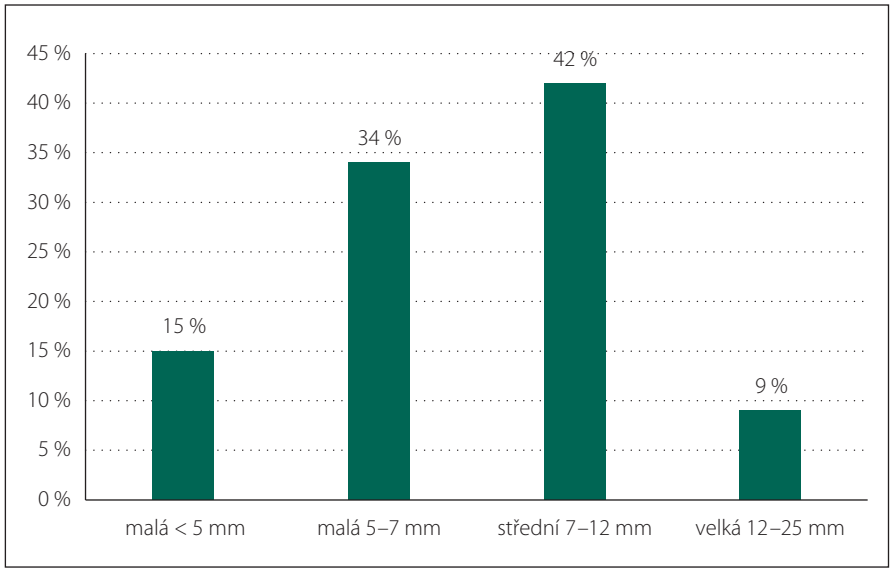

Obr 7. Velikost aneuryzmat.

Fig. 7. Aneurysm size.

ventricular pacing", kdy předem zavedenou stimulační kardiální elektrodou je navozena extrémní tachykardie s výrazným poklesem tlaku. Výhodou je možnost regulace doby arteriální hypotenze, nevýhodou nutnost předoperačního zavedení stimulační elektrody, což je nevhodné pro „neočekávané" krizové situace [5].

U komplexních, zejména gigantických či fuziformních, výdutí je v některých případech třeba zvýšit („flow augmentation") či nahradit („flow replacement") průtok krve ohroženým řečištěm. K tomu se používají nízkoprůtokové a vysokoprůtokové bypassy přivádějící náhradní cestou krev do ohroženého řečiště.

Metodika

Tato retrospektivní studie zahrnuje všechny pacienty, kteří byli operováni na našem neurochirurgickém oddělení pro UIA v období od ledna 2008 do září 2017. Veškeré operace byly provedeny prvním a posledním autorem této práce. Do souboru jsou zařazeny i koincidentální výdutě, které byly řešeny odloženě a po stabilizaci neurologického stavu. Do souboru nejsou zařazeny gigantické výdutě vzhledem k tomu, že se jak rizikem krvácení, tak způsobem ošetření značně odlišují od běžných sakulárních výdutí.

U všech pacientů byla při klinickém vyšetření zjištěna demografická data, klinický stav, modifikovaná Rankinova škála (mRS), abúzus cigaret, přítomnost arteriální hypertenze, lokalizace, velikost a tvar výdutě (dle 3D DSA nebo 3D CTA). Velikost výdutě byla stanovena měřením největšího průměru výdutě.

Při všech operacích byla k dispozici ICG videoangiografie OPMI Pentero 800 (Carl Zeiss Meditec AG, Berlín, Německo) a u posledních 85 pacientů jsme mohli v případě potřeby použít UZ flowmetr HT 331 (Transonic System Inc, Ithaca, NY, USA). Při využití flowmetru jsme hodnotili jeho vliv na strategii klipování. Elektrofyziologický monitoring byl k dispozici dle volby operatéra. Ke klipování byly použity titanové mikrochirurgické klipy YASARGIL Aesculap Braun (Aesculap AG, Tuttlingen, Německo).

Po výkonu jsme sledovali pooperační průběh a komplikace, mortalitu a roční morbiditu (mRS > 2). Dále jsme zaznamenali jakékoliv zhoršení stavu související s operačním výkonem, které pacient či rodinní příslušníci udávali při roční kontrole.

Do jednoho roku po operaci proběhla kontrola vyřazení výdutě pomocí CTA (přístroj Toshiba Aquilion 64 CT scanner [Toshiba, Tokio, Japonsko], pracovní stanice Vitrea – softwarová verze 6.0 [Vital Images Inc., Minnetonka, MN, USA], display konzole softwarová verze V 4.62ER004) a hodnotili jsme event. rezidua vaku. Další kontrolní CTA byla provedena po 3–5 letech.

Výsledky

Za 9 let (2008–2016) bylo na našem neurochirurgickém oddělení operováno 146 pacientů pro 184 UIA. Většina z nich neměla subarachnoidální krvácení v anamnéze (130 pacientů). U zbylých 16 pacientů se jednalo o koincidentální nález po původně ošetřené jiné výduti po krvácení. Do analýzy souboru bylo možné započítat 145 pacientů, u kterých proběhla roční kontrola.

proLékaře.cz | 13.5.2026

Tab. 1. Výsledky chirurgické léčby neprasklých intrakraniálních aneuryzmat.

	Počet aneuryzmat	Počet pacientů	Mortalita (1 měsíc)	mRS > 2 (rok)	Celková morbidita	Pooperační komplikace
ISUIA group [7] (2003)		1917	1,5 %	4,4 %	9,8 % vč. kognitivní deteriorace	–
Krisht et al [18] (2006)		116	0,8 %	3,4 %	7,7 %	–
Ishibashi et al [19] (2013)		325	0,3 %	1,2 %	–	–
Song et al [16] (2015)	625	558	0,3 %	0,5 %	2,6 %	2,8 %
Jabbarli et al [20] (2016)		252	0 %	2,8 %		7,5 % ischemie dle CT
Nanda et al [17] (2017)		196	1,5 %	2,1 %		17,3 %
prezentovaný soubor	184	146	0 %	1,5 %	3,5 %	10 %

ISUIA – International Study of Unruptured Intracranial Aneurysms; mRS – modifikovaná Rankinova škála

Věkový medián celého souboru byl 55 (31–72 let). Ženy převažovaly nad muži (2,5 : 1) . Kuřáci převažovali nad nekuřáky (3,1 : 1) a hypertoniků bylo více než normotoniků (2,1 : 1). Celkový průměrný follow-up pacientů byl 4,5 roku.

Převažovaly výdutě na ACM (n = 74; 40 %), dále ACoA (n = 42; 23 %), arteria communicans posterior (ACoP) (n = 19; 10 %) a arteria opthalamica (n = 19; 10 %) (obr. 6). Průměrná velikost výdutě u incidentálních byla 8 mm a u koincidentálních 5 mm (obr. 7). Výdutě pod 5 mm byly koincidentální nebo vícečetné, anebo byly přítomny rizikové faktory (např. ženy kuřačky, nepravidelný tvar) výdutě. Nepravidelný tvar či dceřiné vaky se vyskytovaly u 88 (49 %) výdutí.

Vícečetné výdutě byly řešeny u 15 pacientů z jedné kraniotomie a u 10 pacientů ze dvou kraniotomií. Celkem bylo provedeno 156 kraniotomií pro celkový počet 184 UIA. Extradurální odbroušení předního klinoidního výběžku bylo provedeno u všech oftalmických a paraklinoidních výdutí, intradurální nebo extradurální parciální snesení klinoidu u 6 výdutí na ACoP.

V průběhu operací byl dočasný klip aplikován na přívodnou tepnu u 45 aneuryzmat (z toho 4× na krční ACI u výdutí oftalmických). Vak jsme remodelovali 22×.

ICG videoangiografii jsme použili k potvrzení vyřazení výdutě ve 151 případech. Osmkrát bylo prokázáno reziduální plnění s nutností přesunutí nebo doplnění další svorky či aplikace booster klipu pro nedovření původní svorky. Poruchu plnění odstupujících větví či perforátorů jsme pomocí ICG zaznamenali 5× s následným příznivým nálezem po přesazení svorky.

Elektrofyziologický monitoring jsme využili u 22 výdutí ACM. U jednoho pacienta došlo po aplikaci dočasného klipu na úsek M1 k poklesu evokovaných potenciálů s nutností povolení svorky a plné restituci potenciálů s příznivým klinickým nálezem. Naopak u pacienta s komplexní výdutí na bifurkaci ACM (s nízkoprůtokovým bypassem) došlo i přes normální nález na evokovaných potenciálech v průběhu výkonu k rozvoji symptomatické ischemie v oblasti bazálních ganglií rezultující v lehkou hemiparézu.

Flowmetr jsme využili z 85 výkonů pouze u 23 operací (18× ACM, 3× DACA, 1× PICA a 1× arteria ophthalmica). U tří výdutí ACM došlo po aplikaci klipu k poklesu hodnot o 25–50 % na jedné z větví M2. Po přesazení klipu byl průtok normalizován u dvou výdutí a u třetí se po uvolnění klipu průtoky nezměnily a zůstaly redukovány i po nové aplikaci svorky. U ostatních výdutí ACM a výdutí v jiných lokalizacích nedošlo ke změně průtoku. U všech pacientů, u kterých byl měřen průtok, nedošlo ke klinicky vyjádřené ischemické příhodě ani změně mRS.

Sto čtyřicet jedna (90 %) operací proběhlo bez pooperační komplikace s příznivým klinickým průběhem. Pooperační komplikace doprovázely 15 (10 %) kraniotomií, z nichž 9 (6 %) nemělo vliv na klinický stav pacienta rok po operaci (pneumonie 1×, chronický subdurální hematom 3×, likvorea 1×, léze n. III., zhoršení vizu 1×, ischemie 2×). Mortalita byla nulová. Při roční kontrole provedené u 145 pacientů mělo 5 (3,5 %) pacientů akcentaci neurologického nálezu ve srovnání s předoperačním stavem, z toho 2 (1,5 %) pacienti měli závažnou morbiditu (mRS > 2) (tab. 1). Roční kontrola neproběhla pouze u jednoho pacienta s příznivým pooperačním průběhem, který 10 měsíců po operaci zemřel z neznámých příčin (sekce nebyla na přání rodiny provedena). U tohoto pacienta neproběhla kontrolní CTA.

Na kontrolní CTA bylo reziduální plnění vaku nalezeno u 1 (0,5 %) pacienta s výdutí na bifurkaci ACM. U 5 pacientů nebylo kontrolní vyšetření provedeno a u dalších 139 pacientů bylo prokázáno úplné vyřazení výdutě z cirkulace. Ani v jenom případě nedošlo k dislokaci použitých klipů. S odstupem 3–5 let proběhla další kontrolní CTA u 62 pacientů s identickým nálezem stran vyřazených výdutí. Pacient s neúplně vyřazenou výdutí má pravidelné dvouleté kontroly a reziduum se nezvětšuje.

Diskuze

Prevalence výskytu UIA v populaci je poměrně vysoká 2–3 % [6] a počet náhodně diagnostikovaných UIA roste s vyšším počtem prováděných MR a CT vyšetření. Stále častěji je tedy ošetřující lékař vystaven otázce dalšího postupu.

Primárně je potřeba posoudit riziko krvácení konkrétní UIA u daného pacienta. Riziko souvisí především s velikostí a lokalizací výdutě, je vyšší v případě předchozího krvácení z jiné výdutě, při vícečetném výskytu UIA, při přítomnosti dceřiných vaků nebo nepravidelném tvaru a při prokázaném růstu výdutě či výskytu výdutě se symptomatickým projevem. Riziko krvácení se zvyšuje též u kuřáků, hypertoniků, žen a starších pacientů. Na podkladě analýzy metodicky kvalitních prospektivních studií [7–9] navrhli Greving et al skórovací systém PHASES [1], který lze použít jako vodítko při stanovení

proLékaře.cz | 13.5.2026

ročního rizika ruptury. Toto riziko je pak třeba srovnat s rizikem ošetření konkrétní výdutě a samozřejmě s celkovým stavem pacienta (American Society of Anesthesiologist riziko; ASA riziko) a předpokládanou délkou života. Lze také použít poměrně komplikované matematické modely [10].

Dle posledního doporučení European Stroke Organisation [11] je vhodné u pacientů pod 60 let zvažovat řešení jakékoliv výdutě, u pacientů nad 60 let řešení výdutí, které jsou větší než 7 mm.

Druhou zásadní otázkou je, jakým způsobem UIA řešit. Zde se budeme zabývat výdutěmi předního povodí, neboť v zadním povodí jsou téměř vždy indikovány k endovaskulárnímu ošetření. Cílem ošetření by mělo být úplné vyřazení výdutě s minimální morbiditou. U krvácejících výdutí má chirurgické ošetření bezprostředně po výkonu i s roční latencí vyšší morbiditu [12] než endovaskulární metoda, avšak úplné vyřazení výdutě je trvalejší [3]. Pro ošetření UIA není k dispozici kvalitní prospektivní studie, ale z menších studií [13] a jejich metaanalýz [14] vyplývá četnější úplné vyřazení výdutě u klipované skupiny s obdobnou roční morbiditou. Zvláště je patrný rozdíl v kvalitě ošetření výdutě na ACM (úplné vyřazení UIA 97 % klip vs. 53 % coil) [15].

European Stroke Organisation Guidelines [11] neupřednostňují ani jednu z metod a zdůrazňují individuální přístup a zvážení rizikových faktorů každého jednotlivého pacienta (věk, kouření, předchozí subarachnoidální krvácení, lokalizace a velikost aneuryzmatu a riziko metody léčby pro konkrétní typ výdutě).

Srovnání jednotlivých publikovaných souborů chirurgicky ošetřených UIA (tab. 1) je obtížné především ze dvou důvodů.

Prvním je různá definice operační morbidity. Za nepříznivý neurologický výsledek je často paušálně považováno zhoršení neurologického stavu na mRS > 2. Takto velice hrubě definovaná morbidita nepostihuje celou řadu pacientů, u nichž dojde z důvodu operace k trvalému neurologickému deficitu (při zachování mRS < 2), a je přinejmenším sporné, zda operace byla pro ně prospěšná (zvláště u výdutí s nízkým rizikem ruptury). Na druhé straně stojí různé analýzy administrativních databází, které za morbiditu mohou považovat delší pobyt ve zdravotnickém zařízení bez zjištění její příčiny a o skutečné operační morbiditě nemusí vypovídat správně. V lépe zpracovaných souborech jsou uvedeny nejen výsledky zhoršení stavu na škále mRS nebo Glasgow Outcome Scale (GOS), ale i jakákoliv neurologická, interní či chirurgická komplikace operačního výkonu, která vede k prodloužení pobytu v nemocnici nebo k nutnosti operační revize. Některé soubory hodnotí kognitivní změny pomocí testu Mini Mental State Examination nebo detailněji pomocí neuropsychologických vyšetření. Z pohledu pacienta je dle nás zásadní, zda je rok po operaci jeho klinický stav ve srovnání s předoperačním stavem stejný nebo lepší, zda se mohl vrátit do předchozí životní aktivity a jestli má výduť plně vyřazenu z cirkulace. Škály mRS a GOS jsou z tohoto hlediska velmi hrubé a do trvalé morbidity je potřeba započítat jakýkoliv nově vzniklý i malý trvající deficit.

Druhým důvodem problematického srovnání souborů je různá skladba pacientů s odlišnou operační obtížností UIA.

V chirurgické podskupině (1 917 pacientů) multicentrické prospektivní studie ISUIA z roku 2003 byla měsíční mortalita 1,5 % a roční morbidita (mRS > 2) 4,4 % (při zahrnutí kognitivních deficitů pak 9,8 %) [7]. Lepších výsledků dosahovaly analýzy operovaných pacientů s UIA na jednotlivých pracovištích (tab. 1) [16–21]. Vynikající výsledky z jednoho centra publikovali korejští autoři na souboru 1 124 pacientů, kteří byli ošetřeni klipem nebo coilem (1 : 1) dle volby jednoho lékaře (provádějícího oba typy výkonů). Do celkové morbidity započítávali i pooperační komplikace, které nevedly ke zhoršení mRS (přechodná léze III. nervu, subdurální hematom, intracerebrální hematom, epileptický záchvat aj.). Chirurgická skupina s 558 pacienty měla celkovou morbiditu pouze 2,6 %. Roční morbidita s mRS > 2 byla 0,5 % a měsíční mortalita 0,3 % [16]. Endovaskulárně ošetřená skupina se signifikantně nelišila. Nutno zdůraznit, že více než 50 % výdutí bylo < 7 mm. Recentně publikovaný soubor autorů Nanda et al udává při 196 pacientech mortalitu 1,5 % a morbiditu 2,1 %, s pooperačními komplikacemi u 17,3 % pacientů. V tomto souboru byla většina výdutí větších než 1 cm [17]. Krisht et al dosáhli u 116 pacientů s většinou výdutí > 7 mm mortality 0,8 % a trvalé morbidity 3,4 % s přechodnou morbiditou 7,7 % [18]. V našem souboru operovaných pacientů jsme po roce vyšetřili 145 pacientů, z nichž 140 mělo roční kontrolní CTA. Pooperační časná morbidita byla 10 %, měsíční mortalita byla nulová a při roční kontrole měli 2 (1,5 %) pacienti nepříznivý výsledek (mRS > 2), při započtení jakéhokoli nově vzniklého deficitu jich bylo celkem 5 (3,5 %). První pacientkou s mRS > 2 je 62letá žena s komplexní 15mm výdutí na ACoA, kterou jsme indikovali primárně ke coilingu. Pro vysoké riziko endovaskulárního výkonu byl zvolen chirurgický přístup. Peroperačně došlo k ruptuře aneuryzmatu, klipem byl zúžen segment A2 (ICG +) a následně došlo k rozvoji ischemie v povodí ACA rezultující po roce v klinicky lehkou parézu dolní končetiny a organický psychosyndrom (mRS 3). Druhou pacientkou je 37letá žena, která při nálezu koincidentálního malého aneuryzmatu na bifurkaci ACM prodělala peroperačně rupturu z dosud neznámého blister aneuryzmatu na ACI s následným uzávěrem ACI a rezultujícím neurologickým deficitem (mRS 3). U dalších třech pacientů jsme po roce zaznamenali nový neurologický deficit v souvislosti s operačním výkonem (2× ACoA s výsledným psychomotorickým zpomalením a 1× lehká paréza po bypassu s trappingem u komplexní výdutě na ACM). Z 5 uvedených pacientů měli 3 pacienti výdutě na ACoA, které směrovaly nahoru nebo dozadu, a došlo u nich k poranění či uzávěru perforující tepny. U dvou z nich jsme primárně ve shodě se závěrem metanalýzy způsobu řešení UIA na ACoA [21] zvažovali endovaskulární ošetření, které však bylo pro vysoké riziko komplikace odmítnuto, a proto byl zvolen chirurgický postup.

V našem souboru bylo dosaženo úplného vyřazení výdutě u 99 % pacientů. Toto číslo je vyšší než běžně udávaných 90–95 % [16] a je nejspíše nadhodnoceno možnou nepřesností kontrolních CTA, které i přes využití vysoce kvalitního přístroje a softwaru nedosahují stejné přesnosti jako v publikovaných souborech prováděná DSA. CTA však přináší nesporné výhody, a to především svou neinvazivností, a tedy snadnou opakovatelností a možností předoperačního posouzení vztahu aneuryzmatu k bazi lební, které DSA nenabízí. Pooperační kontrola s titanovými klipy je zatížena jistou mírou artefaktů, které lze však správným nastavením, event. využitím softwaru na redukci metalických artefaktů výrazně snížilt a dosáhnout tak vysoké kvality vyšetření [22–24]. Přesto CTA může i přes eliminaci artefaktů zvláště při užití více klipů minout drobná rezidua a lze předpokládat, že se tak mohlo stát i v našem souboru. Na CTA kontrolách po 4 letech jsme však nenašli změnu ve srovnání s roční kontrolou, což znamená, že se ani nezvětšila potenciální rezidua a ani se neobjevily nové výdutě.

proLékaře.cz | 13.5.2026

Závěr

Mikrochirurgické řešení nekrvácejících výdutí s využitím moderních možností neurochirurgie umožnuje dosáhnout u většiny nemocných trvalé vyřazení výdutě z cirkulace při minimální morbiditě. Většinu výdutí lze ošetřit z malého minipterionálního přístupu s šetrnou bezretrakční intrakraniální dissekcí. Léčba se tak stává pro nemocné méně invazivní a je dobře tolerována.

Literatura

1. Greving JP, Wermer MJ, Brown RD Jr et al. Development of the PHASES score for prediction of risk of rupture of intracranial aneurysms: a pooled analysis of six prospective cohort studies. Lancet Neurol 2014; 13(1): 59–66. doi: 10.1016/S1474-4422(13)70263-1.

2. Etminan N, Brown RD Jr, Beseoglu K et al. The unruptured intracranial aneurysm treatment score: a multidisciplinary consensus. Neurology 2015; 85(10): 881–889. doi: 10.1212/WNL.0000000000001891.

3. Spetzler RF, Zabramski JM, McDougall CG et al. Analysis of saccular aneurysms in the Barrow Ruptured Aneurysm Trial. J Neurosurg 2018; 128(1): 120–125. doi: 10.3171/2016.9.JNS161301.

4. Sun H, Safavi-Abbasi S, Spetzler RF. Retractorless surgery for intracranial aneurysms. J Neurosurg Sci 2016; 60(1): 54–69.

5. Konczalla J, Platz J, Fichtlscherer S et al. Rapid ventricular pacing for clip reconstruction of complex unruptured intracranial aneurysms: results of an interdisciplinary prospective trial. J Neurosurg 2018; 128(6): 1741–1752. doi: 10.3171/2016.11.JNS161420.

6. Vlak MH, Algra A, Brandenburg R et al. Prevalence of unruptured intracranial aneurysms, with emphasis on sex, age, comorbidity, country, and time period: a systematic review and meta-analysis. Lancet Neurol 2011; 10(7): 626–636. doi: 10.1016/S1474-4422(11)70109-0.

7. Wiebers DO, Whisnant JP, Huston J et al. International Study of Unruptured Intracranial Aneurysms Investigators. Unruptured Intracranial Aneurysms: Natural History, Clinical Outcome, and Risks of Surgical and Endovascular Treatment. Lancet 2003; 362(9378): 103–110.

8. UCAS Japan Investigators, Morita A, Kirino T et al. The natural course of unruptured cerebral aneurysms in a Japanese cohort. N Engl J Med 2012; 366(26): 2474–2482. doi: 10.1056/NEJMoa1113260.

9. Juvela S, Poussa K, Lehto H et al. Natural history of unruptured intracranial aneurysms: a long-term follow-up study. Stroke 2013; 44(9): 2414–2421. doi: 10.1161/STROKEAHA.113.001838.

10. Beneš V, Suchomel P. Mozková aneurysmata a subarachnoidální krvácení. Praha: Mladá Fronta 2017: 166–167.

11. Steiner T, Juvela S, Unterberg A et al. European Stroke Organisation Guidelines for the management of intracranial aneurysms and subarachnoid haemorrhage. Cerebrovasc Dis 2013; 35(2): 93–112. doi: 10.1159/000346087.

12. Molyneux AJ, Kerr RS, Yu LM et al. International Subarachnoid Aneurysm Trial (ISAT) of neurosurgical clipping versus endovascular coiling in 2143 patients with ruptured intracranial aneurysms: a randomised comparison of effects on survival, dependency, seizures, rebleeding, subgroups, and aneurysm occlusion. Lancet 2005; 366(9488): 809–817.

13. Darsaut TE, Findlay JM, Magro E et al. Surgical clipping or endovascular coiling for unruptured intracranial aneurysms: a pragmatic randomised trial. J Neurol Neurosurg Psychiatry 2017; 88(8): 663–668. doi: 10.1136/jnnp-2016-315433.

14. Ruan C, Long H, Sun H et al. Endovascular coiling vs. surgical clipping for unruptured intracranial aneurysm: a meta-analysis. Br J Neurosurg 2015; 29(4): 485–492. doi: 10.3109/02688697.2015.1023771.

15. Smith TR, Cote DJ, Dasenbrock HH et al. Comparison of the efficacy and safety of endovascular coiling versus microsurgical clipping for unruptured middle cerebral artery aneurysms: a systematic review and meta-analysis. World Neurosurg 2015; 84(4): 942–953. doi: 10.1016/j.wneu.2015.05.073.

16. Song J, Kim BS, Shin YS. Treatment outcomes of unruptured intracranial aneurysm; experience of 1,231 consecutive aneurysms. Acta Neurochir (Wien) 2015; 157(8): 1303–1311. doi: 10.1007/s00701-015-2460-2.

17. Nanda A, Patra DP, Bir SC et al. Microsurgical clipping of unruptured intracranial aneurysms: a single surgeon's experience over 16 years. World Neurosurg 2017; 100: 85–99. doi: 10.1016/j.wneu.2016.12.099.

18. Krisht AF, Gomez J, Partington S. et al. Outcome of surgical clipping of unruptured aneurysms as it compares with a 10-year nonclipping survival period. Neurosurgery 2006; 58(2): 207–216.

19. Ishibashi T, Murayama Y, Saguchi T et al. Justification of unruptured intracranial aneurysm repair: a single-center experience. AJNR Am J Neuroradiol 2013; 34(8): 1600–1605. doi: 10.3174/ajnr.A3470.

20. Jabbarli R, Wrede KH, Pierscianek D et al. Outcome after clipping of unruptured intracranial aneurysms depends on caseload. World Neurosurg 2016; 89: 666–671. doi: 10.1016/j.wneu.2015.12.043

21. O'Neill AH, Chandra RV, Lai LT. Safety and effectiveness of microsurgical clipping, endovascular coiling, and stent assisted coiling for unruptured anterior communicating artery aneurysms: a systematic analysis of observational studies. J Neurointerv Surg 2017; 9(8): 761–765. doi: 10.1136/neurintsurg-2016-012629.

22. Dunet V, Bernasconi M, Hajdu SD et al. Impact of metal artifact reduction software on image quality of gemstone spectral imaging dual-energy cerebral CT angiography after intracranial aneurysm clipping. Neuroradiology 2017; 59(9): 845–852. doi: 10.1007/s00234-017-1871-6.

23. Kimura Y, Mikami T, Miyata K et al. Vascular assessment after clipping surgery using four-dimensional CT angiography. Neurosurg Rev 2019; 42(1): 107–114. doi: 10.1007/s10143-018-0962-0.

24. Mamourian AC, Pluta DJ, Eskey CJ et al. Optimizing computed tomography to reduce artifacts from titanium aneurysm clips: an in vitro study. Technical note. J Neurosurg 2007; 107(6): 1238–1243.

proLékaře.cz | 13.5.2026

doi: 10.14735/amcsnn2019183

Explantace stimulátoru nervus vagus odpovídající protokolu vyšetření magnetickou rezonancí

Surgical explantation of a vagal nerve stimulator according to the magnetic resonance imaging protocol

Souhrn

Cíl: Přehled možností provedení MR u pacientů s implantovaným vagovým stimulátorem (vagal nerve stimulator; VNS) a způsob chirurgické explantace VNS odpovídající MR protokolu a umožňující následné vyšetření MR bez výrazných omezení. *Soubor a metodika:* MR vyšetření je možné provést i u pacientů s implantovaným VNS. Lze provést vyšetření hlavy a těla kaudálně od Th8. Musí však být použita pouze lokální radiofrekvenční cívka a před MR musí být generátor VNS přeprogramován. Pokud má pacient generátor a větší část elektrody explantovány, lze provést MR v oblasti celého těla jakýmkoliv MR nastavením. To platí pro situaci, kdy po explantaci zůstane nejvýše 2cm část elektrody – což odpovídá části elektrody na vagovém nervu s fixačními kotvičkami. *Výsledky:* Od června 2016 do června 2018 jsme explantovali VNS výše uvedeným způsobem u šesti pacientů. Pooperační průběh u všech pacientů byl bez významných komplikací. Pooperační kontrolu jsme provedli pomocí RTG krku a CT 3D zobrazení. Zobrazovací metody ukázaly ponechanou část elektrody na n. vagus ≤ 2 cm. Pooperačně pacienti neměli polykací obtíže, chrapot ani změnu hlasu. Čtyři pacienti následně po zhojení rány již podstoupili MR bez jakýchkoliv obtíží či komplikací. *Závěr:* Explantace VNS odpovídající MR protokolu s ponecháním části elektrody na n. vagus, tedy vynecháním kompletní preparace celé elektrody na nervu, snižuje riziko komplikací a zkracuje dobu operačního zákroku. Pacientovi můžeme následně bezpečně provádět MR celého těla bez omezení v běžných technických nastaveních.

Abstract

Aim: An overview of MRI in patients with implanted vagal nerve stimulator (VNS) and the method of surgical explantation of VNS, reflecting the MRI protocol allowing the subsequent MRI examination without significant limitations. *Patients and methods:* MRI can also be safely performed in patients with the implanted VNS device. Head examination and body examination caudally from Th8 can be performed, but only local radiofrequency coils must be used. Before the MRI, the VNS system must be reprogrammed. If the patient has an explanted generator and the larger part of the electrode, the MRI of the entire body can be performed with any common MRI setting. This applies to a situation where after the explantation there is only a 2-cm part of the electrode left – corresponding to the portion of the electrode on the vagal nerve with fixation anchors. *Results:* From June 2016 to June 2018, we explanted a VNS with this approach in six patients. Post-operative course of all patients was without complications. Post-operative control was performed using neck X-ray and CT 3D imaging. Imaging methods showed that the remainder of the electrode on the vagal nerve electrode was ≤ 2 cm. Post-operatively, patients did not have swallowing difficulties, hoarseness or voice changes. Four patients have subsequently already undergone MRI without any difficulties or complications. *Conclusion:* Surgical explantation of VNS according to the MRI protocol, leaving part of the electrode on the vagal nerve and omitting the complete preparation of the entire electrode on the nerve, reduces the risk of complications and shortens the duration of the operation. The patient can afterwards safely undergo the MRI of the entire body without any limitations in normal technical settings.

Autoři deklarují, že v souvislosti s předmětem studie nemají žádné komerční zájmy.
The authors declare they have no potential conflicts of interest concerning drugs, products, or services used in the study.
Redakční rada potvrzuje, že rukopis práce splnil ICMJE kritéria pro publikace zasílané do biomedicínských časopisů.
The Editorial Board declares that the manuscript met the ICMJE "uniform requirements" for biomedical papers.

M. Bláha[1], M. Tomášek[2], V. Suchánek[3], P. Marusič[2], J. Lisý[3], M. Tichý[1]

[1] Neurochirurgická klinika dětí a dospělých 2. LF UK a FN Motol
[2] Neurologická klinika 2. LF UK a FN Motol
[3] Klinika zobrazovacích metod 2. LF UK a FN Motol

MUDr. Martin Bláha, Ph.D.
Neurochirurgická klinika dětí a dospělých
2. LF UK a FN Motol
V Úvalu 84
150 06 Praha
e-mail: drmartinblaha@yahoo.com

Přijato k recenzi: 11. 10. 2018
Přijato do tisku: 5. 2. 2019

Klíčová slova
epilepsie – magnetická rezonance – stimulace nervus vagus – explantace

Key words
epilepsy – magnetic resonance imaging – vagal nerve stimulation – device removal

proLékaře.cz | 13.5.2026

Úvod

Stimulace vagového nervu je paliativní metodou léčby pacientů s refrakterní fokální i generalizovanou epilepsií. První implantace vagového stimulátoru (vagal nerve stimulator; VNS) byla provedena v USA v roce 1988 [1] a metoda byla schválena ke klinickému použití U. S. Food and Drug Administration v roce 1997 po klinických studiích bezpečnosti a účinnosti [2,3]. První implantace VNS v ČR se uskutečnila již v roce 1997. V současné době (k 18. září 2018) bylo v naší republice již implantováno 894 VNS u 604 pacientů [4]. To znamená 604 primoimplantací a 290 opakovaných operací u těchto pacientů – výměna generátoru při vybití baterie nebo pro malfunkci generátoru či elektrody.

Snížení frekvence nebo intenzity záchvatů vede ke zlepšení kvality života asi u 2/3 pacientů s VNS a s prodlužující se dobou od implantace je snížení počtu záchvatů výraznější [2,3,5–10]. Pacientů s VNS postupně v ČR přibývá. I tito pacienti mohou potřebovat během svého života vyšetření pomocí MR. Ať už pro onemocnění nesouvisející s jejich základní diagnózou epilepsie nebo pro nové posouzení vhodnosti resekční operace. V prvním případě se může jednat o nutné vyšetření při degenerativním postižení páteře, při nádorovém onemocnění nebo stále častěji o vyšetření velkých kloubů po úraze nebo při pokročilé artróze. V druhém případě pak rozvoj neurodiagnostických metod, a hlavně metody mapování stereotakticky zavedenými hlubokými mozkovými elektrodami, dnes umožní naplánovat resekční výkon u většího spektra pacientů, než tomu bylo před lety [11–15]. U pacientů s VNS, zvláště nebylo-li dosaženo výrazného zlepšení, je tedy možné s odstupem let provést nové posouzení vhodnosti resekční operace a vyšetřit je jako možné kandidáty resekční operace. MR patří k základním vyšetřovacím metodám před epileptochirurgickým výkonem.

Protokol výrobce vagového stimulátoru firmy LivaNova, Inc. – dříve Cyberonics, Inc. (Londýn, Velká Británie) – pro MR vyšetření u VNS z roku 2016 umožňoval toto provést ve dvou různých základních klinických situacích [16]. V případě implantovaného VNS je možné vyšetření hlavy a těla kaudálně od Th8, musí však být použita pouze lokální radiofrekvenční (RF) cívka a před MR musí být generátor VNS přeprogramován. Pokud má pacient generátor a větší část elektrody explantovány, lze provést MR v oblasti celého těla jakýmkoliv MR nastavením. To platí pro situaci, kdy po explantaci zůstane pouze 2 cm dlouhá část elektrody, což odpovídá části elektrody na vagovém nervu s fixačními kotvičkami. Novelizovaný protokol z října 2017 je poměrně složitý [17]. Rozděluje implantované systémy VNS na dvě skupiny – A a B. Do skupiny A patří modely 105, 106 a 1 000 – s implantovaným generátorem nad IV. žebrem. Ostatní modely – 100C, 101, 102, 102R, 103, 104 nebo modely 105, 106, 1 000 – s generátorem níže než IV. žebro řadíme do skupiny B. Pro skupinu B platí stejná omezení, jaká jsou v Protokolu z roku 2016. Skupina A může být vyšetřována stejně jako skupina B a navíc ve speciálních situacích se může použít celotělová RF vysílací cívka (body coil), avšak při rozšíření „zakázané" zóny od C7 do L3. Prakticky lze tedy u pacientů s modelem 105 a 106 navíc vyšetřit pomocí MR pouze pánev. V další části práce tak budeme popisovat omezení a nastavení pro skupinu B, kam můžeme zařadit i zbytek stimulátorů, pokud nebudeme vyžadovat vyšetření pánve.

Explantaci VNS zvažujeme v případě jeho klinické neúčinnosti či pouze nevýznamného efektu na epileptické záchvaty. Důležitý je postoj pacienta. Na jedné straně spektra jsou pacienti, kteří chtějí „všechno pryč", a naopak na druhé straně pacienti, kteří už nechtějí žádnou operaci. Při posuzování indikace k explantaci VNS jsou jistě podstatné i věk pacienta a jeho přidružené choroby – pravděpodobnost, že bude potřebovat vyšetření MR v budoucnu, je v řadě případů vysoká.

Explantaci VNS je možné provést kompletně (vynětí generátoru a celé elektrody) nebo částečně. Explantace generátoru v podklíčkové oblasti je technicky poměrně snadná. Preparace a explantace elektrody v krční oblasti je již technicky obtížnější a může být zatížena i komplikacemi. Ponechání části elektrody přímo na vagovém nervu sníží riziko léze n. laryngeus recurrens a poranění jugulární žíly [16–18]. Pokud ponecháme elektrodu na vagovém nervu v délce 2 cm a méně podle zde popsaného protokolu, pacientovi můžeme bezpečně provést MR celého těla bez jiných omezení v běžných technických nastaveních [16,17,19–21].

Soubor a metodika

Vyšetření MR u pacientů s implantovaným funkčním VNS

Pro provádění MR u pacientů s implantovaným funkčním VNS je nutná součinnost epileptologa, lékaře a laboranta MR. Vyšetření je možné provést mimo oblast uložení VNS – zelená zóna (obr. 1). Generátor a elektroda systému VNS nesmí být vystaveny RF

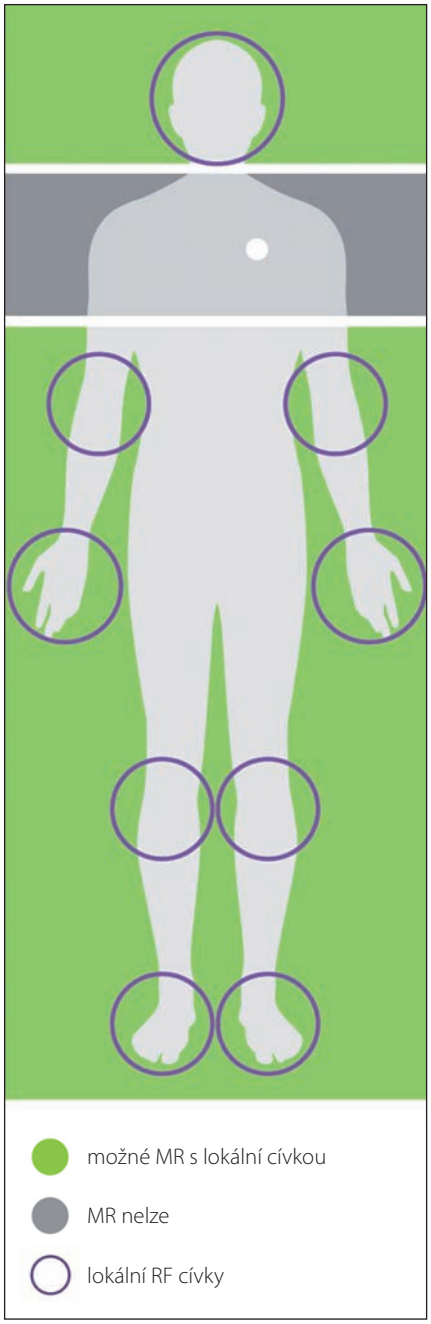

Obr. 1. Vyšetření MR u pacientů s implantovaným funkčním vagovým stimulátorem. MR je možné provést v zelené zóně a s použitím lokálních radiofrekvenčních (RF) cívek. V šedé zóně se MR nesmí provádět.

Fig. 1. MRI in patients with an implanted vagal nerve stimulator. MRI can be safely performed in the green zone with local radiofrequency (RF) coils. Gray area is the MRI exclusion zone.

proLékaře.cz | 13.5.2026



rozsah zobrazení	viz obr. 1	celé tělo
typ RF cívky	hlavová nebo lokální	jakákoliv
magnetické pole	3 T nebo 1,5 T	3 T nebo 1,5 T
MR konfigurace	closed-bore (uzavřené)	closed-bore (uzavřené)
gradient magnetického pole	≤ 720 gauss/cm	≤ 720 gauss/cm
SAR pro hlavu	≤ 3,2 W/kg	≤ 3,2 W/kg

Obr. 2. Přípustné parametry a konfigurace MR vyšetření pro různé klinické situace. RF – radiofrekvenční; SAR – specifická míra absorbce; VNS – stimulátor vagového nervu

Fig. 2. Permitted MRI configurations and modes for different clinical situations. RF – radiofrequency; SAR – specific absorption rate; VNS – vagal nerve stimulator

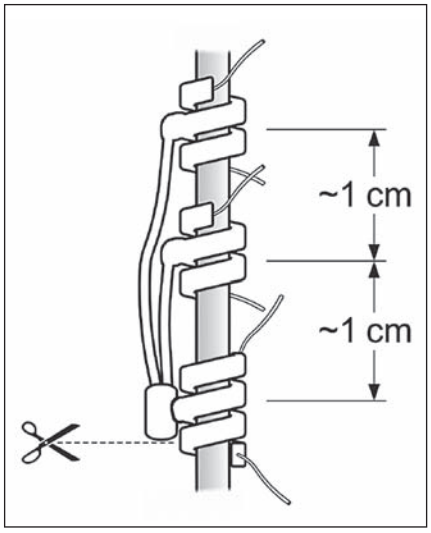

Obr. 3. Zbytek elektrody ponechaný na vagovém nervu. Kotvička na obrázku dole je pouze fixační a je RTG nekontrastní.

Fig. 3. The remainder of the electrode left on the vagal nerve. Lower anchor is only for fixation and is from X-ray non-contrast material.

poli. Při tomto vyšetření je nutné použít lokální RF cívky jako zdroj RF pole. Lze tedy provést MR vyšetření hlavy, lokte, zápěstí, kolen a kotníků. Jako zdroj RF pole nesmí být použita celotělová cívka ani RF cívka v lehátku pacienta. Do prostoru MR se nesmí přinést ani programovací zařízení ani magnet pacienta.

Postup před provedením MR

- Pomocí programovacího systému se provede systémová diagnostika VNS a zaznamenají nastavené parametry stimulace:
  - přeprogramují se parametry stimulačního proudu pro Normal mode i Magnet mode – Output current i Magnet current (mA): 0,0;
- u AspireSR Model 106 se v AutoStim mode nastaví:
  - AutoStim current (mA): 0,0 a detekce tachykardie (tachycardia detection) OFF;
- kontrola programátorem, zda přednastavené parametry byly adekvátně uloženy;
- pacient je poučen, aby nahlásil bolest, dyskomfort nebo pocit tepla v oblasti krku či hrudníku při vyšetření laborantovi MR, který může vyšetření zastavit.

Postup po provedeném MR

- Pomocí programovacího systému se provede systémová diagnostika VNS;
- pokud došlo k resetování základních dat generátoru, vloží se znovu sériové číslo, identifikační údaje pacienta a datum implantace;
- naprogramují se zpět stimulační parametry;
- kontrola impedance elektrody a adekvátního uložení přednastavených parametrů.

Vyšetření MR u pacientů s nefunkčním VNS či částečně explantovaným systémem (pokud zůstává > 2 cm elektrody)

Možnosti a omezení vyšetření MR jsou stejné jako v předchozím případě při funkčním VNS. Vyšetření MR je možné provést s lokální RF cívkou mimo oblast uložení VNS – hlava, lokty, zápěstí, kolena a kotníky. Nelze použít jako zdroj RF pole celotělovou cívku ani RF cívku v lehátku pacienta. Nemusí se pomocí programátoru odlišně nastavovat generátor, pacient se poučí, aby nahlásil bolest, dyskomfort nebo pocit tepla v oblasti krku nebo hrudníku při vyšetření laborantovi MR, který může vyšetření ukončit.

Vyšetření MR u pacientů s explantovaným systémem dle výše uvedeného protokolu (zůstává ≤ 2 cm elektrody na vagovém nervu)

U těchto pacientů je možné provést MR vyšetření celého těla. Jako zdroj RF pole se dá použít lokální, celotělová i lehátková cívka. Neměl by být překročen gradient magnetického pole 720 gauss/cm a specifická míra absorbce pro vyšetření hlavy 3,2 W/kg (obr. 2). Tyto hodnoty nejsou při běžných vyšetřeních na 1,5 a 3Teslových přístrojích překračovány. Měření na fantomech a zkušenosti s pacienty jsou zatím pouze s uzavřenými MR, a proto je doporučováno provádět vyšetření pouze na tomto typu přístroje [16,17,19–21].

Explantace VNS

Cílem této operace je vynětí implantovaného hardwaru – generátoru, elektrody a fixačních plochých křidélek – s ponecháním distální části elektrody přímo na vagovém nervu s třemi fixačními kotvičkami. Operaci provádíme v celkové anestezii v poloze pacienta na zádech s vytočenou hlavou doprava. Snažíme se využít původní jizvy na hrudníku a krku. Explantace generátoru je technicky poměrně snadná. Riziko komplikací je malé, nejčastěji může dojít k pooperačnímu hematomu v místě kapsy generá-

proLékaře.cz | 13.5.2026

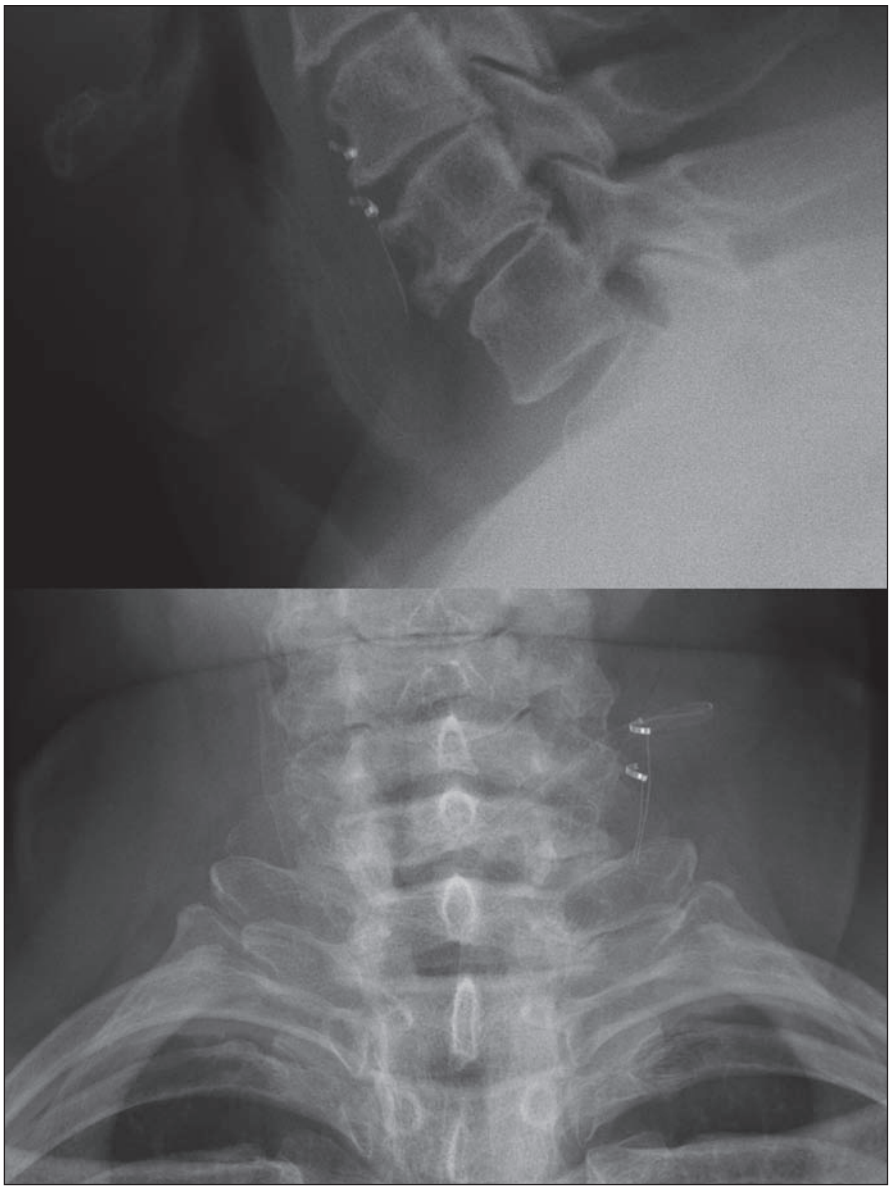

Obr. 4. Pooperační RTG s ponechaným zbytkem elektrody na vagovém nervu.
Fig. 4. Postoperative X-ray with the remainder of the electrode on the vagal nerve.

toru, bez nutnosti re-intervence. Pokud jsou kapsa a mrtvý prostor větší, ponecháváme na pooperační období drenážní systém Mini-Redon (B. Braun Medical Inc., Bethlehem, PA, USA). Vyjmutí elektrody v tunelizované části přes klíček a na distální straně krku může vyžadovat pomocnou kožní incizi, pokud jde o starší elektrodu, která se při extrakci trhá a nelze ji vyjmout v jednom kuse. Preparace elektrody v krční oblasti je již technicky obtížnější a může být zatížena i komplikacemi. Pro snazší orientaci v jizevnatém terénu provádíme všem pacientům předoperační RTG krku. Ten nám ukáže počet implantovaných fixačních křidélek i počet a velikost jednotlivých smyček elektrody. V původní jizvě na krku lze poměrně snadno nalézt povrchově uloženou část elektrody a fixační křidélka. Po odstranění všech fixačních křidélek provedeme preparaci v jizvě do prostoru mezi karotidou a jugulární žílou pod mikroskopem směrem k první fixační kotvičce na nervu (je umístěna nejvíce kaudálně na vagovém nervu, na elektrodě je však nejvíce proximálně). Druhou, méně častou možností je postupovat po elektrodě kaudálně, kde se stáčí do poslední smyčky a míří kraniálně k první fixační kotvičce na vagovém nervu. Tato metoda disekce postupem po elektrodě v celé její délce je mnohem obtížnější než přímý přístup k nervově cévnímu svazku s vyhledáním kotviček na nervu. Manipulace s nervem by měla být co nejmenší, protože na rozdíl od primoimplantace je nerv již fixován jizvou. Elektrodu ustřihneme u napojení na tuto první kotvičku, což ponechá na vagovém nervu část elektrody ≤ 20 mm dlouhou s ponechanými třemi fixačními kotvičkami (první kotvička je pouze fixační, další dvě jsou RTG kontrastní s elektrickými kontakty) (obr. 3). Uvolněnou a vypreparovanou elektrodu v krční ráně vyjmeme a zkontrolujeme celistvost. Podle velikosti rány a krvácení i zde můžeme použít drenážní systém Mini-Redon. Pacienta můžeme propustit do domácího ošetřování první nebo druhý pooperační den. Před dimisí je vhodné provést RTG krku k potvrzení adekvátní explantace elektrody (obr. 4). Kontrolní RTG krku ukáže ponechanou malou rovnou část elektrody na vagovém nervu, je vidět druhá a třetí kotvička s kontakty. První fixační kotvička je RTG nekontrastní. Pokud byla elektroda odstřižena těsně před začátkem první kotvičky, je zbytek elektrody na vagovém nervu dlouhý 20 mm – jak jsme ověřili provedením CT u prvních dvou pacientů (obr. 5). Měření vzdálenosti na prostém RTG snímku krku je nepřesné.

Výsledky

Od června 2016 do června 2018 jsme explantovali VNS výše uvedeným protokolem u šesti pacientů. Jednalo se o čtyři muže a dvě ženy – průměrný věk 38,5 ± 10 let. Vagový stimulátor měli zaveden 12,8 ± 3,7 let. Pětkrát jsme explantovali celý systém – tedy generátor a elektrodu až k odstupu první kotvičky. Jeden z pacientů měl již generátor a část elektrody vyjmuty na jiném pracovišti a explantovali jsme tedy úsek elektrody o délce asi 5 cm, také k odstupu první kotvičky. Pooperační průběh u všech pacientů byl bez komplikací. Pooperační kontrolu pro potvrzení adekvátního odstranění hardwaru jsme provedli pomocí bočního a předozadního RTG krku a u prvních dvou pacientů pomocí 3D zobrazení CT. Zobrazovací metody ukázaly ponechanou část elektrody na n. vagus ≤ 2 cm. Pooperačně pacienti neměli polykací obtíže, chrapot ani změnu hlasu. Čtyři pacienti následně po zhojení rány již podstoupili MR bez jakýchkoliv obtíží. Protože se jednalo o novou klinickou situaci, u třech pacientů při prvním vyšetření MR osobně dohlíželi radiolog a neurochirurg. Během vyšetřování i po něm jsme u pacientů nezaznamenali bolest, dyskomfort, teplo ani polykací obtíže. Z těchto čtyř pacientů již tři podstoupili resekční epileptochirurgický výkon.

proLékaře.cz | 13.5.2026

Diskuze

Asi u jedné třetiny pacientů s implantovaným VNS není významný efekt na snížení frekvence nebo intenzity záchvatů, a tím tedy nedochází ke zlepšení kvality života [2,3,5–10]. U těchto pacientů je možno zvažovat explantaci VNS. Při rozhodování o tomto operačním výkonu jistě hraje velkou roli i riziko možných komplikací. Z tohoto hlediska by nejbezpečnějším výkonem bylo odstranění generátoru v podklíčkové oblasti a částečné vynětí elektrody tunelované podkožně do oblasti krku. Při tomto výkonu bychom odstranili části systému, které jsou na pacientovi viditelné a hmatné. Zbytek elektrody by však v budoucnu pacienta limitoval pro provedení MR. Výkonem naopak s nejvyšším rizikem komplikací je totální odstranění celého systému. Tento typ operace může být nutný v případě infekce nebo při výměně nefunkční elektrody. Preparace v oblasti jugulární žíly může vést k peroperačnímu krvácení a mobilizace elektrody a fixačních kotviček z vagového nervu k pooperační přechodné nebo permanentní dysfunkci tohoto nervu [18,22–26]. Incidence paralýzy hlasivek po revizní operaci v oblasti vagového nervu je vyšší (3 %) než u primoimplantací, ale u většiny pacientů dochází ke spontánnímu zotavení. Trvalá paralýza nastává u < 1 % pacientů po reoperacích [22,26]. Explantace VNS podle MR protokolu s ponecháním části elektrody na vagovém nervu, tedy vynecháním kompletní preparace celé elektrody na nervu, snižuje riziko komplikací a zkracuje dobu operačního zákroku. Pacientovi můžeme následně bezpečně provádět MR celého těla bez omezení v běžných technických nastaveních. Jakékoliv komplikace vyplývající z ponechání 20mm části elektrody na vagovém nervu nejsou podle současné odborné literatury zatím známy. V našem souboru šesti pacientů se zdá být tento postup přínosný. Operace je kratší, vyhneme se ne snad technicky obtížné, nýbrž spíše pro operatéra nepříjemné fázi odpreparování a sloupávaní kotvících kotviček od vagového nervu, kterou tak dobře známe při výměnách poškozených elektrod u respondérů vagové terapie. V našem souboru šesti explantací jsme nezaznamenali žádnou peroperační ani pooperační komplikaci a následné vyšetření MR u čtyř pacientů proběhlo velmi dobře. Tři pacienti po explantaci VNS touto metodou byli již indikováni k resekčnímu epileptochirurgickému výkonu a podstoupili jej.

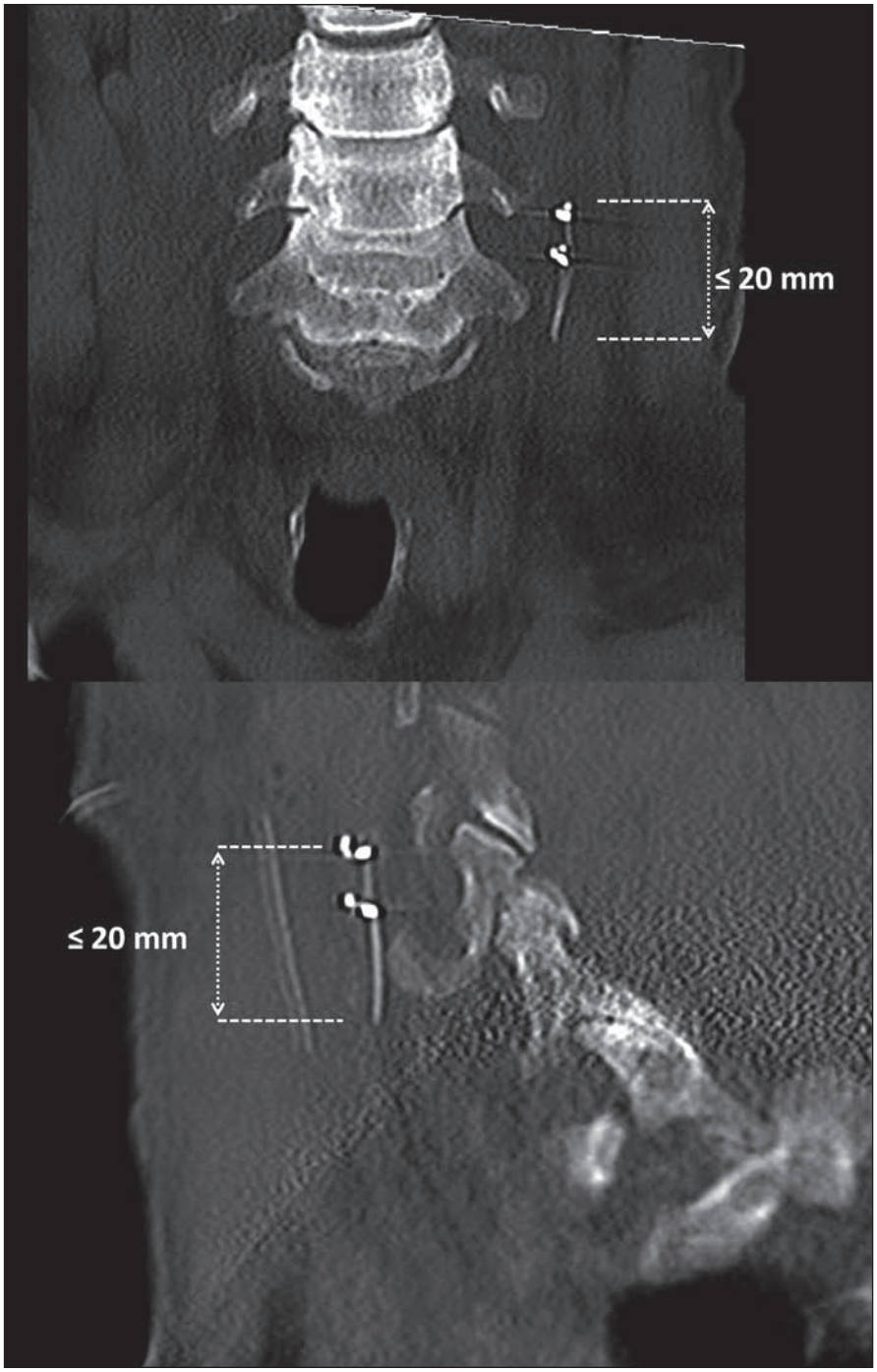

Obr. 5. Pooperační CT s ponechaným zbytkem elektrody na vagovém nervu.
Fig. 5. Postoperative CT with the remainder of the electrode on the vagal nerve.

Závěr

U pacientů s implantovaným VNS lze provést vyšetření pomocí MR podle výše zmíněných protokolů, s určitými omezeními v nastavení a mimo oblast uloženého stimulátoru. Při vyšetření je nutná součinnost epileptologa, lékaře a laboranta MR. Explantaci VNS je vhodné zvážit v případě jeho klinické neúčinnosti – podstatné jsou věk pacienta, jeho přidružené choroby, postoj pacienta k další operaci, možná indikace k resekční epileptochirurgické operaci a odhad nutnosti MR vyšetření nyní a v budoucnosti. Explantace systému VNS s ponecháním elektrody na n. vagus v délce 2 cm podle zde popsaného protokolu snižuje riziko komplikací a umožňuje následně provádět vyšetření pomocí MR bez speciálních opatření a omezení.

proLékaře.cz | 13.5.2026

Literatura

1. Penry JK, Dean JC. Prevention of intractable partial seizures by intermittent vagal stimulation in humans: preliminary results. Epilepsia 1990; 31 (Suppl 2): S40–S43.

2. Ben-Menachem E, Mañon-Espaillat R, Ristanovic R et al. Vagus nerve stimulation for treatment of partial seizures: 1. A controlled study of effect on seizures. First International Vagus Nerve Stimulation Study Group. Epilepsia 1994; 35(3): 616–626.

3. Ramsay RE, Uthman BM, Augustinsson LE et al. Vagus nerve stimulation for treatment of partial seizures: 2. Safety, side effects, and tolerability. First International Vagus Nerve Stimulation Study Group. Epilepsia 1994; 35(3): 627–636.

4. Cardion s. r. o. Databáze pacientů. Brno 2018.

5. Spanaki MV, Allen LS, Mueller WM et al. Vagus nerve stimulation therapy: 5-year of greater outcome at a university-based epilepsy center. Seizure 2004; 13: 587–590.

6. DeGiorgio CM, Schachter SC, Handforth A et al. Prospective long term study of vagus nerve stimulation for the treatment of refractory seizures. Epilepsia 2000; 41(9): 1195–1200.

7. Chrastina J, Novak Z, Zeman T et al. Single-center long-term results of vagus nerve stimulation for epilepsy: A 10–17 year follow-up study. Seizure 2018; 59: 41–47. doi: 10.1016/j. seizure. 2018. 04. 022.

8. Englot DJ, Rolston JD, Wright CW et al. Rates and predictors of seizure freedom with vagus nerve stimulation for intractable epilepsy. Neurosurgery 2016; 79(3): 345–353. doi: 10.1227/NEU.0000000000001165.

9. Reid SA. Surgical technique for implantation of the neurocybernetic prosthesis. Epilepsia 1990; 31(Suppl 2): S38–S39.

10. Kuba R, Brázdil M, Kalina M et al. Vagus nerve stimulation: longitudinal follow-up of patients treated for 5 years. Seizure 2009; 18(4): 269–274. doi: 10.1016/j.seizure.2008.10.012.

11. Kovac S, Vakharia VN, Scott C et al. Invasive epilepsy surgery evaluation. Seizure 2017; 44: 125–136. doi: 10.1016/j.seizure. 2016.10.016.

12. Ryvlin P, Cross JH, Rheims S. Epilepsy surgery in children and adults. Lancet Neurol 2014; 13(11): 1114–1126. doi: 10.1016/S1474-4422(14)70156-5.

13. Wang ZI, Jones SE, Jaisani Z et al. Voxel-based morphometric magnetic resonance imaging (MRI) postprocessing in MRI-negative epilepsies. Ann Neurol 2015; 77(6): 1060–1075. doi: 10.1002/ana.24407.

14. Hanáková P, Horák O, Ryzí M et al. Identifikace dětských pacientů s farmakorezistentní epilepsií a výběr kandidátů nefarmakologické terapie. Cesk Slov Neurol N 2018; 81/114(2): 180–184. doi: 10.14735/amcsnn2018180.

15. Serletis D, Bulacio J, Bingaman W et al. The stereotactic approach for mapping epileptic networks: a prospective study of 200 patients. J Neurosurg 2014; 121(5): 1239–1246. doi: 10.3171/2014.7.JNS132306.

16. Cyberonics, Inc. MRI Guidelines for VNS Therapy®. [online]. Available from URL: http://www.cardion.cz/data/mri-kompatibilita/vns-terapie.pdf.

17. LivaNova, PLC. MRI with the VNS Therapy® System. [online]. Available from URL: https://us.livanova.cyberonics.com/healthcare-professionals/prescribing-information.

18. Giordano F, Zicca A, Barba C et al. Vagus nerve stimulation: surgical technique of implantation and revision and related morbidity. Epilepsia 2017; 58 (Suppl 1): 85–90. doi: 10.1111/epi.13678.

19. Gorny KR, Bernstein MA, Watson RE. 3 Tesla MRI of patiens with a vagus nerve stimulator: initial experience using a T/R head coil under controlled conditions. J Magn Reson Imaging 2010; 31(2): 475–481. doi: 10.1002/jmri. 22037.

20. de Jonge JC, Melis GI, Gebbink TA et al. Safety of dedicated brain MRI protokol in patiens with a vagus nerve stimulator. Epilepsia 2014; 55(11): e112–e115. doi: 10.1111/epi.12774.

21. Rösch J, Hamer HM, Mennecke A et al. 3 T-MRI in patients with pharmacoresistant epilepsy and a vagus nerve stimulator: a pilot study. Epilepsy Res 2015; 110: 62–70. doi: 10.1016/j.eplepsyres.2014.11.010.

22. Kahlow H, Olivecrona M. Complications of vagal nerve stimulation for drug-resistant epilepsy: a single center longitudinal study of 143 patients. Seizure 2013; 22(10): 827–833. doi: 10.1016/j.seizure.2013.06.011.

23. Couch JD, Gilman AM, Doyle WK. Long-term expectations of vagus nerve stimulation: a look at battery replacement and revision surgery. Neurosurgery 2016; 78(1): 42–46. doi: 10.1227/NEU.0000000000000985.

24. Révész D, Rydenhag B, Ben-Menachem E. Complications and safety of vagus nerve stimulation: 25 years of experience at a single center. J Neurosurg Pediatr 2016; 18(1): 97–104. doi: 10.3171/2016.1.PEDS15534.

25. Rijkers K, Berfelo MW, Cornips EM et al. Hardware failure in vagus nerve stimulation therapy. Acta Neurochir (Wien) 2008; 150(4): 403–405. doi: 10.1007/s00701-007-1492-7.

26. Aalbers MW, Rijkers K, Klinkenberg S et al. Vagus nerve stimulation lead removal or replacement: surgical technique, institutional experience, and literature overview. Acta Neurochir (Wien) 2015; 157(11): 1917–1924. doi: 10.1007/s00701-015-2547-9.

Impakt faktor časopisu Česká a slovenská neurologie a neurochirurgie pro rok 2017 činí **0,508** (nárůst oproti roku 2016, kdy impakt faktor činil **0,368**).

proLékaře.cz | 13.5.2026

doi: 10.14735/amcsnn2019189

Obecné pohyby a neurologický vývoj raného věku u dětí s novorozeneckou hypoglykemií

General movements and neurological development of the early age in children with neonatal hypoglycemia

Souhrn

Cíl: Cílem práce je analýza vztahu mezi novorozeneckou hypoglykemií a neurologickým vývojem v batolecím věku. *Soubor a metody:* Prospektivní kohortová studie. Soubor 50 novorozenců s hypoglykemií s porodní hmotností 1 380–4 170 g, narozených v jednom zařízení mezi 31. a 41. gestačním týdnem v letech 2015–2016. K hodnocení neurologického nálezu byly použity videonahrávky a metoda General Movements Assessment (GMA) a standardní neurologické vyšetření. *Výsledky:* U novorozenců s hypoglykemií byly patologický UZ mozku OR 80; 95% CI 1,6–4 024) a patologický pohybový vzorec „obecných pohybů" (general movements; GMs) (OR 864; 95% CI 2,99–250 059) nezávislými prediktory abnormálního neurologického nálezu mezi 9. a 16. týdnem postnatálně. Ve 24 měsících čtyři děti (8 %) měly diagnostikovánu dětskou mozkovou obrnu (DMO), všechny tyto děti měly konzistentní patologii GMs a abnormální neurologické nálezy. *Závěr:* Vyšetření GMs v kombinaci se standardním neurologickým vyšetřením a UZ mozku jsou rychlé, neinvazivní a levné metody, které lze využít k predikci vývoje DMO v raném věku. Včasná diagnostika je zásadní pro prognózu a kvalitu života dítěte. Po ukončení sledování jsme nenašli signifikantní vztah mezi novorozeneckou hypoglykemií a abnormním neurologickým vývojem v batolecím věku.

Abstract

Aim: To evaluate the relationship between neonatal hypoglycemia and neurodevelopment at toddler stage. *Patients and methods:* A prospective cohort study. A cohort of 50 neonates diagnosed with hypoglycemia, with 1380–4170 g birth weight and 31–41 weeks of gestational age born in the single center during 2015–2016. The evaluation of neurological condition by means of video recordings and the General Movements Assessment, and a standard neurological examination was used. *Results:* Pathological cranial US findings OR 80; 95% CI 1.6–4.024) and abnormal motor pattern of general movements (GMs) were independent predictors of abnormal neurological findings at 9 to 16 weeks post-term (OR 864; 95% CI 2.99–250,059). At 24 months, four children (8%) were diagnosed with cerebral palsy; all of them had consistent GMs pathology and an abnormal neurological finding. *Conclusions:* The assessment of GMs combined with the standard neurological examination and cranial US is a valuable tool to predict the development of cerebral palsy at an early age. Early diagnosis is crucial to the child's prognosis and quality of life. After the observation, we did not find a significant relationship between neonatal hypoglycemia and abnormal neurodevelopment at the toddler stage.

Autoři děkují všem dětem a jejich rodičům za trpělivost při videonahrávání a dále všem zdravotníkům, kteří se o rizikové novorozence starají. Rádi bychom také poděkovali doc. MUDr. Marianu Kacerovskému, Ph.D., za jeho pomoc se statistickou analýzou. Velmi si ceníme pomoci Mgr. Hany Kokešové s pořizováním videonahrávek.

Autoři deklarují, že v souvislosti s předmětem studie nemají žádné komerční zájmy.
The authors declare they have no potential conflicts of interest concerning drugs, products, or services used in the study.
Redakční rada potvrzuje, že rukopis práce splnil ICMJE kritéria pro publikace zasílané do biomedicínských časopisů.
The Editorial Board declares that the manuscript met the ICMJE "uniform requirements" for biomedical papers.

A. Nogolová[1], J. Pavlíček[2]

[1] Oddělení dětského lékařství, Městská nemocnice Ostrava, p. o.
[2] Klinika dětského lékařství LF OU a FN Ostrava

MUDr. Alice Nogolová
Oddělení dětského lékařství
Městská nemocnice Ostrava, p. o.
Nemocniční 898/20A
728 80 Ostrava
e-mail: alice.nogolova@mnof.cz

Přijato k recenzi: 5. 11 2018
Přijato do tisku: 30. 1. 2019

Klíčová slova
novorozenecká hypoglykemie – dětská mozková obrna – obecné pohyby – neurologické vyšetření

Key words
neonatal hypoglycemia – cerebral palsy – general movements – neurological examination

proLékaře.cz | 13.5.2026

Úvod

Hypoglykemie je definována nízkou hladinou glukózy v krvi a její fyziologická hodnota je věkově odlišná. Glukóza je pro rychle rostoucí mozek důležitým zdrojem energie a substrátem pro syntézu membránových lipidů a proteinů nutných k maturaci mozku a myelinizaci. Glukóza vstupuje do mozku facilitovanou difuzí. Rychlost tohoto přestupu závisí na výši glykemie. Pokles difuze glukózy do mozku vede k hypoglykorachii a dochází k energetickému deficitu neuronů. Hypoglykemie může zásadně ovlivnit dlouhodobou morbiditu novorozenců a způsobit ireverzibilní poškození vývoje a růstu mozku a mozkových funkcí, zvláště v kombinaci s dalšími rizikovými faktory (hypoxie, ischemie, intrakraniální krvácení, infekce atd.). Hypoglykemií jsou více ohroženi nedonošení, hypotrofičtí a hypertrofičtí novorozenci, děti diabetických matek, novorozenci s perinatální asfyxií, s kongenitálními syndromy (např. Downův syndrom, Costello syndrom, Beckwithův-Wiedemannův syndrom) [1–3]. Hlavními dlouhodobými následky neonatální hypoglykemie mohou být poruchy motorického vývoje, vizuálních funkcí, behaviorálních projevů [2,4–8], vznik epilepsie okcipitálního laloku nebo závažné epileptické encefalopatie s refrakterními záchvaty [6,9,10]. Opakované epizody hypoglykemie jsou spojeny se signifikantně menším obvodem hlavy v kojeneckém a batolecím věku [4,6,10].

Kromě standardního neurologického vyšetření můžeme ke zhodnocení nezralého nervového systému využít také metodu popsanou Prechtlem – General Movements Assessment (GMA). Pomocí GMA lze vyšetřovat děti od narození do zhruba 20. týdne postnatálně, poté jsou jednotlivé pohyby nahrazeny antigravitačními a úmyslnými pohyby [11,12]. „Centrální generátory vzorů“ (central pattern generators; CPGs) jsou sítě neuronů, které mohou produkovat opakovaně a automaticky rytmické pohybové vzorce, a to nezávisle na senzorické aferentaci a vyšších etážích CNS. CPGs takto popsaným způsobem fungují jen za laboratorních podmínek. U zdravého jedince je naopak činnost CPGs modulována supraspinálními centry, neuromodulátory a senzorickou aferentací [13,14]. Poškozením mozku v raném údobí dochází k redukci těchto vlivů a generované pohyby ztrácejí svou variabilitu, zvyšuje se jejich rytmicita a monotónnost [12,15]. Základem GMA je observace dítěte v jeho spontánním motorickém projevu a vizuální hodnocení pohybových sekvencí. „Obecné pohyby“ (general movements; GMs) zahrnují celé tělo – krk, končetiny, trup. Tyto pohyby jsou plynulé a elegantní, jsou prováděny s různou amplitudou, intenzitou, silou a rychlostí. V průběhu prvních 2 měsíců po narození se GMs označují jako „kroutivé pohyby“ (writhing movements). Abnormální pohybové vzorce jsou klasifikovány jako „špatný repertoár pohybu“ (poor repertoire; PR), „křečová synchronizovaná hybnost“ (cramped synchronised; CS) nebo „chaotické pohyby“ (chaotic movements). Od 6. do 9. týdne věku „kroutivé pohyby“ (writhing movements) postupně mizí a jsou nahrazovány tzv. „neposednými pohyby“ (fidgety movements; FMs). FMs jsou malé a elegantní pohyby na krku, trupu, končetinách. Jsou věkově specifické, můžeme je pozorovat zhruba do 15. až 20. týdne po narození [11,12,16].

Cílem práce bylo studium vztahu mezi novorozeneckou hypoglykemií a neurologickým vývojem v batolecím věku. Součástí studie bylo vyhodnocení UZ nálezů vyšetření mozku, hodnocení kvality motorického repertoáru GMs, neurologických nálezů a určení jejich validity v predikci abnormního neurologického vývoje po proběhlých epizodách novorozenecké hypoglykemie.

Soubor a metodika

Do studie bylo zařazeno 50 novorozenců s diagnostikovanou hypoglykemií narozených v letech 2015–2016 v intermediárním centru Městské nemocnice v Ostravě. Tam byli neurologicky vyšetřeni a dále sledováni.

Rodiče všech dětí vyjádřili svůj písemný souhlas se studií a s pořizováním videonahrávek.

K definici hypoglykemie bylo využito modifikované schéma American Academy of Pediatrics (AAP): hodnota glukózy ≤ 35 mg/dl (1,94 mmol/l) ve věku 1–3 h; ≤ 40 mg/dl (2,2 mmol/l) mezi 3. a 24. h a ≤ 45 mg/dl (2,5 mmol/l) nad 24 h [17]. Současně byly definovány další rizikové faktory:

1. perinatalní asfyxie [18] jako pH z pupečníkové krve < 7,0; base excess (BE) ≤ 12 mmol/l; Apgar skóre 0–3 body po 5. min života;
2. hypotrofický novorozenec s porodní hmotností ≤ 10. percentil [19];
3. hypertrofický novorozenec s porodní hmotností ≥ 90. percentil [19];
4. novorozenci diabetických matek (matky s diabetem mellitem 1. typu nebo s gestačním diabetem dle kritérií American Diabetes Association) [20];
5. předčasně narozený novorozenec byl definován porodem před ukončeným 37. gestačním týdnem [21];
6. sepse jako systémové onemocnění s prokázanou bakteriémií a s nutností aplikace antibiotik [21];
7. syndrom dechové tísně novorozence s typickým radiologickým a klinickým obrazem [21];
8. ikterus byl vždy verifikován odběrem hladiny bilirubinu v krvi, novorozenci byli léčeni fototerapií (dle kritérií AAP) [22];
9. patologický UZ mozku obsahoval diagnózy periventrikulární/ intraventrikulární hemoragie (PVH/ IVH) I.–IV. stupně [23] a periventrikulární leukomalacie (PVL) I.–IV. stupně [24].

Kapilární vzorky k testování hypoglykemie byly odebírány z paty novorozence. K testování byl použit glukometr Accu-Chek Performa (Accu-Chek, Praha, ČR). Každá patologická hodnota glykemie byla ověřena laboratorně z venózní krve. První krevní vzorky byly odebírány 30–60 min po narození a dále v pravidelných intervalech před krmením (dle hodnot glykemií a klinického stavu).

Ultrazvukové vyšetření mozku přes velkou fontanelu bylo opakovaně realizováno u každého dítěte erudovaným dětským neurologem. K vyšetření byl použit přístroj Acuson Sequoia 512, mikrosektorová sonda 8V5 (Siemens Healthcare, Erlangen, Německo).

Vyšetření GMs bylo provedeno v novorozeneckém období a opětovně mezi 9. a 16. týdnem postnatálně. Novorozenci byli hodnoceni po ukončení adaptačních procesů jednotlivých orgánových systémů a po stabilizaci behaviorálních procesů, nejdříve 5. den života. GMs nebyly vyšetřeny v klinicky němém období mezi 6. a 8. týdnem věku. Video nahrávky trvaly 5–10 min, byly pořízeny v období aktivního odpočinku, v termoneutrálním prostředí. Děti byly nahrávány v poloze na zádech, s omezením stimulace z okolí. Ve věku 9–16 týdnů byl hodnocen motorický projev pomocí Motor Optimality Score (MOS). Tento detailní skórovací systém obsahuje 5 bodovaných subkategorií (1. hodnocení FMs; 2. věku adekvátní motorický projev; 3. kvalita pohybových vzorců; 4. hodnocení postury; 5. celková kvalita motorického projevu). Maximální počet bodů MOS je 28 (nejlepší motorický projev), minimum je 5 bodů [25,26]. MOS < 25 bodů byl v naší studii hodnocen jako redukovaný.

Standardní neurologické vyšetření obsahovalo zhodnocení vybraných vývojových (primitivních) reflexů, posturálního a tonusového zrání, vyšetření provokované

proLékaře.cz | 13.5.2026

Tab. 1. Rizikové faktory novorozenců s hypoglykemií (n = 50).

Prenatální období	n (%)
in vitro fertilizace	2 (4)
pregestační hypertenze	5 (10)
gestační hyperteze	8 (16)
diabetes mellitus matky	4 (8)
kouření u matky	9 (18)
drogový abusus matky (amfetamin, metamfetamin)	2 (4)
dvojčata	9 (18)
preeklampsie	4 (8)
Perinatální období	
předčasný porod	45 (90)
abrupce placenty	1 (2)
císařský řez	29 (58)
klešťový porod	1 (2)
hypotrofie	2 (4)
hypertrofie	5 (10)
Postnatální období	
asfyxie	8 (16)
syndrom dechové tísně novorozence	12 (24)
hyperbilirubinemie (ikterus)	30 (60)
sepse	4 (8)
negativní UZ mozku	33 (66)
PVH/IVH I.–II. stupně	10 (20)
PVH/IVH III.–IV. stupně	2 (4)
PVL I.–II. stupně	4 (8)
PVL III.–IV. stupně	1 (2)
záchvaty	0
úmrtí	0

IVH – intraventrikulární hemoragie; PVH – periventrikulární hemoragie; n – počet; PVL – periventrikulární leukomalacie

Tab. 2. Motor Optimality Score a jeho subkategorie (n = 50) [42].

„Neposedné pohyby“ (fidgety movements)	n (%)
normální	41 (82)
abnormální	0 (0)
chybí	9 (18)
Repertoár pohybu	
věku adekvátní	33 (66)
věku redukován	13 (26)
věku neadekvátní	4 (8)
Pohyby	
normální > abnormální	38 (76)
normální = abnormální	7 (14)
normální < abnormální	5 (10)
Postura	
normální > abnormální	41 (82)
normální = abnormální	8 (16)
normální < abnormální	1 (2)
Charakter pohybů	
plynulé a elegantní	24 (48)
abnormální, ale ne CS	34 (68)
CS	2 (4)

CS – „křečová synchronizovaná hybnost“ (cramped synchronised); n – počet

Tab. 3. Vyšetření abnormního motorického repertoáru mezi 9.–16. týdnem (n = 50) [42].

Hybnost	n (%)
absence „neposedných pohybů“ (fidgety movements)	9 (18)
asymetrické segmentální pohyby	1 (2)
hyperexcitabilní projevy	4 (8)
monotónní pohyby hlavou do strany	1 (2)
prolongované monotónní kopání	11 (22)
repetitivní otvírání/zavírání úst	2 (4)
repetitivní protruze jazyka	11 (22)
chvění (wiggling)	11 (22)
abnormální kontakt ruka-ruka	4 (8)
abnormální postavení palce	3 (6)
abnormální kontakt ruka-ústa	5 (10)
Postura	
neschopnost udržet hlavu ve střední linii	3 (6)
asymetrická postura	11 (22)
hyperextenze krku nebo trupu	2 (4)
extenze dolních končetin	5 (10)
abnormní postavení prstů, vějíř	6 (12)

n – počet

i spontánní hybnosti. Vyšetření se zaměřilo na časné odhalení dětské mozkové obrny (DMO). Ve věku 24 měsíců byl neurologický nález hodnocen jako normální (žádné neurologické odchylky), lehce abnormální (lehká motorická dyskoordinace, mírná tonusová odchylka, afektivní labilita, dyslálie, mírné odchylky v behaviorálním projevu atd.) nebo abnormální (DMO). Diagnóza DMO byla postavena na definici dle Baxe et al [27] a Rosenbauma et al [28]. Míra funkčního omezení u dětí s DMO byla posuzována podle systému klasifikace hrubé motoriky (Gross Motor Function Classification System – Expanded and Revised; GMFCS E&R) [29].

U každého vyšetření byl kalendářní věk dítěte korigován podle věku gestačního.

Konečné vyhodnocení neurologického vývoje pro účely této studie bylo provedeno ve 24. měsíci života, indikovaní pacienti jsou sledováni i nadále.

Získaná data byla uložena a zpracována v programu Microsoft Excel (Microsoft Corporation, Redmond, WA, USA). Stejný program byl použit i pro popisnou statistiku a základní grafy. Základní hodnocení je prezentováno tabulkami s uvedením počtu a procentuálního podílu. Pro porovnání byl použit chí-kvadrát test. K posouzení, zda jsou vybrané rizikové faktory nezávislými prediktory neurologického vývoje, byla použita binární logistická regrese. Hladina významnosti α pro pravděpodobnost chyby prvního druhu (p) byla u všech testů zvolena na úrovni 0,05. K testování byl použit GraphPad Prism 6.0h software pro Mac OS X (GraphPad Software, San Diego, CA, USA).

Výsledky

Do studie bylo zařazeno 50 novorozenců s hypoglykemií zjištěnou v prvních 48 h po narození. Mužské pohlaví tvořilo 54 % (27/50) dětí. Soubor zahrnoval zralé i předčasně narozené novorozence (90 %), s mediánem porodu ve 33. týdnu (31.–41. týden), s porodní hmotností s mediánem 2 160 g (1 380–4 170 g). Dvojčat bylo 18 % (9/50) dětí. Podrobná klinická data studované skupiny jsou uvedena v tab. 1.

Hodnota glykemie se pohybovala v rozmezí 0,5 až 2,2 mmol/l (medián 1,6).

proLékaře.cz | 13.5.2026

Tab. 4. Průběh sledování dětí s hypoglykemií (n = 50).

Novorozenec	Kojenec (9.–16. týden)			Batole (2 roky)
abnormní GMs	absence FMs	MOS < 25 bodů (redukováno)	patologický NS	patologický NS (DMO)
36 (72 %)	9 (18 %)	19 (38 %)	20 (40 %)	4 (8 %)

DMO – dětská mozková obrna; FMs – „neposedné pohyby" (fidgety movements); GMs – „obecné pohyby" (general movements); MOS – Motor Optimality Score; n – počet; NS – neurologický status

Tab. 5. Průběh sledování dětí s hypoglykemií – pokračování (n = 50).

		GMs – normální (n = 14)	GMs – abnormální (n = 36)	p
kojenecké období (9.–16. týden)	FMs chybí	0 (0)	9 (25)	**0,05**
	MOS < 25 bodů (redukován)	3 (21)	16 (44)	0,20
	abnormální neurologické vyšetření ve věku 9.–16. týdnů	1 (7)	19 (53)	**0,03**
batolecí období, děti s DMO		0 (0)	4 (11)	0,57

DMO – dětská mozková obrna; FMs – „neposedné pohyby" (fidgety movements); „obecné pohyby" (GMs – general movements); MOS – Motor Optimality Score; n – počet

Abnormní pohybový vzorec GMs po narození byl zjištěn u 36 (72 %) novorozenců. Nejčastěji byl popsán PR GMs, a to u 34 dětí (68 %); CS GMs byl pozorován u dvou dětí (4 %). „Chaotické pohyby" (chaotic movements) v našem souboru nebyly zachyceny.

Mezi 9. a 16. týdnem byly hodnoceny FMs, které chyběly u devíti (18 %) dětí. Hodnota MOS byla v rozmezí od 6–28 bodů (medián 26, interquartile range [IQR] 22–26) a byla redukována u 19 (38 %) dětí, detailní výsledky hodnocení v tab. 2–3.

Standardní neurologické vyšetření mezi 9. a 16. týdnem postnatálně bylo u 20 (40 %) dětí abnormální, nejčastěji byl popsán centrální hypertonický syndrom (14/20 dětí). Incidence GMs abnormalit a neurologických odchylek měla tendenci s věkem klesat.

Abnormity na UZ mozku byly popsány u 17 (34 %) pacientů. Dominovaly intraventrikulární hemoragie (IVH) I.–II. stupně a periventrikulární leukomacie (PVL) I.–II. stupně (14/17 dětí). Tři děti měly závažné nálezy typu intracerebrální hemoragie III.–IV. stupně a cystické leukomalacie III.–IV. stupně.

Ve věku 24 měsíců čtyři pacienti (8 %) měli diagnostikovánu DMO: 1× formu hemiparetickou (GMFCS stupeň I), 2× formu diparetickou (GMFCS stupeň II), 1× formu kvadruspastickou (GMFCS stupeň V). Při sledování dětí s hypoglykemií byly signifikantně spojeny abnormní motorické vzorce GMs v novorozeneckém údobí s patologickými nálezy v kojeneckém věku (chybění FMs, redukce MOS) a abnormitami standardního neurologického vyšetření; děti s DMO měly patologická vyšetření v celém průběhu sledování (tab. 4–5). Děti s DMO měly současně závažný nález při UZ vyšetření mozku. Ze studovaných rizikových faktorů uvedených v tab. 1 byly patologický nález na UZ mozku a abnormální pohybový vzorec GMs po narození nezávislými prediktory patologického neurologického nálezu mezi 9. až 16. týdnem postnatálně (UZ CNS: OR 80; 95% CI 1,6–4 024; neurologický nález: OR 864; 95% CI 2,99–250 059). Trvalá přítomnost abnormního pohybového vzorce GMs (PR, CS, absence FMs) byla silným prediktorem nepříznivého neurologického vývoje. Naopak UZ nález na mozku negativní nebo jen s lehkými odchylkami a trvale normální nebo tranzitorně abnormální GMs obecně predikovaly příznivý neurologický vývoj.

Diskuze

V hodnoceném souboru převažovali předčasně narození novorozenci. Tento fakt potvrzuje, že nejsilnějším rizikovým faktorem vzniku hypoglykemie je prematurita. Je uváděna až incidence 50 % u předčasně narozených dětí [3].

U pacientů našeho souboru byla kromě standardního neurologického vyšetření využita metoda dle Prechtla – vyšetření GMs. Abnormní GMs po narození byly zjištěny u 72 % novorozenců, nejčastěji byly pozorovány PR GMs. Tento pohybový vzorec je typický pro nezralé a hypotrofické novorozence, novorozence s nízkým Apgar skóre, často jej vídáme první 2 týdny po narození [30]. Má však bohužel poměrně malou prediktivní hodnotu, což podporuje i naše zjištění. Patologický motorický repertoár charakteru CS GMs jsme pozorovali pouze u 4 % dětí našeho souboru, jeho trvalá přítomnost však ve 100 % predikovala vývoj DMO. Jde o nejčasnější příznak možného vývoje do obrazu spastické formy DMO s vysokou specificitou, která je v různých studiích uváděna od 92,5 až po 100 % [11,12,16].

V kojeneckém období (v období FMs) se všechny děti naší kohorty s normálními FMs v kombinaci s plynulými elegantními pohyby a negativním neurologickým vyšetřením vyvíjely fyziologicky. Tento fakt podporují četné studie, které definují přítomnost FMs jako vysoce prediktivní pro normální vývoj [11,12,16,26]. Výjimkou byly dvě děti s fyziologickým vývojem, které neměly FMs, a dále tři děti s absencí FMs, které měly abnormální a opožděný neurologický vývoj, ale nebyly hodnoceny jako DMO.

Standardní neurologické vyšetření mezi 9. a 16. týdnem postnatálně bylo u 40 % dětí abnormální, nejčastěji byl popsán centrální hypertonický syndrom. Incidence GMs abnormalit a patologií v neurologickém vyšetření měly tendenci klesat s věkem. Tento fenomén si vysvětlujeme možnou spontánní úpravou raných dysfunkcí mozku [11,12]. To odpovídá i zjištěním, že specificita vyšetření GMs je věkově závislá, je nižší v raných obdobích vývoje (zhruba 82 %), ve 3 měsících dosahuje až 100 % [11,12,16]. Naopak senzitivita vyšetření GMs je věkově nezávislá, v průměru v růz-

proLékaře.cz | 13.5.2026

ných studiích udávaná kolem 94 % [11,12,16]. Vyšetření GMs se jeví citlivější metodou než klasické neurologické vyšetření [31].

Trvalá přítomnost abnormních GMs byla silným prediktorem nepříznivého neurologického vývoje do budoucna.

Abnormity na UZ mozku, rozsah a lokalizace lézí zásadně ovlivňují budoucí neurologický status dítěte. Periventrikulární/intraventrikulární hemoragie a stupeň krvácení koreluje s nezralostí a stupněm asfyxie, u novorozenců narozených pod 28. gestačním týdnem se incidence pohybuje mezi 60–80 %, u zralých novorozenců nepřesahuje 5%. PVH/IVH I. a II. stupně neurologický nález většinou neovlivní, což podporuje i naše zjištění. Naopak u PVH/IVH III. st. je riziko neurologických komplikací až 70 % [32]. Další častou diagnózou nedonošených dětí je PVL. Na vzniku PVL se zásadně spolupodílí rizikové faktory v prenatálním, intra a postnatálním období, např. preeklampsie matky, placentární insuficience, diabetes matky, prenatální infekce, asfyxie, syndrom dechové tísně, hypoglykemie atd. Incidence PVL kolísá, ve studii Pierrata et al [33] byla diagnostikována u 2,8 % novorozenců narozených ve 32. gestačním týdnu a méně. V naší studované skupině byla incidence PVL výrazně vyšší (10 %), tento fakt si vysvětlujeme přítomností a kombinací mnoha rizikových faktorů u sledovaných novorozenců. Dle Kinnala et al [34] UZ mozku provedený postnatálně zobrazuje až 4× častěji abnormitu právě u dětí s tranzientní hypoglykemií než u zdravé kontrolní skupiny. Z nálezů jsou popisovány hyperechogenity bílé hmoty frontálních a parieto-okcipitálních laloků [6,9,10]. Typické postižení parieto-okcipitálních laloků nebylo v naší skupině zachyceno, což může být způsobeno malým počtem pacientů ve sledovaném souboru. Všechny děti, které měly diagnostikovánu DMO, měly závažnou patologii na UZ mozku. Výjimkou bylo jedno dítě s negativním UZ mozku, které mělo následně diagnostikovánu lehkou centrální diparézu. U tohoto pacienta byl však trvale abnormní pohybový vzorec GMs, nebyly pozorovány FMs a měl abnormní neurologický nález.

Po ukončení sledování jsme nenalezli signifikantní vztah mezi novorozeneckou hypoglykemií a vznikem DMO v batolecím věku.

Silnou stránkou studie bylo zjištění, že použité metody jsou levné, rychlé, neinvazivní a lze je kombinovat. S jejich pomocí můžeme včasně zachytit poruchu vývoje, určit vývojovou prognózu, hodnotit průběh a úspěšnost stanovené intervence. Nevýhodou byla menší studovaná skupina pacientů a kratší doba sledování. Cíleně ale byla vybrána jedna riziková skupina novorozenců a pro posouzení vlivu hypoglykemie na další vývoj autoři považují sledované období za dostatečné.

Závěr

Neonatální hypoglykemie je u novorozenců vážným problémem. V kombinaci s dalšími rizikovými faktory může nepříznivě ovlivnit neurologický vývoj dítěte. K časné a správné diagnostice může pomoci standardní neurologické vyšetření doplněné o vyhodnocení GMs a strukturálního zobrazení mozku. Cílem je prevence rozvoje závažných poruch vývoje a možnost plánování časných terapeutických opatření k odstranění odchylek ve vývoji.

Standardem je multioborová péče a spolupráce a individualizovaný přístup ke každému dítěti a jeho rodině.

Literatura

1. Sharma A, Davis A, Shekhawat PS. Hypoglycemia in the preterm neonate: etiopathogenesis, diagnosis, management and long-term outcomes. Transl Pediatr 2017; 6(4): 335–348. doi: 10.21037/tp.2017.10.06.

2. Tam EW, Haeusslein LA, Bonifacio SL et al. Hypoglycemia is associated with increased risk for brain injury and adverse neurodevelopmental outcome in neonates at risk for encephalopathy. J Pediatr 2012; 161(1): 88–93. doi: 10.1016/j.jpeds.2011.12.047.

3. Harris DL, Weston PJ, Harding JE. Incidence of neonatal hypoglycemia in babies identified as at risk. J Pediatr 2012; 161(5): 787–791. doi: 10.1016/j.jpeds.2012.05.022.

4. Duvanel CB, Fawer CL, Cotting J et al. Long-term effects of neonatal hypoglycemia on brain growth and psychomotor development in small-for-gestational-age preterm infants. J Pediatr 1999; 134(4): 492–498.

5. Kerstjens JM, Bocca-Tjeertes IF, de Winter AF et al. Neonatal morbidities and developmental delay in moderately preterm-born children. Pediatrics 2012; 130(2): e265–e272. doi: 10.1542/peds.2012-0079.

6. Filan PM, Inder TE, Cameron FJ et al. Neonatal hypoglycemia and occipital cerebral injury. J Pediatr 2006; 148(4): 552–355.

7. Burns CM, Rutherford MA, Boardman JP et al. Patterns of cerebral injury and neurodevelopmental outcomes after symptomatic neonatal hypoglycemia. Pediatrics 2008; 122(1): 65–74. doi: 10.1542/peds.2007-2822.

8. McKinlay CJ, Alsweiler JM, Ansell JM et al. Neonatal glycemia and neurodevelopmental outcomes at 2 years. N Engl J Med 2015; 373(16): 1507–1518. doi: 10.1056/NEJMoa1504909.

9. Udani V, Munot P, Ursekar M et al. Neonatal hypoglycemic brain injury – a common cause of infantile-onset remote symptomatic epilepsy. Indian Pediatr 2009; 46(2): 127–132.

10. Caraballo RH, Sakr D, Mozzi M et al. Symptomatic occipital lobe epilepsy following neonatal hypoglycemia. Pediatr Neurol 2004; 31(1): 24–29.

11. Einspieler C, Prechtl HF, Ferrari F et al. The qualitative assessment of general movements in preterm, term and young infants-review of the methodology. Early Hum Dev 1997; 50(1): 47–60.

12. Einspieler C, Prechtl HF. Prechtl's assessment of general movements: a diagnostic tool for the functional assessment of the young nervous system. Ment Retard Dev Disabil Res Rev 2005; 11(1): 61–67.

13. Einspieler C, Marschik PB. Central pattern generators and their significance for the foetal motor function. Klin Neurophysiol 2012; 43: 16–21. doi: 10.1055/s-0031-1286264.

14. Vařeka I, Bednář M, Vařeková R. Robotická rehabilitace chůze. Cesk Slov Neurol N 2016; 79/112(2): 168–172.

15. Ferrari F, Cioni G, Prechtl HF. Qualitative changes of general movements in preterm infants with brain lesions. Early Hum Dev 1990; 23(3): 193–231.

16. Ferrari F, Cioni G, Einspieler C et al. Cramped synchronized general movements in preterm infants as an early marker for cerebral palsy. Arch Pediatr Adolesc Med 2002; 156(5): 460–467.

17. Adamkin DH. Committee on Fetus and Newborn. Postnatal glucose homeostasis in late-preterm and term infants. Pediatrics 2011; 127(3): 575–579. doi: 10.1542/peds.2010-3851.

18. Gomella TL, Cunningham MD, Eyal FG. Neonatology. 7th ed. McGraw-Hill Education 2013.

19. Fenton TR, Kim JH. A systematic review and meta-analysis to revise the Fenton growth chart for preterm infants. BMC Pediatr 2013; 13: 59. doi: 10.1186/1471-2431-13-59.

20. American Diabetes Association. Diagnosis and classification of diabetes mellitus. Diabetes Care 2010; 33(Suppl 1): S62–S69.

21. Janota J, Straňák Z (eds). Neonatologie. 1. vyd. Praha: Mladá fronta 2013.

22. American Academy of Pediatrics Subcommittee on Hyperbilirubinemia. Management of hyperbilirubinemia in the newborn infant 35 or more weeks of gestation. Pediatrics 2004; 114(1): 297–316.

23. Levene MI, Fawer CL, Lamont RF. Risk factors in the development of intraventricular haemorrhage in the preterm neonate. Arch Dis Child 1982; 57(6): 410–417.

24. de Vries LS, Eken P, Dubowitz LM. The spectrum of leukomalacia using cranial ultrasound. Behav Brain Res 1992; 49(1): 1–6.

25. Einspieler C, Prechtl HF, Bos AF et al. Prechtl's method of the qualitative assessment of general movements in preterm, term and young infants. Early Hum Dev 2011; 87(9): 633–639. doi: 10.1016/j.earlhumdev.2011.04.017.

26. Yuge M, Marschik PB, Nakajima Y et al. Movements and postures of infants aged 3 to 5 months: to what extent is their optimality related to perinatal events and to the neurological outcome? Early Hum Dev 2011; 87(3): 231–237. doi: 10.1016/j.earlhumdev.2010.12.046.

27. Bax M, Goldstein M, Rosenbaum P et al. Proposed definition and classification of cerebral palsy, April 2005. Dev Med Child Neurol 2005; 47(8): 571–576.

28. Rosenbaum P, Paneth N, Leviton A et al. A report: the definition and classification of cerebral palsy, April 2006. Dev Med Child Neurol 2007; 109(Suppl): 8–14.

29. Palisano RJ, Hanna SE, Rosenbaum PL et al. Validation of a model of gross motor function for children with cerebral palsy. Phys Ter 2000; 80(10): 974–985.

30. Beccaria E, Martino M, Briatore E et al. Poor repertoire General Movements predict some aspects of development outcome at 2 years in very preterm infants. Early Hum Dev 2012; 88(6): 393–396. doi: 10.1016/j.earlhumdev.2011.10.002.

31. Cioni G, Ferrari F, Einspieler C et al. Comparison between observation of spontaneous movements and neurologic examination in preterm infants. J Pediatr 1997; 130(5): 704–711.

32. Hadač J. Ultrazvukové vyšetření mozku přes velkou fontanelu. 1. vyd. Praha: Triton 2000: 82–137.

33. Pierrat V, Duquennoy C, van Haastert IC et al. Ultrasound diagnosis and neurodevelopmental outcome of localised and extensive cystic periventricular leucomalacia. Arch Dis Child Fetal and Neonatal Ed 2001; 84(3): 151–156.

34. Kinnala A, Rikalainen H, Lapinleimu H et al. Cerebral magnetic resonance imaging and ultrasonography findings after neonatal hypoglycemia. Pediatrics 1999; 103(4 Pt 1): 724–729.

proLékaře.cz | 13.5.2026

doi: 10.14735/amcsnn2019194

Srovnání kosmetického efektu krátkého podélného a příčného kožního řezu při karotické endarterektomii

Comparison of cosmetic effects after short longitudinal and transverse skin incision for carotid endarterectomy

Autoři deklarují, že v souvislosti s předmětem studie nemají žádné komerční zájmy.
The authors declare they have no potential conflicts of interest concerning drugs, products, or services used in the study.
Redakční rada potvrzuje, že rukopis práce splnil ICMJE kritéria pro publikace zasílané do biomedicínských časopisů.
The Editorial Board declares that the manuscript met the ICMJE "uniform requirements" for biomedical papers.

T. Hrbáč[1], D. Školoudík[2], D. Otáhal[1], T. Fadrná[1], R. Herzig[3]

[1] Neurochirurgická klinika FN Ostrava
[2] Centrum vědy a výzkumu, Fakulta zdravotnických věd, Univerzita Palackého v Olomouci
[3] Neurologická klinika, Komplexní cerebrovaskulární centrum, LF UK a FN Hradec Králové

✉ prof. MUDr. David Školoudík, Ph.D., FESO, FEAN
Centrum vědy a výzkumu
Fakulta zdravotnických věd
Univerzita Palackého v Olomouci
Hněvotínská 3, 775 15 Olomouc
e-mail: skoloudik@email.cz

Přijato k recenzi: 15. 1. 2019
Přijato do tisku: 7. 2. 2019

Souhrn

Cíl: Poranění nervů, ranné komplikace a nepříznivý kosmetický efekt mají stále významný vliv na výsledný zdravotní stav pacientů po karotické endarterektomii (carotid endarterectomy; CEA). Cílem studie bylo srovnání 30denní morbidity a kosmetického výsledného stavu u pacientů podstupujících CEA při použití krátkého podélného (short longitudinal incision, SLI) a příčného (transverse skin incision, TSI) kožního řezu. *Soubor a metodika:* Do monocentrické prospektivní studie byli vybráni všichni pacienti se stenózou vnitřní karotidy > 70 % a následně náhodně zařazeni do skupiny SLI nebo TSI. U všech pacientů bylo provedeno neurologické a fyzikální vyšetření 30 a 90 dní po CEA. Výsledný kosmetický efekt byl hodnocen pomocí dotazníku Patient and Observer Scar Assessment Scale (POSAS) 90 dní po CEA. *Výsledky:* Ze 189 zařazených pacientů byl SLI použit u 102 (71 mužů; průměrný věk 64,0 ± 7,1 let) a TSI u 87 pacientů (58 mužů; průměrný věk 66,4 ± 7,2 let). CMP nebo tranzitorní ischemická ataka do 30 dní od operace byly zaznamenány u 4 (3,9 %) pacientů ve skupině SLI a u 2 (2,3 %) ve skupině TSI (p = 0,689). Kvalita jizvy po CEA hodnocená pomocí POSAS byla lepší ve skupině TSI než v SLI (12,4 vs. 16,6 bodů; p < 0,01). Pacienti ve skupině TSI hodnotili lépe než pacienti ve skupině SLI pigmentaci, tloušťku, reliéf, poddajnost i povrch jizvy (p < 0,01 ve všech případech). Procento lokálních komplikací nebylo v obou skupinách signifikantně rozdílné (8,0 % ve skupině TSI a 8,8 % ve skupině SLI; P = 1,00). *Závěr:* Lepší výsledný kosmetický výsledek byl zaznamenán u pacientů po CEA při použití TSI než SLI. Obě skupiny se nelišily v 30denní morbiditě a lokálních komplikacích.

Abstract

Aim: Nerve injuries, wound complications and poor cosmetic results still have an important impact on the patient's outcome after carotid endarterectomy (CEA). The study aimed to compare 30-day morbidity and cosmetic outcome between patients undergoing CEA using short longitudinal incision (SLI) and transverse skin incision (TSI). *Patients and methods:* All consecutive patients with internal carotid artery stenosis > 70% indicated for CEA were included in this monocenter prospective study and randomly allocated to the SLI or TSI group. Physical and neurological examinations were performed 30 and 90 days after surgery in all patients. Cosmetic results were evaluated using the Patient and Observer Scar Assessment Scale (POSAS) 90 days after surgery. *Results:* Out of 189 enrolled patients, SLI was used in 102 (71 males; mean age 64.0 ± 7.1 years) and TSI in 87 patients (58 males; mean age 66.4 ± 7.2 years). Stroke or transient ischemic attack occurred during 30 days in 4 (3.9%) patients in the SLI group and in 2 (2.3%) patients in the TSI group (P = 0.689). The scar quality assessed using POSAS was higher in TSI than in SLI patients (12.4 vs. 16.6 points; P < 0.01). Patients in the TSI group did better than SLI patients with regards to scar pigmentation, thickness, relief, pliability and surface area (P < 0.01 in all cases). No significant differences were found in the occurrence of local complications (8.0% in TSI and 8.8% in the SLI group; P = 1.00). *Conclusion:* Better cosmetic results were observed in patients after CEA using TSI than SLI. No differences in 30-day morbidity and in the occurrence of local complications were observed between the groups.

Klíčová slova
karotická endarterektomie – chirurgický řez – kosmetická chirurgie – morbidita – dotazník

Key words
carotid endarterectomy – surgical incision – cosmetic surgery – morbidity – questionnaire

Podpořeno z programového projektu Ministerstva zdravotnictví ČR s reg. č. 16-29148A.
Veškerá práva podle předpisů na ochranu duševního vlastnictví jsou vyhrazena.

proLékaře.cz | 13.5.2026

Úvod

Karotická endarterektomie (carotid endarterectomy; CEA) je léčebnou možností u pacientů s významnou (> 50%) stenózou arteria carotis interna (ACI), jejímž cílem je snížení následného rizika CMP, a to jak v primární, tak v sekundární prevenci [1]. Efektivita CEA je závislá především na riziku perioperačních komplikací, jako jsou CMP, infarkt myokardu nebo vaskulární smrt. Třicetidenní vaskulární morbidita a mortalita se v publikovaných studiích obvykle pohybovala mezi 1 a 7 %, přičemž byl zaznamenán významný trend k snížení perioperačního rizika CMP nebo úmrtí v posledních 20 letech [2–5]. Dle publikované metaanalýzy 51 studií s více než 220 tisíci zařazenými pacienty, kteří podstoupili CEA, by se v současnosti mělo riziko perioperační CMP nebo úmrtí pohybovat okolo 2 % u symptomatických a okolo 1 % u asymptomatických stenóz ACI [5].

Nicméně ve výběru nejvhodnější léčebné metody u pacientů se stenózou ACI mohou hrát důležitou roli také další faktory. Významný vliv na výsledný zdravotní stav a kvalitu života u pacientů po CEA mají také poranění hlavových nervů, ranné komplikace a špatný výsledný kosmetický efekt [6–8]. Všechny tyto faktory mohou znevýhodňovat CEA oproti karotické angioplastice a stentingu nebo konzervativní léčbě.

Jednou z možností, jak ovlivnit kosmetický efekt CEA, je výběr kožního řezu [7–11]. Obvykle chirurgové používají podélný řez (short longitudinal incision; SLI) pro lepší orientaci v operačním poli. Nicméně příčný kožní řez (transverse skin incisio; TSI) u CEA sleduje na rozdíl od podélného štěpení kůže, a proto lze předpokládat lepší výsledný kosmetický efekt [7–11]. Odlišně od klasického SLI po přední ploše kývače hlavy je TSI kratší, ale musí být přesně umístěn ve vztahu ke stenóze ACI, aby byla zajištěna přehlednost operačního pole.

Cílem studie bylo srovnat 30denní morbiditu a výsledný kosmetický efekt u pacientů podstupujících CEA při použití SLI a TSI.

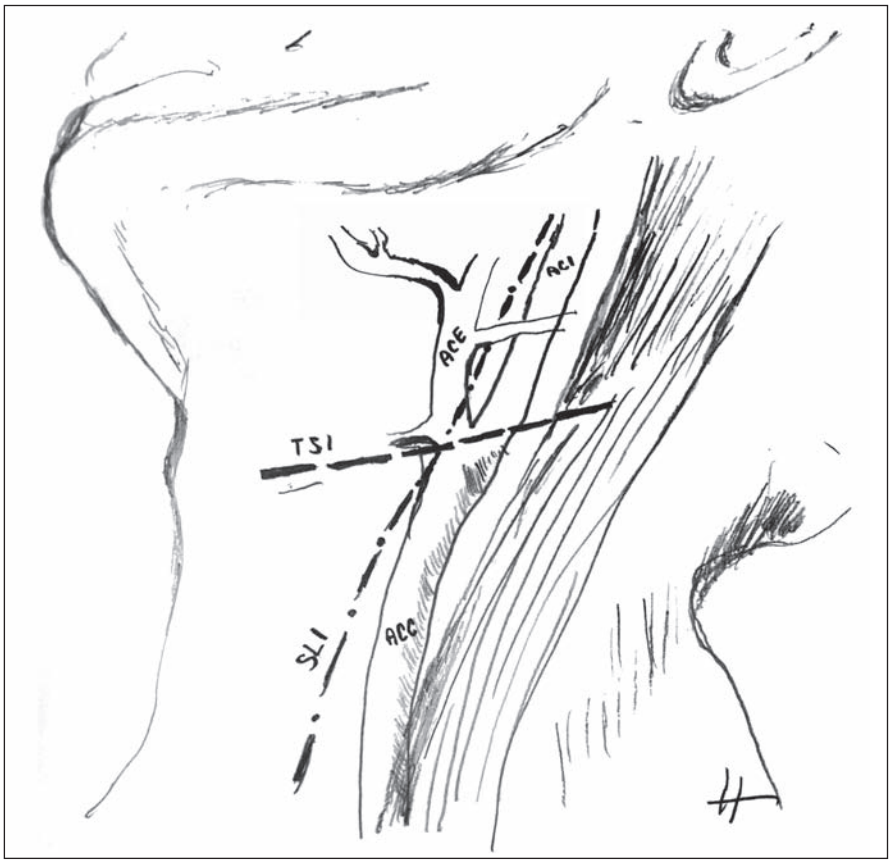

Obr. 1. Schéma umístění krátkého podélného a příčného kožního řezu při karotické endarterektomii.

ACC – arteria carotis communis; ACE – arteria carotis externa; ACI – arteria carotis interna; SLI – krátký podélný kožní řez; TSI – příčný kožní řez

Fig. 1. A scheme of the location of the short longitudinal skin incision and transverse skin incision during carotid endarterectomy.

ACC – common carotid artery; ACE – external carotid artery; ACI – internal carotid artery; SLI – short longitudinal skin incision; TSI – transverse skin incision

Soubor a metodika

Pacienti

Do monocentrické prospektivní studie byli zařazeni všichni pacienti se stenózou ACI > 70 %, kteří byli indikováni k CEA ve Fakultní nemocnici Ostrava, a to náhodně podle provedení kožního řezu při CEA do skupiny SLI nebo TSI.

Do studie byli zařazeni pacienti, kteří splnili následující vstupní kritéria:

1. byla jim diagnostikována symptomatická nebo asymptomatická stenóza ACI > 70 % (dle kritérií The North American Symptomatic Carotid Endarterectomy Trial [NASCET]) pomocí duplexní sonografie [12] a potvrzená pomocí CTA, MRA nebo DSA;
2. byli indikováni k CEA dle platných kritérií [13,14];
3. jejich věk byl 40–85 let;
4. byli funkčně soběstační (0–2 body v modifikované Rankinově škále [mRS]);
5. podepsali informovaný souhlas.

Karotická endarterektomie

Operace byla u všech pacientů provedena v celkové anestezii. Dlouhodobá protidestičková léčba nebyla u žádného pacienta v době operace přerušena. U pacientů léčených dlouhodobě antikoagulancii byla léčba warfarinem nebo direktními antikoagulancii přerušena s podáváním nadroparinu dle hmotnosti pacienta minimálně 24 h před začátkem operace a převedením zpět po více než 24 h po ukončení CEA.

Operace byla zahájena kožním řezem. Obě skupiny pacientů se lišily pouze umístěním kožního řezu. U pacientů ve skupině SLI byl použit standardní podélný řez podél přední strany musculus sternocleidomastoideus v délce 3–5 cm (obr. 1, 2). U pacientů ve skupině TSI byl proveden příčný řez ve směru štěpení kůže, a to v délce 3–5 cm (obr. 1, 3). V případě, že byla bifurkace ve výši C2/3, byl řez proveden asi 10–15 mm pod úhlem mandibuly. U kaudálněji uložené bifurkace byl řez proveden o 15 mm níže za každý obratel (25–30 mm pod úhlem mandibuly při bifurkaci ve výši C3/4, 40–45 mm při bifurkaci ve výši C4/5). Po provedení kožního řezu byl proťat příčně musculus platysma a okraje byly uvolněny do hlubších vrstev tak, aby bylo možno dostatečně rozevřít

proLékaře.cz | 13.5.2026

operační pole příčně uloženým rozvěračem. Druhý rozvěrač byl umístěn klasicky podélně ke kývači hlavy, stejně jako ve skupině SLI.

Před provedením arteriotomie byl u všech pacientů podán intravenózně nefrakcionovaný heparin v dávce 100 IU/kg hmotnosti pacienta. Po uvolnění společné, zevní a vnitřní karotidy byly všechny 3 tepny dočasně zaklipovány a poté otevřeny podélným řezem tak, aby arteriotomie směřovala ze společné karotidy přes bifurkaci do ACI v rozsahu odpovídajícímu umístění aterosklerotického plátu. Dočasný shunt byl zaveden jen v případě nedostatečného kolaterálního toku v arteria cerebri media po zaklipování ACI (snížení toku v arteria cerebri media detekované pomocí transkraniální dopplerometrie pod 20 % původních hodnot). Aterosklerotický plát byl vyňat pod mikroskopickou kontrolou. Sutura arteriotomie byla provedena pomocí monofilního neabsorbovatelného vlákna 6/0 Premilene (B. Braun Medical Ltd, Sheffield, Velká Británie). Operace byla ukončena po důsledné kontrole hemostázy zavedením Redonova drénu, suturou podkoží a kůže a vyvázáním heparinu aplikací protaminsulfátu dle dávky aplikovaného nefrakcionovaného heparinu (0,5 ml protaminsulfátu na 10 000 IU aplikovaného nefrakcionovaného heparinu).

Všechny operace provedli dva zkušení operatéři (T. H. a D. O.) s více než 500 realizovanými CEA, přičemž jeden operoval s využitím TSI (T. H.) a druhý používal SLI (D. O.).

Klinické vyšetření

Před operací byli všichni pacienti vyšetřeni neurologem se zhodnocením neurologického deficitu pomocí škály National Institutes of Health Stroke Scale (NIHSS) a soběstačnost byla zhodnocena pomocí mRS.

Po operaci byli všichni pacienti sledováni minimálně 24 h na jednotce intenzivní péče, kde byla provedena kontrola průchodnosti operované cévy pomocí duplexní sonografie. V případě příznivého pooperačního průběhu byl pacient následně přeložen na standardní lůžkové oddělení a 3.–5. den po operaci propuštěn do domácí péče. Byly zaznamenány všechny perioperační komplikace.

Následovaly 2 klinické kontroly s fyzikálním a neurologickým vyšetřením se zhodnocením neurologického deficitu pomocí škály NIHSS a soběstačnosti pomocí mRS, a to 30 a 90 dní po provedené CEA. Zvlášť byly posuzovány vaskulární komplikace (tranzitorní ischemická ataka [TIA], ischemická CMP, hemoragická CMP, infarkt myokardu, vaskulární smrt).

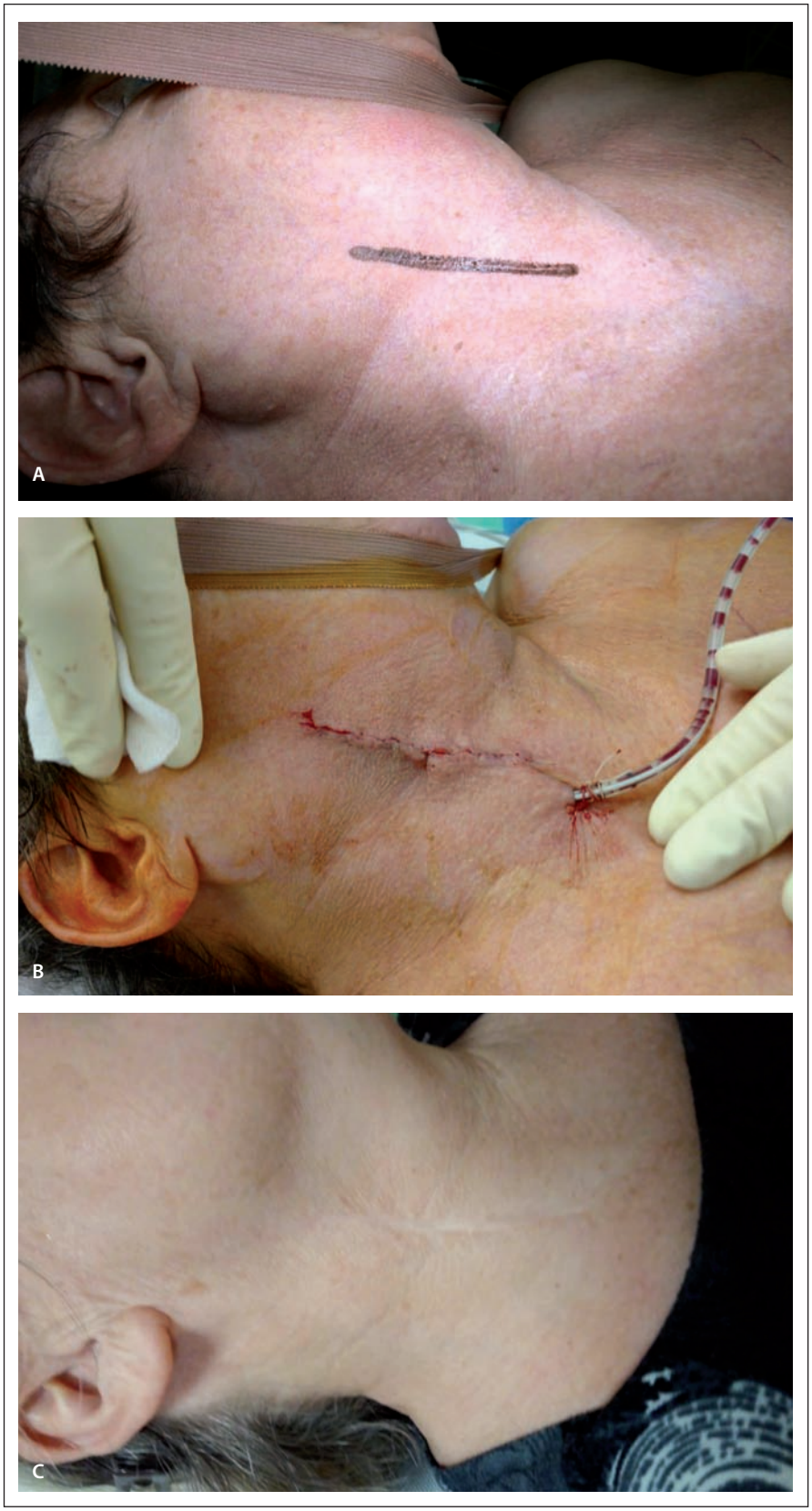

Obr. 2. Předoperační (A), perioperační (B) a pooperační (C) obraz při použití krátkého podélného kožního řezu u karotické endarterektomie.

Fig. 2. Preoperative (A), perioperative (B) and postoperative (C) images of the short longitudinal skin incision during carotid endarterectomy.

proLékaře.cz | 13.5.2026

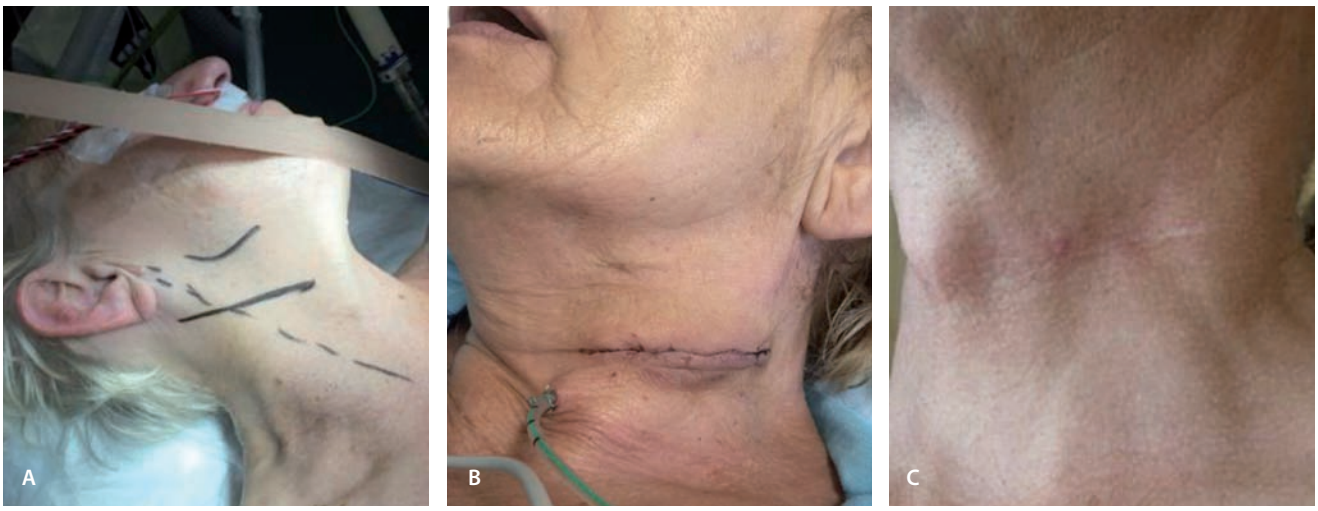

Obr. 3. Předoperační (A), perioperační (B) a pooperační (C) obraz při použití příčného kožního řezu u karotické endarterektomie.
Fig. 3. Preoperative (A), perioperative (B) and postoperative (C) images of transverse skin incision during carotid endarterectomy.

Při kontrole 90 dní po CEA bylo provedeno také kontrolní duplexní sonografické vyšetření k vyloučení restenózy tepny nad 50 %.

Hodnocení kosmetického efektu

Výsledný kosmetický efekt CEA byl hodnocen pomocí dotazníku Patient and Observer Scar Assessment Scale (POSAS). Tento dotazník byl vyvinut a validován pro pacienty po operaci ke zhodnocení operační jizvy [15,16]. V dotazníku POSAS hodnotí pacient výslednou jizvu na škále od 1 (nejlepší představitelný výsledný stav) do 10 (nejhorší představitelný výsledný stav), a to v 6 kategoriích: vaskularizace, pigmentace, tloušťka, reliéf, poddajnost a povrch jizvy. Celkové hodnocení kvality jizvy bylo provedeno pomocí součtu všech šesti položek.

Etické principy

Studie byla provedena ve shodě s Helsinskou deklarací z roku 1975 (a revizemi z let 2004 a 2008). Studie byla schválena lokální etickou komisí Fakultní nemocnice Ostrava (424/2015-FNO). Všichni pacienti podepsali informovaný souhlas s účastí ve studii.

Statistika

Velikost potřebného vzorku pacientů byla vypočtena pro předpokládaný rozdíl 0,5 bodu v jednotlivé položce dotazníku POSAS mezi skupinou SLI (předpoklad 2,5 ± 1,3 bodu) a skupinou TSI (předpoklad 2,0 ± 1,3 bodu). Dle výpočtu bylo doporučeno zařadit do každé skupiny minimálně 84 pacientů při síle testu $\beta = 80$ % a míře chyby typu I $\alpha = 5$ %.

U všech pacientů byla zaznamenána a statisticky zpracována následující data: věk, pohlaví, údaje o stenóze ACI (operovaná strana, symptomatičnost stenózy a doba od poslední CMP nebo TIA, procento stenózy na ipsilaterální a kontralaterální ACI), současná onemocnění (arteriální hypertenze, diabetes mellitus, hyperlipidémie, ischemická choroba srdeční, prodělaný infarkt myokardu, CMP, TIA, fibrilace síní), operace (operace nebo stenting koronárních tepen, operace nebo stenting krčních tepen, operace nebo stenting tepen dolních končetin), kouření, abúzus alkoholu, léky (užívání a dávka statinu, užívání perorálních antidiabetik, inzulinu, antihypertenziv, protidestičková a antikoagulační léčba), doba trvání operace, doba hospitalizace, lokální komplikace, CMP a TIA, srdeční infarkt a úmrtí do 30 dní od CEA, výsledky dotazníku POSAS a restenóza ACI > 50 % při kontrolním UZ vyšetření.

Normalita rozložení dat byla testována pomocí Shapirova-Wilkova testu. Data s normálním rozložením jsou uváděna jako průměr ± směrodatná odchylka, ostatní data jsou uváděna jako průměr, medián a mezikvartilové rozmezí. Kategorické proměnné byly následně porovnávány pomocí Fisherova přesného testu, kontinuální proměnné pomocí Studentova t-testu, pokud měly normální rozložení, nebo pomocí Mann-Whitneyho U testu, pokud nesplnily předpoklad normálního rozložení.

Všechny testy byly provedeny na hladině významnosti $p = 0{,}05$. Data byla analyzována pomocí softwaru SPSS verze 23.0 (IBM, Chicago, IL, USA).

Výsledky

Během 25 měsíců (leden 2016–leden 2018) bylo do studie zařazeno celkem 189 pacientů (122 mužů; průměrný věk 65,1 ± 6.8 let). Z těchto 189 pacientů bylo 102 zařazeno do skupiny SLI (71 mužů; průměrný věk 64,0 ± 7,1 let) a 87 do skupiny TSI (58 mužů; průměrný věk 66,4 ± 7,2 let). Demografická data jsou uvedena v tab. 1.

Výsledný kosmetický efekt a kvalita jizvy hodnocené pomocí dotazníku POSAS byly lepší u pacientů ve skupině TSI ve srovnání se skupinou SLI (medián 15 vs. 12 bodů; $p < 0{,}01$). Pacienti ve skupině TSI hodnotili výslednou jizvu ve všech 6 položkách lépe než pacienti ve skupině SLI ($p < 0{,}01$ ve všech případech) (tab. 2).

Pacienti v obou skupinách se nelišili v 30denní morbiditě ani počtu lokálních komplikací. CMP nebo TIA do 30 dní od CEA byly zaznamenány u 4 (3,9 %) pacientů ve skupině SLI a u 2 pacientů (2,3 %) ve skupině TSI ($p = 0{,}689$). Srdeční infarkt utrpěl jeden (1,0 %) pacient a 2 (2 %) pacienti zemřeli z důvodu vaskulární patologie ve skupině TSI. U žádného pacienta nedošlo k srdečnímu úmrtí nebo vaskulární smrti ve skupině TSI (tab. 3). Lokální komplikace byly zaznamenány u 9 (8,8 %) pacientů ve skupině SLI a 7 (8,0 %) pacientů ve skupině TSI ($p = 1.000$). Pacienti v obou skupinách se nelišili v počtu restenóz (7 % ve skupině SLI vs. 3 % ve skupině TSI, $p = 0{,}347$), ale operace pacientů

proLékaře.cz | 13.5.2026

ve skupině TSI trvala signifikantně kratší dobu oproti skupině SLI (65,2 vs. 74,5 min; p < 0,01).

Diskuze

Horší kosmetický efekt je jednou z nevýhod CEA oproti karotické angioplastice a stentingu či konzervativní medikamentózní léčbě. Výsledky prezentované studie ukazují, že umístění kožního řezu vzhledem k fyziologickým kožním řasám může významně zlepšit výsledný kosmetický efekt po CEA. Již po 3 měsících hodnotili výslednou jizvu významně lépe pacienti po provedené CEA z příčného řezu než pacienti po operaci provedené z klasického SLI, a to ve všech hodnocených položkách – vaskularizaci, pigmentaci, tloušťce, reliéfu, poddajnosti i povrchu výsledné jizvy.

Obdobné výsledky byly publikovány i v retrospektivní studii Decka et al, v níž pacienti po CEA z transverzálního řezu hodnotili výsledný kosmetický efekt o téměř 5 bodů lépe (16,5 bodů) než pacienti operovaní z klasického podélného řezu (21,1 bodů) [7]. Pacienti v této studii hodnotili v obou skupinách o téměř 5 bodů hůře výsledný kosmetický efekt. Tento rozdíl lze přičíst retrospektivní povaze studie oproti prospektivnímu designu naší studie. Nicméně pro potvrzení, že jizva po CEA při použití TSI nezhorší kvalitu života a kosmetický efekt oproti karotické angioplastice a stentingu, je potřeba provést studii srovnávající přímo obě tyto metody volby.

V naší studii nebyl příčný kožní řez při CEA spojen se zvýšením 30denní vaskulární morbidity a mortality ani rizika lokálních komplikací, tedy především poškození hlavových nervů a hematomu v ráně. Bezpečnost s nízkým rizikem lokálních komplikací byla publikována v první studii v roce 1994 [9]. Recentní studie pak bezpečnost CEA z příčného řezu potvrdily [7,8,10,11].

Zajímavým výsledkem prezentované studie bylo dosažení kratšího času operačního výkonu při použití příčného řezu oproti podélnému, a to v průměru o téměř 10 min. Podobné zkušenosti publikovali v roce 2015 i Andrási et al [8].

Výsledky výše zmíněných studií potvrdily, že umístění kožního řezu je důležitou součástí úspěšného provedení CEA. Příčný řez je spojen nejen s lepším výsledným efektem, ale i kratším časem potřebným k provedení operačního výkonu, a to bez zvýšení rizika vaskulární morbidity a mortality či lokálních komplikací. Výběru a umístění kožního řezu na krku by však měla vždy předcházet důsledná předoperační rozvaha na základě zhodnocení nálezu na zobrazovacích metodách. Na našem pracovišti proto využíváme při plánování umístění řezu vztahu karotické bifurkace k úrovni obratlových těl. Příčný řez navíc poskytuje dostatečný operační prostor i v případě potřeby zavedení shuntu, provedení everzní arteriotomie, resekce kinkingu tepny, provedení sutury end-to-end nebo našití záplaty.

Výběr optimální preventivní léčby v primární i sekundární péči o pacienty se stenózou ACI > 50 % je závislý na mnoha as-

Tab. 1. Demografická data pacientů zařazených do studie.

Parametr	Skupina SLI (n = 102)	Skupina TSI (n = 87)	Hodnota p
věk; průměr ± SD; let	64,0 ± 7,1	66,4 ± 7,2	0,052*
pohlaví; muži/ženy; n (%)	71/31 (70/30)	58/29 (67/33)	0,754§
operovaná strana; pravá/levá; n (%)	54/48 (53/47)	40/47 (46/54)	0,382§
symptomatická stenóza; n (%)	52 (51)	35 (40)	0,147§
doba od poslední CMP/TIA; průměr ± SD; dní	55,0 ± 31,5	40,2 ± 26,8	0,062*
procento stenózy ipsilaterální ACI dle DS; medián (IQR); %	80 (50–95)	80 (50–99)	0,296#
procento stenózy kontralaterální ACI dle DS; medián (IQR); %	50 (20–100)	50 (50–100)	0,296#
arteriální hypertenze; n (%)	91 (89)	78 (90)	1,000§
diabetes mellitus; n (%)	37 (36)	30 (34)	0,879§
hyperlipidémie; n (%)	67 (66)	68 (78)	0,075§
ischemická choroba srdeční; n (%)	29 (28)	28 (31)	0,634§
infarkt myokardu v anamnéze; n (%)	12 (12)	7 (8)	0,472§
fibrilace síní v anamnéze; n (%)	7 (7)	1 (1)	0,071§
CABG/PTCA v anamnéze; n (%)	13 (13)	13 (15)	0,678§
CMP/TIA v anamnéze; n (%)	32 (31)	32 (37)	0,741§
CEA/stent krčních tepen v anamnéze; n (%)	13 (13)	8 (9)	0,420§
ischemická choroba DKK v anamnéze; n (%)	23 (23)	18 (21)	0,860§
operace/stent tepen DKK v anamnéze; n (%)	14 (14)	8 (9)	0,371§
kouření; n (%)	41 (40)	33 (38)	0,767§
abúzus alkoholu v anamnéze; n (%)	15 (15)	5 (6)	0,058§
užívání statinu; n (%)	60 (59)	62 (71)	0,093§
dávka statinu; medián (IQR); mg	20 (0–80)	20 (0–80)	0,253§
užívání perorálních antidiabetik; n (%)	19 (19)	24 (28)	0,165§
léčba inzulinem; n (%)	13 (13)	7 (8)	0,348§
užívání antihypertenziv; n (%)	80 (78)	74 (85)	0,246§
užívání acetylsalicylové kyseliny; n (%)	65 (64)	62 (71)	0,282§
užívání klopidogrelu; n (%)	10 (10)	15 (17)	0,196§
antikoagulační léčba; n (%)	28 (28)	16 (18)	0,168§

* – Studentův t-test; # – Mann-Whitneyův U test; § – Fisherův přesný test

ACI – arteria carotis interna; CABG – aortokoronární bypass; CEA – karotická endarterektomie; DKK – dolní končetiny; DS – duplexní sonografie; IQR – mezikvartilové rozmezí; n – počet pacientů; p – statistická signifikance; PTCA – perkutánní transluminální koronární angioplastika; SD – směrodatná odchylka; SLI – krátký podélný řez; TIA – tranzitorní ischemická ataka; TSI – příčný kožní řez

proLékaře.cz | 13.5.2026

Tab. 2. Výsledky dotazníku POSAS.

Parametr	Skupina SLI (n = 102)	Skupina TSI (n = 87)	Hodnota p
vaskularizace; průměr; medián (IQR); bodů	2,5; 2 (2–4)	2,1; 2 (2–3)	0,0002*
pigmentace; průměr; medián (IQR); bodů	2,2; 2 (2–5)	1,6; 2 (1–3)	< 0,0001*
tloušťka; průměr; medián (IQR); bodů	3,3; 3 (2–5)	2,2; 2 (2–5)	< 0,0001*
reliéf; průměr; medián (IQR); bodů	3,1; 3 (2–5)	2,2; 2 (2–5)	< 0,0001*
poddajnost; průměr; medián (IQR); bodů	3,1; 3 (2–6)	2,3; 2 (2–4)	< 0,0001*
povrch; průměr; medián (IQR); bodů	2,5; 2 (2–4)	2,1; 2 (2–3)	0,0002*
celkové skóre	16,6; 15 (12–30)	12,4; 12 (11–23)	< 0,0001*

* Mann-Whitneyův U test
IQR – mezikvartilové rozmezí; n – počet; p – statistická signifikance; POSAS – Patient and Observer Scar Assessment Scale; SLI – krátký podélný řez; TSI – příčný kožní řez

Tab. 3. Operační data a komplikace karotické endarterektomie.

Parametr	Skupina SLI (n = 102)	Skupina TSI (n = 87)	Hodnota p
doba trvání operace; průměr ± SD; min	74,5 ± 21,0	65,2 ± 18,8	0,001*
délka hospitalizace; průměr ± SD; dny	5,5 ± 3,6	5,0 ± 1,5	0,247*
lokální komplikace; n (%)	9 (9)	7 (8)	1,000#
restenóza ACI > 50 %; n (%)	7 (7)	3 (3)	0,347#
CMP/TIA do 30 dnů; n (%)	4 (4)	2 (2)	0,689#
srdeční infarkt do 30 dnů; n (%)	1 (1)	0 (0)	1,000#
vaskulární úmrtí do 30 dnů; n (%)	2 (2)	0 (0)	0,501#

* – Studentův t-test; # – Fisherův přesný test
ACI – arteria carotis interna; n – počet; p – statistická signifikance; SD – směrodatná odchylka; SLI – krátký podélný řez; TIA – tranzitorní ischemická ataka; TSI – příčný kožní řez

pektech. Většina současných doporučení vychází z velkých studií prováděných v 90. letech 20. století [2,17–21]. Pokroky v medikamentózní preventivní léčbě CMP u pacientů se stenózou ACI, stejně jako technická vylepšení karotické angioplastiky a stentingu a postupů při CEA stále zlepšují prognózu těchto pacientů a mohou do budoucna vést ke změnám v indikacích jednotlivých postupů. Ukazuje se, že nejen vaskulární morbidita, ale také kvalita života a výsledný kosmetický efekt hrají významnou roli při výběru optimálního léčebného postupu.

Prezentovaná studie má určité limitace. K výběru typu řezu nebyl použit online randomizační systém, nicméně pacienti si sami nemohli vybrat operatéra a typ řezu, a ten jim byl vybrán náhodně. Dále nebyly sledovány další faktory, které by mohly ovlivnit výsledný zdravotní stav pacienta po CEA, jako jsou bolest, kvalita života, počet detekovaných mikroembolů při perioperačním transkraniálním dopplerovském monitoringu, nové němé infarkty na kontrolní MR mozku a jejich možný vliv na kognitivní funkce. Vliv na výsledný kosmetický efekt může mít i zručnost a zkušenost operatéra. V prezentované studii byli oba operatéři velmi zkušení s vysokým počtem provedených CEA, takže vyhodnotit vliv zkušenosti operatéra nebylo možné. Pro komplexní zhodnocení výsledného efektu typu kožního řezu by bylo vhodné provést studii, která by zahrnovala i tyto faktory a srovnala CEA přímo s karotickou angioplastikou a stentingem. V neposlední řadě by bylo také vhodné srovnat různé postupy k určení výše kožního řezu. Zde je možno využít kromě CT a MR také duplexní sonografie.

Závěr

U pacientů, u nichž byl při CEA použit TSI, byl výsledný kosmetický efekt signifikantně lepší než u pacientů, u kterých byla CEA provedena ze SLI. Typ řezu signifikantně neovlivnil ani 30denní morbiditu, ani riziko lokálních komplikací.

Literatura

1. Naylor AR, Ricco JB, de Borst GJ et al. Management of atherosclerotic carotid and vertebral artery disease: 2017 clinical practice guidelines of the European Society for Vascular Surgery (ESVS). Eur J Vasc Endovasc Surg 2018; 55(1); 3–81. doi: 10.1016/j.ejvs.2017.06.021.

2. Barnett HJ, Taylor DW, Eliasziw M et al. Benefit of carotid endarterectomy in patients with symptomatic moderate or severe stenosis. North american symptomatic carotid endarterectomy trial collaborators. N Engl J Med 1998; 339(20): 1415–1425. doi: 10.1056/NEJM199811123392002.

3. Kang JL, Chung TK, Lancaster RT et al. Outcomes after carotid endarterectomy: is there a high-risk population? A national surgical quality improvement program report. J Vasc Surg 2009; 49(2): 331–338. doi: 10.1016/j.jvs.2008.09.018.

4. Lokuge K, de Waard DD, Halliday A et al. Meta-analysis of the procedural risks of carotid endarterectomy and carotid artery stenting over time. Br J Surg 2018; 105(1): 26–36. doi: 10.1002/bjs.10717.

5. Rerkasem K, Rothwell PM. Carotid endarterectomy for symptomatic carotid stenosis. Cochrane Database Syst Rev 2011; 4. doi: 10.1002/14651858.CD001081.pub2.

6. Chabowski M, Grzebien A, Ziomek A et al. Quality of life after carotid endarterectomy: a review of the literature. Acta Neurol Belg 2017; 117(4): 829–835. doi: 10.1007/s13760-017-0811-x.

7. Deck M, Kopriva D. Patient and observer scar assessment scores favour the late appearance of a transverse cervical incision over a vertical incision in patients undergoing carotid endarterectomy for stroke risk reduction. Can J Surg 2015; 58(4): 245–249.

8. Andrási TB, Kindler C, Dorner E et al. Transverse small skin incision for carotid endarterectomy. Ann Vasc Surg 2015; 29(3): 447–456. doi: 10.1016/j.avsg.2014.10.014.

9. Skillman JJ, Kent KC, Anninos E. Do neck incisions influence nerve deficits after carotid endarterectomy? Arch Surg 1994; 129(7): 748–752.

10. Assadian A, Senekowitsch C, Pfaffelmeyer N et al. Incidence of cranial nerve injuries after carotid eversion endarterectomy with a transverse skin incision under regional anaesthesia. Eur J Vasc Endovasc Surg 2004; 28(4): 421–424. doi: 10.1016/j.ejvs.2004.06.019.

11. Marcucci G, Antonelli R, Gabrielli R et al. Short longitudinal versus transverse skin incision for carotid endarterectomy: impact on cranial and cervical nerve injuries and esthetic outcome. J Cardiovasc Surg 2011; 52(2): 145–152.

12. von Reutern GM, Goertler MW, Bornstein NM et al. Grading carotid stenosis using ultrasonic methods. Stroke 2012; 43(3): 916–921. doi: 10.1161/STROKEAHA.111.636084.

13. Brott TG, Halperin JL, Abbara S et al. 2011 ASA/ACCF/AHA/AANN/AANS/ACR/ASNR/CNS/SAIP/SCAI/SIR/SNIS/SVM/SVS guideline on the management of patients with extracranial carotid and vertebral artery disease: executive summary. Vasc Med 2011; 16(1): 35–77. doi: 10.1177/1358863X11399328.

14. Škoda O, Herzig R, Mikulík R et al. Klinický standard pro diagnostiku a léčbu pacientů s ischemickou cévní mozkovou příhodou a s tranzitorní ischemickou atakou – verze 2016. Cesk Slov Neurol N 2016; 79/112(3): 351–363. doi: 10.14735/amcsnn2016351

proLékaře.cz | 13.5.2026

15. Draaijers LJ, Tempelman FR, Botman YA et al. The Patient and Observer Scar Assessment Scale: a reliable and feasible tool for scar evaluation. Plast Reconstr Surg 2004; 113(7): 1960–1965.
16. Stavrou D, Halk J, Weissman O et al. Patient and observer scar assessment scale: how good is it? J Wound Care 2009; 18(4): 171–176. doi: 10.12968/jowc.2009.18.4.41610.
17. North American Symptomatic Carotid Endarterectomy Trial Collaborators. Beneficial effect of carotid endarterectomy in symptomatic patients with high-grade stenosis. N Engl J Med 1991; 325(7): 445–453. doi: 10.1056/NEJM199108153250701.
18. European Carotid Surgery Trialists' Collaborative Group. MRC European Carotid Surgery Trial: interim results for symptomatic patients with severe (70–99%) or with mild (0–29%) carotid stenosis. Lancet 1991; 337(8752): 1235–1243.
19. European Carotid Surgery Trialists' Collaborative Group. Endarterectomy for the moderate symptomatic carotid stenosis: interim results from the MRC European Carotid Surgery Trial. Lancet 1996; 347(9015): 1591–1593.
20. European Carotid Surgery Trialists' Group. Randomised trial of endarterectomy for recently symptomatic carotid stenosis: final results of the MRC European Carotid Surgery Trial (ECST). Lancet 1998; 351(9113): 1379–1387.
21. Rothwell PM, Slattery J, Warlow CP. A systematic review of the risks of stroke and death due to endarterectomy for symptomatic carotid stenosis. Stroke 1996; 27(2): 260–265.

Poděkování partnerům České neurologické společnosti

Roche NOVARTIS

platinoví partneři

MERCK

zlatý partner

WÖRWAG PHARMA

stříbrný partner

SÍLA JEHO SVALŮ ZÁVISÍ NA VAŠÍ DIAGNOSTICKÉ ROZVAZE

POMPE

ZMĚŇTE KVALITU ŽIVOTA
PACIENTŮ S POMPEHO NEMOCÍ

Život ohrožující, progresivní neuromuskulární onemocnění způsobující nevratné poškození svalů[1-4]

POMPEHO nemoc

PROGRESIVNÍ ONEMOCNĚNÍ



→ POKUD NENÍ LÉČENA, POMPEHO NEMOC NEUSTÁLE PROGREDUJE[2,3]

Progresivní slabost proximálních svalů zejména v oblasti dolních končetin a trupu je typickým příznakem Pompeho nemoci[3]

DIAGNOSTIKUJTE VČAS

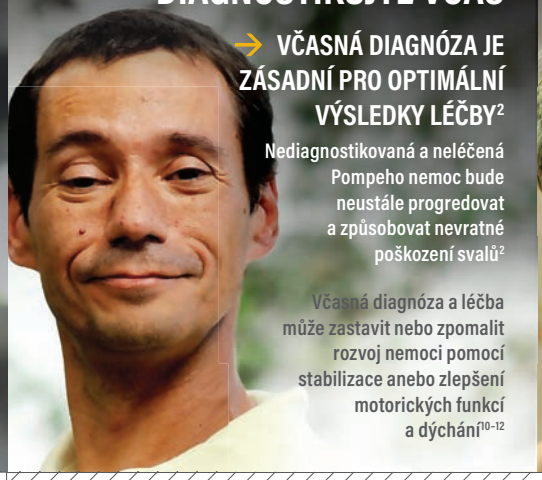

→ VČASNÁ DIAGNÓZA JE ZÁSADNÍ PRO OPTIMÁLNÍ VÝSLEDKY LÉČBY[2]

Nediagnostikovaná a neléčená Pompeho nemoc bude neustále progredovat a způsobovat nevratné poškození svalů[2]

Včasná diagnóza a léčba může zastavit nebo zpomalit rozvoj nemoci pomocí stabilizace anebo zlepšení motorických funkcí a dýchání[10-12]

TESTUJTE IHNED

→ K DISPOZICI JE JEDNODUCHÝ A RYCHLÝ KREVNÍ TEST

Testujte, prosím, pacienty s nespecifi kovanou pletencovou myopatií, proximální svalovou slabostí nebo hyper-CK-emií pro podezření na Pompeho nemoc[5,8,9]

Po potvrzení diagnózy je k dispozici účinná léčba Pompeho nemoci[6,7,11]

Diagnostický set si můžete ZDARMA objednat na **www.spravnadiagnoza.cz.**

ODHALTE POMPEHO NEMOC VČAS. OBJEDNEJTE SI DIAGNOSTICKÝ SET DŘÍVE, NEŽ BUDE POZDĚ.

ALGORITMUS PRO VČASNOU DIAGNOSTIKU POZDNÍ FORMY POMPEHO NEMOCI[13]

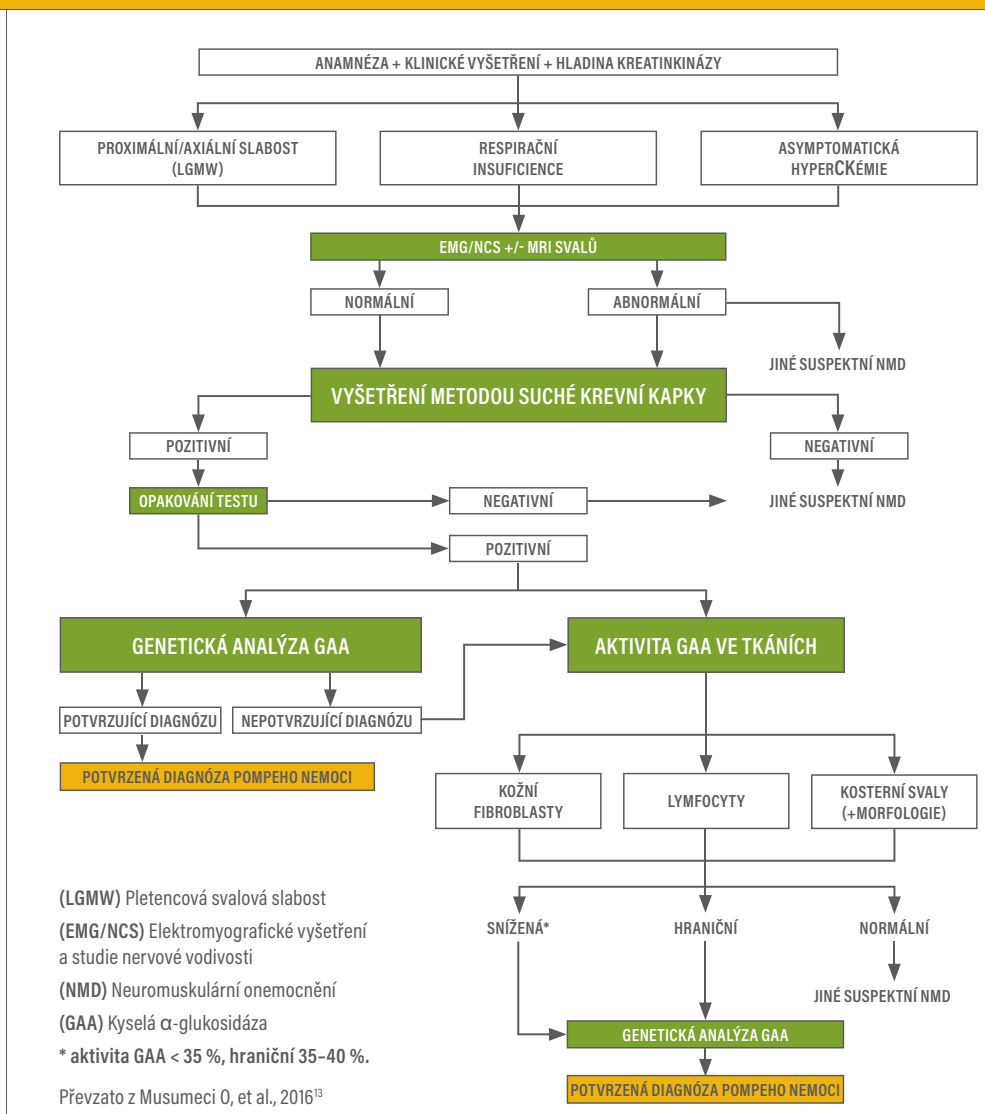

(LGMW) Pletencová svalová slabost

(EMG/NCS) Elektromyografické vyšetření a studie nervové vodivosti

(NMD) Neuromuskulární onemocnění

(GAA) Kyselá α-glukosidáza

*** aktivita GAA < 35 %, hraniční 35–40 %.**

Převzato z Musumeci O, et al., 2016[13]

Navrhovaný algoritmus rozlišuje po klinické anamnéze, neurologickém vyšetření a rutinních laboratorních testech tři různé fenotypy, které by měly vyvolat podezření na pozdní formu Pompeho nemoci:[14]

1. pacienti s proximální / axiální slabostí, s respiračními příznaky nebo bez nich,
2. pacienti postižení restriktivní respirační insuficiencí,
3. pacienti s asymptomatickou hyperCKémií.

Literatura: 1. American Association of Neuromuscular & Electrodiagnostic Medicine *Muscle Nerve* 2009;40(1):149-160. 2. Hagemans MLC et al *Neurology* 2005;64(12):2139-2141. 3. Hirschhorn R et al In: Scriver CR et al., eds. *The Metabolic & Molecular Bases of Inherited Disease*. 8th ed. New York, NY: McGraw-Hill; 2001:3389-3420. 4. Kishnani PS et al *Genet Med* 2006;8(5):267-288. 5. van der Beek NA et al *Orphanet J Rare Dis* 2012;7:88. 6. Güngör D et al *Orphanet J Rare Dis* 2013;8:49. 7. Cupler EJ et al *Muscle Nerve* 2012;45(3):319-333. 8. Winchester B et al *Mol Genet Metab* 2007;93(3):275-281. 9. Hobson-Webb LD, Kishnani PS *Muscle Nerve* 2012;45(2):301-302. 10. van der Ploeg AT et al *N Engl J Med* 2010;362(15):1396-1406. 11. SPC přípravku Myozyme [online]. SÚKL [cit.18-01-2019]. Dostupné z www.sukl.cz. 12. Strothotte S et al *J Neurol* 2010;257(1):91-97. 13. Musumeci O, et al. *J Neurol Neurosurg Psychiatry* 2016;87(1): 5-11. 14. Toscano A, et al. *Acta Myol* 2013;32(2): 78–81.

Zkrácená informace o přípravku. Název přípravku: Myozyme 50 mg prášek pro koncentrát pro přípravu infuzního roztoku. **Léčivá** látka: alglucosidasum alfa. **Indikace:** Myozyme je indikován pro dlouhodobou enzymatickou substituční léčbu u pacientů s potvrzenou diagnózou Pompeho nemoci. Myozyme je indikován u dospělých i dětských pacientů všech věkových kategorií. **Kontraindikace:** Život ohrožující hypersenzitivita (anafylaktická reakce) na léčivou látku nebo na kteroukoli pomocnou látku, pokud opětovné nasazení přípravku znovu vyvolalo příslušnou reakci. **Dávkování a způsob podání:** Doporučená dávka přípravku alglucosidasum alfa je 20 mg/kg tělesné hmotnosti a aplikuje se jedenkrát za 2 týdny intravenózně. Doporučuje se začít podávat infuzi počáteční rychlostí 1 mg/kg/hod a postupně, pokud se neobjeví příznaky reakcí souvisejících s infuzí, dávkování zvyšovat o 2 mg/kg/hod každých 30 minut, a to až do maximální rychlosti 7 mg/kg/hod. **Zvláštní upozornění a opatření pro užití:** Závažné a život ohrožující anafylaktické reakce včetně anafylaktického šoku byly během infuzí přípravku Myozyme hlášeny u pacientů s infantilní i pozdní formou nemoci. Při podávání přípravku Myozyme je z důvodu možnosti závažných reakcí přidružených k infuzi nutné mít připravená vhodná lékařská podpůrná opatření, včetně přístroje pro kardiopulmonární resuscitaci. Jestliže se vyskytnou závažné hypersenzitivní/ anafylaktické reakce, okamžitě přerušte infuzi přípravku Myozyme a zahajte odpovídající léčbu za dodržení lékařských standardů. Pacienti s pokročilou Pompeho nemocí mohou mít zhoršenou srdeční a respirační funkci a tak vyšší riziko vzniku závažných komplikací způsobených reakcemi přidruženými k infuzi a je třeba je monitorovat mnohem přísněji. Objeví-li se reakce imunitního systému, je třeba zvážit rizika a přínos opětovného zahájení podávání přípravku. **Interakce:** Nebyly provedeny žádné formální studie interakce. **Fertilita, těhotenství a kojení:** Myozyme by neměl být během těhotenství podáván, pokud to není nezbytně nutné. Při aplikaci přípravku Myozyme se doporučuje přerušit kojení. Neexistují žádné klinické údaje o účinku alglukosidázy alfa na fertilitu. Účinky na schopnost řídit a obsluhovat stroje: Studie hodnotící účinky na schopnost řídit nebo obsluhovat stroje nebyly provedeny. **Nežádoucí účinky:** Infantilní forma Pompeho nemoci: tachykardie, návaly horka, tachypnoe, kašel, zvracení, kopřivka, vyrážka, pyrexie, snížená saturace kyslíkem, agitovanost, tremor, cyanóza, hypertenze, bledost, říhání, nevolnost, erytém, makulopapulární vyrážka, makulární vyrážka, papulární vyrážka, svědění, podrážděnost, zimnice, zvýšená srdeční frekvence, zvýšený krevní tlak, zvýšená tělesná teplota. Pozdní forma Pompeho nemoci: přecitlivělost, závratě, parestezie, bolesti hlavy, návaly horka, pocit staženého hrdla, průjem, zvracení, nevolnost, kopřivka, papulární vyrážka, svědění, hyperhidróza, svalové křeče, cukání ve svalech, myalgie, pyrexie, hrudní diskomfort, periferní otok, místní otok, únava, pocit horka, zvýšený krevní tlak. **Zvláštní opatření pro uchovávání:** Uchovávejte v chladničce (2 °C – 8 °C). **Balení:** 50 mg prášku v injekční lahvičce **Registrační čísla:** EU/1/06/333/001-003. **Držitel rozhodnutí o registraci:** Genzyme Europe B. V., Paasheuvelweg 25, 1105 BP Amsterdam, Nizozemsko. **Datum poslední revize textu:** 26. 11. 2018. Přípravek je vydáván na lékařský předpis a je plně hrazen z prostředků veřejného zdravotního pojištění. Před použitím přípravku se seznamte s úplnou informací o přípravku. **Další informace jsou k dispozici na adrese**: sanofi-aventis, s.r.o., Evropská 846/176a, 160 00 Praha 6, tel.:233 086 111, fax: 233 086 222, e-mail: cz-info@sanofi.com nebo na www.sanofi.cz. Kód materiálu: GZCS.PD.19.01.0007. Určeno pro odbornou veřejnost.

SANOFI GENZYME

proLékaře.cz | 13.5.2026

doi: 10.14735/amcsnn2019203

Changes in essential and trace elements content in degenerating human intervertebral discs do not correspond to patients' clinical status

Změny v obsahu esenciálních a stopových prvků v lidských degenerujících meziobratlových ploténkách nekorespondují s klinickým stavem pacientů

The authors declare they have no potential conflicts of interest concerning drugs, products, or services used in the study.
Autoři deklarují, že v souvislosti s předmětem studie nemají žádné komerční zájmy.
The Editorial Board declares that the manuscript met the ICMJE "uniform requirements" for biomedical papers.
Redakční rada potvrzuje, že rukopis práce splnil ICMJE kritéria pro publikace zasílané do biomedicínských časopisů.

R. Staszkiewicz[1,2], F. Bolechala[3], J. Wieczorek[4], S. Drewniak[2], W. Strohm[2], J. Miodoński[2], T. Francuz[5], W. Marcol[1]

[1] Department of Physiology, Medical University of Silesia Katowice, Poland
[2] Departament of Neurosurgery, 5th Military Hospital with Polyclinic in Cracow, Poland
[3] Chair and Department of Forensic Medicine, Jagiellonian University Medical College, Krakow, Poland
[4] Department of Agricultural and Environmental Chemistry, University of Agriculture in Krakow, Poland
[5] Department of Biochemistry, Medical University of Silesia Katowice, Poland

✉
Wiesław Marcol, MD, PhD
Medical University of Silesia
Medyków 18
407 52 Katowice
Poland
e-mail: wmarcol@tlen.pl

Accepted for review: 24. 9. 2018
Accepted for print: 7. 2. 2019

Abstract

Aim: To date, there has been no paper considering the disc degeneration process in respect of the content of essential and trace elements in degenerating discs tissue, clinical status of patients, and imaging analysis. Concentration of essential and trace elements in disc tissue may be a consequence of both environmental and genetic factors. The study aims to analyse and assess the contents of essential and trace elements in intervertebral discs. *Patients and methods:* The material of 19 intervertebral discs was obtained from 17 patients during lumbar discectomy. Control was 9 healthy discs obtained from organ donors. Atomic absorption spectrometry was used to assess levels of Cu, Fe, Mn, Pb, Zn, Na, Mg, K, Ca, and P in the tissue, as well as dry weight (d.w.) of the tissue. *Results:* All 10 essential and trace elements were detected in all samples. A significant increase of Ca, Mg, Fe, and P, and decrease of Cu and K in operated discs was found; the remaining changes between unhealthy and healthy discs were not significant. There were no age / elements, Pfirrmann grade / elements, or Modic grade changes / elements correlations. A significant positive correlation was found between Mg and Zn, K and Fe, Ca and Zn, Ca and Mg, P and Zn, P and Mg, and P and Ca. A negative correlation was only indicated between age and Na. Ca levels were higher in the degenerating disc group than in the healthy group. *Conclusion:* A lack of correlation between the Ca content and the stage of intervertebral disc degeneration as well as the age of patients in the degenerating disc group is an unexpected result.

Souhn

Cíl: V současné době neexistuje odborná literatura, která by se zabývala degenerativním onemocněním plotének z pohledu obsahu esenciálních a stopových prvků v tkáni degenerující ploténky, klinického stavu pacientů a zobrazovací analýzy. Koncentraci esenciálních a stopových prvků ve tkáni ploténky mohou ovlivňovat jak environmentální, tak genetické faktory. Studie analyzovala a hodnotila obsah esenciálních a stopových prvků v meziobratlových ploténkách. *Soubor a metody:* Od 17 pacientů byl v průběhu lumbární diskektomie odebrán materiál z 19 meziobratlových plotének. Jako kontrola sloužilo 9 zdravých disků získaných od dárců orgánů. Pomocí atomové absorpční spektrometrie byla určena suchá hmotnost (s.h.) tkáně a hladiny Cu, Fe, Mn, Pb, Zn, Na, Mg, K, Ca a P ve tkáni. *Výsledky:* Ve všech vzorcích bylo detekováno všech 10 esenciálních a stopových prvků. V operovaných ploténkách byl zaznamenán významný nárůst hladin Ca, Mg, Fe a P a pokles Cu a K. Ostatní rozdíly v nemocných a zdravých ploténkách nebyly významné. Nebyly nalezeny žádné korelace mezi věkem a prvky, stupněm degenerace dle Pfirrmanna a prvky nebo změnami typu Modic a prvky. Významná pozitivní korelace byla nalezena mezi Mg a Zn, K a Fe, Ca a Zn, Ca a Mg, P a Zn, P a Mg a P a Ca. Negativní korelace byla naznačena jen mezi věkem a Na. Hladiny Ca byly ve skupině degenerujících plotének vyšší než u zdravých plotének. *Závěr:* Překvapivým výsledkem je chybějící korelace mezi obsahem Ca a stupněm degenerace meziobratlové ploténky, stejně jako mezi obsahem Ca a věkem pacientů ve skupině s degenerací meziobratlové ploténky.

Key words

intervertebral disc degeneration – essential and trace elements – lumbar disc disease

Klíčová slova

degenerace meziobratlové ploténky – esenciální a stopové prvky – onemocnění bederní ploténky

proLékaře.cz | 13.5.2026

Introduction

The process of degeneration of human intervertebral discs is a problem which has been investigated in a number of ways, and yet there are still many elements which remain unexplained. Many putative factors concerning its aetiology have been suggested, such as genetics, which seem the most important, as well as causes of an environmental origin [1–5].

The trigger point in disc degeneration is an injury of the disc, and the changes following the injury are aberrant cell-mediated responses to the structural damage [1].

Factors like age, genetic inheritance, and a history of inadequate transport and loading of metabolites can weaken discs to such an extent that structural failure occurs during daily activities such as physical effort, or even sneezing or coughing [1,2].

At the moment, we are faced with the chicken and egg scenario – which came first, the chicken or the egg? Are the structural changes a cause or an effect of the disc degeneration process?

Many factors and substances were examined in intervertebral discs to answer the following questions: 1. what is disc degeneration; 2. what triggers it, and 3. how does the process continue.

A degenerating intervertebral disc undergoes many changes which are different in nature, such as biomechanical (structural damage) or biochemical (levels of many complex substances as well as chemical elements in the tissue are changing).

In this paper, the author would like to focus attention on the chemical changes in degenerating intervertebral discs, and the relationship of these changes to the clinical status of the patients.

Excessive deposition of selected elements in an avascular adult intervertebral disc can lead to the acceleration of a cascade of adverse metabolic changes that normally occur during ageing; such a situation reflects negatively the stability of the intercellular matrix of disc pulpose.

To date, the correlations between changes in the contents of selected elements in the intervertebral discs and the clinical patients' status have not been studied. Such examination might provide more light on the pathogenesis of the disc degeneration process and perhaps newer therapeutic approaches.

The first aim of this study was an evaluation of the differences of the essential and trace elements concentration in intervertebral disc tissue between healthy people and patients with degenerative changes. We decided to analyse (according to the other authors [6,7]) the following elements: Cu, Fe, Mn, Pb, Zn, Na, Mg, K, Ca, and P.

The second purpose of our study was to investigate the correlation of the content of these elements with clinical characteristics of the patients with intervertebral disc degeneration.

Patients and methods

The study was approved by the Bioethics Committee of the Medical University of Silesia (decision number KNW/0022/KB/42/15). Nineteen specimens were obtained from

Tab. 1. Gender, age, location, level of surgery and complaint level in Visual Analogue Scale in patients in the experimental group.

Sample No.	Case No.	Age	Gender	Level	Site	VAS
1	1	35	F	L5/S1	R	4
2	2	58	F	L4/L5	R	6
3	3	35	M	L5/S1	L	10
4	4	28	F	L4/L5	L	6
5	4	28	F	L5/S1	L	4
6	5	23	F	L4/L5	L	6
7	6	60	M	L4/L5	L	10
8	7	32	M	L5/S1	L	6
9	8	21	M	L5/S1	R	5
10	9	52	M	L4/L5	L	8
11	10	59	M	L4/L5	L	8
12	11	35	F	L4/L5	L	6
13	12	58	M	L4/L5	L	4
14	13	36	M	L5/S1	L	9
15	14	58	M	L3/L4	L	6
16	14	58	M	L4/L5	L	5
17	15	28	M	L5/S1	L	8
18	16	48	M	L4/L5	L	10
19	17	41	F	L4/L5	L	8

F – female; M – male; L – left; R – right; VAS – Visual Analogue Scale

Tab. 2. Degeneration changes of discs and adjacent vertebral bodies assessed in Pfirrmann and Modic scales in the presented group.

Sample No.	Case No.	Pfirrmann grade	Modic type
1	1	3	N
2	2	5	2
3	3	5	N
4	4	5	2
5	4	4	2
6	5	5	2
7	6	5	2
8	7	3	3
9	8	2	N
10	9	5	N
11	10	4	2
12	11	4	N
13	12	4	N
14	13	5	N
15	14	5	N
16	14	5	2
17	15	4	N
18	16	5	N
19	17	4	2

N – no Modic type changes

proLékaře.cz | 13.5.2026

Tab. 3. The contents of elements in intervertebral discs.

Sample No	Dry matter	Cu	Fe	Mn	Pb	Zn	Na	Mg	K	Ca	P
	%	mg × kg^{-1} dry matter									
1	28.9	3.05	128.7	< 0.15	< 0.6	12.9	16,500	3,300	1,100	3,700	1,400
2	32.8	< 0.6	80.1	< 0.15	< 0.6	51.1	10,500	14,000	1,000	76,900	39,800
3	24.3	0.58	154.4	< 0.15	< 0.6	19.5	16,700	5,500	1,400	26,600	13,500
4	30.9	0.99	182.3	0.27	< 0.6	13.2	21,000	4,500	1,300	9,600	4,100
5	35.4	0.25	190.7	0.24	< 0.6	28.0	16,300	3,800	1,200	7,100	3,400
6	29.4	< 0.6	68.6	0.26	< 0.6	15.5	16,900	2,900	1,000	2,900	700
7	28.2	1.05	185.9	< 0.15	1.75	18.4	15,700	2,600	1,300	4,300	1,700
8	30,0	1.33	141.9	< 0.15	1.65	16.4	15,500	3,600	1,200	8,700	4,100
9	29.0	< 0.6	168.2	< 0.15	< 0.6	14.6	16,900	5,000	1,400	17,500	8,700
10	29.9	< 0.6	161.0	< 0.15	< 0.6	30.1	14,100	7,500	1,300	41,700	20,100
11	31.4	< 0.6	90.6	< 0.15	< 0.6	12.3	14,400	5,700	900	8,000	3,800
12	28.1	< 0.6	171.5	< 0.15	< 0.6	15.6	16,700	3,700	1,600	6,100	2,800
13	35.8	1.54	79.2	< 0.15	< 0.6	13.7	16,400	3,100	1,000	2,700	400
14	30.7	1.29	139.5	< 0.15	< 0.6	16.4	15,700	3,500	1,400	6,500	3,300
15	37.1	< 0.6	125.9	< 0.15	0.88	22.7	13,800	6,100	1,200	27,100	13,100
16	31.9	3.19	224.7	1.22	2.45	62.2	14,900	3,800	1,300	16,200	7,700
17	35.1	2.56	254.3	< 0.15	< 0.6	21.0	21,200	10,500	2,000	3,000	1,200
18	34.2	< 0.6	101.3	< 0.15	< 0.6	7.6	9,500	2,600	1,000	4,400	1,800
19	34.2	1.30	152.1	0.20	< 0.6	24.9	21,900	5,500	1,800	11,600	4,800

17 patients (7 women, mean age 41.7 years) during lumbar discectomies. All specimens were prolapsed lumbar intervertebral disc. All patients matched two basic criteria: 1. discectomy was their first spinal surgery; 2. standard pre-operational 2-month pharmacotherapy was not effective. Sixteen samples were collected from the left site, and three from the right side. Seven specimens were obtained from L5/S1, eleven from L4/L5, and one from L3/L4 level. All patients were examined and interviewed; data regarding age, gender, level and site of operation, as well as intensity of the pain measured by means of Visual Analogue Scale (VAS) [5,8] were collected and are presented in Tab. 1.

Before surgery, all patients underwent a MRI examination. In this examination, each intervertebral disc and vertebral body were analysed in terms of degeneration stage (Pfirrmann grade) [9], level of surgery, and Modic type endplate changes in adjacent vertebral bodies [10] (Tab. 2).

The control group was constituted of nine intervertebral discs collected from three patients diagnosed with brain death, who were referred to be organ donors. All these discs were then evaluated for the presence of degenerative changes by two qualified board-certified pathologists. Only completely healthy discs, with no degenerative changes, were included as controls in the research.

Laboratory analyses

Immediately after surgery, specimens were deep frozen at –80 °C and stored. All samples of intervertebral discs were determined in terms of: dry matter (d. m.) and contents of Cu, Fe, Mn, Pb, Zn, Na, Mg, K, Ca and P.

The d. m. content of analysed discs was determined by weighing a sample before and after complete drying at 105 °C. On the basis of the difference in sample mass before and after drying, the percentage of dry mass was calculated.

In order to determine the content of elements, material was digested using the wet method in a closed system in a microwave oven (Multiwave 3000, Anton Paar, Graz, Austria). About 0.5 g of d. m. of samples was treated with a 7 cm^3 mixture (1 : 6 v/v) of concentrated acids, HCl and HNO_3 (Suprapure, Merck, Darmstadt, Germany). Digestion was conducted in teflon vessels with maximum power of the oven (1,400 W) for 25 min. The concentration of elements in the obtained filtrate was determined with the use of a PerkinElmer Optima 7300 DV (PerkinElmer, Inc., Waltham, MA, USA), inductively coupled plasma optical emission spectrometer. Each analysis was repeated to ensure the accuracy of the result. If the replication analyses results differed from one another by more than 5%, another two analyses were conducted for that same sample. The results were given in mg × kg^{-1} d. m.

Statistical analysis

Data were analysed using the Statistica 8.0. computer software (StatSoft, Inc., Tulsa, OK, USA). All variables were tested for normality of distribution using the Shapiro-Wilk test. Statistical analysis was conducted using the nonparametric Kruskal-Wallis / Mann-Whitney U test with post-hoc Dunna test as well as the analysis of variance for parametric data (Analysis of Variance [ANOVA] test with post-hoc RIR Tukey test). The correlation rate was calculated using the Spearman's test. The Spearman rank correlation coefficient was determined. Statistical significance was set at a P value of less than 0.05.

proLékaře.cz | 13.5.2026

Tab. 4. The comparison of elements content in healthy and degenerating discs (mg × kg^{-1} dry matter).

Elements	Healthy discs					Degenerating discs					
	N	mean	SD	min.	max.	N	mean	SD	min.	max.	P
Cu	9	5.90	1.51	3.50	9.22	19	1.19	0.88	0.25	3.19	0
Fe	9	104.60	16.84	75.00	125.60	19	147.42	49.90	68.60	254.30	0.016075
Mn	9	0.20	0.16	0.15	0.62	19	0.23	0.24	0.15	1.22	0.595047
Pb	9	0.81	0.32	0.60	1.47	19	0.83	0.52	0.60	2.45	0.498235
Zn	9	21.76	6.91	13.79	32.29	19	21.90	13.59	7.60	62.20	0.410187
Na	9	14,300	200	10,800	17,800	19	16,000	3,100	9,500	21,900	0.076289
Mg	9	300	100	200	400	19	5,100	2,900	2,600	14,000	0
K	9	300	1,100	1,700	4,500	19	0.13	300	900	2,000	0.000001
Ca	9	400	200	200	700	19	1.50	18,200	2,700	76,900	0
P	9	1,300	300	800	1,600	19	0.72	9,500	400	39,800	0.004277

N – number of patients; SD – standard deviation

Results

The content of Fe, Zn, Na, Mg, K, Ca, and P in the discs were detected in high levels in all samples. Trace elements (Cu, Mn, Pb) were considered as present when their concentration exceeded 0.6 mg × kg^{-1} d. m.

Mn was detected in 5 (26%) samples, Cu in 8 (42%) samples, and Pb in 4 (21%) samples.

The ranges of concentrations for particular elements were as follows (mean value ± standard deviation, range resp.) (Tab. 3).

Cu mean was 1.19 ± 0.88 mg × kg^{-1} d.m., range of 0.25–3.19 mg × kg^{-1} d.m. in degenerating discs, while in the healthy ones the mean was 5.9 ± 1.51 mg × kg^{-1} d.m., range of 3.5–9.22 mg × kg^{-1} d.m.

Ca mean was 1.50 ± 1.82% of d.m., range of 0.27–7.69% of d.m. in degenerating disc, while in healthy ones the mean was 0.04 ± 0.02% of d.m., range of 0.02–0.07% of d.m.

Fe mean was 147.42 ± 49.94 mg × kg^{-1} d.m., range of 68.60–254.30 mg × kg^{-1} d.m. in degenerating discs, while in healthy ones the mean was 104.57 ± 16.84 mg × kg^{-1} d.m. range of 75.00–125.60 mg × kg^{-1} d.m.

K mean was 0.13 ± 0.03% of d.m., range of 0.09 –0.20% of d.m. in degenerating disc while in healthy ones the mean was 0.30 ± 0.11% of d. m., range of 0.17–0.45% of d.m.

Mg mean was 0.51 ± 0.29% of d.m., range of 0.26–1.40% of d.m., in degenerating disc, while in healthy ones the mean was 0.03 ± 0.01% of d.m., range of 0.26 –1.4% of d.m.

Mn mean was 0.23 ± 0.24 mg × kg^{-1} d.m. range of 0.15–1.22 mg × kg^{-1} d.m. in degenerating disc, while in healthy ones the mean was 0.20 ± 0.16 mg × kg^{-1} d.m., range of 0.15–0.62 mg × kg^{-1} d.m.

Na mean was 1.60 ± 0.31% of d.m. range of 0.95–2.16% of d.m. in degenerating disc, while in healthy ones the mean was 1.43 ± 0.20% of d.m., range of 1.08–1.78% of d.m.

P mean was 0.72 ± 0.95% of d.m. range of 0.04–3.98% of d.m., in degenerating disc, while in healthy ones the mean was 0.13 ± 0.03% of d.m., range of 0.08–0.15% of d.m.

Pb mean was 0.83 ± 0.32% of d.m., range of 0.60–1.47% of d.m. in degenerating disc, while in healthy ones the mean was 0.83 ± 0.52% of d.m., range of 0.60 –2.45% of d.m.

Zn mean was 21.90 ± 13.59 mg × kg^{-1} d.m., range of 7.60–62.20 mg × kg^{-1} d.m. in degenerating disc, while in healthy ones it was 21.76 ± 13.59 mg × kg^{-1} d.m., range of 7.60–62.20 mg × kg^{-1} d.m.

The differences between healthy and degenerating discs appeared significant for Cu, Fe, Mg, Ca, K and P (Tab. 4).

The levels of K and Cu were higher in healthy discs, while levels of P, Ca, Mg and Fe were higher in degenerating discs.

In the surgery group, the correlation analysis revealed a significant negative relationship between age and sodium content. A positive correlation was indicated between VAS and Pfirrmann grade, Fe and K, Zn and Mg, Cu and P, Na and K, Mg and Ca, Mg and P (Tab. 5).

Discussion

Analysis of selected trace elements in degenerating intervertebral discs showed a significant increase of Fe, Mg, Ca and P, and a decrease in Cu and K as compared with healthy ones.

Calcium

Calcium is one of 21 essential elements for humans [11]; it regulates many intracellular and extracellular processes. Dysregulation in production, level, or transport of Ca is always associated with a disease. Ca deposits are well known elements of disc degeneration; however, the role of the deposits in the degeneration process is still unclear. Several papers showed that there was a correlation between the presence of Ca crystals and disc degeneration phenomenon [12–14]. Some data advocate that deposits present in degenerated intervertebral discs are made of calcium pyrophosphate dihydrate, and this phenomenon is more associated with the previous history of trauma or surgery [12]. On the other hand, there are data which state that the calcium pyrophosphate dihydrate is both the cause and effect of disc degeneration [13]. In the literature, there is still a lack of quantitative analysis; therefore, data contained in this paper may be helpful in understanding the process of disc degeneration. In the degenerating disc group, there was no correlation between age and Ca levels, as well as between Ca levels and Pfirrmann grade of degeneration. Considering the differences in Ca concentration between healthy and degenerating discs, there was a higher Ca content in degenerating discs than in healthy ones.

Copper

Copper is an active metal characteristic for organisms living in an oxygen-rich environment. It is associated with animal pro-

proLékaře.cz | 13.5.2026

Tab. 5. Correlation between elements, age, Visual Analogue Scale, and Pfirrmann grade.

	Pfirrmann grade	Cu	Fe	Mn	Pb	Zn	Na	Mg	K	Ca	P	VAS
Age	0.37	0.00	−0.25	−0.27	0.39	0.18	−0.65*	0.04	−0.33	0.16	0.15	0.26
Pfirrmann grade		−0.24	−0.08	0.21	0.17	0.29	−0.38	0.01	−0.09	0.25	0.24	0.48*
Cu			0.33	0.20	0.31	0.11	0.32	−0.21	0.26	−0.34	−0.33	−0.20
Fe				0.27	0.26	0.39	0.33	0.17	0.71*	0.11	0.11	0.02
Mn					0.10	0.23	0.33	−0.09	0.03	0.01	0.00	−0.31
Pb						0.34	−0.35	−0.17	−0.01	0.15	0.14	−0.02
Zn							−0.14	0.51*	0.35	0.54*	0.54*	−0.01
Na								−0.02	0.57*	−0.32	−0.31	−0.13
Mg									0.25	0.68*	0.68*	0.05
K										0.15	0.16	0.26
Ca											0.99*	0.08
P												0.10
VAS												

* significant $P < 0.05$
VAS – Visual Analogue Scale

teins involved in reduction-oxygenation processes [3]. Many enzymes harness the changes in the Cu oxidation stage to catalyse redox reactions in a numerous range of biochemical transformations [15]. Cu plays an important role in cell haemostasis, and cell signalling processes. Moreover, Cu handling and Cu utilising proteins control metabolic changes in cancer cells known as the Warburg effect – the down-regulation of cell respiratory capacity observed in cancer cells [15]. In examined groups, there was a higher concentration of Cu in the healthy group, which may be a consequence of improved oxygenation and improved blood supply to healthy disc tissue [4].

Iron

The role of Fe in many processes is difficult to overestimate. As a very important component of haemoglobin, it plays a significant role in oxygen transport. There are four classes of Fe-related proteins: Fe containing haeme proteins (haemoglobin, myoglobin, cytochromes), iron sulfur enzymes (flavoproteins, haemaflavoproteins), proteins for Fe storage and transport (transferrin, lactoferrin), and other Fe-containing and Fe-activated enzymes. The role of Fe in the disc degeneration process is still unknown, and there are no papers describing this topic [16]. The content of Fe was higher in degenerating discs, and this result was statistically significant.

Sodium and potassium

Sodium and potassium as well as their attendant anions are important components of all body fluids [17]. Na and K play a principal role in maintaining body fluid homeostasis. Levels of these ions are important for water balance, and disc dehydration is one of the components of disc degeneration. These two ions are important in the creation of nerve impulses, using concentration gradients across plasma membrane produced by Na(+), K(+) adenosine triphosphate (ATP)-ase [18].

Our results show higher levels of K in healthy discs, and a negative correlation between age and the content of Na; both results are statistically significant.

Magnesium

Magnesium is the second most abundant intracellular cation, and fourth cation in terms of abundance for the whole body. This cation is essential for the synthesis of nucleic acids and proteins, and plays a role in Ca metabolism by competing with Ca for membrane binding. Mg has many important biological functions, such as intracellular energy metabolism cell replication, and protein synthesis [19]. Levels of Mg were higher in degenerating discs and the difference was statisticallys ignificant.

Manganese

Manganese is essential for bone formation. It plays an important role in the metabolism of amino acids, lipids, and carbohydrates. Glycosyltransferases and xylotransferases are important in proteoglycan synthesis and they are very sensitive in the presence of Mn. Thus, the latter can play a role in the disc degeneration process [6]. The levels of Mn in healthy discs and degenerating discs were similar, and the difference was not statisticallys ignificant.

Phosphorus

Numerous normal physiologic functions are dependent on P, including skeletal development, cell membrane phospholipid content and function, cell signalling, platelet aggregation, and energy transfer through mitochondrial metabolism [6]. P is essential for the bone mineralisation process [20]. The level of P was higher in degenerating discs, and the difference was statistically significant.

Lead

Lead accumulates in bones and its concentration tends to increase with age, because lead is difficult to remove from the tissue [21]. More than 90% of the body's Pb burden is found in the skeleton [8]. The biological half-life of lead is about one month for soft tissue, it is longer – years – for trabecular bones, and decades for cortical bones [22]. Pb can cause several adverse health effects, such as neuropathy, encephalopathy, and kidney damage. Pb levels in intervertebral discs

proLékaře.cz | 13.5.2026

should not be high, because most Pb cumulates in bones. This is the case in the presented group, where only four specimens showed Pb levels higher than 0.60 mg × kg^{-1}; the difference between healthy and degenerating discs was not significant.

Zinc

Zinc is a component of various enzymes; it forms and helps to maintain the structural integrity of proteins and regulates gene expression [16]. The biological role of Zn can be divided into three categories: structural, catalytic, and regulatory. Zn plays a crucial role in the immune system, and Zn-deficient individuals present increased susceptibility to infection [23]. The inflammatory process in disc degeneration is still to be examined and at the moment we know that it is a part of the whole degeneration process [1,24,25]. Moreover, matrix metalloproteinases are Zn--dependent enzymes, and these enzymes are responsible for extracellular matrix synthesis and degradation. Balance between these two processes is a basic condition to stop the degeneration process [1,24]. Zn levels may indirectly indicate a metalloproteinase concentration and activity in the disc tissue. The difference in Zn levels between healthy and degenerating tissue was not statistically significant.

Conclusions

The study is one of only a few to present elements concentration in vertebral disc tissue; moreover, there are no papers analysing either a healthy control group or the clinical status of the patients analysed (MRI images and elements contents).

The results showing differences between healthy and degenerating discs in terms of Ca levels are particularly important. There is a statistically significant difference between healthy and degenerating discs (the level of Ca is higher in degenerating discs), while there is no correlation between Ca levels and the age of the patient, and Ca levels and disc degeneration stage. The examined group may be too small to demonstrate such correlation, but if this fact is confirmed upon further examination, questions regarding Ca chemistry and its role in disc degeneration process should be formulated.

Levels of other elements may be influenced by diet, and other exogenous factors such as contamination which is associated with technological development of the dwellingl ocation.

Identification of significant factors as well as their influence on the disc degeneration process are both issues still demanding further investigation.

References

1. Adams MA, Roughley PJ. What is intervertebral disc degeneration, and what causes it? Spine (Phila Pa 1976) 2006; 31(18): 2151–2161.

2. Downie WW, Leatham PA, Rhind VM et al. Studies with pain rating scales. Ann Rheum Dis 1978; 37(4): 378–381.

3. Gutierrez PL. The metabolism of quinone-containing alkylating agents: free radical production and measurement. Front Biosci 2000; 5: D629–D638.

4. Liang C, Li H, Tao Y et al. New hypothesis of chronic back pain: low pH promotes nerve ingrowth into damaged intervertebral disks. Acta Anaesthesiol Scand 2013; 57(3): 271–277. doi: 10.1111/j.1399-6576.2012.02670.x.

5. Urban JP, Winlove CP. Pathophysiology of the intervertebral disc and the challenges for MRI. J Magn Reson Imaging 2007; 25(2): 419–432.

6. Palacios C. The role of nutrients in bone health, from A to Z. Crit Rev Food Sci Nutr 2006; 46(8): 621–628.

7. Kepler CK, Ponnappan RK, Tannoury C et al. The molecular basis of intervertebral disc degeneration. Spine J 2013; 13(3): 318–330.

8. Berlin K, Gerhardsson L, Borjesson J et al. Lead intoxication caused by skeletal disease. Scand J Work Environ Heal 1995; 21(4): 296–300. doi: 10.1016/j.spinee.2012.12.003.

9. Pfirrmann CW, Metzdorf A, Zanetti M et al. Magnetic resonance classification of lumbar intervertebral disc degeneration. Spine (Phila Pa 1976) 2001; 26(17): 1873–1878.

10. Modic MT, Steinberg PM, Ross JS et al. Degenerative disk disease: assessment of changes in vertebral body marrow with MR imaging. Radiology 1988; 166(1 Pt 1): 193–199.

11. Weaver CM, Heaney RP (eds). Calcium in human health. Totowa, NJ: Humana Press 2006.

12. Berlemann U, Gries NC, Moore RJ et al. Calcium pyrophosphate dihydrate deposition in degenerate lumbar discs. Eur Spine J 1998; 7(1): 45–49.

13. Gruber HE, Norton HJ, Sun Y et al. Crystal deposits in the human intervertebral disc: implications for disc degeneration. Spine J 2007; 7(4): 444–450.

14. Lee RS, Kayser MV, Ali SY. Calcium phosphate microcrystal deposition in the human intervertebral disc. J Anat 2006; 208(1): 13–19.

15. Turski ML, Thiele DJ. New roles for copper metabolism in cell proliferation, signaling, and disease. J Biol Chem 2009; 284(2): 717–721. doi: 10.1074/jbc.R800055200.

16. Trumbo P, Yates AA, Schlicker S et al. Dietary reference intakes: vitamin A, vitamin K, arsenic, boron, chromium, copper, iodine, iron, manganese, molybdenum, nickel, silicon, vanadium, and zinc. J Am Diet Assoc 2001; 101(3): 294-301.

17. Motulsky AG. National Research Council (US) Committee on diet and health. Diet and health: implications for reducing chronic disease risk. Washington (DC): National Academies Press (US) 1989.

18. Clausen MJ, Poulsen H. Sodium/Potassium homeostasis in the cell. Met Ions Life Sci 2013; 12: 41–67. doi: 10.1007/978-94-007-5561-1_3.

19. Swaminathan R. Disorders of magnesium metabolism. CPD Bull Clin Biochem 2000; 2(1): 3–12.

20. Moe SM, Daoud JR. Disorders of mineral metabolism: calcium, phosphorus, and magnesium. In: National Kidney Foundation's Primer on Kidney Diseases, 6th ed. Elsevier Health Sciences 2013: 100–112.

21. Kubaszewski Ł, Zioła-Frankowska A, Frankowski M et al. Atomic absorption spectrometry analysis of trace elements in degenerated intervertebral disc tissue. Med Sci Monit 2014; 20: 2157–2164. doi: 10.12659/MSM.890654.

22. Nilsson U, Attewell R, Christoffersson JO et al. Kinetics of lead in bone and blood after end of occupational exposure. Pharmacol Toxicol 1991; 68(6): 477–484.

23. Shankar H. Zinc and immune function: the biological basis of altered resistance to infection. Am J Clin Nutr 1998; 68(2 Suppl): 447S–463S. doi: 10.1093/ajcn/68.2.447S.

24. Hadjipavlou AG, Tzermiadianos MN, Bogduk N et al. The pathophysiology of disc degeneration: a critical review. J Bone Joint Surg Br 2008; 90(10): 1261–1270. doi: 10.1302/0301-620X.90B10.20910.

25. Lyons G, Eisenstein SM, Sweet MB. Biochemical changes in intervertebral disc degeneration. Biochim Biophys Acta 1981; 673(4): 443–453.

proLékaře.cz | 13.5.2026

doi: 10.14735/amcsnn2019209

How extracellular sodium replacement affects the conduction velocity distribution of rats' peripheral nerves

Jak náhrada extracelulárního sodíku ovlivňuje distribuci rychlosti vedení periferním nervem u krysy

Abstract

In electrophysiological studies, the substitution of Na^+ is used as a method in the extracellular environment. N-methyl-D-glucamine (megulamine; NMG) is an excipient because of its pharmacologically inactive nature, which can block the Na currents at a cellular level. In this study, we investigated alterations in the contributions of fiber groups to compound action potential (CAP) during NMG replacement. The replacement resulted in a significant decrease in both the amplitude and the area of the CAP for each replacement group. Full replacement did not decrease the CAP area compared to partial replacement. Different replacement ratios of Na^+ in the extracellular medium with NMG have been shown to cause changes in the activities of some nerve fibers, as well as blocking the conduction. The findings were obtained by the specific distribution of the nerve conduction velocity calculation method. The partial replacement of extracellular Na affects the fast-conducting fiber groups, whereas full replacement affects the slow-conducting fiber groups.

Souhrn

V elektrofyziologických studiích je substituce sodíku používaná jako metoda v extracelulárním prostředí. N-methyl-D-glukamin (megulamin, NMG) je pomocnou látkou díky své farmakologicky neaktivní povaze, která umožňuje blokovat proud Na^+ na buněčné úrovni. V této studii jsme zkoumali změny týkající se vlivu skupin vláken na složený akční potenciál (compound action potential; CAP) během náhrady NMG. Náhrada vedla k významnému poklesu jak amplitudy, tak plochy CAP u každé nahrazené skupiny. Úplná náhrada nezmenšila plochu CAP v porovnání s částečnou náhradou. Bylo prokázáno, že různé poměry nahrazení Na^+ v extracelulárním médiu s NMG způsobují změny v aktivitách některých nervových vláken, stejně jako blokádu vedení. Závěry jsou získané specifickou metodou výpočtu distribuce rychlosti nervového vedení. Částečná náhrada extracelulárního Na ovlivňuje rychle vodivé skupiny vláken, zatímco úplná náhrada ovlivňuje pomalu vodivé skupiny vláken.

The authors of this article would especially like to thank Prof. Nizamettin Dalkilic for his scientifically valuable comments and Prof. Selim Kutlu for technical support in their experiments.

The authors declare they have no potential conflicts of interest concerning drugs, products, or services used in the study.
Autoři deklarují, že v souvislosti s předmětem studie nemají žádné komerční zájmy.
The Editorial Board declares that the manuscript met the ICMJE "uniform requirements" for biomedical papers.
Redakční rada potvrzuje, že rukopis práce splnil ICMJE kritéria pro publikace zasílané do biomedicínských časopisů.

S. Tuncer[1], M. C. Celen[2]

[1] Faculty of Medicine, Osmangazi University, Eskişehir, Turkey
[2] Meram Faculty of Medicine, Necmettin Erbakan University, Konya, Turkey

Murat C. Celen, MSc
Necmettin Erbakan University
Meram Faculty of Medicine
Department of Biophysics
42060 Konya
Turkey
e-mail: muratcenkcelen@gmail.com

Accepted for review: 17. 8. 2018
Accepted for print: 13. 2. 2019

Key words

compound action potential – nerve conduction velocity distribution – N-metyl-D-glucamine – peripheral nerve

Klíčová slova

složený akční potenciál – distribuce rychlosti nervového vedení – N-methyl-D-glukamin – periferní nerv

Introduction

N-methyl-D-glucamine (megulamine; NMG) is an agent used mostly as a benign excipient or vehicle of a drug in pharmacology to improve drug absorption. It also offers the potential for improved muscle function and reduction in metabolic syndrome and diabetes mellitus complications by systemic administration with no observable adverse effects [1]. However, in electrophysiological *in vitro* applications, when used as a component of a replacement medium, it

proLékaře.cz | 13.5.2026

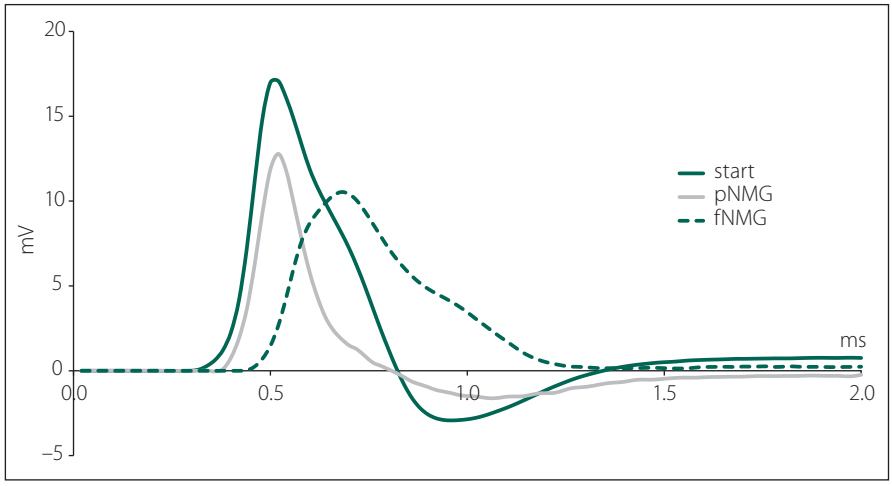

Fig. 1. Sample compound action potential traces from a single nerve bundle for each group (start, pNMG, fNMG) recorded 30 mm away from the stimulating electrodes.
fNMG – full N-methyl-D-glucamine replacement; NMG – N-methyl-D-glucamine; pNMG – partial N-methyl-D-glucamine replacement

Obr. 1. Křivky akčního potenciálu vzorové sloučeniny zachycené z jednoho nervového svazku v každé skupině (start, pNMG, fNMG) ve vzdálenosti 30 mm od stimulačních elektrod.
fNMG – plné nahrazení N-methyl-D-glukaminu; NMG – N-methyl-D-glukamin; pNMG – částečné nahrazení N-methyl-D-glukaminu

mimics the presence of an Na^+ compound and blocks Na^+ currents in the cell membrane [2,3]. The peripheral nerves play an important role in conducting processed information to target motor units for generating elaborate movement patterns. Considering the importance of the speed of this information transfer, changes in nerve conduction velocity (CVD) become important. Nerve CVD measurement can be performed by dividing the distance between the recording and stimulating electrodes by the time for the nerve compound action potential (CAP) to travel that distance, which is called latency [4]. With this measurement, only the velocity information of the fastest-conducting fibers can be gathered, rather than that of the slower fiber groups that constitute most of the nerve bundle. Any change in the cellular level affects these fiber groups differently [5]. The most accurate method of measuring these changes is to calculate the nerve CVD [6–8]. With this study, we aimed to investigate the alterations in the CVD histogram of rats' sciatic nerves by changing the extracellular Na concentration with an NMG replacement.

Material and methods

This study was approved by the Ethics Committee of Necmettin Erbakan University Experimental Medicine Application and Research Center Konya, Turkey (Approval No. 2017-023). Due to gender-dependent differences in the rats' sciatic nerve fiber CVD, only male Sprague-Dawley rats weighing 200–250 g (10–12 weeks old) were used for this study. The experiments were realized in the Meram Medical Faculty Biophysics research laboratory. During the experiments, eight animals were used, and all these animals were cared for in accordance with the National Institute of Health Guide for the care and use of laboratory animals. All chemicals which were used for the experiments were purchased from Sigma (Sigma-Aldrich Chemie, Steinheim, Germany).

The rats were killed by decapitation using a specially prepared laboratory guillotine without anesthesia. Immediately, the sciatic nerves were dissected from the hind limbs of the rats, then transferred into an organ bath, which was perfused with modified Krebs solution (119 mM NaCl, 4.8 mM KCl, 1.8 mM $CaCl_2$, 1.2 mM $MgSO_4$, 1.2 mM KH2PO4, 20 mM $NaHCO_3$, and 10 mM glucose, having a pH of 7.4 and gassed with a mixture of 95% O_2 and 5% CO_2) at a constant rate of 5 mL/min at a fixed temperature (37 ± 0.5 °C). Only the sciatic nerves from one side of the animals were used for the experiments.

The experiments were performed under three different mediums; control (exposed to Krebs Solution), pNMG (exposed to 40 mM NaCl, 127 mM NMG, 4.8 mM KCl, 1.8 mM $CaCl_2$, 1.2 mM $MgSO_4$, 1.2 mM KH_2PO_4, 20 mM $NaHCO_3$, and 10 mM glucose, having a pH of 7.4 and gassed with a mixture of 95% O_2 and 5% CO_2) and fNMG (exposed to 135 mM NMG, 4.8 mM KCl, 1.8 mM $CaCl_2$, 1.2 mM $MgSO_4$, 1.2 mM KH_2PO_4, 20 mM $NaHCO_3$, and 10 mM glucose, having a pH of 7.4 and gassed with a mixture of 95% O_2 and 5% CO_2). In both replacement media, there is also Na^+ ion from bicarbonate buffer which is assumed not to affect the current blockage of NMG. For the exposure experiments, the recording chamber media was changed for modified Krebs solutions. In the control group, none of the replacement chemicals were added to the recording chamber. The sciatic nerves were exposed to partial replacement and full replacement of Na^+ with NMG for 30 min which is the time required for the maximum decrease in CAP amplitude, according to data from our preliminary experiments. The recording was performed at the 30th minute of the exposure.

Square–shaped supramaximal pulses of 0.2 ms duration at a frequency of 1 Hz were given for the stimulations from the proximal ends of the nerve trunk via a stimulus isolation unit (Model SIU5 [Grass Instruments Co., West Warwick, RI, USA]) using a stimulator (Model Grass S88K [Grass Instruments Co., West Warwick, RI, USA]). In order to guarantee the recording from the same activated number of fibers at any point along the nerve, CAP recordings were performed from the tibial branch of the isolated nerve trunk using a suction electrode fixed on an organ bath. Supramaximal pulses were determined as the stimuli of intensity of approximately 20% higher voltage than that required for gaining maximum CAP amplitude. The amplified and filtered (1 Hz to 10 KHz) (CP511 AC Amplifier [Grass Instruments Co., West Warwick, RI, USA]) CAP signals were digitized by an A/D converter card (Model PCL 1710 [Advantech Co., Taiwan]) at 40 KSPS (kilosamples s^{-1}) using the open-source CAP recording software Real-time Compound Action Potential (RETI-CAP [ICON Research Lab, Konya, Turkey]) produced in our laboratory and stored on a hard disk for further analysis [9]. Signal averaging was not necessary due to pure CAP signals.

In this study, two different conduction velocity (CV) calculations were obtained. For this purpose, two time differences (Δt_{cap} and Δt_{peak}) were measured; Δt_{cap} is the time delay between the moment the stimulus is delivered and the onset of the CAP, and Δt_{peak} is the time delay between the moment the stimulus is delivered and the moment when the CAP

proLékaře.cz | 13.5.2026

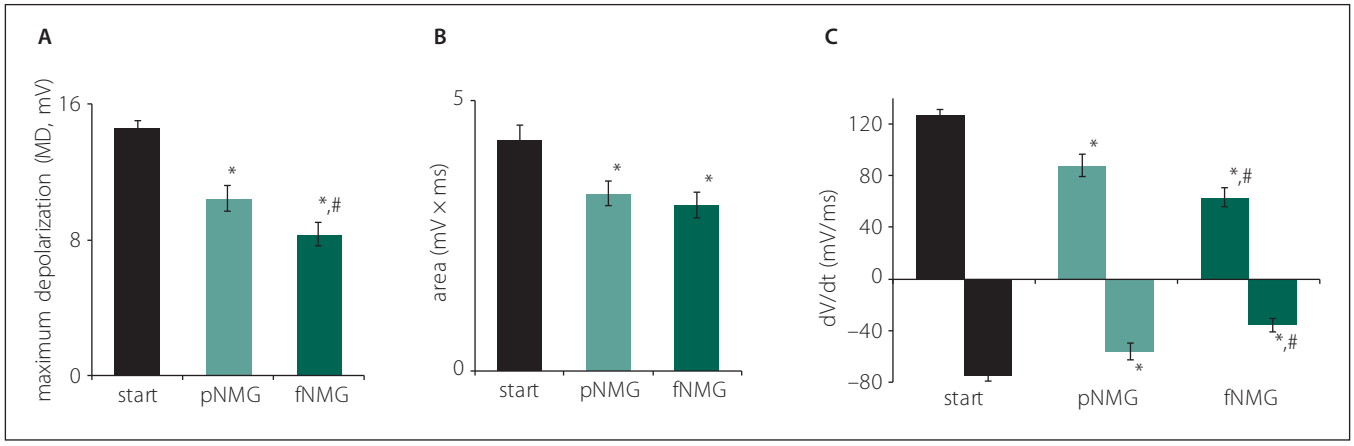

Fig. 2. (A) Maximum depolarization of CAPs; (B) calculated area under the CAPs; (C) values are given as mean ± SEM (start, pNMG, fNMG; N = 8).

* – P < 0.05 compared with the start; # – P < 0.05 compared with the pNMG group

CAP – compound action potential; fNMG – full N-methyl-D-glucamine replacement; N – number; NMG – N-methyl-D-glucamine; pNMG – partial N-methyl-D-glucamine replacement; SEM – standard error mean

Obr. 2. (A) Maximální depolarizace CAP; (B) vypočítaná plocha pod křivkou CAP; (C) hodnoty jsou uvedeny jako střední hodnota ± SEM (start, pNMG, fNMG; n = 8).

* – p < 0,05 v porovnání se skupinou start; # – p < 0,05 v porovnání se skupinou pNMG

CAP – akční potenciál sloučeniny; fNMG – plné nahrazení N-methyl-D-glukaminu; n – počet; NMG – N-methyl-D-glukamin; pNMG – částečné nahrazení N-methyl-D-glukaminu; SEM – střední chyba průměru

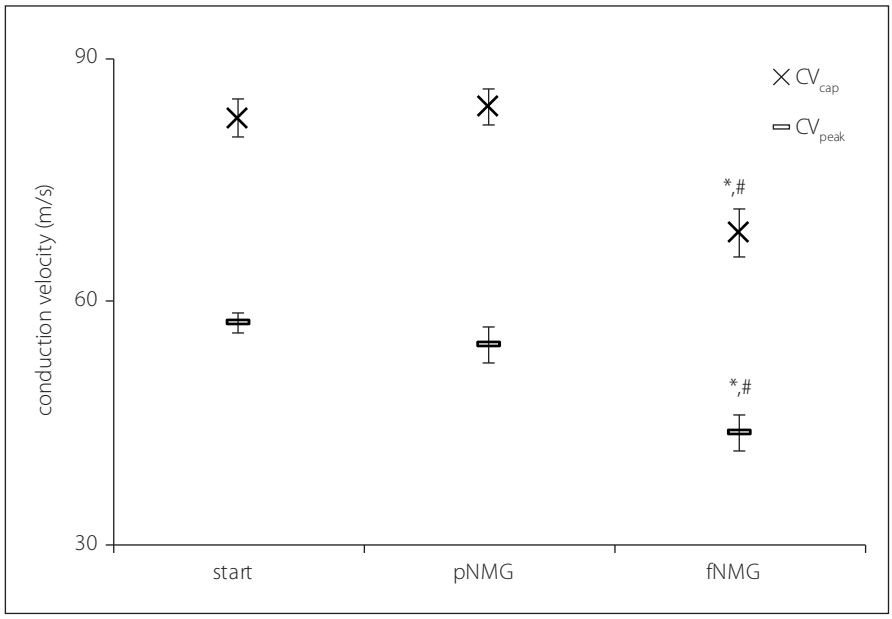

Fig. 3. Conduction velocities regarding experiment groups. Values are given as mean ± SEM (Start, pNMG, fNMG; N = 8).

* – P < 0.05 compared with the Start; # – P < 0.05 compared with the pNMG group

CV – conduction velocity; fNMG – full N-methyl-D-glucamine replacement; N – number; NMG – N-methyl-D-glucamine; pNMG – partial N-methyl-D-glucamine replacement; SEM – standard error mean

Obr. 3. Rychlosti vedení vzruchu v jednotlivých experimentálních skupinách. Hodnoty jsou uvedeny jako střední hodnota ± SEM (Start, pNMG, fNMG; n = 8).

* – p < 0,05 v porovnání se skupinou Start; # – p < 0,05 v porovnání se skupinou pNMG

CV – rychlost vedení vzruchu; fNMG – plné nahrazení N-methyl-D-glukaminu; n – počet; NMG – N-methyl-D-glukamin; pNMG – částečné nahrazení N-methyl-D-glukaminu; SEM – střední chyba průměru

amplitude reaches its maximum value. When Δx is determined as the distance between the stimulating and recording electrodes:

$$CV_{cap} = \Delta x/\Delta t_{lcap} \quad (1)$$
$$CV_{peak} = \Delta x/\Delta t_{peak} \quad (2)$$

Conduction velocities for each experimental group were estimated using eqs. (1) and (2), where Δx was taken as 30 mm.

The maximum depolarizations (MD, mV), time derivatives (dV/dt, mV/ms) of the CAPs, and the areas under the CAPs (mV × ms) were also calculated. The maximum time derivatives, which correspond to the maximum rate of change in the rising phase of the CAPs, can also be used as an index of the conduction activity of the nerve fibers in a bundle. The area under the CAP is proportional to the number of excited nerve fibers, so the areas under the CAPs were calculated.

To obtain information about the individual activities of nerve fiber groups having different CVs, CVD histograms were developed using a mathematical model that was enhanced using the model proposed by Cummins et al [6,7]. The basic principle of the model based on the statements of the CAP can be expressed as:

$$CAP(t) = \sum_{i=1}^{N} w_i f_i(t - \tau_i)$$

proLékaře.cz | 13.5.2026

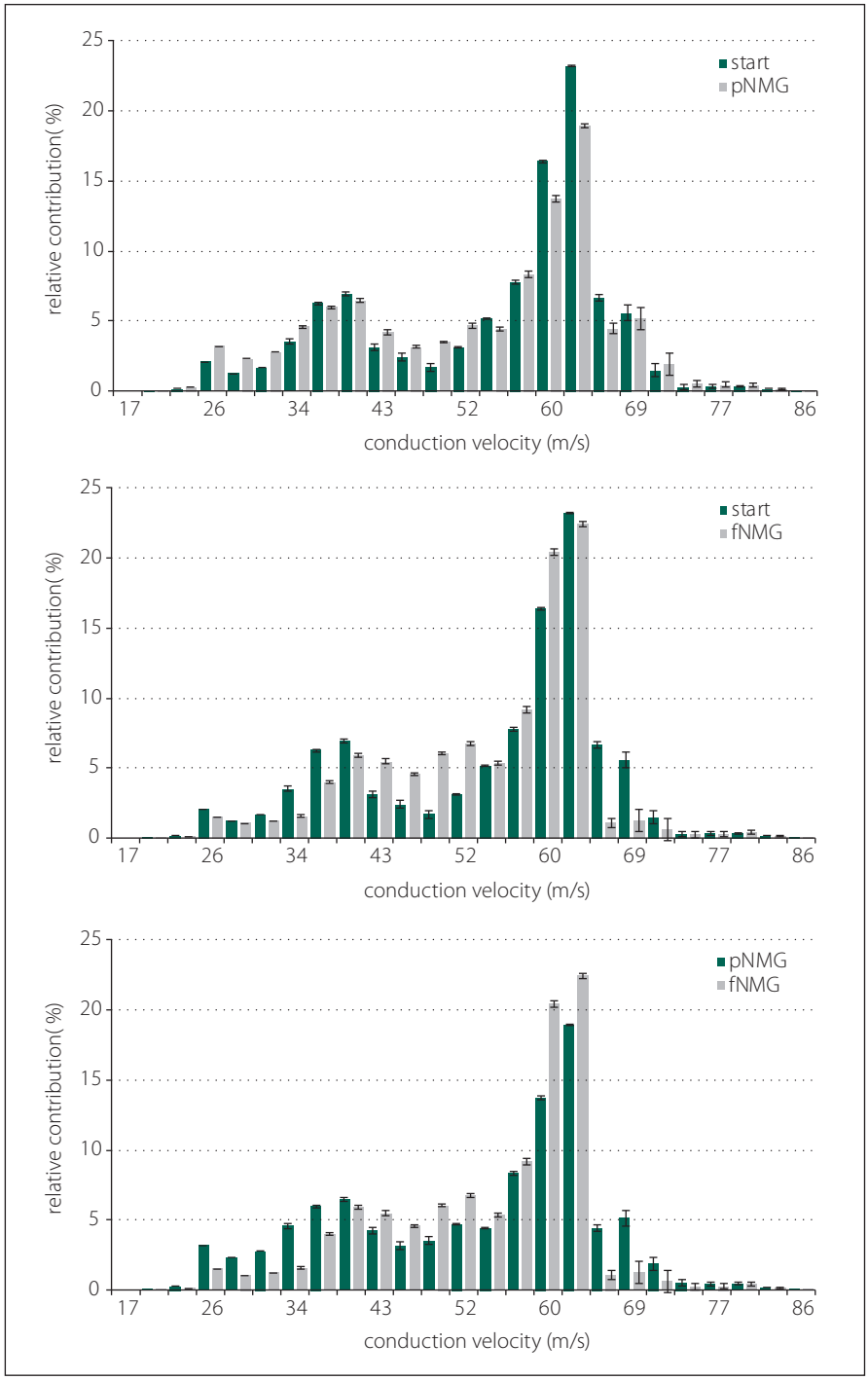

Fig. 4. Estimated CVD histograms and relative contribution of CVD groups. Comparison of relative contribution histograms of nerve fibers having different conduction velocities; (A) start/pNMG; (B) start/fNMG; (C) pNMG/fNMG. Percent contributions are given as mean ± SEM (start, pNMG, fNMG; N = 8).

CVD – conduction velocity distribution; fNMG – full N-methyl-D-glucamine replacement; N – number; pNMG – partial N-methyl-D-glucamine replacement; SEM – standard error mean

Obr. 4. Odhadované histogramy CVD a relativní příspěvek skupin CVD. Porovnání histogramů relativního příspěvku nervových vláken s různými rychlostmi vedení vzruchu; (A) start/pNMG; (B) start/fNMG; (C) pNMG/fNMG. Procentuální příspěvky jsou uvedeny jako střední hodnota ± SEM (start, pNMG, fNMG; n = 8).

CVD – distribuce rychlosti vedení vzruchu; fNMG – plné nahrazení N-methyl-D-glukaminu; n – počet; pNMG – částečné nahrazení N-methyl-D-glukaminu; SEM – střední chyba průměru

where the CAP(t): the observed CAP as a function of time, N is the number of fiber classes, w_i is the amplitude weighting coefficients for class i, and fi(t) is the single-fiber action potential in class i. The weighting coefficients (w_i) are general parameters to account for all influences on the contribution of each fiber class to the observed CAP. To estimate the individual activities of the nerve fiber groups from the CAPs, the CVDs for all nerves of the Start, pNMG, and fNMG groups were calculated. The CVD histogram is divided into three subgroups: slow, medium, and fast, for the reason that the visual interpretation can be done easily during Na^+ replacement with NMG.

Unless otherwise specified, the comparisons between the groups were done using a one-way analysis of variance (ANOVA), followed by the Duncan post hoc test for multiple comparisons when the analysis of variance indicated significant results. $P < 0.05$ was considered significant. The data are presented as mean ± standard error mean (SEM).

Results

The replacement of Na^+ with NMG in the extracellular medium depressed the CAP dramatically in both partial (pNMG) and full (fNMG) replacement. Sample CAP traces are given in Fig. 1 for each replacement medium in the same time axis. The MD value for each replacement group is found to be significantly decreased (Fig. 2A). For the full replacement group, the MD parameter was also found to be significantly decreased when compared to partial replacement ($P < 0.05$). Partial NMG replacement caused a 28.00 ± 4.60% change while full replacement caused a 42.74 ± 4.92% change as against the start. Both replacements resulted in a significant decrease in area (mV × ms) of the CAP (Fig. 2B). However, the decrement in area was not significant when compared to partial replacement ($P < 0.05$). Partial NMG replacement caused a 22.99 ± 6.84% change while full replacement caused a 27.73 ± 4.02% change as against the start. The maximum time derivative (max. dV/dt, mV/ms) and the minimum time derivative (min. dV/dt, mV/ms) values of the CAPs are significantly decreased for both replacement groups (Fig. 2C). Full replacement also caused significant decreases for each time derivative parameter when compared to partial replacement ($P < 0.05$).

proLékaře.cz | 13.5.2026

As explained in the Materials and methods section, two CVs were calculated by using two different latency measurements; CV_{cap} and CV_{peak}. While partial replacement did not show any effect, full replacement showed a significant decrease for both CVs (Fig. 3) ($P < 0.05$). The decrement was 16.92 ± 2.03% for CV_{cap} and 23.62 ± 3.46% for CV_{peak} as against the start.

Estimated CVD histograms were given in Fig. 4, which were calculated by using an inverse mathematical model. In these histograms, the percent relative contribution was shown for 25 bins, which corresponds to CVs ranging from 17 to 86 m/s. Despite the fact that these relatively higher resolution distributions show a general tendency for each replacement group, for the purpose of getting a better assessment, three main CV subgroups were described. The ranges for CV subgroups are 17–33 m/s for slow, 34–59 m/s for medium, and 60–86 m/s for fast.

A significant change was found for all CV subgroups after each replacement. Partial replacement resulted in a significant depression on the fast-conducting fiber group, while the contributions of the medium- and slow-conducting fiber groups were found to be increased. Full replacement did not cause any change in the contribution of the fast-conducting subgroup, but the contribution of the slow-conducting subgroup was significantly decreased (Fig. 5).

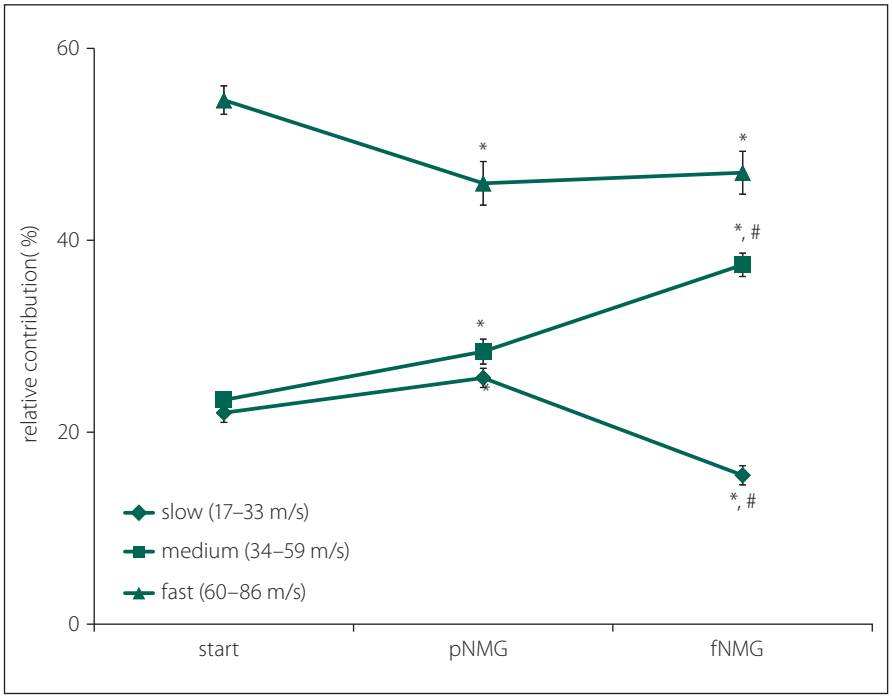

Fig. 5. Percent relative contribution of conduction velocity groups; slow, medium and fast for each extracellular medium replacement group (start, pNMG, fNMG; N = 8). Values are given as mean ± SEM.

fNMG – full N-methyl-D-glucamine replacement; N – number; pNMG – partial N-methyl-D-glucamine replacement; SEM – standard error mean

Obr. 5. Procentuální relativní příspěvek skupin rychlosti vedení vzruchu; pomalá, střední a rychlá pro každou skupinu náhrady extracelulárního media (start, pNMG, fNMG; n = 8). Hodnoty jsou uvedeny jako střední hodnota ± SEM.

fNMG – plné nahrazení N-methyl-D-glukaminu; n – počet; pNMG – částečné nahrazení N-methyl-D-glukaminu; SEM – střední chyba průměru

Discussion

In this study, we replaced extracellular Na^+ with NMG in different ratios to decrease the Na^+ current. However, the replacement of Na^+ with Li or NMG in the extracellular medium is a well-studied subject in many studies conducted on single neurons [10–12]. In order to understand changes in ionic currents such as Ca^{+2} modulation after the replacement of extracellular Na^+, studying with isolated neurons is the only option. Nevertheless, when the peripheral nervous system is the subject, it is not possible to study on axons of single neurons. Many known neuropathies affect mainly peripheral nerve conduction [13]. Because peripheral nerves are formed by the packaging of more than one axon in a sheath, their conduction properties may be different from what they show alone. The CV-related structural differences between the axons as another variable also make this difference greater. With our study, we investigated changes in the contribution of nerve fibers having different CVs and the general parameters of CAP after partial and full replacement of extracellular Na^+ with NMG.

The results of our study indicate that both partial and full replacement of extracellular Na^+ with NMG inhibited nerve conduction. Especially in full replacement, the latency and shape of the CAP were affected dramatically (Fig. 1). The measured MD values of the CAP were significantly reduced with both replacement media, and that can be attributed to an alteration in single fiber action potential (SFAP) CV. This finding, due to the nature of the CAP, can be interpreted as the complete blockade of the activity of some single nerve fibers. Since the area under the CAP is directly related to the number of contributing nerve fibers, the area (mV × ms) was calculated in order to investigate the presence of any blockades. While both partial and full replacement cause a significant decrease when compared with the start, it is interesting to note that full replacement does not cause any difference when compared to partial replacement (Fig. 2A). The interpretation of these two parameters together is important in the following respect: If the CVD changes without blockage, the MD can be changed without any change in the area of CAP [14]. Therefore, this situation, which can be interpreted as an indicator of a change only in distribution, were seen for full replacement (Fig. 2B). The rising phase of the CAPs is shaped by the fastest-conducting fibers, while the falling phase is shaped by the rest of the fibers [15]. The upstroke velocity, which is the maximum value of the time derivative of the CAP, decreased significantly with the increasing level of the replacement medium. The minimum value of the time derivative, which reflects the rapidity of the falling phase, is also decreased significantly by the increased level of the replacement medium (Fig. 2C). A dramatic decrease in both parameters shows that the contribution of nerve fibers

proLékaře.cz | 13.5.2026

having different conduction properties has changed [8]. Even if the rising phase was affected in the partial replacement group, it was revealed that the fastest fibers were primarily affected. In order to better understand this finding, two different CVs were calculated; CV_{cap} and CV_{peak}, which is obtained by using two different latency measurements. As seen in Fig. 3, partial replacement did not show any difference for both CVs, while full replacement caused a significant decrease. The percentage of this decrement in CVpeak was higher than in CVcap, which means full replacement affects most of the fiber groups (except the fastest fibers) rather than just the fibers having the fastest CV. These CV calculation methods are traditional and used mostly in clinical studies to assess the changes in nerve conduction of the fastest or the medium CV groups [16]. However, assessment of the relative number of active fibers for discrete CV values in a nerve bundle can be possible using CVD calculations. Determination CVD is a numeric method that requires forward and backward calculation using SFAP models [6,7].

With this unique method that is enhanced by our study group, CVD histograms are obtained and the changes in the contributions of fibers having different CVs before and after a certain event can be observed [8,17]. In our study, the question is how the replacement of Na^+ with NMG affects the contributions of fibers having different CVs; in other words, fibers having different axon diameters and myelin thicknesses, since these structural properties are known to be factors affecting the CV of a nerve fiber. Histograms for CVDs are given in Fig. 4 for each replacement group in 25 bins ranging from 17 m/s to 86 m/s. For the pNMG group, the most notable change in relative contribution seemed to be on the right side of distribution, which corresponds to the fastest-conducting fiber groups (Fig. 4A). These types of fibers also seemed to be affected by full replacement, but in this instance, a prominent change was seen in the middle of the distribution (Fig. 4B). When a comparison of the replacement groups is desired, this time, a shift towards the middle of the distribution from the left side draws attention, while there is no change on the right side of the distribution (Fig. 4C). The best way to consider any contribution shift between the nerve fibers that means CV changes or any conduction blockage is to divide the CVD histograms into subgroups as defined in the Results section. When changes in the percent relative contribution of predefined CV subgroups were considered, partial replacement affected each CV subgroup significantly (Fig. 5). A decrement in fast (60–86 m/s) fibers seems to be compensated with increments in other subgroups. However, for the pNMG group, we know that a significant decrease in both CAP area and MD value means that there is blockage in some nerve fibers (Fig. 2A and 2B). Thus, the decrease in the contribution of fast fibers also involves blockage. When the fNMG group is in question, this time there is no change in the contribution of fast fibers, while a significant increase appears in the contribution of medium (34–59 m/s) fibers, which appears to compensate for the decrease in the contribution of slow (17–33 m/s) fibers (Fig. 5). We also have the knowledge that there are no blockages in this group because of the fact that there is no change in the area under the CAP (Fig. 2A and 2B).

Morphometric and histological studies in literature have shown that fibers having slow CV or small axon diameters are more susceptible to pathological conditions such as diabetic neuropathy [18]. According to studies testing the CVD change after drug-induced neurotoxicity, axons having large diameters are more resistant to neurotoxic conditions [19]. However, in contrast with these studies, in our study nerve fiber groups having a fast CV in a peripheral nerve bundle are shown to be affected first from the replacement of an essential ion. It would be more appropriate to interpret the findings of our study based on the nerve conduction studies of pharmacological agents with Na^+ channel blockade effects. Fast fibers having a larger axon diameter correspond to the sensory nerves, and it is a known fact that local anesthetics tended to block the conduction of larger fibers first by blocking voltage-gated Na channels [20]. Motor (small myelinated) fibers are found to be affected first by bupivacaine, which is a local anesthetic agent [21]. On the other hand, in our previous study, tramadol application showed that fast-conducting fibers were more susceptible to conduction blocks than others [20]. Although the mechanisms of action of local anesthetics are different, our study showed in detail the changes in activities of axons having a different CV by blocking only Na^+ currents by replacing Na^+ outside the cell with NMG.

References

1. Bravo-Nuevo A, Marcy A, Huang M et al. Meglumine exerts protective effects against features of metabolic syndrome and type II diabetes. PLoS One 2014; 9(2): e90031. doi: 10.1371/journal.pone.0090031.

2. Spindler AJ, Noble SJ, Noble D et al. The effects of sodium substitution on currents determining the resting potential in guinea-pig ventricular cells. Exp Physiol 1998; 83(2): 121–136.

3. Buckler KJ, Vaughan-Jones RD. Effects of hypercapnia on membrane potential and intracellular calcium in rat carotid body type I cells. J Physiol 1994; 478(Pt 1): 157–171.

4. Delisa JA, Lee HJ, Baran EM. Manual of nerve conduction velocity and clinical neurophysiology. 3rd ed. New York: Raven Press 1994.

5. Krarup C. Compound sensory action potential in normal and pathological human nerves. Muscle Nerve 2004; 29(4): 465–483.

6. Cummins KL, Perkel DH, Dorfman LJ. Nerve fiber conduction-velocity distributions. I. Estimation based on the single-fiber and compound action potentials. Electroencephalogr Clin Neurophysiol 1979; 46(6): 634–646.

7. Cummins KL, Dorfman LJ, Perkel DH. Nerve fiber conduction-velocity distributions. II. Estimation based on two compound action potentials. Electroencephalogr Clin Neurophysiol 1979; 46(6): 647–658.

8. Tuncer S, Dalkilic N, Esen HH et al. An early diagnostic tool for diabetic neuropathy: conduction velocity distribution. Muscle Nerve 2011; 43(2): 237–244. doi: 10.1002/mus.21837.

9. ICON Reserch Lab. RETICAP. Available from URL: http://icon.unrlabs.org/projects/reticap/.

10. Liu X, Stan Leung L. Sodium-activated potassium conductance participates in the depolarizing after potential following a single action potential in rat hippocampal CA1 pyramidal cells. Brain Res 2004; 1023(2): 185–192.

11. Vikhareva EA, Zamoyski VL, Grigoriev VV. Modification of calcium-activated chloride currents in cerebellar purkinje neurons. Bull Exp Biol Med 2017; 162(6): 709–713. doi: 10.1007/s10517-017-3694-1.

12. Kennedy HJ, Thomas RC. Intracellular calcium and its sodium-independent regulation in voltage-clamped snail neurones. J Physiol 1995; 484(Pt 3): 533–548.

13. Gasparotti R, Padua L, Briani C et al. New technologies for the assessment of neuropathies. Nat Rev Neurol 2017; 13(4): 203–216. doi: 10.1038/nrneurol.2017.31.

14. Taylor PK. CMAP dispersion, amplitude decay, and area decay in a normal population. Muscle Nerve 1993; 16(11): 1181–1187. doi: 10.1002/mus.880161107.

15. Dalkiliç N, Pehlivan F. Derivatives and integrals of compound action potential of isolated frog sciatic nerves. J Ankara Med School 1994; 16: 634–646.

16. Ayaz M, Dalkilic N, Tuncer S et al. Selenium-induced changes on rat sciatic nerve fibers: compound action potentials. Methods Find Exp Clin Pharmacol 2008; 30(4): 271–275. doi: 10.1358/mf.2008.30.4.1166220.

17. Dalkiliç N, Pehlivan F. Comparison of fiber diameter distributions deduced by modeling compound action potentials recorded by extracellular and suction techniques. Int J Neurosci 2002; 112(8): 913–930.

18. Jakobsen J. Axonal dwindling in early experimental diabetes. I. A study of cross sectioned nerves. Diabetologia 1976; 12(6): 539–546.

19. Cavaletti G, Marmiroli P. Chemotherapy-induced peripheral neurotoxicity. Expert Opin Drug Saf 2004; 3(6): 535–546.

20. Dalkilic N, Tuncer S, Bariskaner H et al. Effect of tramadol on the rat sciatic nerve conduction: a numerical analysis and conduction velocity distribution study. Yakugaku Zasshi 2009; 129(4): 485–493.

21. Dalkilic N, Bariskaner H, Dogan N et al. The effect of bupivacaine on compound action potential parameters of sciatic nerve fibers. Int J Neurosci 2004; 114(1): 1–16. doi: 10.1080/00207450490257159.

proLékaře.cz | 13.5.2026

doi: 10.14735/amcsnn2019215

Rychlá diagnostika chemokinu CXCL13 v mozkomíšním moku u pacientů s neuroboreliózou

Rapid diagnostics of chemokine CXCL13 in the cerebrospinal fluid of patients with neuroborreliosis

Autoři deklarují, že v souvislosti s předmětem studie nemají žádné komerční zájmy.
The authors declare they have no potential conflicts of interest concerning drugs, products, or services used in the study.
Redakční rada potvrzuje, že rukopis práce splnil ICMJE kritéria pro publikace zasílané do biomedicínských časopisů.
The Editorial Board declares that the manuscript met the ICMJE "uniform requirements" for biomedical papers.

D. Pícha, L. Moravcová, D. Smíšková

Klinika infekčních nemocí 2. LF UK a Nemocnice Na Bulovce, Praha

✉ doc. MUDr. Dušan Pícha, CSc.
Klinika infekčních nemocí 2. LF UK
a Nemocnice Na Bulovce
Na Štěpnici 55
182 00 Praha 8
e-mail: dusan.picha57@gmail.com

Přijato k recenzi: 16. 1. 2019
Přijato do tisku: 11. 3. 2019

Souhrn
Chemokin CXCL13 působí v mozkomíšním moku jako silný atraktant pro leukocyty. Bylo prokázáno, že u pacientů v raném stádiu lymeské neuroboreliózy (LNB) je koncentrace chemokinu CXCL13 v mozkomíšním moku výrazně zvýšena dokonce ještě předtím, než jsou v tomto kompartmentu syntetizovány specifické protilátky. Průkaz CXCL13 má u LNB vysokou negativní i pozitivní diagnostickou prediktivní hodnotu a nebyl do rutinního diagnostického algoritmu dosud zařazen. Proto byly na klinickém souboru pacientů s LNB a dalšími serózními neuroinfekcemi porovnány dvě metody na stanovení koncentrace chemokinu CXCL13 v mozkomíšním moku: 1. semikvantitativní imunochromatický ReaScan CXCL13 rapid test a 2. kvantitativní test CXCL13/BLC/BCA-1 Quantikine ELISA. Pomocí Cohenova koeficientu kappa bylo ověřeno, že shoda mezi oběma testy je vysoká ($p < 0{,}001$). ReaScan CXCL13 rapid test je snadno proveditelný a časově nenáročný (20 min), proto se hodí jako doplňující vyšetření pro časnou rutinní diagnostiku LNB. Průkaz zvýšené hladiny CXCL13 umožňuje rychlé nasazení antibiotické léčby zejména tam, kde dosud není prokázána lokální syntéza protilátek, jak je patrné z navrženého diagnostického algoritmu.

Abstract
Chemokine CXCL13 is a strong chemoattractant for leukocytes in the CSF. It has been proven that CSF CXCL13 concentration is substantially elevated in the early stage of Lyme neuroborreliosis (LNB). Its level is increased even before the specific antibodies are synthesized in this compartment. CXCL13 was proven to have high positive and negative diagnostic significance and this diagnostic attitude has not yet been included in a routine clinical diagnostic algorithm of LNB. Two methods of chemokineCXCL13 detection in CSF were tested in two groups of patients with clinical manifestations of LNB and other aseptic neuroinfections: 1. semiquantitative immunochromatic method ReaScan CXCL13 rapid test and 2. quantitative method CXCL13/ BLC/ BCA-1 Quantikine ELISA. A high concordance of the results of these tests was verified using Cohen coefficient kappa ($P < 0.001$). The ReaScan CXCL13 rapid test is easy to use and time-saving (20 min), therefore, it is suitable as an additional examination for routine early diagnostics of LNB. Proving CSF CXCL13 elevation enables quick antibiotic treatment, especially in cases where the local antibody synthesis has not been proven yet, which can be seen in the proposed diagnostic algorithm.

Klíčová slova
lymeská neuroborelióza – CXCL13 chemokin – diagnostika

Key words
Lyme neuroborreliosis – CXCL13 chemokine – diagnostics

Práce je částečně podporována grantem IGA NT 13467.

Úvod
Lymeská neuroborelióza (LNB) je klíšťaty přenášené onemocnění nervového systému, jehož vyvolavatelem je spirochéta *Borrelia burgdorferi sensu lato*. Diagnóza je založena na kombinaci klinických příznaků a laboratorních vyšetření (pleocytóza v mozkomíšním moku, intratékální syntéza specifických antiboreliových protilátek – pozitivní protilátkový index [antibody index; AI]). Avšak diagnostika je komplikována některými okolnostmi. Likvorová pleocytóza je nespecifickým znakem, neboť se jedná o nález charakteristický pro většinu zánětů CNS. AI jako takový může být negativní v 10–30 % u pacientů na začátku onemocnění (zpravidla při trvání kratším než 6 týdnů) [1]. Na druhou stranu u některých pacientů může pozi-

proLékaře.cz | 13.5.2026

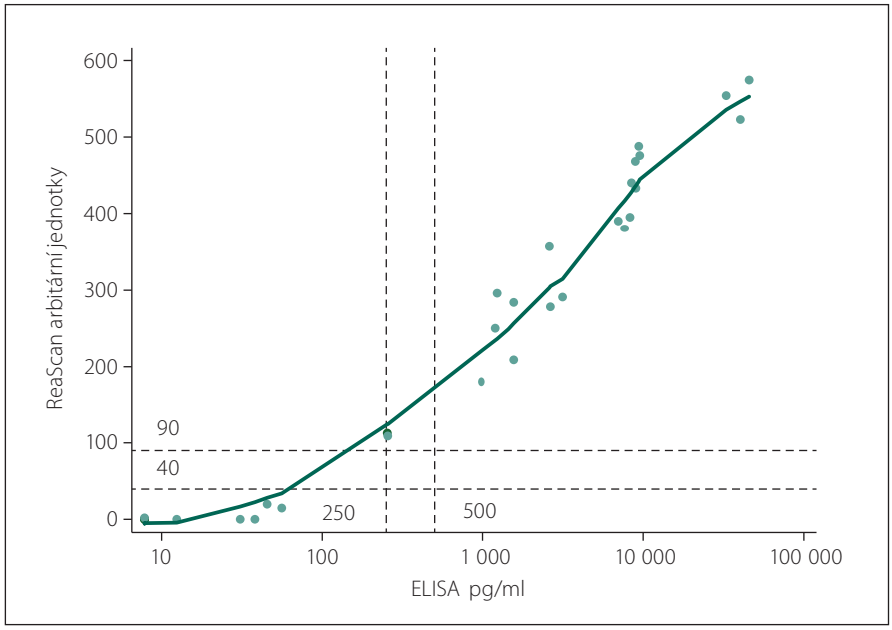

Obr. 1. Porovnání výsledků stanovení koncentrace chemokinu CXCL13 v mozkomíšním moku u pacientů s lymeskou neuroboreliózou provedený oběma metodami.

Fig. 1. Comparison of the results in the cerebrospinal fluid concentration of CXCL13 chemokine in patients with Lyme neuroborreliosis analyzed with the two methods.

tivita AI přetrvávat měsíce i roky po úspěšné antibiotické léčbě, případně po neléčené infekci [2]. Tato skutečnost tak brání využití tohoto jinak zásadního diagnostického nástroje v diagnostice časné infekce nebo případné pozdější reinfekce.

Migrace lymfocytů z krve do moku je zprostředkována pomocí chemotaktických cytokinů (chemokinů) a jejich receptorů [4]. CXCL13 je esenciální chemokin pro přechod B lymfocytů do CNS. Nedávné zahraniční [5–7] i vlastní [8] studie odhalily zvýšenou koncentraci CXCL13 u různých virových, bakteriálních i nádorových [9] onemocnění CNS. Jednoznačně dosud nejvyšší koncentrace CXCL13 v mozkomíšním moku byly prokázány právě u LNB, a to na počátku infekce. Jeho hladina později rychle klesá s úspěšnou antibiotickou terapií. Proto se měření CXCL13 v mozkomíšním moku stále častěji využívá jako doplňující diagnostický test pro časné stádium LNB – především v Evropě, kde jsou nervové formy LNB nejčastější. Diagnostické testy pro CXCL13 dosud nejsou plošně dostupné a některé z používaných nejsou akreditovány pro klinické aplikace.

Diagnostika LNB je dnes už standardně založena na kombinaci klinických a výše uvedených laboratorních markerů. Je to zřejmé např. z doporučení Evropské federace neurologických společností [3] i Společností infekčního lékařství (SIL). Inovování tohoto postupu, jak je níže navrženo, by mohlo být jednoduchou a účinnou aktualizací pro jistou nezanedbatelnou skupinu pacientů. V práci jsou obsaženy výsledky porovnání dvou metod průkazu chemokinu CXCL13 v mozkomíšním moku – „semikvantitativní" imunochromatický ReaScan CXCL13 rapid test a kvantitativní CXCL13/BLC/BCA-1 Quantikine ELISA test.

Soubor pacientů a metodika

Bylo vyšetřeno 60 hospitalizovaných pacientů. Pacienti byli rozděleni do dvou skupin. Do první skupiny bylo zařazeno 30 pacientů s velmi dobře podloženou diagnózou LNB, hodnocenou jako „definitivní" podle kritérií SIL. Jednalo se o 13 žen a 17 mužů (průměrný věk 45,6, medián 44 let). Všichni pacienti měli klinické příznaky kompatibilní s diagnózou LNB. Nejčastějším klinickým projevem byly léze n. facialis (14 pacientů) a radikulární bolesti (9 pacientů). U pěti pacientů byly vyjádřeny současně oba tyto příznaky. Zbývající pacienti udávali cefaleu, vertigo, únavu, u jednoho byla patrná léze n. VI. Všichni měli prokazatelnou pleocytózu v mozkomíšním moku a pozitivní AI. Do druhé skupiny bylo zařazeno 30 pacientů s aseptickou neuroinfekcí neboreliového původu prokázanou vyšetřením likvoru (16 mužů a 14 žen, průměrný věk 33,2, medián 35 let). Etiologicky se jednalo 9× o klíšťovou meningoencefalitidu, 3× o enterovirovou meningitidu, 5× o varicella-zoster virus, příp. herpes simplex virus 1. Ve 13 případech nebyl původce určen. Všichni pacienti měli pleocytózu v mozkomíšním moku.

Chemokin CXCL13 byl vyšetřován soupravou Human CXCL13/BLC/BCA-1 Quantikine ELISA (R&D Systems Inc., Minneapolis, MN, USA) postupem doporučovaným výrobcem. Koncentrace CXCL13 ve vzorcích je udávána v pg/ml. Uvedený set je využíván pouze pro výzkumné účely, není určen pro rutinní praxi. Všechny vzorky byly vyšetřovány duplicitně. Minimální detekovatelná koncentrace CXCL13 byla 7,8 pg/ml. Vzorky s koncentrací > 500 pg/ml (mimo rozsah kalibrační křivky) byly naředěny kalibračním pufrem 10× a 100× a znovu analyzovány. Vzorky byly skladovány do vyšetření při teplotě –20 °C.

Dále byl CXCL13 vyšetřován imunochromatickým ReaScan CXCL13 rapid testem (Oy Reagena Ltd, Toivala, Finsko) postupem doporučovaným výrobcem. Test je určen na stanovení CXCL13 v mozkomíšním moku. 100 µl vzorku je pipetováno do zkumavky obsahující protilátku proti CXCL13 a po promíchání je přeneseno do testovací kazety. Po 20 min je intenzita testovacího proužku odečtena pomocí ReaScan readeru a výsledek je vyjádřen v arbitrárních jednotkách (rozsah je 0–500 arbitrárních jednotek), které jsou orientačně vztaženy ke hmotnostní koncentraci v pg/ml. Vyšetření bylo prováděno bezprostředně po doručení moku do laboratoře.

Pro statistické porovnání obou metod byla použita kategorizace výsledků podle hodnot uvedených výrobcem ReaScan CXCL13 rapid testu. Na jejím základě byla vytvořena kontingenční tabulka s křížovou klasifikací vzorků podle výsledků obou metod do 3 × 3 skupin (<250, 250–500, >500 pg/ml). Pro posouzení míry shody mezi oběma metodami byl použit Cohenův koeficient kappa. Data byla graficky znázorněna v bodovém grafu s logaritmicky transformovanými hodnotami pg/ml (Quantikine ELISA) a vztah mezi metodami byl charakterizován křivkou získanou prostřednictvím lokálně vážené regrese (locally weighted scatterplot smoothing; LOWESS).

Výsledky a diskuze

Na obr. 1 je znázorněno porovnání výsledků stanovení koncentrace CXCL13 v pg/ml (vo-

proLékaře.cz | 13.5.2026

dorovná osa) s arbitrárními jednotkami (svislá osa) u pacientů s LNB. Čáry uvnitř grafu ukazují cut-off hodnoty pro ReaScan arbitrární jednotky (40–90), resp. 250–500 pg/ml pro Quantikine ELISA test. Proložená linie, tzv. interpolační spline, se blíží přímce prakticky v celém rozsahu s výjimkou nejnižších hodnot (oblast hodnot klinicky interpretovaných jako negativní). Prostřednictvím Cohenova koeficientu kappa bylo ověřeno, že shoda mezi oběma testy je statisticky významná ($p < 0{,}001$).

Přehled porovnání výsledků stanovení koncentrace CXCL13 v mozkomíšním moku u obou skupin pacientů je uveden v tab. 1. Výsledky uvedené v arbitrárních jednotkách jsou zde dle údajů výrobce orientačně vztaženy ke hmotnostní koncentraci a rozděleny do tří intervalů: <250 pg/ml, 250–500 pg/ml, >500 pg/ml.

Z tab. 1 je patrné, že ve skupině s LNB došlo ke shodě obou testů u 28 (93,3 %) vyšetřovaných. Diskrepance byla nalezena u dvou vzorků s hodnotami 253,8 a 256,58 pg/ml, které byly ReaScan testem zařazeny do kategorie >500 pg/ml (v metodě Quantikine v pásmu 250–500 pg). Ve skupině pacientů s neuroinfekcemi jiné etiologie byly shodné výsledky nalezeny u 29 (96,6 %) nemocných. Neshoda nastala pouze v jednom případě, kdy hodnota 693,18 pg/ml naměřená Quantikine ELISA kitem byla ReaScan testem zařazena do kategorie 250–500 pg/ml.

Z výsledků v tab. 1 je také zcela zřejmé, že počet naměřených hodnot vysokých koncentrací CXCL13 je podstatně vyšší u pacientů s LNB, kde bylo 19 vzorků s hodnotami >500 pg/ml oproti 9 vzorkům, kde koncentrace byla nižší než 250 pg/ml. Ve skupině aseptických neuroinfekcí neboreliové etiologie byl jediný vzorek v oblasti koncentrace 250–500 pg/ml, zatímco všechny ostatní byly v oblasti nízkých hodnot.

Cutt-off hodnota pro mozkomíšní mok nebyla dosud jednoznačně stanovena. V literatuře byly publikovány různé cut-off hodnoty (100–500 pg/ml) [7,10,11] a je o nich diskutováno jinde [8]. Pomocí metaanalýzy, kterou provedli Koedel et al et al [12] byla cut-off hodnota stanovena na 250 pg/ml a na jejím základě byla u LNB určena pro ReaScan rapid test senzitivita 70 % a specifita 100 %.

Vzhledem k omezenému rozsahu testovaných vzorků nelze učinit u námi vyšetřovaného souboru žádný definitivní závěr ohledně spolehlivosti obou metod. Podobně se nelze jednoznačně vyjádřit ke třem zjištěným diskrepantním hodnotám.

Tab. 1. Porovnání koncentrace chemokinu CXCL13 v mozkomíšním moku stanovené oběma metodami.

Quantikine ELISA	ReaScan rapid test imunochromatografie			
pacienti s lymeskou neuroboreliózou				
pg/ml	<250	250–500	>500	celkem
<250	9	0	0	9
250–500	0	0	2	2
>500	0	0	19	19
celkem	9	0	21	30
pacienti s neuroinfekcemi jiné etiologie				
pg/ml	<250	250–500	>500	celkem
<250	26	0	0	26
250–500	0	3	0	3
>500	0	1	0	1
celkem	26	4	0	30

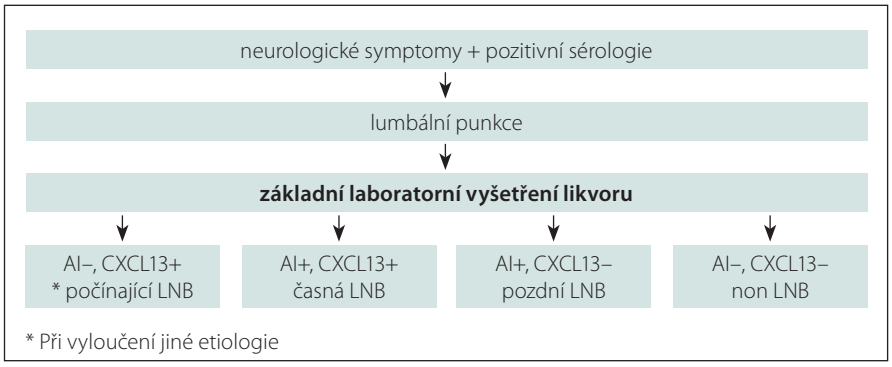

Obr. 2. Navrhovaná laboratorní diagnostika LNB.
AI – protilátkový index; LNB – lymeská neuroborelióza
Fig. 2. The proposed laboratory diagnostics of LNB.
AI – antibody index; LNB – Lyme neuroborreliosis

Nicméně všechny tyto tři rozdílné vzorky by byly vyhodnoceny i orientačním ReaSqan rapid testem jako patologicky zvýšené, a v závěrečném hodnocení by tedy poskytly klinicky správný výsledek. Na základě výše uvedených výsledků se dá usuzovat, že korelace mezi oběma metodami by mohla být pro klinickou práci dostačující. Z tohoto důvodu je lze doporučit pro další výzkumnou i rutinní praxi.

Podstatnou výhodou ReaScan rapid testu je jeho rychlé a snadné provedení.

V běžné klinické praxi je u pacientů s podezřením na LNB prováděna diagnostická lumbální punkce a mozkomíšní mok je vyšetřen na pozitivitu zánětlivých ukazatelů (pleocytóza a proteinorachie) a přítomnost antiboreliových protilátek. Protože však bylo prokázáno, že zvýšená koncentrace CXCL13 v moku má vysokou pozitivní prediktivní hodnotu pro LNB [13], jeví se podle dosavadních zkušeností jako přínosné vyšetřovat i hladinu tohoto ukazatele. Pokud bude zvýšená, lze zahájit antibiotickou terapii a urychlit tak léčebný proces. Navrhovaný algoritmus je znázorněn na obr. 2. Z našich dřívějších zkušeností [8] vyplývá, že i nízká hladina CXCL13 v moku má významnou negativní prediktivní hodnotu, a to mimo jiné tam, kde akutní infekce již odezněla a lokální syntéza specifických protilátek ukazuje na dříve proběhlé onemocnění. A právě potřebu rychlé laboratorní diagnostiky LNB by mohlo pomoci vyřešit stanovení koncentrace CXCL13 v mozkomíšním moku, kdy pomocí ReaScan rapid

proLékaře.cz | 13.5.2026

testu kliničtí lékaři mohou obdržet orientační výsledky již v krátkém čase po lumbální punkci. CXCL13 tedy může nejvíce přispět k diagnostice LNB v časném stádiu infekce, kdy ještě neprobíhá intratékální syntéza protilátek a vyšetření má vysokou pozitivní prediktivní hodnotu. Může být doplňkovým testem i v pozdní fázi infekce nebo v postinfekční periodě, kdy lze využít jeho negativní prediktivní význam. Kromě toho by mohl podpořit diagnózu LNB u pacientů s pleocytózou a intratékální syntézou protilátek, ale s atypickými klinickými symptomy.

Literatura

1. Koedel U, Fingerle V, Pfister HW. Lyme neuroborreliosis-epidemiology, diagnosis and management. Nat Rev Neurol 2015; 11(8): 446–456. doi: 10.1038/nrneurol.2015.121.

2. Hammers-Berggren S, Hansen K, Lebech AM et al. Borrelia burgdorferi-specific intrathecal antibody production in neuroborreliosis: a folow-up study. Neurology 1993; 43(1): 169–175.

3. Mygland A, Ljøstad U, Fingerle V et al. EFNS guidelines on the diagnosis and management of European Lyme neuroborreliosis. Eur J Neurol 2010; 17(1): 8–16. doi: 10.1111/j.1468-1331.2009.02862.x.

4. De Haas AH, van Weering HR, de Jong EK et al. Neuronal chemokines: versatile messengers in central nervous system cell interaction. Mol Neurobiol 2007; 36(2): 137-151. doi: 10.1007/s12035-007-0036-8.

5. Ljøstad U, Mygland A. CSF B – lymphocyte chemoattractant (CXCL13) in the early diagnosis of acute Lyme neuroborreliosis. J Neurol 2008; 255(5): 732–737. doi: 10.1007/s00415-008-0785-y.

6. Rupprecht TA, Pfister HW, Angele B et al. The chemokine CXCL13 (BLC): a putative diagnostic marker for neuroborreliosis. Neurology 2005; 65(3); 448–450. doi: 10.1212/01.wnl.0000171349.06645.79.

7. Hytönen J, Kortela E, Waris M et al. CXCL13 and neopterin concentrations in cerebrospinal fluid of patients with Lyme neuroborreliosis and other diseases that cause neuroinflammantion. J Neuroinflammation 2014; 11: 103. doi: 10. 1186/1742-2094-11-103.

8. Pícha D, Moravcová L, Smíšková D. Prospective study on the chemokine CXCL13 in neuroborreliosis and other aseptic neuroinfections. J Neurol Sci 2016; 368: 214–220. doi: 10.1016/j.jns.2016.05.059.

9. Rubenstein JL, Wong VS, Kadoch C et al. CXCL13 plus interleukin 10 is highly specific for diagnosis of CNS Lymphoma. Blood 2013; 121(23): 4740–4748. doi: 10.1182/blood-2013-01-476333.

10. van Burgel ND, Bakels F, Kroes AC et al. Discriminating Lyme neuroborreliosis from other neuroinflammatory diseases by levels of CXCL13 in cerebrospinal fluid. J Clin Microbiol 2011; 49(5): 2027–2030. doi: 10.1128/JCM.00084-11.

11. Schmidt C, Plate A, Angele B et al. A prospective study on the role of CXCL13 in Lyme neuroborreliosis. Neurology 2011; 76(12): 1051–1058. doi: 10.1212/WNL.0b013e318211c39a.

12. Koedel U, Pfister HW. Lyme neuroborreliosis. Curr Opin Infect Dis 2017; 30(1): 101–107. doi: 10.1097/QCO.0000000000000332.

13. Rupprecht TA, Manz KM, Fingerle V et al. Diagnostic value of cerebrospinal fluid CXCL13 for acute Lyme neuroborreliosis. A systematic review and meta-analysis. Clin Microbiol Infect 2018; 24(12): 1234–1240. doi: 10.1016/j.cmi.2018.04.007.

Grant na podporu evropské atestace pod záštitou UEMS v roce 2019

Výbor České neurologické společnosti ČLS JEP nabízí možnost finanční podpory pro řádné členy společnosti, kteří úspěšně absolvují Evropskou atestaci (European Board Examination in Neurology), a to dotaci ve výši **300 euro**. Své žádosti posílejte na sekretariat@czech-neuro.cz co nejdříve, nejpozději do **30. 9. 2019**.

proLékaře.cz | 13.5.2026

doi: 10.14735/amcsnn2019219

Aneurysmal subarachnoid haemorrhage in pregnancy – successful clipping after coiling failure

Aneuryzmatické subarachoidální krvácení v těhotenství – úspěšný kliping po selhání koilingu

Dear Editor,

Subarachnoid haemorrhage from a cerebral aneurysm (aSAH) in pregnancy is uncommon. The incidence is estimated at 5.8 cases per 100,000 births [1]. The bleeding constitutes a very serious condition for both the mother and the foetus. aSAH is the third most common non-pregnancy cause of maternal mortality during pregnancy and is responsible for severe maternal and foetal morbidity [2]. aSAH mortality is double in untreated patients compared to those who are treated (10.2 vs. 5.2%) [3]. Special consideration must be taken for both the mother and the foetus. Our knowledge is based solely on case reports, as prospective studies are impossible due to both the scarcity of the ailment and ethical objections.

A 29-year-old woman in the 27th week of pregnancy was admitted to hospital with a severe headache. CT revealed aSAH caused by the rupture of the aneurysm in the anterior communicating artery. The decision making required a multidisciplinary discussion involving neurosurgeon, intervention radiologist, neonatologist, obstetrician and anesthesiologist. The likely need for an urgent Caesarian section (CS) was discussed. Therefore, the administration of corticosteroids inducing acceleration of the lung maturation was initiated. The characteristics of the aneurysm – its location, size, shape, the direction of the sac, neck-fundus ratio – required both microsurgical and endovascular treatment. After the discussion, the team decided to favour the endovascular treatment to minimise general anaesthesia duration and risk of hypotension-induced hypoxaemia of the foetus. Radiation load was of significant concern but proved to be acceptable. The coiling was performed without complications (Fig. 1a, b, c).

Both the patient and the child were subsequently in good health. During the 13th postoperative day, brief loss of consciousness and transient hemiparesis suddenly appeared. CT showed a recurrence of the haemorrhage in the interhemispheric fissure. Angiography showed a bilocular aneurysm in the original localization with visible coils at the top of one of the sacs. The recurrence of an aneurysm may be explained by a partial thrombosis of an aneurysm at the time of coiling, followed by the recanalisation of the sac after the thrombus had dissolved. Due to vasospasm of the right middle cerebral artery, the team decided not to continue with further endovascular treatment. At the time of the aSAH recurrence, the foetus was in the 29th week of gestation. Therefore, it was decided to perform a CS with a subsequent aneurysm clipping. After the uncomplicated CS, the neurosurgeon clipped the aneurysm from the right pterional approach. The successful closure of the sac was verified by indocyanine green during the surgery (viz Fig. 2a, b).

The patient was in good clinical condition after the surgery. Mild asymptomatic vasospasm subsided within a few days. One year after the surgery, mother and child were in good condition.

The data proving pregnancy to be a risk factor for the rupture of an aneurysm are ambiguous. The initial assumption that pregnancy does not increase the incidence of bleeding was disputed by Dias et al, who pointed out that the presence of aSAH was rising with the length of gestation [4]. During the pregnancy, the heart rate increases by 60%, blood volume and blood pressure increase continuously until delivery. At the same time, hormone levels such as progesterone, estrogen, gonadotropin and relaxin increase, which may predispose a patient to the onset, growth, and potential rupture of an aneurysm. In the third trimester, aSAH occurs at 77%, compared with 8% in the first trimester and 11% in the second trimester. [5]. Therefore, screening of high-risk pregnant women is important. Kataoka et al lists chronic hypertension and a history of stroke among the risk factors. Auxiliary risk factors include obesity, age over 40 years,

The authors declare they have no potential conflicts of interest concerning drugs, products, or services used in the study.
Autoři deklarují, že v souvislosti s předmětem studie nemají žádné komerční zájmy.
The Editorial Board declares that the manuscript met the ICMJE "uniform requirements" for biomedical papers.
Redakční rada potvrzuje, že rukopis práce splnil ICMJE kritéria pro publikace zasílané do biomedicínských časopisů.

J. Dostál[1], V. Přibáň[1], J. Mraček[1], P. Vacek[1], P. Duras[2]

[1] Neurochirurgickák linika LF UK a FN Plzeň
[2] Klinika zobrazovacích metod LF UK a FN Plzeň

doc. MUDr. Vladimír Přibáň, Ph.D.
Neurochirurgická klinika LF UK a FN Plzeň
Alej Svobody 80
304 60 Plzeň
e-mail: pribanv@fnplzen.cz

Accepted for review: 15. 11. 2018
Accepted for print: 25. 1. 2019

proLékaře.cz | 13.5.2026

Fig. 1a. Subarachnoid hemorrhage in the basal cisterns in a non-contrast CT scan of the brain.

Obr. 1a. Subarachnoidální krvácení v bazálních cisternách na nativní CT mozku.

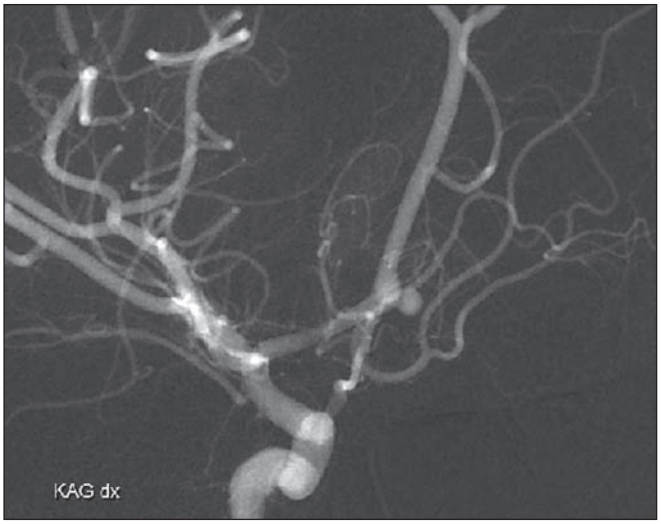

Fig. 1b. DSA – anterior-oriented aneurysm of the anterior communicating artery.

Obr. 1b. DSA – dopředu mířící aneuryzma přední komunikující tepny.

Fig. 1c. Successful embolisation of the aneurysm.

Obr. 1c. Úspěšná embolizace aneuryzmatu.

Fig. 2a. Recanalisation of the aneurysm in angiography. A bilocular aneurysm with coils pressed against the top of the fundus.

Obr. 2a. Rekanalizace aneuryzmatu na angiografii. Bilokulární aneuryzma s koily, vytlačenými do vrcholu fundu.

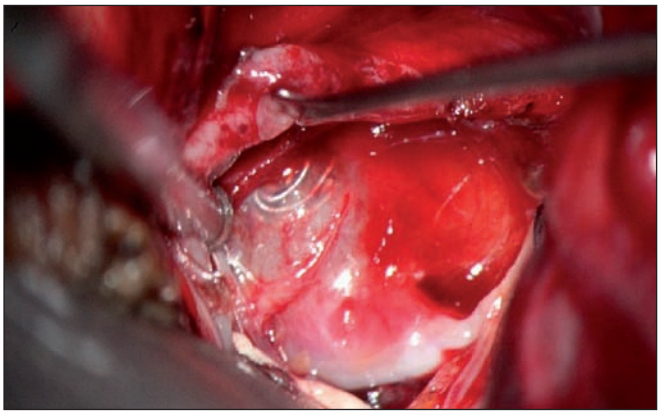

Fig. 2b. Intraoperative finding of the aneurysmal sac with coils showing through in a lumen.

Obr. 2b. Peroperační nález stěny aneuryzmatu s patrnými koily v luminu vaku.

proLékaře.cz | 13.5.2026

chronic headache, pregnancy hypertension and a family history of stroke. The presence of two or more auxiliary risk factors is an indication for MRA [6]. In the case of a finding of a non-ruptured aneurysm in pregnancy, we have to decide whether to intervene. An active approach is recommended for aneurysms larger than 5 mm, growing, of irregular shape, with secondary sacs and in "risk locations" (posterior circulation, anterior and posterior communicating arteries). Symptomatic aneurysms are also indicated for treatment. [7]. As for diagnostic methods, CT is the dominant method followed by CTA. In an attempt to avoid the radiation burden, the authors have recently preferred to perform MRA. For the same reason, they prefer clipping as a treatment method; coiling is acceptable following the delivery when the radiation does not burden the foetus [8]. However, if the protection of the foetus is performed correctly, the radiation load is below teratogenic doses in both the diagnostic angiography and the endovascular treatment [9]. When treating a ruptured aneurysm, we generally can select from microsurgical and endovascular treatment. The advantage of coiling is usually a shorter duration of general anaesthesia. The disadvantage is the above-mentioned radiation burden, especially in the first trimester. Another disadvantage is the need for systemic administration of heparin and risk of haemorrhage [9]. Both methods are now generally perceived as equal and deciding on the type of treatment should be individual. It is determined by the location of the aneurysm, its size, shape, direction and neck-fundus ratio [10]. There are no guidelines for the treatment of aSAH during pregnancy, and it is impossible to stipulate any. Nevertheless, in the first and second trimesters, a ruptured aneurysm is to be treated as if the patient was not pregnant. In the third trimester, decision making is individual. From the 34th week of gestation up to the delivery date, the CS is preferred initially, followed by the ruptured aneurysm treatment. The occurrence of an aneurysm on the verge of the second and third trimester up to the 34th week gives the possibility to treat the aneurysm without terminating the pregnancy. CS at term is dominant over vaginal delivery also in this case. [5,9]. Obstetricians and neonatologists should decide on preterm delivery and its method. Treatment of a ruptured aneurysm in pregnancy is not standardized. The solution is always individual and interdisciplinary.

References

1. Bateman BT, Olbrecht VA, Berman MF et al. Peripartum subarachnoid hemorrhage: nationwide data and institutional experience. Anesthesiology 2012; 116(2): 324–333. doi: 10.1097/ALN.0b013e3182410b22.

2. Stoodly MA, Macdonald RL, Weir BK. Pregnancy and intracranial aneurysms. Neurosurg Clin N Am 1998; 9(3): 549–556.

3. Kim YW, Neal D, Hoh BL. Cerebral aneurysms in pregnancy and delivery: pregnancy and delivery do not increase the risk of aneurysm rupture. Neurosurgery 2013; 72(2): 143–149. doi: 10.1227/NEU.0b013e3182796af9.

4. Dias MS, Sekhar LN. Intracranial hemorrhage from aneurysms and arteriovenous malformations during pregnancy and puerperium. Neurosurgery 1990; 27(6): 855–865.

5. Barbarite E, Hussain S, Dellarole A et al. The management of intracranial aneurysms during pregnancy: a systematic review. Turk Neurosurg 2016; 26(4): 465–474. doi: 10.5137/1019-5149.JTN.15773-15.0.

6. Kataoka H, Miyoshi T, Neki R et al. Subarachnoid hemorrhage from intracranial aneurysms during pregnancy and the puerperium. Neurol Med Chir (Tokyo) 2013; 53(8): 549–554.

7. Tanaka H, Katsuragi S, Tanaka K et al. Impact of pregnancy on the size of small cerebral aneurysm. J Matern Fetal Neonatal Med 2017; 30(22): 2759–2762. doi: 10.1080/14767058.2016.1262345.

8. Fritzsche FS, Regelsberger J, Schmidt NO et al. Maternal aneurysmal subarachnoid hemorrhage during pregnancy as an interdisciplinary task. Z Geburtsh Neonatol 2017; 221(6): 276–282. doi: 10.1055/s-0043-119363.

9. Robba C, Bacigaluppi S, Brazzagi F et al. Aneurysmal subarachnoid hemorrhage in pregnancy – case series, review and pooled data analysis. World Neurosurg 2016; 88: 383–398. doi: 10.1016/j.wneu.2015.12.027.

10. Marshman LA, Aspoas AR, Rai MS et al. The implication of ISAT and ISUIA for the management of cerebral aneurysms during pregnancy. Neurosurg Rev 2007; 30(3): 177–180. doi: 10.1007/s10143-007-0074-8.

Please visit csnn.eu for additional attachments to this article.
Na webu csnn.eu naleznete další přílohy k tomuto článku.

proLékaře.cz | 13.5.2026

doi: 10.14735/amcsnn2019222

Extra-intrakraniální bypass iniciovaný rehabilitačním lékařem pro kognitivní deterioraci

Extra-intracranial bypass indicated during neurorehabilitation due to cognitive deterioration

Vážená redakce,
rehabilitace má oproti akutním oborům možnost dlouhodobějšího styku s pacientem po ischemické CMP. Dokumentujeme případ, kdy rehabilitační tým detekoval během neurorehabilitace kognitivní deterioraci pacienta a inicioval další vyšetření.

Třiašedesátiletý muž byl přijat se 4denní akrální parézou levé horní končetiny (LHK) a levého ústního koutku. Na CT byla patrná drobná ischemie v periferii horního segmentu střední mozkové tepny vpravo, CTA prokázala uzávěr pravé vnitřní karotidy. MRA mozku s kvantifikací průtoku mozkových cév pomocí fázového kontrastu (qMRA NOVA – obr. 1) detekovala leptomeningeální kolateralizaci uzávěru karotidy cestou druhého segmentu zadní mozkové tepny vpravo a hraniční vaskulární reaktivitu v povodí pravé střední a zadní mozkové tepny [1,2]. Byla nasazena optimální sekundární prevence iktu při makroangiopatii, neurochirurg ve shodě s doporučeními indikoval konzervativní postup [3]. Pacient byl pouze edukován, že v případě recidivy ischemické CMP by mohl být zvážen extra-intrakraniální (extra-inctracranial; EC-IC) bypass.

Neurorehabilitační péče byla realizována časně na lůžkách neurologie a od 7. dne po CMP na lůžkách časné rehabilitace. Při příjmu na rehabilitaci dominovala lehká centrální léze n. facialis vlevo a akrální plegie LHK; pohyb v lokti a rameni byl bez omezení, bez alterace posturálně-lokomočních funkcí. Pacient byl plně orientován, bez známek kognitivního deficitu a bez patologie shledané logopedem.

Péče neurorehabilitačního týmu byla zaměřena na reedukaci pohybu LHK a prevenci rozvoje spasticity se zvažovanou léčbou botulotoxinem [4]. Byly využity fyzioterapeutické a ergoterapeutické postupy na neurofyziologickém podkladě zejména proprioceptivní neuromuskulární facilitace, funkční elektrická neurostimulace vč. využití robotické rehabilitace Amadeo (Stargen EU s.r.o., Praha, ČR). Pro prevenci rozvoje spasticity byla zavedena terapie spastické parézy dle Graciese et al [5].

Třetí týden od CMP při dimisi z rehabilitace přetrvávaly těžká paréza zápěstí s náznakem palmární flexe, plegie prstů, supinace a pronace s oslabením svalové síly; jemná motorika a úchopy byly zcela nefunkční. Pacient byl plně soběstačný, ve škále Functional Independence Measure (FIM) byl zaznamenán posun z 6,38 na 6,66 (ze 7 bodů). Následovala 3měsíční ambulantní péče – specifický funkční trénink vysoké intenzity a vysokého počtu opakování [6]: 5× týdně funkční elektrická neurostimulace extenzorů zápěstí a reedukace pohybu systémem Amadeo. V domácím prostředí pacient 4× denně prováděl 10min stretching flexorů zápěstí a prstů vč. palce a opakované rychlé aktivní pohyby (RAP) do extenze prstů a palce (vstupní výkonnost: 1× za 15 s). V následující ambulantní péči bylo pozorováno postupné pomalé lepšení funkce ruky se zapojováním končetiny do běžných denních činností. Pro abdukčně-addukční pohybovou dyskoordinaci byla zvažována aplikace botulotoxinu.

Čtvrtý měsíc po CMP byl zaznamenán postupný pomalý návrat aktivní hybnosti akra LHK, byla přítomna aktivní hybnost ve všech segmentech s oslabením, aktivní rozsahy byly omezeny o 50 %, s výraznou unavitelností v RAP. Spastická dystonie především dlouhého flexoru palce, povrchových flexorů prstů a lumbrikálních svalů byly na druhém stupni dle Modifikované Tardieho škály (MTS). Při snaze o pohyb byly přítomny třes, abdukčně-addukční pohybová dyskoordinace.

Šestý měsíc od CMP během pravidelné ambulantní rehabilitační terapie tým (lékař, fyzioterapeut, ergoterapeut) zaznamenal deterioraci kognitivních funkcí. Pacient při-

Autoři deklarují, že v souvislosti s předmětem studie nemají žádné komerční zájmy.
The authors declare they have no potential conflicts of interest concerning drugs, products, or services used in the study.
Redakční rada potvrzuje, že rukopis práce splnil ICMJE kritéria pro publikace zasílané do biomedicínských časopisů.
The Editorial Board declares that the manuscript met the ICMJE "uniform requirements" for biomedical papers.

M. Míková[1,2], Ž. Táborská[1,2], N. Jiřičková[1], S. Ostrý[3,4], P. Košťál[5,6], J. Fiedler[5,6]

[1] Rehabilitačnío ddělení, Nemocnice České Budějovice a.s.
[2] Ústav fyzioterapie a vybraných medicínských oborů, Zdravotně sociální fakulta, Jihočeská Univerzita v Českých Budějovicích
[3] Neurologické oddělení, Nemocnice České Budějovice a.s.
[4] Neurochirurgická a neuroonkologická klinika 1. LF UK a ÚVN v Praze
[5] Neurochirurgickák linika LF UK a FN Plzeň
[6] Neurochirurgické oddělení, Nemocnice České Budějovice a.s.

MUDr. Jiří Fiedler, Ph.D., MBA
Neurochirurgické oddělení
Nemocnice České Budějovice a.s.
Němcové 54
370 01 České Budějovice
e-mail: fiedler@nemcb.cz

Přijato k recenzi: 6. 12. 2018
Přijato do tisku: 23. 1. 2019

Podpořeno MZ ČR – RVO (Fakultní nemocnice Plzeň – FNPl, 00669806).

proLékaře.cz | 13.5.2026

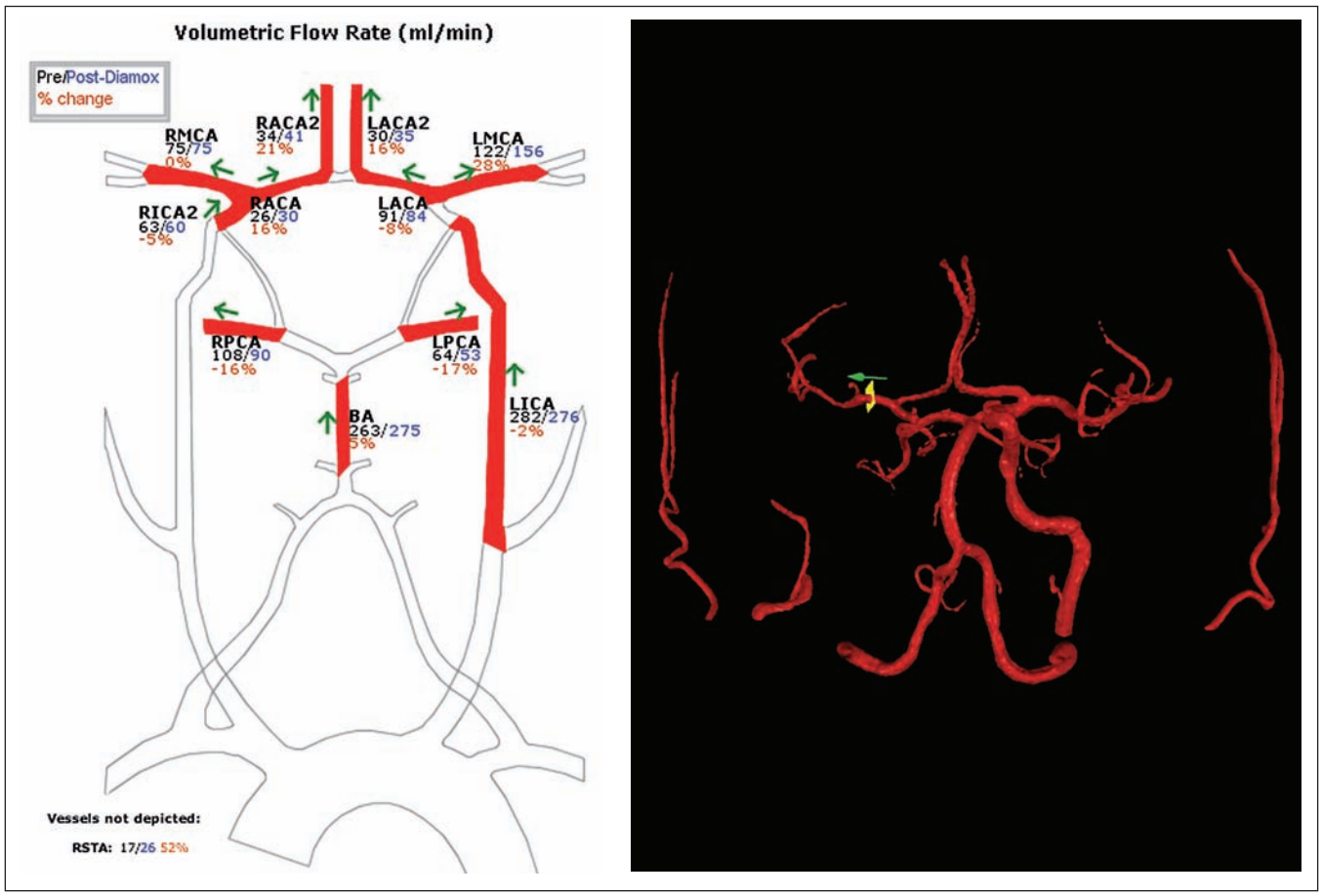

Obr. 1. Předoperační kvantitativní vyšetření mozkové vaskulární rezervy (%) pomocí MRA s fázovým kontrastem (qMRA – NOVA) [2]. Černá barva – klidový průtok (ml/min), modrá barva – průtok stejným místem 15 min po aplikaci 1 000 mg acetazolamidu i. v.

Ze schématu je patrno, že uzávěr RICA způsobil vyčerpání vaskulární rezervy v RMCA s majoritním plněním leptomeningeálními kolaterálami z RPCA, kde je rezerva také vyčerpaná, a kde je dokonce patrný paradoxní steal syndrom.

Levá strana značena písmenem L.

BA – bazilární tepna; RACA – segment A1 pravé přední mozkové tepny; RACA2 – segment A2 pravé přední mozkové tepny; RICA2 – pravá vnitřní karotida; RMCA – kmen pravé střední mozková tepny; RPCA – segment P2 pravé zadní mozková tepny

Fig. 1. Preoperative evaluation of cerebrovascular reactivity (%) using quantitative MRA noninvasive optimal vessel analysis (qMRA – NOVA) [2]. Baseline flow (mL/min) is marked in black, challenge flow 15 min after intravenous application of 1,000 mg of acetazolamide is marked in blue.

The picture shows exhaustion of cerebrovascular reactivity in the RMCA territory due to the occluded RICA with dominant leptomengeal filling from RPCA.

Left side is marked by L.

BA – basilar artery; RACA – A1 segment of the right anterior cerebral artery; RACA2 – A2 segment of the right anterior cerebral artery; RICA2 – right internal carotid artery; RMCA – trunk of the right middle cerebral artery; RPCA – P2 segment right posteriror cerebral artery

cházel na kontroly mimo stanovený termín, začal zaměňovat jména terapeutů a přestal poznávat známé terapeuty. Na cílený dotaz na nové potíže začal pacient udávat závratě při vertikalizaci a chůzi, které bagatelizoval. Neuropsychologické vyšetření, shrnuté v tab. 1, hraničně potvrdilo přítomnost syndromu demence, kdy nejzávažnější deficit byl v subskóre paměti se ztrátou 8 bodů. Dále byl výrazný deficit v subskóre verbální fluence (tato položka vypovídá o exekutivních funkcích, jako např. schopnosti plánovat, předjímat události, analyzovat situace a iniciovat činnost). Po novém neurologickém vyšetření a průkazu trvající hraniční kolateralizace uzávěru vnitřní karotidy na perfuzní CT byla proto prodiskutována s pacientem a jeho rodinou možnost použití EC-IC bypassu v „kognitivní indikaci" [7]. Operace s technikou popsanou roku 2011 proběhla bez komplikací [7,8]. Pooperační CTA potvrdila patenci bypassu a normalizaci perfuzní CT.

Sedmý měsíc po CMP (1 měsíc po operaci) pacient prezentoval výrazný ústup závratí, dále došlo k výraznému ústupu třesu a pohybové dyskoordinace prstů LHK. Pokračovala neurorehabilitační péče formou kontrol autoterapie v domácím prostředí se zaznamenáváním do deníku dle principů terapie spastické parézy dle Graciese et al [5]. Přechodně došlo ke zvýšení frekvence fyzioterapeutických vstupů pro postimobilizační ztuhlost zápěstí a ma-

proLékaře.cz | 13.5.2026

líku po zlomenině 5. metakarpu 8. měsíc od CMP.

Rok po CMP (6. měsíc po operaci) při kontrolním neuropsychologickém vyšetření uvedeném v tab. 1 byla patrna úprava celkového počtu bodů v Addenbrookském kognitivním testu do stavu, kdy již nelze hovořit o syndromu demence. Nejvýznamnější reparace byla v položce paměti. V Bentonově škále se pacient posunul z pásma IQ 70–79 o 2 pásma výše, na IQ 90–94. Dále pacient při kontrolním vyšetření udával zmírnění emoční lability. Kognitivní výkonnost byla nadále ovlivňována zvýšenou únavností při mentální zátěži, oscilací pozornosti v dlouhodobějším zatížení. Frustní paréza akra a prstů LHK byla bez přítomnosti třesu, bez omezení pasivní hybnosti. Aktivně se zlepšila hybnost palce a prstů na reziduálních 10 % pasivního rozsahu, RAP palce zlepšena na 7× za 15 s. Spastická dystonie byla na stupni 2 dle MTS pouze v lumbrikálních svalech. V úchopech bylo oslabení jemných pinzetových úchopů, v běžných denních činnostech byla horší koordinace při manipulaci s vidličkou. Pacient se vrátil do svého původního zaměstnání řidiče nákladních vozů s doporučením pokračování formou autoterapie.

Tab. 1. Výsledky neuropsychologického vyšetření šestý měsíc po CMP (před EC-IC bypassem) a rok po CMP (šest měsíců po EC-IC bypassu).

Test	položka testu (maximální možný výsledek testu)	před operací	po operaci
ACE-R	celkové skóre (max. 100 bodů)	80	92
	pozornost a orientace (max. 18 bodů)	17	18
	paměť (max. 26 bodů)	18	24
	slovní produkce (max. 14 bodů)	7	7
	jazyk (max. 26 bodů)	25	25
	zrakově prostorové schopnosti (max. 13 bodů)	13	13
MMSE		29	30
Test hodin (clock test)		skóre 3	skóre 1
TMT část A		90 s	80 s
Bentonův vizuálně retenční test		7 bodů, 8 chyb	6 bodů, 6 chyb
WAIS-III	doplňování obrázků	8	9
	podobnosti	7	8
	kostky	7	7
	opakování čísel	8	11

ACE-R – Addenbrookský kognitivní test; EC-IC – extra-intrakraniální; MMSE – Mini Mental State Exam; TMT – Trail Making Test; WAIS-III – Wechslerova inteligenční škála pro dospělé

I přes neúspěch studie Carotid Occlusion Surgery Study (COSS) prokázat přínos EC-IC bypassu v sekundární prevenci iktu je tato „off-label" modalita diskutovanou možností u silně selektovaných pacientů s aterosklerotickým uzávěrem vnitřní karotidy ve vybraných centrech [1]. Studie COSS byla podrobena kritice z pohledu metodologie vyšetření mozkové hemodynamiky a odlišnosti reálných chirurgických výsledků vs. chirurgické větve studie COSS [3]. Na COSS reagovala i cerebrovaskulární sekce Evropských asociací neurochirurgických společností s povolením velice selektivní indikace EC-IC bypassu ve zkušených centrech. U poloviny až dvou třetin pacientů s chronickým uzávěrem karotidy je popsán lehký kognitivní deficit [9]. Randomizovaná studie s názvem Randomized Evaluation of Carotid Occlusion and Neurocognition (RECON) (substudie COSS, tedy stejně diskutovaná) přínos EC-IC bypassu na změnu kognice neguje, jiné retrospektivní zhodnocení souboru velikostí podobného RECON přínos bypassu na změnu kognice prokázala [7,10].

Prezentovaný pacient prodělal symptomatický uzávěr vnitřní karotidy. I přes průkaz hraniční kolateralizace uzávěru pomocí moderní techniky nebyl pacient podle současných pravidel indikován k revaskularizaci mozku. Rehabilitační tým je dlouhodobě ve styku s pacientem a časně detekoval kognitivní deterioraci pacienta. Po revaskularizaci mozku došlo ke zlepšení deficitu.

Literatura

1. Hage ZA, Behbahani M, Amin-Hanjani S et al. Carotid bypass for carotid occlusion. Curr Atheroscler Rep 2015; 17(7): 36. doi: 10.1007/s11883-015-0517-6.

2. Fiedler J, Mrhálek T, Vavrečka M et al. Kognice a hemodynamika po karotické endarterektomii pro asymptomatickou stenózu. Cesk Slov Neurol N 2016; 79/112(2): 201–216. doi: 10.14735/amcsnn2016201.

3. Amin-Hanjani S, Barker FG, Charbel FT et al. Extra-intracranial bypass for stroke – is this the end of the line or a bump in the road? Neurosurgery 2012; 71(3): 557–561. doi: 10.1227/NEU.0b013e3182621488.

4. Gál O, Hoskovcová M, Jech R. Neuroplasticita, restituce motorických funkcí a možnosti rehabilitace spastické parézy. Rehabil fyz Lék 2015; 22(3): 101–127.

5. Gracies JM, Bayle N, Vinti M et al. Five-step clinical assessment in spastic paresis. Eur J Phys Rehabil Med 2010; 46(3): 411–421.

6. Waddell KJ, Birkenmeier RL, Moore JL et al. Feasibility of high-repetition, task-specific training for individuals with upper-extremity paresis. Am J Occup Ther 2014; 68(4): 444–453. doi: 10.5014/ajot.2014.011619.

7. Fiedler J, Přibáň V, Škoda O et al. Cognitive outcome after EC-IC bypass surgery in hemodynamic cerebral ischemia. Acta Neurochir (Wien) 2011; 153(6): 1303–1312. doi: 10.1007/s00701-011-0949-x.

8. Fiedler J, Pribáň V, Bombic M. Peroperační kontrola funkce extra-intrakraniálního bypassu ultrazvukovými metodami. Cesk Slov Neurol N 2011; 74/107(1): 62–66.

9. Oudeman EA, Kappelle LJ, Van den Berg-Vos RM et al. Cognitive functioning in patients with carotid artery occlusion; a systematic review. J Neurol Sci 2018; 394: 132–137. doi: 10.1016/j.jns.2018.09.006.

10. Marshall RS, Festa JR, Cheung YK et al. Randomized Evaluation of Carotid Occlusion and Neurocognition (RECON) trial: mainresults. Neurology 2014; 82(9): 744–751. doi: 10.1212/WNL.0000000000000167.

proLékaře.cz | 13.5.2026

doi: 10.14735/amcsnn2019225

Traumatické pseudoaneuryzma arterie temporalis superficialis

Traumatic pseudoaneurysm of the superficial temporal artery

Vážená redakce,
pseudoaneuryzma (nepravé aneuryzma) arteria temporalis superficialis (ATS) je výsledkem kompletní nebo parciální ruptury její cévní stěny, která obvykle vzniká jako následek tupého traumatu. Klinicky se projevuje jako rezistence v místě anatomického průběhu ATS v odstupu 2–6 týdnů po úrazu. Rozdílem mezi pravým a nepravým aneuryzmatem je absence všech tří vrstev cévní stěny u pseudoaneuryzmatu. V případě pravého aneuryzmatu dochází k dilataci kompaktní cévní stěny [1]. Nepravá aneuryzmata ATS tvoří kolem 95 %, na rozdíl od pravých aneuryzmat, která se vyskytují s četností okolo 5 % a vznikají z kongenitálních nebo aterosklerotických příčin [2]. Autoři prezentují kazuistiku této vzácné klinické jednotky, její terapii a přehled literatury.

Muž ve věku 28 let byl vyšetřován pro podkožní pulzující rezistenci velikosti 1,5 cm, která byla lokalizována v supraorbitální oblasti vlevo. Její přítomnost pacient sledoval přibližně měsíc, bez známek zvětšování. Podkožní rezistence byla palpačně nebolestivá. Anamnesticky si pacient nebyl vědom úrazu hlavy, ale přiznal, že se věnuje bojovým sportům, konkrétně kickboxu. Subjektivně pacient neudával bolesti hlavy. Při neurologickém vyšetření nebyla nalezena patologie. Byla provedena ultrasonografie měkkých pokrývek lebních, která vyslovila podezření na aneuryzma ATS. K potvrzení nálezu a vyloučení možnosti jiné intrakraniální patologie byla doplněna MR vč. MRA (obr. 1). Vyšetření potvrdilo diagnózu aneuryzmatu ATS a vyloučilo přítomnost intrakraniální patologie. Na základě vyšetření a přání pacienta byla indikována operační terapie.

Operační zákrok byl proveden v lokální anestezii (Mesocain 1% [Zentiva, k.s., Praha, Česká republika]). Drobný kožní řez byl proveden v místě průběhu mimické vrásky nad pulzující rezistencí v oblasti čelní krajiny vlevo. Po vypreparovaní vaku aneuryzmatu byla provedena ligace přívodné a odvodné tepny a vak výdutě byl excidován (obr. 2). Následně byla uzavřena operační rána po anatomických vrstvách.

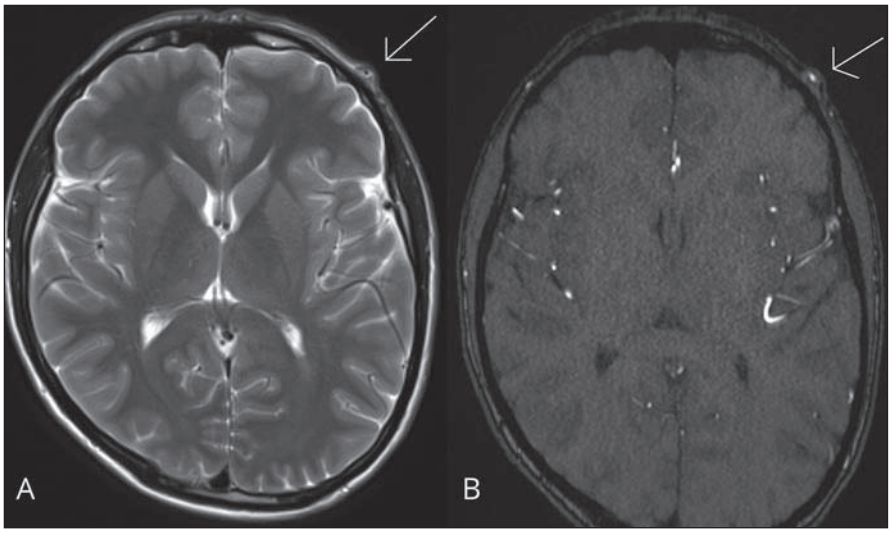

Obr. 1. A – MR mozku (T2 vážené axiální skeny), šipka znázorňuje pseudoaneuryzma arteria temporalis superficial; B – MRA mozku (time-of-flight [TOF] 3D multi-slab), šipka znázorňuje pseudoaneuryzma arteria temporalis superficial.

Fig. 1. A – MRI of the brain (T2-weighted axial scans), arrow shows a superficial temporal artery pseudoaneurysm; B – MRI of the brain (time-of-flight [TOF] 3D multi-slab), arrow shows a superficial temporal artery pseudoaneurysm.

Po operaci byl pacient propuštěn do domácího ošetřování. Pooperační průběh byl bez komplikací a rána se zhojila s dobrým kosmetickým efektem. Histologické vyšetření potvrdilo diagnózu pseudoaneuryzmatu ATS.

První případ pseudoaneuryzmatu ATS byl popsán Bartholinym v roce 1740 [3]. Od této doby bylo popsáno více než 400 případů [1]. ATS je konečnou větví arteria carotis externa a typicky se dělí na ramus frontalis směřující do čelní krajiny a ramus parietalis jdoucí do temenní oblasti hlavy. Tepna v úseku mezi temporálním a frontálním svalem probíhá přímo

Autoři deklarují, že v souvislosti s předmětem studie nemají žádné komerční zájmy.
The authors declare they have no potential conflicts of interest concerning drugs, products, or services used in the study.
Redakční rada potvrzuje, že rukopis práce splnil ICMJE kritéria pro publikace zasílané do biomedicínských časopisů.
The Editorial Board declares that the manuscript met the ICMJE "uniform requirements" for biomedical papers.

V. Novák, L. Hrabálek, M. Hampl, P. Stejskal, J. Jablonský, M. Vaverka
Neurochirurgická klinika LF UP a FN Olomouc

MUDr. Vlastimil Novák, Ph.D.
Neurochirurgická klinika LF UP
a FN Olomouc
I. P. Pavlova 6
779 00 Olomouc
e-mail: nvlastimil@seznam.cz

Přijato k recenzi: 31. 12. 2018
Přijato do tisku: 28. 1. 2019

proLékaře.cz | 13.5.2026

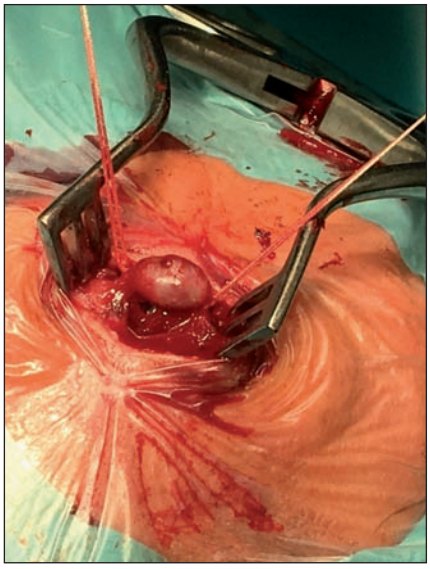

Obr. 2. Peroperační fotografie, stav po vypreparovaní vaku a ligaci přívodné a odvodné tepny.

Fig. 2. Operative image, the state after preparation of the aneurysm and ligation of the inlet and outlet arteries.

proti lebeční kosti, kde se stává velmi vulnerabilní k případnému traumatu. Nejčastější příčinou vzniku nepravé výdutě je tupé poranění hlavy. Po poranění tepny dochází k tvorbě hematomu, následně k fibróze a vytvoření pevného fibrotického pouzdra. To vede obvykle ke kompletní okluzi lumina tepny, ale postupné fibrinolytické děje způsobí rekanalizaci tepny a vznik nepravé výdutě [4].

Klinické vyšetření a anamnéza jsou velmi důležité. Typický je nález pomalu rostoucí pulzující rezistence v oblasti měkkých pokrývek neurokrania. Mezi ostatní symptomy patří bolesti hlavy a uší nebo periferní léze lícního nervu způsobené přímým tlakem výdutě na nerv [1,5]. V případě ruptury aneuryzmatu dochází k náhlému otoku, bolestivosti a změně vnímaní citlivosti na tváři [6]. V diferenciální diagnostice musíme myslet na lipom, hematom, lymfadenopatii, neurom, absces, tumor z měkkých pokrývek kalvy, epidermální cystu, arteriovenózní píštěl, subdurální hematom, aneuryzma arteria meningea media s erozí temporální kosti nebo angiofibrom [1,5].

Cílem operační terapie je úleva od bolesti, korekce kosmetického defektu, odstranění komprese sousedních anatomických struktur a prevence ruptury aneuryzmatu. Operační technika je relativně jednoduchá, smyslem operace je ligace proximální a distální části tepny a následná resekce vaku pseudovýdutě. Další terapeutické metody zahrnují endovaskulární ošetření a perkutánní injekci trombinu pod UZ kontrolou [1]. Endovaskulární terapie zahrnuje selektivní katetrizaci a embolizaci výdutě. Tato procedura je zatížena 1–3 % komplikací. Mezi komplikace patří lokální zánět, bolest, katetrem indukovaná trombóza, plicní embolie, ruptura aneuryzmatu a embolizace do arteria carotis interna [7]. Úspěšnost léčby injekcí trombinu dosahuje v průměru 80 % [8].

Traumatické aneuryzma ATS je vzácné onemocnění, na které by se mělo vždy pomyslet u pacientů s anamnézou nedávného úrazu a nově vzniklou rezistencí na hlavě.

Literatura

1. Rubio-Palau J, Ferrer-Fuertes A, García-Díez E et al. Traumatic pseudoaneurysm of the superficial temporal artery: case report and review of the literature. Oral Surg Oral Med Oral Pathol Oral Radiol 2014; 117(2): 112–114. doi: 10.1016/j.oooo.2013.08.020.

2. Grasso RF, Quattrocchi CC, Crucitti P et al. Superficial temporal artery pseudoaneurysm: a conservative approach in a critically ill patient. Cardiovasc Intervent Radiol 2007; 30(2): 286–288.

3. Maheshwari R, Paterson AW. Pseudoaneurysm of the superficial temporal artery. Br J Oral Maxillofac Surg 2009; 47(5): 412–413. doi: 10.1016/j.bjoms.2008.09.003.

4. Benoit BG, Wortzman G. Traumatic cerebral aneurysms. Clinical features and natural history. J Neurol Neurosurg Psychiatry 1973; 36(1): 127–138.

5. Mizouni H, Hedhli M, Zainine R et al. Post-traumatic pseudoaneurysm of the superficial temporal artery: a rare cause of facial mass. Eur J Radiol Extra 2011; 79(1): 33–35. doi: 10.1016/j.ejrex.2011.03.015.

6. Joshi D, Klimczak K. Spontaneous rupture of superficial temporal artery aneurysm presenting as hemifacial swelling. BMJ Case Rep 2014; pii: bcr2013202308. doi: 10.1136/bcr-2013-202308.

7. Peick AL, Nichols WK, Curtis JJ et al. Aneurysms and pseudoaneurysms of the supreficial temporal artery caused by trauma. J Vasc Surg 1988; 8(5): 606–610.

8. van Uden DJ, Truijers M, Schipper EE et al. Superficial temporal artery aneurysm: diagnosis and treatment options. Head Neck 2013; 35(4): 608–614. doi: 10.1002/hed.21963.

Na webu csnn.eu naleznete další přílohy k tomuto článku.

proLékaře.cz | 13.5.2026

doi: 10.14735/amcsnn2019227

Tick-borne meningitis complicated by a cardioembolic intraluminal carotid artery thrombus and stroke

Klíšťová menininginitida komplikovaná kardioembolickým intraluminálním trombem v krkavici a iktem

The authors declare they have no potential conflicts of interest concerning drugs, products, or services used in the study.
Autoři deklarují, že v souvislosti s předmětem studie nemají žádné komerční zájmy.
The Editorial Board declares that the manuscript met the ICMJE "uniform requirements" for biomedical papers.
Redakční rada potvrzuje, že rukopis práce splnil ICMJE kritéria pro publikace zasílané do biomedicínských časopisů.

M. Čierny[1], M. Škorňa[2], S. Peška[2], P. Polák[3], S. Voháňka[2]

[1] Medical College of Wisconsin Affiliated Hospitals, Milwaukee, WI, USA
[2] Neurologická klinika LF MU a FN Brno, ČR
[3] Oddělení klinické hematologie, FN Brno, ČR

MUDr. Marek Čierny
Medical College of Wisconsin
9200 W Wisconsin Ave, Milwaukee
532 26 Wisconsin
USA
e-mail: m.cierny@mail.muni.cz

Accepted for review: 28. 6. 2018
Accepted for print: 13. 2. 2019

The authors would like to thank MUDr. Jaroslav Boudný, Ph.D. (University Hospital Brno, Department of Radiology, Brno) for a valuable consultation regarding this case.

This work was supported by MH CZ – DRO (FNBr, 65269705).

Dear Editor,
Intraluminal carotid thrombus (ILCT) is present in less than 2% of patients presenting with acute ischemic stroke, and 75–81% of ILCT cases are associated with atherosclerosis [1,2]. We present a rare case of acute stroke with ILCT on bare carotid artery without a plaque.

A 48-year-old man with a history of arterial hypertension presented with 6 days of fever, headache, dizziness and episodes of mild cough and throat pain. He denied smoking or any recent tick bite. On exam, patient had fever of 40 °C and pharyngeal erythema. Initial testing revealed leukocytosis (11 × 10^9/L), elevated C-reactive protein (CRP) (13 mg/L). Cerebrospinal fluid analysis showed 36 mononuclears, 20 polymorphonuclears, elevated protein (0.95 g/L) and positive antibodies against European tick-borne encephalitis virus (TBEV), diagnostic of meningitis due to TBEV. A course of dexamethasone was initiated and patient's symptoms were slowly improving. On the evening of the 6th day, the patient developed sudden global aphasia and severe right-sided hemiparesis, National Institutes of Health Stroke Scale (NIHSS) was 13. He was last seen normal 3 h prior. CT was normal, without early ischemic changes. Supra-aortic CTA revealed left middle cerebral artery (MCA) thrombus, and severe stenosis of extracranial left internal carotid artery (ICA) (Fig. 1) due to an elongated filling defect, concerning for ILCT. Intravenous recombinant tissue plasminogen activator (rtPA, 70 mg) was administered. Mechanical throm-

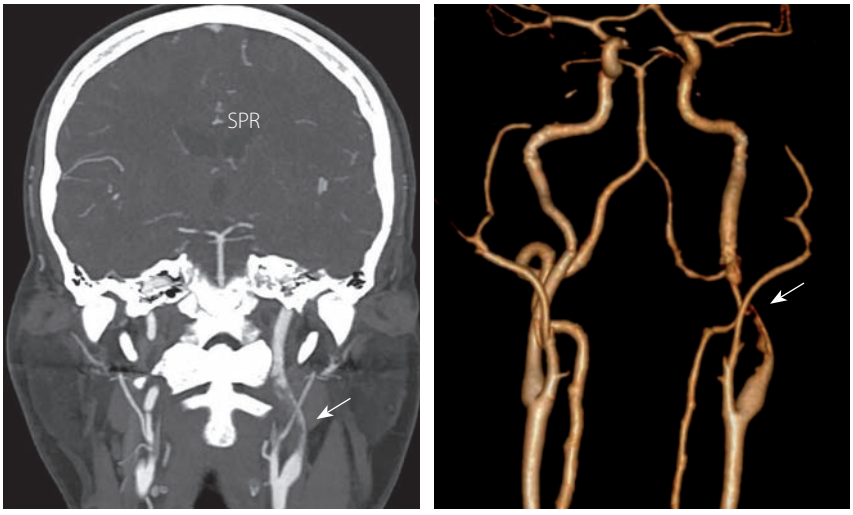

Fig. 1. CTA in coronal section (left) and 3D reconstruction (right) shows intraluminal filling defect in the extracranial segment (C1) of the left internal carotid artery of 3 cm in length (arrow).

Obr. 1. CTA ve frontálním řezu (vlevo) a 3D rekonstrukce (vpravo) ukazuje intraluminální defekt v extrakraniálním segmentu (C1) levé arteria carotis interna délky 3 cm (šipka).

proLékaře.cz | 13.5.2026

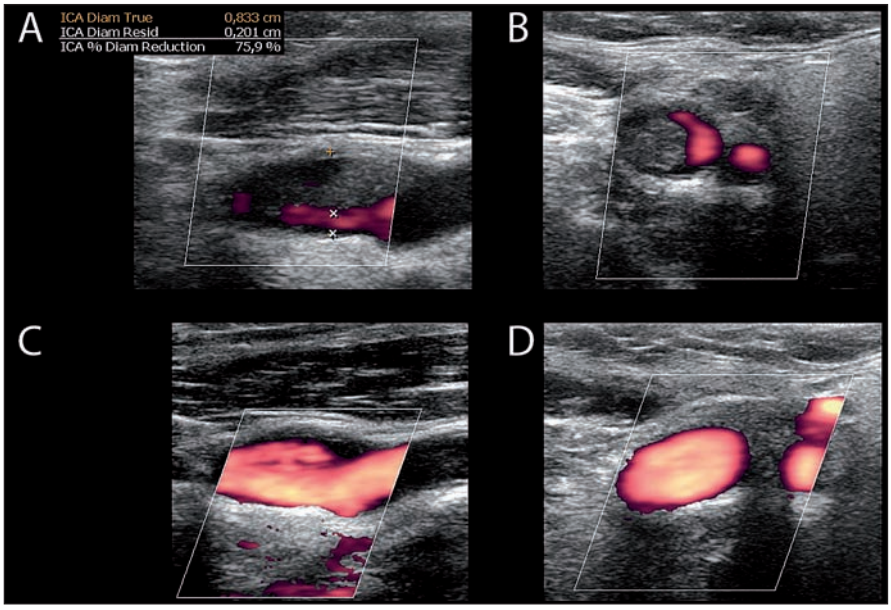

Fig. 2. Carotid ultrasonography of left internal carotid artery demonstrates thrombus and 75% stenosis on longitudinal (A) and transverse (B) views. After nine days, repeated carotid ultrasonoghraphy shows complete thrombus resolution on longitudinal (C) and transverse (D) views.

Obr. 2. Karotická ultrasonografie levé arteria carotis interna prokazuje trombus a 75% stenózu v longitudinálním (A) a transverzálním (B) zobrazení. Karotická ultrasonografie opakovaná po devíti dnech ukazuje kompletní vymizení trombu v longitudinálním (C) a transverzálním (D) zobrazení.

bectomy (MT) was not performed due to perceived high risk of fragmentation and distal embolization of carotid thrombus. Within 24 h after rtPA administration, patient's deficit worsened to NIHSS 19, and a repeated head CT showed a new area of ischemia in the distribution of left M2 MCA without bleeding. Clopidogrel, low molecular weight heparin and a statin therapy was started. Carotid duplex ultrasonography (CUS) confirmed a recent thrombus in the left ICA causing a 75% stenosis, with preserved flow (Fig. 2 A, B). Further investigations revealed hypertriglyceridemia (7.8 mmol/L) and hypercholesterolemia (5.3 mmol/L). Transthoracic echocardiogram showed ejection fraction of the left ventricle of 68%, insignificant grade I mitral regurgitation and slight left atrial enlargement. A week later, the patient developed atrial fibrillation (AF) with rapid ventricular response. Nine days after the stroke, repeated CUS showed complete resolution of the thrombus with no residual stenosis (Fig. 2 C, D).

ILCT without atherosclerosis has been associated with hypercoagulable state or malignancy in 4–50% of patients [2–4], severe iron deficiency anaemia and thrombocytosis, cisplatin chemotherapy, and patent foramen ovale. Cardioembolism due to AF is associated with intracranial [4] and, in our patient, with intracarotid thrombus. Respiratory, urinary tract or CNS infection in the preceding week increases the risk of stroke by approximately 2–3 times even in young patients or those without vascular risk factors. Pre-stroke infection may be associated with large-vessel cardioembolic strokes and higher stroke severity [5,6].

The hyperacute management of acute ischemic stroke due to M2 occlusion should include rapid diagnosis, decision on rtPA administration, and MT.

The presence of a tandem (extra- and intracranial) thrombus may represent a risk for distal embolization, but guidelines (published a few years after this patient's stroke) suggest benefit of MT in this subgroup as well. It is unknown which approach to the proximal lesion (no intervention vs. angioplasty vs. stenting) is superior [7].

Recently, initial treatment with anticoagulation had been recommended for ILCT. A review of 145 cases concluded that medical treatment had lower risk and less benefits when compared to surgery, and led to thrombus dissolution in 86% of patients [2]. In one serie, 24 patients were successfully treated with initial anticoagulation: of those, 14 cases with medical therapy alone, and 10 with delayed surgery [3]. Another serie reported 20/23 cases were successfully treated with one week of initial anticoagulation, while 3/23 developed new neurologic deficit or carotid occlusion, only 2/3 patients had diffusion weighted imaging changes on MRI at one week follow-up [4]. If medical therapy does not lead to thrombus dissolution within 1–4 weeks, surgery should be considered.

In conclusion, timely CT and CTA for in-house acute ischemic stroke is crucial to guide decisions on rtPA and MT. Tandem (extra- and intracranial) occlusion is not a contraindication for MT in acute stroke with large vessel thrombosis. Patients with ILCT without atheromatous changes can be treated with acute intravenous thrombolysis, acute MT, anticoagulation, acute or delayed carotid endarterectomy or other endovascular intervention.

References

1. Iwata T, Mori T, Tajiri H et al. Safety and effectiveness of emergency carotid artery stenting for a high-grade carotid stenosis with intraluminal thrombus under proximal flow control in hyperacute and acute stroke. J Neurointerv Surg 2013; 5(1): 40–44. doi: 10.1136/neurintsurg-2011-010147.

2. Bhatti AF, Leon LR Jr, Labropoulos N et al. Free-floating thrombus of the carotid artery: literature review and case reports. J Vasc Surg 2007; 45(1): 199–205. doi: 10.1016/j.jvs.2006.09.057.

3. Vellimana AK, Kadkhodayan Y, Rich KM et al. Symptomatic patients with intraluminal carotid thrombus: outcome with a strategy of initial anticoagulation. J Neurosurg 2013; 118(1): 34–41. doi:10.3171/2012.9.JNS12406.

4. Gülcü A, Gezer NS, Men S et al. Management of free-floating thrombus within the arcus aorta and supra-aortic arteries. Clin Neurol Neurosurg 2014; 125: 198–206. doi: 10.1016/j.clineuro.2014.08.008.

5. Paganini-Hill A, Lozano E, Fischberg G et al. Infection and risk of ischemic stroke: differences among stroke subtypes. Stroke 2003; 34(2): 452–457. doi: 10.1161/01.STR.0000053451.28410.98.

6. Grabska K, Gromadzka G, Członkowska A. Infections and ischemic stroke outcome. Neurol Res Int 2011; 2011(1): 1–8. doi: 10.1155/2011/691348.

7. Powers WJ, Rabinstein AA, Ackerson T et al. 2018 Guidelines for the early management of patients with acute ischemic stroke: a guideline for healthcare professionals from the American Heart Association/American Stroke Association 2018. Stroke 2018: 49(3): e46–e110. doi: 10.1161/STR.0000000000000158.

Na webu csnn.eu naleznete rozšířenou verzi tohoto článku.
Please visit csnn.eu for an extended version of this article.

proLékaře.cz | 13.5.2026

doi: 10.14735/amcsnn2019229

Genetika nervosvalových onemocnění

Genetics of neuromuscular diseases

Autoři deklarují, že v souvislosti s předmětem studie nemají žádné komerční zájmy.
The authors declare they have no potential conflicts of interest concerning drugs, products, or services used in the study.
Redakční rada potvrzuje, že rukopis práce splnil ICMJE kritéria pro publikace zasílané do biomedicínských časopisů.
The Editorial Board declares that the manuscript met the ICMJE "uniform requirements" for biomedical papers.

S. Voháňka, E. Vlčková, J. Bednařík
Neurologická klinika LF MU a FN Brno

prof. MUDr. Josef Bednařík, CSc., FCMA
Neurologická klinika LF MU a FN Brno
Jihlavská 20
625 00 Brno
e-mail: bednarik.josef@fnbrno.cz

Přijato k recenzi: 16. 10. 2018
Přijato do tisku: 14. 1. 2019

1. Co musí znát klinik, který indikuje molekulárně genetická vyšetření?

Vyšetření by mělo být indikováno klinikem – neurologem nebo dětským neurologem, který je dostatečně poučen o klinickém obrazu nervosvalových chorob, chápe rámcově limity jednotlivých DNA vyšetření a v případě sekvenování nové generace dokáže pracovat s bioinformatickými zdroji tak, aby byl schopen korelovat popsané změny s klinickým obrazem a dalšími pomocnými metodami. Tedy v současné době především s MR svalů, histologickým vyšetřením nebo elektrofyziologií. Zvláště sekvenování nové generace vyžaduje, obrazně řečeno, i nervosvalové odborníky nové generace. Jde často o velmi vzácná onemocnění, kdy lze vzhledem k počtu obyvatel ČR počítat výskyt v jednotkách nebo desítkách případů pro celou populaci. Nepochybně tedy půjde o úzkou skupinu specialistů, kteří nejen proniknou do klinického obrazu těchto chorob, ale mají k dispozici celou řadu dalších velmi specifických vyšetřovacích metod.

2. Platí, že genetický podklad mají častěji svalové choroby se začátkem v dětství?

Přesněji lze formulovat asi takto: začíná-li svalová choroba v dětství, je s vysokou pravděpodobností hereditární. Manifestuje-li se svalová choroba až v dospělosti, je vějíř možností širší. Svalová slabost v dospělosti klade na diagnostiku podstatně vyšší nároky, protože zpravidla zvažujeme řadu možností především v oblasti získaných onemocnění (autoimunitní svalová onemocnění, endokrinní myopatie, toxický vliv léčiv apod.). Je třeba mít na paměti, že pro řadu svalových geneticky podmíněných chorob je zcela charakteristický rozvoj až v dospělosti: myotonická dystrofie 2. typu (MD2), adultní formy Pompeho nemoci a další. Instruktivní je práce francouzských autorů, kteří ve studii 50 pacientů starších 70 let se známkami histologicky prokázané myopatie nalezli hereditární příčinu v 43 % [1].

Kdy tedy uvažovat u dospělého pacienta o hereditární svalové chorobě? 1. Najdeme-li specifické znaky charakteru např. kataraktamyotonie svědčící pro MD; 2. Je přítomen charakteristický vzorec svalové slabosti: MD 1. typu (MD1), facioskapulohumerální svalová dystrofie (FSHD), okulofaryngeální svalové dystrofie (OPMD). U pletencové slabosti, která je obecně charakteristická zejména pro svalové choroby, pomýšlíme na hereditární původ vždy, když nemáme jiný důvod uvažovat o získané etiologii. Kriticky je nutné v tomto kontextu hodnotit zánětlivý infiltrát ve svalové biopsii – není zcela specifický pro autoimunitní myozitidu a naopak je častým nálezem u řady svalových dystrofií.

3. Liší se od sebe hereditární a získané myopatie v klinickém obraze, případně lze z fenotypu usuzovat na konkrétní hereditární myopatii?

Klinický obraz a pomocná vyšetření dávají určitá vodítka. Vysoká hladina kreatinkinázy svědčí pro nekrózu svalových vláken či membránový defekt. Kardiomyopatie se vyskytuje u některých svalových dystrofií (dystrofinopatie, některé pletencové svalové dystrofie), u jiných ji nenalézáme (FSHD). Velmi cenným je nález myotonických výbojů v EMG, který ve spojení s klinicky manifestní myotonií a kataraktou zpravidla vede ke správné diagnóze MD. Dalším vodítkem jsou extramuskulární projevy – kožní změny u pacientů se zánětlivými myopatiemi, retinální změny u pacientů s FSHD či specifické poruchy srdečního rytmu, jako jsou síňové zástavy u nemocných s X vázanou Emeryho-Dreifussovou svalovou dystrofií (EDMD).

Také je důležité vědět, že různé mutace v jednom genu mohou vyvolávat řadu velmi odlišných fenotypů. Mutace v genu pro Lamin A/C (*LMNA*) se např. mohou manifestovat širokým spektrem od EDMD přes pletencovou svalovou dystrofii, dilatační kardiomyopatii až po familiární parciální lipodystrofii, syndrom progerie či hereditární neuropatii 2. typu (CMT 2). Relativně uniformní obraz pletencových svalových dystrofií má naproti tomu jako podklad mutaci několika desítek genů (tab. 1) [2] . Tento návrh nové klasifikace pletencových svalových dystrofií vzešel z workshopu European Neuromuscular Centre v Naardenu v roce 2017 a byl v následujícím roce publikován v Neuromuscular Disorders. Hlavním důvodem nové klasifikace nebyl fakt, že došla písmena latinské abecedy, ale to, že původní nomenklatura vznikala určitým evolučním živelným způsobem a v současnosti již nevyhovuje řadě nových poznatků. Některé choroby byly vyřazeny – viz tab. 1 4. sloupec, naopak některé, jako kalpainopatie, získaly zastoupení mezi dominantními i recesivními poruchami.

Velmi cennou metodou je celotělová MR svalů, která podle vzorce postižení (pattern recognition) velmi napomáhá k přesnější klasifikaci hereditárních svalových chorob a korelaci dosud nejasných nálezů při masivním paralelním sekvenování. MR jako jediná ne-

proLékaře.cz | 13.5.2026

Tab. 1. Návrh nové klasifikace pletencové svalové dystrofie [2].

Starý název	Gen	Nový název	Poznámka (důvod vyřazení)
LGMD 1A	*Myotilin*	myofibrilární myopatie	distální slabost
LGMD 1B	*LMNA*	EDMD	EDMD fenotyp
LGMD 1C	*CAV3*	rippling muscle disease	klinický obraz: rippling + myalgie
LGMD 1D LGMD	*DNAJB6*	LGMD D1 *DNAJB6*-related	
LGMD 1E	*DES*	myofibrilární myopatie	distální slabost a kardiomyopatie
LGMD 1F	*TNP03*	LGMD D2 *TNP03*-related	
LGMD 1G	*HNRNPDL*	LGMD D3 HNRNPDL-related	
LGMD 1H	*?*	nepotvrzeno	
LGMD 1I	*CAPN*	LGMD D4 calpain3-related	
LGMD 2A	*CAPN*	LGMD R1 calpain3-related	
LGMD 2B	*DYSF*	LGMD R2 dysferlin-related	
LGMD 2C	*SGCG*	LGMD R5 γ -sarcoglycan related	
LGMD 2D	*SGCA*	LGMD R3 α-sarcoglycan-related	
LGMD 2E	*SGCB*	LGMD R4 β-sarcoglycan-related	
LGMD 2F	*SGCD*	LGMD R6 δ-sarcoglycan-related	
LGMD 2G	*TCAP*	LGMD R7 telethonin-related	
LGMD 2H	*TRIM32*	LGMD R8 *TRIM 32*-related	
LGMD 2I	*FKRP*	LGMD R9 *FKRP*-related	
LGMD 2J	*TTN*	LGMD R10 titin-related	
LGMD 2K	*POMT1*	LGMD R11 *POMT1*-related	
LGMD 2L	*ANO5*	LGMD R12 anoctamin5-related	
LGMD 2M	*FKTN*	LGMD R13 Fukutin-related	
LGMD 2N	*POMT2*	LGMD R14 *POMT2*-related	
LGMD 2O	*POMGnT1*	LGMD R15 *POMGnT1*-related	
LGMD 2P	*DAG1*	LGMD R16 α-dystroglycan-related	
LGMD 2Q	*PLEC*	LGMD R17 plectin-related	
LGMD 2R	*DES*	myofibrilární myopatie	distální slabost
LGMD 2S	*TRAPPC11*	LGMD R18 *TRAPPC11*-related	
LGMD 2T	*GMPPB*	LGMD R19 *GMPPB*-related	
LGMD 2U	*ISPD*	LGMD R20 *ISPD*-related	
LGMD 2V	*GAA*	Pompeho nemoc	metabolická choroba, histologie
LGMD 2W	*PINCH2*	*PINCH-2* related myopathy	pouze 1 rodina
LGMD 2X	*BVES*	*BVES* related myopathy	pouze 1 rodina
LGMD 2Y	*TOR1AIP1*	*TOR1AIP1* related myopathy	pouze 1 rodina
LGMD 2Z	*POGLUT1*	LGMD R21 *POGLUT1*-related	
Bethlem myopatie recesivní	*COL6A1, COL6A2, COL6A3*	LGMD R22 collagen6-related	
Bethlem myopatie dominantní	*COL6A1, COL6A2, COL6A3*	LGMD D5 collagen6-related	
Laminin α2-related muscular dystrophy	*LAMA2*	LGMD R23 laminin α2-related	
POMGnT2-related muscular dystrophy	*POMGNT2*	LGMD R24 *POMGNT2*-related	

BVES – blood vessel epicardial substance; CAPN – calpain; *CAV3* – caveolin 3; *COL6A* – kolagen typ 6 alfa; DAG1 – dystroglycan 1; *DES* – desmin; *DNAJB6* – DNAJ heat shock protein family member B6; DYSF – dysferlin; *EDMD* – Emeryho-Dreifussova svalová dystrofie; *FKRP* – fukutin related protein; *GAA* – kyselá alfa glukosidáza; *GMPPB* – mannose-1-phosphate guanyltransferase beta; *HNRNPDL* – heterogenous nuclear ribonucleoprotein D like; *ISPD* – isoprenoid synthase domain containing; LAMA2 – laminin podjednotka alfa 2; LGMD – pletencová svalová dystrofie; *LMNA* – lamin A/C; *PINCH* – particularly interesting new cis-his protein; PLEC – plectin; *POMGnT* – protein O-linked mannose N-acetylglucosaminyltransferase; *POGLUT1* – protein O-glucosyltransferase 1; *POMT1* – protein O-mannosyltransferase 1; *POMT2* – protein O-mannosyltransferase 2; *SGC* – sarkoglycan; *TCAP* – titin cap protein (telethonin); *TNP03* – transportin 3; *TOR1AIP1* – torsin 1A interacting protein 1; *TRAPPC11* – trafficking protein particle complex 11; *TRIM32* – tripartite motif containing 32; TTN – titin

proLékaře.cz | 13.5.2026

invazivní metoda je schopna ukázat zánětlivé změny, a odlišit tak hereditární a získané onemocnění [3].

Na druhou stranu je třeba říci, že v řadě případů se fenotypy překrývají a nemáme dostatek spolehlivých odlišujících znaků. Jde např. o pletencové svalové dystrofie nebo svalové kanálopatie. U druhé uvedené skupiny se tradičně uvádějí určité charakteristické obrazy (myotonie u chloridové kanálopatie s mutací v genu *ClCN1* a paramyotonie u mutace v α podjednotce napětím řízeného sodíkového kanálu SCN4A). Současné poznatky při vyšetřování větších kohort pacientů tyto obrazy potvrzují jen do určité míry, jinak ukazují poměrně významný překryv symptomů [4,5]. V obou případech je ideálním řešením vyšetření panelu genů pro jednotlivé skupiny.

Podobná je i situace v diagnostice kongenitálních myastenických syndromů. Klinický obraz, elektrofyziologie a reakce na některá léčiva nanejvýš ukáží, zda porucha je pre- či postsynaptického typu, ale finální klasifikaci přinese až vyšetření DNA, ideálně opět panelu genů.

4. Liší se od sebe hereditární a získané neuropatie v klinickém obraze?

Klinický fenotyp hereditárních neuropatií je velmi heterogenní, nicméně zahrnuje některé specifické rysy, které mohou být vodítkem při odlišení od získaných neuropatií a pro indikaci genetického vyšetření.

Největší skupinou hereditárních neuropatií jsou hereditární senzitivní a motorické neuropatie (HSMN), označované častěji jako choroba CMT s prevalencí 1 : 2 500 jedinců. Méně časté jsou hereditární senzitivní neuropatie, hereditární motorické neuropatie (HMN), které představují přechod k onemocnění motorického neuronu (motor neuron disease; MND), a konečně může být neuropatie manifestací některých systémových hereditárních chorob postihujících i CNS (syndromová neuropatie).

Choroba CMT je v současnosti klasifikována na dvě nejčastější autozomálně dominantně (AD) dědičné formy odlišitelné na základě elektrofyziologického nálezu, který svědčí pro demyelinizační (CMT1) nebo axonální typ (CMT2), na vzácné demyelinizační typy s autozomálně recesivní dědičností (AR) – (CMT4) a gonozomální formy vázané na chromozom X (CMTX – axonální typ s nehomogenními známkami demyelinizace v rámci různých periferních nervů). Elektrofyziologické nálezy jsou vysvětleny v bodě č. 6. Původní typ HSMN III s těžkým demyelinizačním postižením a začátkem v dětském věku je nyní označován jako CMT3 nebo Dejérine-Sottasova choroba.

Klinický obraz dvou nejčastějších forem – CMT1 a zejména pak CMT2 – se obecně neliší od získané chronické axonální distální symetrické polyneuropatie. Typický je symetrický motorický a senzitivní deficit s akrálním maximem, více vyjádřený v motorické složce (s akcentací v peroneální distribuci) než ve složce senzitivní, u části pacientů však může být provázen i bolestí. Klinická manifestace se objevuje nejčastěji v 1.–3. dekádě a s pozvolnou progresí, spíše výjimečně v dospělém věku kolem 40. roku a rychlost progrese je nepřímo úměrná věku počátku klinické manifestace. Velmi časté jsou deformity nohou (pes cavus, pes planus) a prstů (kladívkové prsty), které však nejsou zcela specifické a lze je nalézt i bez neuropatie a u jiných onemocnění.

Nejčastější formou je CMT1 (50–65 % případů CMT) [6–10]. Přibližně 70 % případů CMT1 je podmíněných duplikací genu peripheral myelin protein 22 (*PMP22*) – forma CMT1A [9,11]. Tato mutace tvoří molekulárně genetický podklad přibližně 40 % všech případů CMT [7,9,12]. Je zajímavé, že delece téhož genu *PMP22* (v 94 %) [13] vede k velmi odlišnému klinickému fenotypu – hereditární neuropatii s náchylností ke vzniku tlakových obrn (hereditary neuropathy with liability to pressure palsies; HNPP), která se manifestuje opakovanými tlakovými obrnami periferních nervů v místě predilekčních anatomických úžin či úseků nervu náchylných ke kompresi (n. medianus v oblasti karpálního tunelu, n. ulnaris v oblasti kubitálního kanálu, brachiální plexus nejčastěji v supraklavikulární části a n. peroneus za hlavičkou fibuly).

Jen u CMT je v současnosti popsáno více než tisíc kauzálních genetických mutací ve více než 80 genech asociovaných s CMT [14]. U všech hereditárních neuropatií je tento počet mnohem větší. Tab. 2 přináší přehled nejčastějších genetických mutací podmiňujících vznik CMT s uvedením jejich přibližné prevalence.

Nejvýznamnějším klinickým vodítkem, které vede k podezření na hereditární neuropatii, je familiární výskyt, zejména u forem s AD dědičností. U forem s AR dědičností, ale také u AD forem v případě vzniku mutace *de novo* se však setkáváme se sporadickým výskytem. V kombinaci s elektrofyziologickými nálezy je klinický fenotyp nejenom vodítkem pro indikaci genetického vyšetření, ale i pro volbu jeho strategie (viz otázky 6 a 7).

Samostatným klinickým fenotypem vyžadujícím specifické zaměření genetického testování jsou distální motorické neuropatie s izolovaným, obvykle akrálním motorickým deficitem. Představují přechod k MND a jsou uvedeny u otázky 10.

Vodítkem pro zaměření genetického testování může být i kombinace neuropatie a postižení CNS u vzácných geneticky podmíněných chorob. Kromě MND (viz otázka 9) jde nejčastěji o onemocnění z okruhu spinocerebelárních ataxií, hereditárních spastických paraplegií či lysozomálních střádavých chorob: Fabryho chorobu, Krabbeho chorobu či metachromatickou dystrofii.

5. Jaký je význam sekvenování nové generace u nervosvalových chorob a hodí se k vyšetřování všech svalových chorob?

Sekvenaci můžeme definovat jako soubor metod k zjišťování pořadí nukleotidů (A, C, G, T). Sekvenování nové generace (na rozdíl od cílené sekvenace) umožňuje vyšetřování rozsáhlých úseků DNA, nejčastěji metodou cíleného sekvenování, tedy panelů skupiny genů. Metoda je vhodná k vyšetřování většiny nervosvalových chorob. U svalových onemocnění tvoří výjimku myotonické dystrofie, kde je hlavní metodou repeat-primed polymerázová řetězová reakce s event. ověřením počtu kopií Southernovou hybridizací a molekulární diagnostika FSHD (pulzní gelová elektroforéza, Southern blot a hybridizace).

6. Může elektrofyziologické vyšetření diferencovat hereditární a získané neuropatie, případně nasměrovat genetické vyšetření u suspektní hereditární neuropatie?

Elektrofyziologické vyšetření (zejména kondukční studie) je schopno diferencovat dva základní elektrofyziologické (a současně patologicko-anatomické a patofyziologické) subtypy hereditárních a získaných neuropatií: demyelinizační a axonální. U získaných neuropatií jsou základními elektrofyziologickými markery demyelinizační neuropatie zpomalení rychlostí vedení a/nebo přítomnost bloků vedení a časové disperze. Demyelinizační léze u získaných, obvykle autoimunitních neuropatií má charakter multifokální

proLékaře.cz | 13.5.2026

léze myelinové pochvy v průběhu jednoho nervu a výsledný motorický a senzitivní deficit při mnohočetné lézi splývá a má symetrický charakter, s postižením nejen distálních, ale i proximálních oblastí zásobených postiženými nervy (zejména končetin). U hereditárních neuropatií má demyelinizace difuzní charakter, vede k převážně distálnímu deficitu a elektrofyziologicky se nachází zpomalení rychlostí motorického a senzitivního vedení, avšak bez bloků či časové disperze. Toto zpomalení je typicky uniformní, přibližně stejného stupně u různých nervů postiženého jedince. Vzácnými výjimkami jsou některé hereditární neuropatie, které vykazující elektrofyziologické známky podobné jako v případě získané demyelinizace (CMTX, HNPP) a u nichž elektrofyziologické vyšetření neumožní odlišení od získaných neuropatií. Definice nejčastější formy CMT – CMT1A – je dána nálezem zpomalení rychlostí vedení na motorických nervech (motor conduction velocity; MCV) na předloktí mimo oblast fyziologických úžin na hodnoty < 38 m/s (obvykle ale zřetelně výrazněji s rychlostmi kolem 20–30 m/s), zatímco u axonálních forem jsou rychlosti normální nebo lehce snížené (> 45 m/s). Další klasifikace elektrofyziologických nálezů na základě hodnot MCV na předloktí na podskupiny s normální MCV (> 45 m/s), intermediálním (> 35–45 m/s), těžkým (>15–35 m/s) a velmi těžkým (< 15 m/s) zpomalením MCV však až na výjimky nevede na základě elektrofyziologických nálezů k možnosti predikovat typ HSMN či dokonce kauzální mutaci [12]. Saporta et al na souboru 787 pacientů s CMT zjistili, že zatímco většina pacientů s CMT1A vykazuje těžké či velmi těžké zpomalení MCV (< 35 m/s), pacienti s ostatními formami (CMT1B, CMTX) mohou mít hodnoty MCV v jakékoli z uvedených kategorií. Mezi pacienty s intermediárním zpomalením MCV se nacházeli pacienti s CMT1B, CMTX i HNPP [12].

Lze předpokládat, že v budoucnu bude klasifikace hereditárních neuropatií založena primárně na genetických testech. Elektrofyziologické nálezy jsou schopny rozpoznat demyelinizační neuropatii, která má navíc u většiny hereditárních neuropatií charakteristický elektrofyziologický vzorec odlišný od získaných multifokálních demyelinizačních neuropatií, což může být významné v případech, kde není heredita jistá. U případů s pravděpodobným genetickým podkladem může elektrofyziologický nález vrozené demyelinizační neuropatie, zejména odpovídající CMT1A, nasměrovat genetické vyšetření – viz otázka 7. Elektrofyziologické vyšetření může odhalit i subklinické postižení u příbuzných pacienta, a tím pomoci při interpretaci významu nových mutací zjištěných pomocí sekvenačních metod.

7. Kdy je vhodné indikovat genetické testování při podezření na hereditární neuropatii a jakou strategii v závislosti na klinickém a elektrofyziologickém fenotypu je vhodné zvolit?

Na základě zhodnocení klinického a elektrofyziologického fenotypu lze stanovit pravděpodobnost hereditárního výskytu neuropatie.

Tuto pravděpodobnost hereditární neuropatie zvyšují a účelnost genetického testování podporují:

- familiární výskyt,
- časný začátek v dětském či raném dospělém věku (do 40 let),
- symetrický distální, převážně motorický deficit,
- deformita nohy,
- elektrofyziologický nález demyelinizační neuropatie hereditárního typu,
- kryptogenníe tiologie.

Pokud je přítomno více uvedených markerů současně, je pravděpodobnost hereditárního původu neuropatie vysoká. Přítomnost i jednoho z uvedených markerů, pokud samozřejmě nemáme jinou zjištěnou příčinu neuropatie, je obvykle dostatečným důvodem k provedení genetického testování. Nesplnění jednoho či dokonce většiny těchto typických znaků však nevylučuje možnost hereditární neuropatie. Významná část hereditárních neuropatií má sporadický výskyt, může začít i ve vyšším věku, může mít významný senzitivní či autonomní deficit, nemusí vykazovat deformitu nohy či má elektrofyziologický nález odpovídající axonální neuropatii. Ani přítomnost rizikového faktoru získané neuropatie (např. diabetu mellitu) možnost hereditární neuropatie nevylučuje a je nutno posoudit klinické a elektrofyziologické aspekty.

V případě relevantního podezření na hereditární původ neuropatie je další praktickou otázkou, jakou zvolit strategii při výběru genetických testů. Kromě metod zaměřených na cílový gen je v současnosti k dispozici řada metod pokročilého genetického testování počínaje panely genů zaměřených na specifický fenotyp a umožňujících souběžné testování celé skupiny nejvýznamnějších relevantních genů až po celoexomové či celogenomové sekvenování. I přes vysokou nákladnost může být jejich použití ekonomické, pokud je správně indikováno. Při tomto rozhodování musíme brát v úvahu prevalenci výskytu mutací určitých známých genů u definovaných subtypů hereditárních neuropatií. Nezbytná je konzultace s experty v DNA laboratoři, která se touto diagnostikou zabývá (DNA laboratoř, Klinika dětské neurologie 2. LF UK a FN Motol) – zaslání neurologického a EMG nálezu společně s indikací k DNA vyšetření.

Choroba CMT je ve více než v 90 % případů (89–94 %) [8,9,12] podmíněna mutací v jednom z následujících 4 genů: *PMP22* (duplikace: CMT1A; delece: HNPP); mitofusin 2 genu (*MFN2*) – CMT2A; myelin protein zero genu (*MPZ*) – CMT1B a genu pro connexin 32 (*GJB1*) – CMTX1. CMT 1A (demyelinizační typ CMT podmíněný duplikací *PMP22* genu) sám představuje až 40 % všech případů CMT [8,9].

V současnosti tedy při podezření na CMT zahajujeme genetické testování vždy testováním jednotlivého vytipovaného genu odpovídajícího nejčastější genetické příčině příslušného klinického a elektrofyziologického fenotypu CMT:

- u fenotypu CMT1 (a také u HNPP) vyloučit mutaci *PMP22*, u CMT1 při negativním výsledku testovat *MPZ* (CMT1B);
- u fenotypu CMT2 vyloučit mutaci *MFN2* genu;
- u fenotypu CMTX vyloučit mutaci *GJB1*.

Kdy zvážit využití panelu genů zaměřených na určitý fenotyp (CMT, HMN, HSAN) či metod pokročilého sekvenování, pokud jsou tyto metody dostupné?

- Ostatní popsané mutace genů mimo uvedených 4 nejčastějších vykazují v kohortách pacientů s hereditární neuropatií, u kterých byla vyloučena mutace genů *PMP22* (CMT1) a *MFN2* (CMT2), prevalenci < 3 %. Některé z těchto vzácných hereditárních neuropatií však mají typický fenotyp se specifickými vodítky, která umožňují genetické vyšetření zaměřit na konkrétní gen, což však vyžaduje velkou klinickou zkušenost.
- Pokud bylo testování frekventních mutací negativní a fenotyp silně podporuje podezření na hereditární neuropatii a neobsahuje žádná specifická vodítka, je nutné zvážit použití genových panelů/chipů a metody pokročilého sekvenování.

proLékaře.cz | 13.5.2026

Tab. 2. Přehled genetické epidemiologie Charcot-Marie-Toothovy choroby a dalších vybraných hereditárních neuropatií. Zpracováno volně podle [6–10,12,13].

Typ	Dědičnost	Případy CMT (%)	Případy hereditárních neuropatií (%)	Gen/chromozom	Subtyp	Případy se stanovenou molekulární diagnózou (%)
CMT1	AD	50–65				80
		70 (z CMT1)	40	*PMP22*/duplikace	CMT1A	
				MPZ	CMT1B	
				LITAF	CMT1C	
				EGR2	CMT1D	
HNNP		3–5				
		94 (z HNNP)		*PMP22*/delece		
CMT2	AD	cca 25 (17–49)				25
				MFN2	CMT2A	
				TPRV4	CMT2C	
CMTX	X-vázaná	7–15				
		3 (2,6–10)		*GJB1*	CMTX1	
CMT4	AR	2–3 (vzácné)				
				GDAP1	CMT4A	

AD – autozomálně dominantní; AR – autozomálně recesivní; CMT – Charcot-Marie-Toothova choroba; *EGR2* – early growth response 2 protein; *GDAP1* – ganglioside-induced differentiation-associated protein 1; *GJB1* – connexin 32; HNPP – hereditary neuropathy with liability to pressure palsy; *LITAF* – lipopolysacharide induced TNF-alfa; *MFN2* – mitofusin 2; *MPZ* – myelin protein zero; *PMP22* – peripheral myelin protein 22; *TPRV4* – transient receptor potential channel 4; X-vázaná – dědičnost vázaná na pohlavní chromozom X

Vzhledem k vysoké nákladnosti a náročnosti těchto metod je vhodné, aby je indikoval specialista se zkušeností v oblasti hereditárních neuromuskulárních chorob po konzultaci s genetikem. V současnosti má bohužel oprávnění indikovat tato vyšetření pouze klinický genetik a jedná se o uvolnění indikací i pro neurology ve vybraných neuromuskulárních centrech. Proto je vhodné pacienty s podezřením na hereditární neuropatii, u kterých nebyla vyšetřením nejčastějších genů stanovena molekulární diagnóza, odeslat před indikací pokročilých metod sekvenování do neuromuskulárních center se zkušeností s diagnostikou hereditárních nervosvalových onemocnění.

V současnosti jsme schopni stanovit molekulární diagnózu u přibližně 2/3 případů CMT [8,9,12], přičemž u nejčastější formy CMT1A je to až v 80–90 % případů. U fenotypu CMT2 je naproti tomu podíl pacientů s podezřením na hereditární neuropatii a stanovenou molekulární diagnózou nižší – 25–43 % [8,9]. Lze předpokládat, že širší použití diagnostiky pomocí sekvenování nové generace tento podíl diagnosticky vyřešených pacientů zvýší.

8. Jak geneticky vyšetřovat myotonické poruchy?

Myotonická dystrofie 1. a 2. typu jsou onemocnění, která sdílejí podobnou etiopatogenezi a klasické trias (svalová slabost – myotonie – katarakta), ale klinický obraz je dosti odlišný. Pacienty s MD1 není zpravidla obtížné klinicky poznat (charakteristický vzorec svalové slabosti), vzhledem k AD přenosu bývá postiženo několik generací. Cílené vyšetření DNA diagnózu zpravidla potvrdí. V případě MD2, která je v naší populaci nejčastější svalovou dystrofií, je situace méně jasná. Nespecifická kořenová slabost rozvíjející se v dospělosti často předchází kataraktu. Vodítkem je nález klinické a/nebo elektrofyziologické myotonie. Diferenciální diagnostika ani zacílení vyšetření DNA nejsou tedy u těchto sesterských onemocnění obtížné. Rutinní paralelní vyšetřování DNA MD1 a zároveň MD2 nedává smysl. V případě MD2 je v diferenciálně diagnostickém zorném poli spíše chloridová a natriová kanálopatie (myotonia congenita – mutace v genu *ClCN1* a paramyotonia congenita – mutace v genu *SCN4A*). Obě skupiny pacientů (ale zvláště s myotonia congenita) referují ve významném procentu kromě poruchy relaxace i kořenovou slabost [5]. Diferenciálně diagnostickým kritériem je věk (MD2 nezačíná nikdy v dětství) a výskyt katarakty a dalších systémových příznaků.

9. U kterých fenotypů onemocnění motorického neuronu je vhodné provádět genetické vyšetření a které geny vyšetřovat?

Onemocnění motorického neuronu představují heterogenní skupinu klinických jednotek, k nimž patří především amyotrofická laterální skleróza (ALS) s familiárním i sporadickým výskytem a dále skupina hereditárních onemocnění, jako jsou spinální svalové atrofie (spinal muscular atrophy; SMA), spinobulbární svalová atrofie a HMN. Genetické testování je indikováno u všech jednotek z této skupiny s výjimkou většiny pacientů se sporadickou formou ALS, u nichž se genetické vyšetření v klinické praxi rutinně neprovádí.

Kromě pacientů se SMA, pro které je u určitého typu mutace k dispozici cílená terapie velmi významně modifikující klinický průběh onemocnění, je přínosem genetického testování u MND zejména zpřesnění prognózy onemocnění a možnost genetického poradenství. Výhledově lze předpokládat nárůst

proLékaře.cz | 13.5.2026

významu genetického vyšetření (vč. pacientů s ALS) zejména z hlediska možnosti typizace pacientů pro potřeby klinických studií a/nebo pro případné genetické terapie, které mohou být výhledově k dispozici [15,16].

Rozhodnutí o provedení genetického testování u pacienta s klinickými a/nebo elektrofyziologickými známkami MND by mělo být založeno na klinickém fenotypu pacienta a familiárním výskytu onemocnění (u recesivně dědičných onemocnění a/nebo v případě *de novo* mutací je však rodinná anamnéza obvykle negativní). Klinický fenotyp u dědičně podmíněných MND v dospělém věku kromě familiární ALS (tedy v případě Kennedyho nemoci, adultních forem SMA a HMN) vykazuje určité společné znaky, k nimž patří:

- výhradní postižení dolního motoneuronu,
- pozvolná progrese obvykle symetrické svalové slabosti,
- absence kognitivních změn,
- obvykle (ale nikoli obligátně) mladší věk výskytu obtíží,
- spíše chronické axonální změny s reinervačními projevy na elektromyografického vyšetření (s nízkým výskytem denervačních potenciálů).

Další specifika klinického fenotypu (uvedená níže) umožňují zacílit genetické vyšetření na konkrétní diagnostickou jednotku. Pro mutace v některých genech spojených s familiární formou ALS (*C9orf72, CCNF, VCP, TBK1*) je typická asociace motorického postižení s kognitivní poruchou a dysexekutivním syndromem.

Spinobulbární (či bulbospinální) svalová atrofie (Kennedyho nemoc, BSMA) má dědičnost vázanou na chromozom X (gonozomálně recesivní). Postihuje tedy pouze muže (ženy jsou asymptomatickými přenašečkami), a to s prevalencí kolem 1,6/100 000 mužů [17]. Genetickým podkladem onemocnění je expanze tripletu CAG v genu pro androgenový receptor.

Genetické testování je vhodné zvážit u mužů nad 40 let věku, jež vykazují kromě výše uvedených obecných charakteristik „hereditárního fenotypu" také pomalu progredující bulbární postižení, výskyt fascikulací, gynekomastii a často též lehčí senzitivní deficit.

Spinální svalové atrofie jsou především onemocněním časného dětského věku (nejčastěji se začátkem do 6., resp. 18. měsíce života) s incidencí 1 : 6–10 000 porodů živých dětí. Podkladem onemocnění jsou až v 95 % mutace (nejčastěji delece) genu *SMN1* (survival motor neuron gene) na dlouhém raménku 5. chromozomu s AR dědičností. Manifestace v dospělém věku je vzácná, představuje méně než 5 % případů a na rozdíl od dětských forem významně nezkracuje délku života [18].

Genetické testování na SMA je kromě dětských pacientů ke zvážení zejména u pacientů s typickým „hereditárním" fenotypem a dominujícím postižením pletencových svalů dolních končetin.

Hereditární motorické neuropatie nazývané také distální SMA představují jednotku na pomezí SMA (z nichž tvoří méně než 5 %) a hereditárních polyneuropatií (z nichž představují asi 10 %). Jedná se o velmi heterogenní skupinu onemocnění s variabilním fenotypem i velkou genetickou heterogenitou (popsáno bylo již více než 12 různých genů asociovaných s HMN) [19,20].

Pro klinický fenotyp těchto pacientů je typické predilekční distální postižení končetin s výrazně vyjádřenými distálními svalovými atrofiemi. Na rozdíl od ostatních hereditárních MND mohou některé vzácné formy HMN vykazovat i spasticitu a/nebo klinický nález pyramidových iritačních jevů. Tyto jednotky představují přechod k familiární ALS [15].

Amyotrofická laterální skleróza je závažné neurodegenerativní onemocnění s prevalencí 6/100 000 [21]. Až u poloviny pacientů je patrná významná asociace s kognitivními abnormitami, a to v rámci širokého spektra od narušení frontálních exekutivních až po plně vyjádřenou frontotemporální demenci.

Ve většině případů (90–95 %) jde o sporadické onemocnění, pouze 5–10 % je familiárních. V současnosti je již známa řada genů, jejichž mutace jsou asociovány s rozvojem ALS a vysvětlují většinu familiárních forem onemocnění (tab. 3). Identické mutace jsou prokazovány asi u 11–15 % pacientů s formou sporadickou (tab. 3). Podle doporučení Německé neurologické společnosti [22] by genetické testování mělo být nabídnuto:

- pacientům s familiární ALS,
- pacientům, kteří mají rodinné příslušníky s demencí,
- pacientům s časným začátkem a rychlou progresí postižení.

Někteří autoři doporučují testovat alespoň nejčastější relevantní gen (*C9orf72*) u všech pacientů se sporadickou ALS [23], ve většině zemí (vč. ČR) však paušální genetické testování sporadických forem ALS dosud rutinně prováděno není.

Specifickou otázkou je presymptomatické genetické testování u rodinných příslušníků pacientů s prokázaným genetickým podkladem ALS. Tomuto testování by měla vždy předcházet konzultace klinického genetika a/nebo neurologa s dobrou znalostí klinické genetiky, a tedy s vysvětlením potenciálního přínosu a rizik takového testování [22,23].

10. Jaká je dostupnost molekulárně genetického vyšetření u nervosvalových chorob v ČR?

Aktuálně lze největší spektrum genetických vyšetření nervosvalových chorob provádět převážně v centrech v Praze (FN Motol, VFN) a v Brně (FN Brno).

Centrum molekulární biologie a genové terapie, které je součástí Interní hematologické a onkologické kliniky FN Brno, provádí vyšetření onemocnění s expanzí tri- či tetranukleotidů (MD1 a 2), vyšetření potvrzující FSHD 1. typu (delece repetic *D4Z4*) i 2. typu (gen *SMCHD*). Dále je ve FN Brno k dispozici možnost diagnostiky pomocí sekvenování nové generace. Panely jsou zaměřeny na pletencové svalové dystrofie, kongenitální myopatie a kongenitální svalové dystrofie, svalové kanálopatie a myotonické syndromy, MND, distální myopatie, kongenitální myastenické syndromy, maligní hypertermii, artrogrypózu, dědičné kardiomyopatie a některé další neuromuskulární nemoci. Dále je prováděna diagnostika SMA (gen *SMN1* vč. počtu kopií *SMN2*) a vyšetřování dystrofinopatií.

V Ústavu molekulární biologie a lékařské genetiky 2. LF UK a FN Motol se z oblasti nervosvalových chorob provádí diagnostika SMA a spinobulbární svalové atrofie), dystrofinopatií, myotonických dystrofií a chloridové a natriové kanálopatie. Molekulárně genetická diagnostika hereditárních neuropatií se provádí v akreditované DNA laboratoři Kliniky dětské neurologie 2. LF UK a FN Motol.

Na Klinice dětského a dorostového lékařství 1. LF UK a VFN v Praze se z hlediska nervosvalových chorob provádějí vyšetření z okruhu metabolických myopatií a mitochondriálních poruch.

Literatura

1. Echaniz-Laguna A, Mohr M, Lannes B et al. Myopathies in the elderly: a hospital-based study. Neuromuscul Disord 2010; 20(7): 443–447. doi: 10.1016/j.nmd.2010.05.003.
2. Straub V, Murphy A, Udd B et al. 229th ENMC international workshop: limb girdle muscular dystrophies - nomenclature and reformed classification Naarden, the Netherlands, 17-19 March 2017. Neuromuscul Disord 2018; 28(8): 702–710. doi: 10.1016/j.nmd.2018.05.007.
3. Wattjes MP, Fischer D (eds). Neuromuscular imaging. New York: Springer-Verlag 2013.

proLékaře.cz | 13.5.2026

Tab. 3. Přehled 12 genů nejčastěji asociovaných s familiární i sporadickou amyotrofickou laterální sklerózou (modifikováno dle [15,16]).

Gen	Dědičnost	Výskyt u familiární ALS	Výskyt u sporadické ALS	Specifické rysy fenotypu onemocnění	Mechanizmus
C9orf72	AD, DN	35–40 %	5–7 %	typicky asociace s FTD	RNA procesing, membránový transport
SOD1	AD, AR, DN	12–15 %	1,5–2 %	dominuje postižení LMN, bez FTD	pravděpodobně ovlivňuje oxidativní stres
FUS	AD, DN	4 %	1 %	asociace s FTD vzácná	RNA processing
TARDBP/TDP43	AD	4 %	1 %	začátek typicky na HKK	RNA processing
CCNF	AD	4 %	2 %	častá asociace s FTD	degradace proteinů (vč. TDP-43) závislá na ubiquitinu
NEK1	AD	2 %	2 %	bez FTD	vícečetné funkce v regulaci buněčného cyklu (mitóza, opravy DNA)
VCP	AD, DN	1 %	1 %	FTD, také způsobuje parkinsonizmus, IBM, Pagetovu chorobu	degradace proteinů
TBK1	AD, DN	1 %	1 %	FTD, také způsobuje cerebelární ataxie	regulace funkce optineurinu
SQST1	AD	< 1 %	< 1 %	FTD, také způsobuje IBM, Pagetovu chorobu	autofagie, degradace proteinů
OPTN	AD, AR	< 1 %	< 1 %	také způsobuje glaukom s otevřeným úhlem a Pagetovu chorobu	receptor významný pro autofagii a degradaci proteinů
UBQLN2	XD	< 1 %	< 1 %	juvenilní formy, FTD, dominantní postižení UMN	degradace proteinů
PFN1	AD	< 1 %	< 1 %	nepopisovány	tvorba cytoskeletu

AD – autozomálně dominantní; ALS – amyotrofická laterální skleróza; AR – autozomálně recesivní; *C9orf72* – chromosome 9 open reading frame 72; *CCNF* – cyclin F; DN – *de novo* mutace; FTD – frontotemporální demence; *FUS* – fused in sarcoma (RNA binding protein); HKK – horní končetiny; IBM – myositida s inkluzními tělísky; LMN – dolní motoneuron; *NEK* – *NIMA* (never in mitosis gene a)-related kinase 1; *OPTN* – optineurin; *PFN1* – profilin 1; RNA – ribonukleová kyselina; *SOD1* – superoxiddismutáza 1; *SQST1* – sequestosome1 (= ubiquitin-binding protein p62); *TARDBP* – trans-activation response element DNA-binding protein 43 gene; *TBK1* – *TANK-binding kinase 1:* tumor necrosis factor receptor-associated factor family member-associated NF-kappa-B aktivátor; *TDP 43* – trans-activation response element DNA-binding protein 43 (kódovaný TARDBP genem); *UBQLN2* – ubiquilin-2 (ubiquitin-like protein); UMN – upper motor neuron; *VCP* – valosin-containing protein (ATPáza endoplazmatického retikula); XD – X-vázaná dominantní dědičnost

4. Jurkat-Rott K, Lehmann-Horn F. Muscle channelopathies and critical points in functional and genetic studies. J Clin Invest 2005; 115(8): 2000–2009. doi: 10.1172/JCI25525.
5. Trip J, Drost G, Ginjaar HB et al. Redefining the clinical phenotypes of non-dystrophic myotonic syndromes. J Neurol Neurosurg Psychiatry 2009; 80(6): 647–652. doi: 10.1136/jnnp.2008.162396.
6. Braathen GJ, Sand JC, Lobato A et al. Genetic epidemiology of Charcot-Marie-Tooth in the general population. Eur J Neurol 2011; 18(1): 39e48.
7. Foley C, Schofield I, Eglon G et al. Charcot-Marie-Tooth disease in Northern England. J Neurol Neurosurg Psychiatry 2012; 83(5): 572–573. doi: 10.1136/jnnp-2011-300285.
8. Fridman V, Bundy B, Reilly MM et al. CMT subtypes and disease burden in patients enrolled in the Inherited Neuropathies Consortium natural history study: a cross-sectional analysis. J Neurol Neurosurg Psychiatry 2015; 86(8): 873–878. doi: 10.1136/jnnp-2014-308826.
9. Murphy SM, Laura M, Fawcett K et al. Charcot-Marie-Tooth disease: frequency of genetic subtypes and guidelines for genetic testing. J Neurol Neurosurg Psychiatry 2012; 83(7): 706–710. doi: 10.1136/jnnp-2012-302451.
10. Ramchandren S. Charcot Marie Tooth and other genetic polyneurpathies. Continuum (Minneap Minn) 2017; 23(5): 1360–1377. doi: 10.1212/CON.0000000000000529.
11. Nelis E, Van Broeckhoven C, De Jonghe P et al. Estimation of the mutation frequencies in Charcot-Marie-Tooth disease type 1 and hereditary neuropathy with liability to pressure palsies: a European collaborative study. Eur J Hum Genet 1996; 4(1): 25–33.
12. Saporta AS, Sottile SL, Miller LJ et al. Charcot-Marie-Tooth disease subtypes and genetic testing strategies. Ann Neurol 2011; 69(1): 22–33. doi: 10.1002/ana.22166.
13. Bergamin G, Boaretto F, Briani C et al. Mutation analysis of MFN2, GJB1, MPZ and PMP22 in Italian patients with axonal Charcot-Marie-Tooth disease. Neuromolecular Med 2014; 16(3): 540–550. doi: 10.1007/s12017-014-8307-9.
14. Timmerman V, Strickland AV, Züchner S. Genetics of Charcot-Marie-Tooth (CMT) Disease within the frame of the human genome project success. Genes 2014; 5(1): 13–32. doi: 10.3390/genes5010013.
15. Goutman SA. Diagnosis and clinical management of amyotrophic lateral sclerosis and other motor neuron disorders. Continuum (Minneap Minn) 2017; 23(5): 1332–1359. doi: 10.1212/CON.0000000000000535.
16. Volk AE, Weishaupt JH, Andersen PM et al. Current knowledge and recent insights into the genetic basis of amyotrophic lateral sclerosis. Med Genet 2018; 30(2): 252–258. doi: 10.1007/s11825-018-0185-3.
17. Ridzoň P. Kennedyho nemoc (bulbospinální svalová atrofie). Neurol praxi 2016; 17(6): 359–361.
18. Arnold WD, Kassar D, Kissel JT. Spinal muscular atrophy: diagnosis and management in a new therapeutic era. Muscle Nerve 2015; 51(2): 157–167. doi: 10.1002/mus.24497.
19. Mazanec R, Neupauerová J, Baumgartner D et al. Hereditární motorické neuropatie. Neurol praxi 2016; 17(6): 354–358.
20. Rossor AM, Kalmar B, Greensmith L et al. The distal hereditary motor neuropathies. J Neurol Neurosurg Psychiatry 2012; 83(1): 6–14. doi: 10.1136/jnnp-2011-300952.
21. Logroscino G, Traynor BJ, Hardiman O et al. Incidence of amyotrophic lateral sclerosis in Europe. J Neurol Neurosurg Psychiatry 2010; 81(4): 385–390. doi: 10.1136/jnnp.2009.183525.
22. Ludolph AC. Leitlinie Amyotroph(4)e Lateralsklerose (Motoneuronerkrankungen) (2015). In: Deutsche Gesellschaft für Neurologie (Hrsg) Leitlinien für Diagnostik und Therapie in der Neurologie. [online]. Available from URL: https://www.dgn.org/leitlinien/3012-ll-18-ll-amyotrophe-lateralsklerose-motoneuronerkrankungen.
23. Chiò A, Battistini S, Calvo A et al. Genetic counselling in ALS: facts, uncertainties and clinical suggestions. J Neurol Neurosurg Psychiatry 2014; 85(5): 478–485. doi: 10.1136/jnnp-2013-305546.

proLékaře.cz | 13.5.2026

Analýza dat v neurologii

LXXIV. Neparametrický Spearmanův koeficient korelace

L. Dušek, T. Pavlík,
J. Jarkovský, J. Koptíková
Institut biostatistiky a analýz,
LF MU, Brno

prof. RNDr. Ladislav Dušek, Ph.D.
Institut biostatistiky a analýz,
LF MU, Brno
e-mail: dusek@iba.muni.cz

V minulých dílech seriálu jsme se věnovali výkladu Pearsonova korelačního koeficientu, který je také označován jako parametrická nebo lineární korelace. Jeho hodnocení je totiž smysluplné pouze při splnění předpokladu normálního rozložení hodnot u obou do korelace vstupujících proměnných *X* a *Y*. Na příkladech v předchozím díle jsme doložili, že asymetrie rozložení nebo výskyt odlehlých hodnot zásadně zkreslují odhad tohoto korelačního koeficientu a také výsledek jeho statistického hodnocení. Jak tedy postupovat v situacích, kdy rozložení hodnot korelovaných proměnných není normální? V takovém případě můžeme buď proměnné transformovat nějakou normalizující funkcí anebo použijeme tzv. neparametrickou korelaci, která nevyžaduje normalitu rozložení hodnot. Nejčastěji používanou neparametrickou mírou korelace je Spearmanův korelační koeficient (r_s), jehož výkladu budeme věnovat tento díl seriálu.

Připomeňme, že neparametrické statistiky jsou tzv. robustní, tedy více či méně necitlivé vůči odchylkám od normality analyzovaných proměnných. Neparametrické postupy typicky převádějí původní kvantitativní hodnoty proměnných na pořadí („rank") a tím se od vlivu odlehlých hodnot oprošťují. Z tohoto postupu vychází i vztah pro výpočet Spearmanova korelačního koeficientu, který přibližuje příklad 1. Původní hodnoty proměnných *X* a *Y* jsou nejprve převedeny na

Výpočet Spearmanova korelačního koeficientu (r_s) je založený na porovnání pořadí hodnot analyzovaných proměnných. Hodnoty proměnných *X* a *Y* jsou seřazeny dle velikosti (každá proměnná samostatně) a je jim přiděleno pořadí. Rozdíly v pořadí odpovídajících si hodnot následně vstupují do výpočtu korelace.

Příkladová data pro výpočet (N = 8)

X	*Y*	pořadí *X*	pořadí *Y*	d_i
2	1	1	1	0
4	2	2	2	0
5	4	3	4	–1
10	14	6	8	–2
11	6	7	6	1
9	5	5	5	0
8	3	4	3	1
16	12	8	7	1

Vztah pro výpočet Spearmanova korelačního koeficientu, kde d_i je rozdíl v pořadí hodnot analyzovaných proměnných.

$$r_s = 1 - \frac{6\sum_{i=1}^{N} d_i}{N(N^2-1)} = 1 - \frac{6\left(0^2+0^2+(-1)^2+(-2)^2+1^2+0^2+1^2+1^2\right)}{8(8^2-1)} = 0{,}9048$$

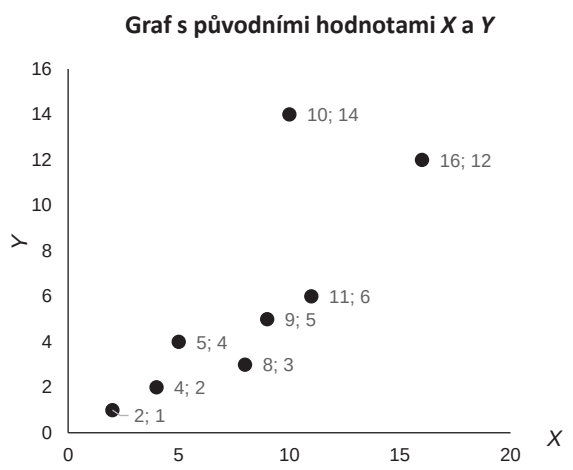

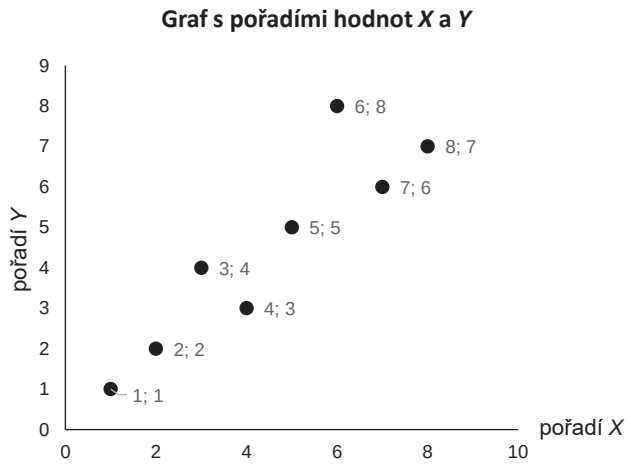

Příklad 1. Výpočet Spearmanova korelačního koeficientu.

proLékaře.cz | 13.5.2026

Hodnota Spearmanova korelačního koeficientu může být testována na statistickou významnost, stejně jako tomu je u parametrické Pearsonovy korelace. Typická nulová hypotéza je $r_s = 0$, alternativní pak $r_s \neq 0$. Testová statistika je počítána obdobně jako v případě Pearsonova korelačního koeficientu a má Studentovo rozdělení (t) s $n - 2$ stupni volnosti. Další, často využívanou možností, je permutační přístup k testování statistické významnosti r_s. Příklady níže ukazují výsledky testu při různých hodnotách Spearmanova korelačního koeficientu.

Vztah pro výpočet Spearmanova korelačního koeficientu

$$r_s = 1 - \frac{6\sum_{i=1}^{N} d_i}{N(N^2 - 1)}$$

Test statistické významnosti Spearmanova korelačního koeficientu

$$t = \frac{r_s\sqrt{n-2}}{\sqrt{1-r_s^2}}$$

2a. Statisticky významná kladná korelace

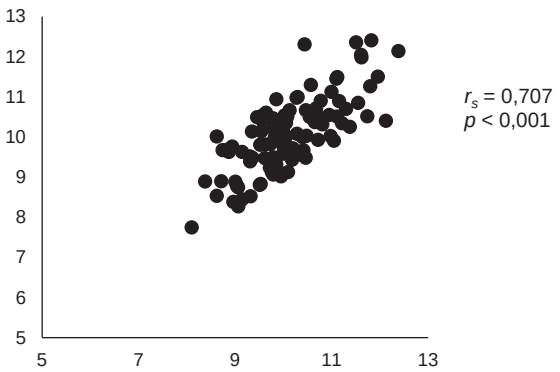

2b. Statisticky nevýznamná korelace

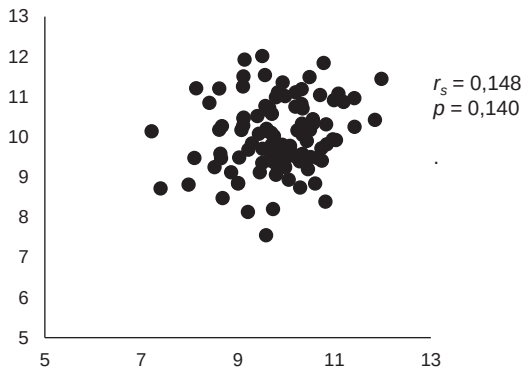

Příklad 2. Testování statistické významnosti Spearmanova korelačního koeficientu.

Příkladová data

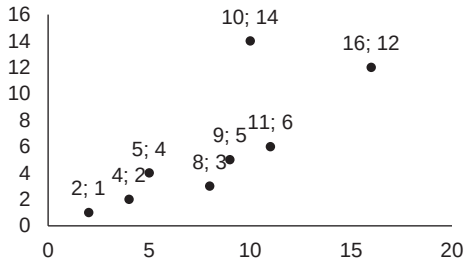

Výpočet intervalu spolehlivosti Spearmanova korelačního koeficientu využívá stejně jako v případě Pearsonova korelačního koeficientu Fisherovy transformace; další možností je využití permutačního přístupu k odhadu intervalu spolehlivosti.

$$z = 0{,}5 \times ln\left(\frac{1+r}{1-r}\right)$$

$$směr.odch. = \sqrt{1/(n-3)}$$

$$(d^*, h^*) = z \pm 1{,}96 \times směr.odch.$$

$$r_s = 1 - \frac{6\sum_{i=1}^{N} d_i}{N(N^2-1)} = 0{,}9048$$

$$z = 0{,}5 \times ln\left(\frac{1+r}{1-r}\right) = 0{,}5 \times ln\left(\frac{1+0{,}9048}{1-0{,}9048}\right) = 1{,}498$$

Výpočet Fisherovy transformace

$$směr.odch. = \sqrt{1/(n-3)} = \sqrt{1/(8-3)} = 0{,}447$$

$$(d^*, h^*) = z \pm 1{,}96 \times směr.odch. = 1{,}498 \pm 1{,}96 \times 0{,}447 = (0{,}622;\ 2{,}375)$$

$$(d, h) = \frac{\exp(2 \times d^*) - 1}{\exp(2 \times d^*) + 1}; \frac{\exp(2 \times h^*) - 1}{\exp(2 \times h^*) + 1} =$$

$$= \frac{\exp(2 \times (0{,}622)) - 1}{\exp(2 \times (0{,}622)) + 1}; \frac{\exp(2 \times 2{,}375) - 1}{\exp(2 \times 2{,}375) + 1} =$$

Zpětná Fisherova transformace

$$= \mathbf{(0{,}552;\ 0{,}983)}$$

95% interval spolehlivosti Spearmanova korelačního koeficientu.

Příklad 3. Výpočet 95% intervalu spolehlivosti Spearmanova korelačního koeficientu (data z příkladu 1).

proLékaře.cz | 13.5.2026

4a.
Normálně rozložená data s kladným lineárním vztahem – velký vzorek dat

V této situaci poskytuje výpočet Pearsonova a Spearmanova korelačního koeficientu stejný výsledek, a to jak v numerické hodnotě, tak v statistickém testu.

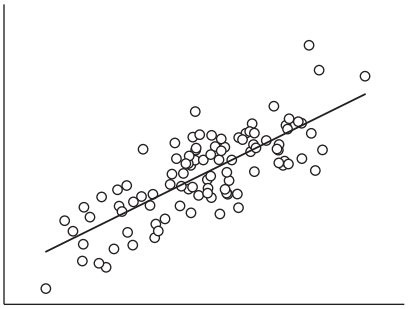

$N = 100$
$r = 0{,}777$
$p < 0{,}001$

$r_s = 0{,}733$
$p < 0{,}001$

4b.
Normálně rozložená data se záporným lineárním vztahem – velký vzorek dat

V této situaci poskytuje výpočet Pearsonova a Spearmanova korelačního koeficientu stejný výsledek, a to jak v numerické hodnotě, tak v statistickém testu.

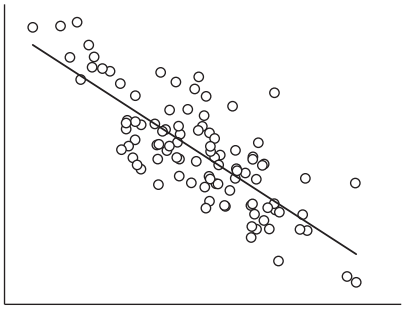

$N = 100$
$r = -0{,}788$
$p < 0{,}001$

$r_s = -0{,}753$
$p < 0{,}001$

4c.
Normálně rozložená data s lineárním vztahem – malý vzorek dat

Data vedou k obdobné numerické hodnotě Pearsonova a Spearmanova korelačního koeficientu, avšak liší se výsledek statistického testování v důsledku malé velikosti vzorku. Vzhledem k tzv. nižší síle neparametrického testu je Spearmanův korelační koeficient statisticky nevýznamný.

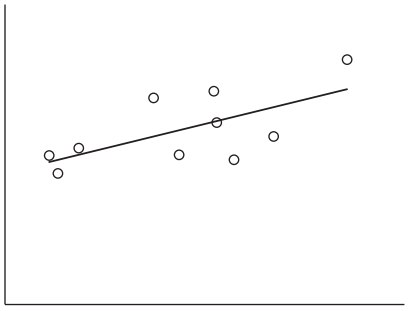

$N = 10$
$r = 0{,}652$
$p = 0{,}041$

$r_s = 0{,}515$
$p = 0{,}133$

4d.
Data nesplňující předpoklad normálního rozložení – velký vzorek dat

V této situaci se hodnoty Pearsonova a Spearmanova korelačního koeficientu výrazně liší. Velikost a statistická významnost Pearsonova korelačního koeficientu jsou zkresleny přítomností odlehlé hodnoty. Výpočet Spearmanova korelačního koeficientu tímto ovlivněn není a jeho výsledek je správný.

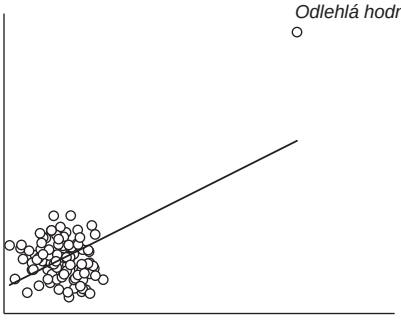

$N = 100$
$r = 0{,}533$
$p < 0{,}001$

$r_s = -0{,}135$
$p = 0{,}179$

Příklad 4. Srovnání hodnot Pearsonova a Spearmanova korelačního koeficientu.

pořadí (samostatně každá proměnná zvlášť) a následně je kalkulována hodnota korelace, která pracuje s diferencemi pořadí X a Y u jednotlivých objektů, kterých je N. Diference pořadí u i-tého řádku vstupní matice hodnot se označuje d_i. Výsledný vztah pro výpočet r_s je následující:

$$r_s = 1 - \frac{6\sum_{i=1}^{N} d_i}{N(N^2 - 1)}$$

Jsou-li pořadí hodnot X a Y naprosto shodná, pak součet všech hodnot d_i je roven nule a korelační koeficient dosahuje své maximální kladné hodnoty, tedy 1. Obdobně, pokud by hodnoty X a Y byly řazeny přesně opačně, pak by výsledná hodnota r_s byla –1 (záporná korelace). Je patrné, že výpočet r_s je velmi jednoduchý a lze ho provést i bez zvláštního softwarového vybavení.

Ze vztahu pro výpočet je zřejmé, proč je Spearmanův koeficient v literatuře často označován jako pořadová korelace („rank correlation"). Z tohoto označení také vyplývá interpretace neparametrické korelace, která je rozdílná od korelace Pearsonovy. Pearsonův korelační koeficient pracuje s původními kvantitativními hodnotami X a Y a na jeho hodnotu mají vliv nejen stejný směr v hodnotách obou proměnných, ale také kvantitativní rozdíly hodnot X a Y od jejich průměru. Jde o korelaci, která dosahuje maxima, pokud je mezi X a Y čistý přímkový vztah. Hodnoty Spearmanova korelačního koeficientu odrážejí pouze stejný směr hodnot X a Y (koeficient je počítán z pořadí, nikoli z původních hodnot), a tedy nijak ne-

proLékaře.cz | 13.5.2026

souvisí s tvarem vztahu obou proměnných. Hodnota r_s se tudíž může blížit maximu, i když mezi hodnotami *X* a *Y* není lineární vztah. Pro maximální neparametrickou korelaci stačí pouze, aby hodnoty obou proměnných rostly nebo klesaly ve stejném pořadí. Neparametrická korelace neodráží kvantitu, tedy „o kolik" se mění hodnota *X* v závislosti na hodnotě *Y*.

Výše zmíněné rozdíly mezi parametrickou a neparametrickou korelací jsou především interpretační. Pokud jde o dosažitelné hodnoty koeficientů, není mezi oběma metodickými postupy žádný rozdíl. Spearmanův korelační koeficient může stejně jako Pearsonova korelace nabývat hodnot od –1 do +1. Hodnoty r_s blízké nebo rovny nule ukazují na situaci, kdy jsou pořadí hodnot *X* a *Y* náhodně zpřeházená a mezi oběma veličinami není žádný vztah.

Rovněž odhad intervalu spolehlivosti pro neparametrickou korelaci a test její statistické významnosti (testujeme nulovou hypotézu $r_s = 0$) jsou prakticky totožné s výpočty pro Pearsonův korelační koeficient. Konkrétní postupy dokládají příklady 2 a 3.

Jistou slabinou výpočtu Spearmanova korelačního koeficientu je práce s pořadími hodnot, neboť transformace původních hodnot proměnných do pořadí zásadně zužuje numerický rozsah hodnot. To se projeví zejména při práci s malými soubory dat, kdy říkáme, že neparametrické testy mají tzv. nižší sílu než testy parametrické. Tím je myšleno, že mají při stejné velikosti vzorku nižší schopnost rozpoznat neplatnost nulové hypotézy. Problémem také může být výskyt stejných hodnot, které pak v rámci proměnných *X* a *Y* dostávají stejná pořadí a ta se musí průměrovat. V takovém případě je v literatuře doporučován jiný vztah pro výpočet r_s:

$$r_s = \frac{\sum_{i=1}^{N} x_{ri} y_{ri} - n\bar{x}_r\bar{y}_r}{(N-1)\, s_{xr} s_{yr}}$$

Tento vztah je v podstatě vztahem pro výpočet Pearsonova korelačního koeficientu, avšak počítaného na pořadích vstupujících hodnot *X* a *Y*. Hodnota x_{ri} značí pořadí hodnoty x_i v rámci vzestupně uspořádaných hodnot *X*. Obdobně jsou takto převedeny hodnoty proměnné *Y*. Označení pomocí indexu *r* značí „rank", tedy pořadí. Hodnoty $\bar{x}_r$ a $\bar{y}_r$ jsou potom průměrnými pořadími v rámci hodnot *X* a Y, hodnota $s_{xr}\, s_{yr}$ je součinem směrodatných odchylek rovněž počítaných na pořadích hodnot obou proměnných.

Čtenáře nyní jistě napadne otázka, kdy je tedy v praxi lepší použít neparametrickou korelaci místo parametrické. Obecné pravidlo vyplývá již z výše uvedeného výkladu. Spearmanova korelace by měla být jednoznačně preferována u dat, kde vstupující proměnné nesplňují podmínky normálního rozdělení, zejména pokud se v nich vyskytují odlehlé hodnoty. Není-li z nějakého důvodu smyslem korelace prokázat přímkový vztah *X* a *Y*, je neparametrický korelační koeficient dobrou volbou. Při analýze konkrétních dat lze ovšem vždy použít současně obě korelace a srovnat jejich výsledky. Významné rozdíly mezi neparametrickou a parametrickou korelací by pak měly být varováním a signálem, že je třeba věnovat pozornost rozložení hodnot a možným zkreslením. Tyto situace se snaží přiblížit ukázky uvedené na příkladu 4.

Česká neurologická společnost ČLS JEP

Česká neurologická společnost (ČNS) je součástí České lékařské společnosti Jana Evangelisty Purkyně (www.cls.cz).
Členem společnosti může stát lékař, farmaceut, případně jiný pracovník ve zdravotnictví a příbuzném oboru, který souhlasí s posláním a cíli ČLS JEP a zaváže se přispívat k jejich plnění. Každý může být členem více odborných společností.

Jak se stát členem ČNS?

- vyplňte přihlášku na webových stránkách ČNS www.czech-neuro.cz, registrovat se zároveň můžete také do jednotlivých sekcí ČNS
- po odeslání registrace získáte na e-mail potvrzení o úspěšném odeslání Vaší přihlášky
- schvalování žádostí o členství probíhá vždy na nejbližší výborové schůzi ČNS, o přijetí Vás bude informovat sekretariát ČNS (sekretariat@czech-neuro.cz)

Co vám členství v ČNS přinese?

- předplatné časopisu Česká a slovenská neurologie a neurochirurgie
- pravidelný elektronický zpravodaj s novinkami
- zvýhodněné podmínky účastí na pravidelném neurologickém sjezdu a jiných akcích
- možnost zúčastnit se soutěže o nejlepší neurologické publikace

Změny údajů

V případě změny Vašich údajů (jména, adresy, telefonu, e-mailu apod.) ji, prosím, nahlaste členské evidenci sekretariátu ČNS sekretariat@czech-neuro.cz.
Změna bude nahlášena automaticky také vydavateli časopisu Česká a slovenská neurologie a neurochirurgie a Centrální evidenci členů ČLS JEP.

proLékaře.cz | 13.5.2026

Recenze knih

G. I. Jallo, K. F. Kothbauer, V. M. R. Recinos. Handbook of Pediatric Neurosurgery. New York: Thieme Stuttgart 2018. ISBN 978-1-60406-879-3, eISBN 978-1-60406-880-1, cena 99,99 EUR.

Autoři této knihy jsou renomovaní dětští neurochirurgové s dlouholetou praxí z USA a ze Švýcarska. Publikace má 514 stran a 275 obrázků a schémat. Je rozdělena do 56 kapitol, které kryjí celé spektrum dětské neurochirurgie, a to od kraniální problematiky, jako jsou např. Chiariho či Dandyho-Wolkerova malformace až po problematiku encefalokél a kraniostenóz. Dál pojednává o nezhoubných a zhoubných nádorech mozku, centrálního i periferního nervového sytému. Je koncipována tak, že tvoří velmi efektivní repetitorium pro odborníky v oboru, ale představuje také základní učební text s řadou nových poznatků a s literárními odkazy pro nové adepty neurochirurgie. Zároveň slouží i jako dostatečný zdroj informací o celém rozsahu dětské neurochirurgie pro atestační zkoušku v oboru.

prof. MUDr. Pavel Haninec, CSc.

A. K. Greene. Pediatric Plastic and Reconstrutive Surgery. New York: Thieme Stuttgart 2018. ISBN 978-1-62623-262-4, eISBN 978-1-62623-263-1, cena 204,99 EUR.

Hlavní editor vybral do své publikace příspěvky vynikajících expertů v oblasti dětské plastické chirurgie. Na první pohled tato kniha, která má 423 stran a 455 vynikajících ilustrací, nemá souvislost s neurochirurgickou problematikou. To je však jenom velmi hrubý pohled. Naopak pro neurochirurgy, kteří se zabývají rekonstrukcí složitých poranění periferních nervů nebo dokonce poraněním dětské pažní pleteně, je naprosto unikátním zdrojem informací a do určité míry zdrojem nepostradatelným. Nalezneme zde kapitoly o chirurgii pažní pleteně, svalových a šlachových transpozicích při neúspěšných či zastaralých poraněních periferních nervů. Vše je perfektně dokumentováno a nechybí také možnost online přístupů k jednotlivým operacím. Z tohoto pohledu je kniha vhodná pro adepty neurochirurgie, a to zvláště pro ty, kteří prahnou po podrobných informacích v oblasti chirurgie periferních nervů v dětském věku. Takto komplexních učebnic není na trhu mnoho.

prof. MUDr. Pavel Haninec, CSc.

E. N. Weaver Jr. Surgical Care of the Painful Degenerative Lumbar Spine. New York: Thieme Stuttgart 2018. ISBN 978-1-62623-806-0, eISBN 978-1-62623-807-7, cena 49,99 EUR.

Vynikající publikace, která má 152 stránek a 75 obrázků. Je rozdělena do 11 kapitol. Je zaměřena na problematiku degenerativního onemocnění páteře, a to velmi komplexně od diferenciálně diagnostických úvah až po chirurgickou léčbu bolestivých stavů. Zvažuje metody otevřené chirurgie, ale též minimálně invazivní léčby. Bere v úvahu současný stav jednotlivých technik a jejich možnosti uplatnění v racionální léčbě. Jednotlivé kapitoly nesou následující názvy: „Klinické vyšetřování pacienta s bolestivým degenerativním onemocněním páteře“, „Minimálně invazivní chirurgické metody léčby“ nebo „Pooperační péče“. Vše je dobře dokumentováno schématy. Kniha slouží především mladým adeptům neurochirurgie, kterým podává komplexní obraz současných chirurgických možností v léčbě degenerativních onemocnění páteře.

prof. MUDr. Pavel Haninec, CSc.

proLékaře.cz | 13.5.2026

Doc. Vladimír Škorpil, 100 let od narození zakladatele naší elektromyografie

Jedná se o vynikající osobnost neurověd a zakladatele naší klinické neurofyziologie. Bez znalosti jeho prací o ztrátě nepřímé svalové dráždivosti, o denervačních fibrilacích a rychlostech vedení nervů nelze správně EMG vyšetřit žádné poranění nervů [1]. Jeho osud dokládá zločinnost totalitního fašistického a komunistického režimu. Narodil se 30. 9. 1919 v Rychnově nad Kněžnou. Jako student medicíny byl 17. 11. 1939 z kolejí odvlečen gestapem do koncentračního tábora v Sachsenhausenu. Přežil. Nikdy si nenárokoval odškodnění. Po válce v roce 1949 dokončil studium medicíny v Praze. Po práci v Hradci Králové a v Plzni u prof. V. Piťhy se roku 1954 stal neurologem. Titul DrSc. obhájil v roce 1963 a habilitoval se roku 1966. Byl iniciátorem základního neurofyziologického výzkumu v Československé akademii věd (ČSAV) ve Fyziologickém ústavu (1956–1959) u E. Gutmanna. Spolupracoval s P. Hníkem, L. Vyklickým, R. Beránkem a dalšími. Jeho práce o svalových denervačních fibrilacích cituje i nositel Nobelovy ceny J. C. Eccles. Docent Škorpil je zakladatelem naší klinické EMG školy, která vznikala na neurologiích a rehabilitacích ve spolupráci s J. Lesným, B. Drechslerem, V. Jandou, K. Lewitem, Z. Vélem, J. Kredbou a dalšími. Vlastním doklad o tom, že první EMG přístroj byl u nás zkonstruován Výzkumným ústavem zdravotnické techniky a byl do provozu uveden 1957 na rehabilitační stanici na neurologickém oddělení FN Královské Vinohrady V. Jandou a pracovníkem ČSAV V. Škorpilem. Přístroj byl dvoukanálový a měl název „bioskop".

V roce 1959 přešel V. Škorpil na neurochirurgickou kliniku k Z. Kuncovi. Vděčím mu za svoji kariéru. Když se seznámil s mými studentskými pracemi o EMG, dostal mě v roce 1961 k akademikovi Z. Kuncovi. Vladimír byl drobné postavy, miloval anglický humor a byl nesmírně skromný. Na neurochirurgii v ÚVN jsme spolu vybudovali experimentálně fyziologickou laboratoř, kde jsme zaváděli metody základního elektrofyziologického výzkumu na operační sály. Pacienty jsme museli umísťovat do Faradayových klecí, abychom omezili artefakty. V 60. letech 20. století to byla mezinárodní priorita. Dnes patří monitorování funkcí při operacích k samozřejmostem. Naše práce o rychlostech vedení nervů u člověka byly světové priority. Za poslední jsme obdrželi roku 1968 Cenu ministra zdravotnictví. EMG jsme zavedli do všech oblastí a již tehdy jsme používali ke kvantifikaci dekadické počítače. Sestrojili jsme EMG elektrodu, která dovolila u člověka zavést intracelulární mikropipetu a změřit membránový potenciál denervovaného svalu.

V. Škorpil po sovětské okupaci 1968 jako odpůrce totalitního režimu musel odejít z republiky. Totalitní režim tak z republiky podruhé vyhnal vynikajícího člověka, vědce. V letech 1968–1976 pracoval ve Švýcarsku v Bazileji na univerzitní neurologii u prof. H. E. Kaesera jako vedoucí EMG laboratoře. Publikoval a za 10 let udělal asi 20 000 EMG vyšetření. Od roku 1977 působil na neuropatologii v Ciba Geigy, Novartis. Podílel se na úspěchu léku Voltaren. V roce 1984 byl penzionován. Zemřel 30. 11. 2006 ve svých 87 letech. Jeho popel je rozptýlen na zahradě ve švýcarském Oberwil. Ještě v roce 1969 se mi k jeho 50. narozeninám podařilo napsat článek „Doc. MUDr. V. Škorpil, CSc. padesátníkem" [2]. V monografii Poranění periferních nervů [3] jsem už měl zákaz uvádět jeho jméno. Podařilo se mi však, že je tam citován. V době jeho emigrace jsem se trochu staral o Škorpilovu maminku.

V roce 1959 se oženil s ing. Zorkou, rozenou Mičovou, narozenou 28. 5. 1925, se kterou se seznámil na rehabilitaci u V. Jandy. Později se stala vědeckou pracovnicí ve farmaceutickém průmyslu. Byli bezdětní.



Po roce 1989 jsme se s mojí manželkou každoročně se Škorpilovými scházeli. Viděli jsme se ještě v roce 2006, kdy V. Škorpil zemřel. Poté jsme udržovali kontakty se Zorkou, která roku 2018 v 92 letech zemřela. Je obžalobou naší země a obou zločineckých režimů, fašizmu a komunizmu, jak se zachovala k svému vynikajícímu synovi. Pojednání o V. Škorpilovi uvádím proto, že výsledky jeho práce musí znát každý elektromyografický pracovník, i když nejsou v databázích. Také jako varování, aby se podobné osudy neopakovaly. Škorpilovy práce lze najít na www.zverinaeduard.cz [4].

prof. MUDr. Eduard Zvěřina, DrSc., FCMA

Literatura

1. Škorpil V. Vztah ztráty nepřímé svalové dráždivosti a nástupu denervačních fibrilací po přerušení n. facialis. Cesk Slov Neurol N 1963; 26: 307–310.

2. Zvěřina E. V. Škorpil, CSc. padesátníkem. Cesk Slov Neurol N 1969; 32(6): 328.

3. Zvěřina E, Stejskal L. Poranění periferních nervů. Praha: Avicenum 1979.

4. Zvěřina E. Eduard Zvěřina Neurochirurg. [online]. Dostupné z URL: www.zverinaeduard.cz.

proLékaře.cz | 13.5.2026

ČESKÁ A SLOVENSKÁ NEUROLOGIE A NEUROCHIRURGIE

ČASOPIS ČESKÉ NEUROLOGICKÉ SPOLEČNOSTI ČLS JEP, ČESKÉ NEUROCHIRURGICKÉ SPOLEČNOSTI ČLS JEP, SLOVENSKEJ NEUROLOGICKEJ SPOLOČNOSTI SLS, SLOVENSKEJ NEUROCHIRURGICKEJ SPOLOČNOSTI SLS A ČESKÉ SPOLEČNOSTI DĚTSKÉ NEUROLOGIE ČLS JEP

VEDOUCÍ REDAKTOR

prof. MUDr. Roman Herzig, Ph.D., FESO, FEAN
Neurologická klinika LF UK a FN Hradec Králové
roman.herzig@fnhk.cz

ZÁSTUPCE VEDOUCÍHO REDAKTORA

doc. MUDr. Edvard Ehler, CSc., FEAN
Neurologická klinika FZS UP a Pardubické krajské nemocnice, a. s.
edvard.ehler@nempk.cz

REDAKCE

doc. MUDr. Aleš Bartoš, Ph.D.
Neurologická klinika 3. LF UK a FN Královské Vinohrady, Praha
bartos@pcp.lf3.cuni.cz

prof. MUDr. Josef Bednařík, CSc., FCMA
Neurologická klinika LF MU a FN Brno
bednarik.josef@fnbrno.cz

prof. MUDr. Zuzana Gdovinová, PhD., FESO
Neurologická klinika LF UPJŠ a FN L. Pasteura Košice
zuzana.gdovinova@upjs.sk

prof. MUDr. Petr Marusič, Ph.D.
Neurologická klinika 2. LF UK a FN Motol, Praha
petr.marusic@fnmotol.cz

doc. MUDr. Hana Ošlejšková, Ph.D.
Klinika dětské neurologie LF MU a FN Brno
hoslej@fnbrno.cz

prof. MUDr. Evžen Růžička, DrSc., FCMA, FEAN
Hennerova neurologická klinika 1. LF UK a VFN v Praze
Evzen.Ruzicka@vfn.cz

prof. MUDr. Peter Valkovič, PhD.
II. neurologická klinika LF UK a UN Bratislava
peter.valkovic@gmail.com

prim. MUDr. Stanislav Voháňka, CSc., MBA
Neurologická klinika LF MU a FN Brno
svohanka@fnbrno.cz

SEKRETÁŘ REDAKCE

prof. MUDr. David Školoudík, Ph.D., FESO
Fakulta zdravotnických věd UP v Olomouci
david.skoloudik@upol.cz

REDAKČNÍ RADA

čestní členové
prof. J. Jankovic (Houston)
prof. O. Kolar (Indianapolis)
prof. R. Fahlbush (Erlangen)
prof. B. George (Paris)

členové
doc. MUDr. M. Bar, Ph.D., FESO
prof. MUDr. J. Benetin, PhD.
prof. MUDr. M. Galanda, CSc.
prim. MUDr. J. Hadač, Ph.D.
doc. MUDr. D. Horáková, Ph.D.
prof. MUDr. E. Kurča, PhD., FESO
prof. MUDr. Ľ. Lisý, DrSc.
prof. MUDr. M. Sameš, CSc.
prof. MUDr. M. Smrčka, Ph.D., MBA
prof. MUDr. P. Suchomel, Ph.D.
prof. MUDr. J. Šteňo, DrSc.
prof. MUDr. I. Štětkářová, CSc.
prof. MUDr. P. Turčáni, PhD.

© Česká lékařská společnost Jana Evangelisty Purkyně, Praha 2019

ČESKÁ A SLOVENSKÁ NEUROLOGIE A NEUROCHIRURGIE **http://www.csnn.eu**

Vydává Česká lékařská společnost J. E. Purkyně

Vedoucí redaktor prof. MUDr. Roman Herzig, Ph.D., FESO, FEAN

Registrační značka MK ČR E 4653. ISSN 1210-7859. ISSN pro on-line přístup 1802-4041.

Nakladatel: Ambit Media, a.s., Media Hall, Bidláky 20, 639 00 Brno.
Odpovědný redaktor: Mgr. Lucie Simonidesová. Grafická úprava: Karel Zlevor. Jazyková korektura: Mgr. Alena Šmídová

Vychází 6× ročně. Předplatné na rok činí 750 Kč (30 EUR + poštovné).
Objednávka předplatného na adrese: www.centram.cz.
Informace o podmínkách inzerce poskytuje a objednávky přijímá: Pavel Doležal, e-mail: pavel.dolezal@ambitmedia.cz, GSM: +420 602 632 249

Rukopisy zasílejte elektronicky na e-mail: csnn@ambitmedia.cz a nahrávejte přes redakční systém Open Journal System na webu www.csnn.eu.

Zaslané příspěvky se nevracejí. Vydavatel získá otištěním příspěvku výlučně nakladatelské právo k jeho užití. Otištěné příspěvky autorů nejsou honorovány, autoři obdrží bezplatně jeden výtisk časopisu. Vydavatel a redakční rada upozorňují, že za obsah a jazykové zpracování inzerátů a reklam odpovídá výhradně inzerent.

Žádná část tohoto časopisu nesmí být kopírována a rozmnožována za účelem dalšího rozšiřování v jakékoliv formě či jakýmkoliv způsobem, ať již mechanickým nebo elektronickým, vč. pořizování fotokopií, nahrávek, informačních databází na magnetických nosičích, bez písemného souhlasu vlastníka autorských práv a vydavatelského oprávnění.

Podrobná verze platných Pokynů pro autory je dostupná na http://www.csnn.eu.

Toto číslo vychází: 29. 3. 2019

REBIF ...STÁLE V POHYBU.[1-8]

Po 15 letech více než 8 z 10 pacientů, kteří pravidelně užívali přípravek Rebif®, nepotřebovalo při chůzi žádnou pomůcku.[4]

Po 15 letech nepotřebovalo pomůcku při chůzi 86 % pacientů*

Rebif® 20 let

Reference: 1. PRISMS Study Group. Lancet. 1998;352(9139):1498-1504. 2. PRISMS Study Group. Neurology. 2001;56(12):1628-1636. 3. Kappos L, et al. Neurology. 2006;67(6):944-953. 4. Kappos L et al. J Neurol Neurosurg Psychiatry 2015;86:1202–7. 5. Schwid S, et al. Clin Ther. 2007;29(9):2031-2048. 6. Rebif®. EU summary of product characteristics. July 2016. 7. SPECTRIMS Study Group. Neurology. 2001;56:1496–1504. 8. Veugelers P, et al. Mult Scler. 2009;15(11);1286-1294.

** MAXIMÁLNÍ EXPOZICE PŘÍPRAVKU REBIF® - přípravek užíván v průměru 14,7 let (n = 72). 86 % pacientů, kteří pravidelně užívali přípravek Rebif®, vykazovalo po 15 letech skóre EDSS < 6,0 (definované jako pacienti schopni chůze bez použití hole, berle nebo opory).*

Zkrácená informace o přípravku Rebif® (interferonum beta-1a)
Název přípravku a složení: Rebif injekční roztok v předplněné injekční stříkačce obsahuje 22 µg (6 MIU) nebo 44 µg (12 MIU) interferonu beta 1a v jedné injekční stříkačce, Rebif 8,8 µg + Rebif 22 µg injekční roztok v předplněné injekční stříkačce, balení k zahájení léčby, obsahuje 8,8 µg (2,6 MIU) či 22 µg (6 MIU) v předplněné injekční stříkačce, Rebif 22 µg/0,5 ml injekční roztok v zásobní vložce obsahuje 66 µg (18 MIU) interferonum beta-1a v 1,5 ml roztoku, Rebif 44 µg/0,5 ml injekční roztok v zásobní vložce obsahuje 132 µg (36 MIU) interferonum beta-1a v 1,5 ml roztoku. **Indikace:** Rebif je určen k léčbě pacientů s relabující roztroušenou sklerózou (RS). V klinických studiích byl tento stav charakterizován dvěma či více relapsy během uplynulých dvou let. Účinnost dosud nebyla prokázána u pacientů trpících sekundárně progresivní roztroušenou sklerózou probíhající bez relapsů. Rebif o síle 44 µg je také indikován k léčbě pacientů s jednou demyelinizační příhodou s aktivním zánětlivým procesem, pokud byly vyloučeny jiné diagnózy, a jestliže u nich hrozí vysoké riziko vzniku klinicky definitivní roztroušené sklerózy. **Nežádoucí účinky:** Velmi časté: neutropenie, lymfopenie, leukopenie, trombocytopenie, anemie, bolest hlavy, chřipkový syndrom, reakce v místě vpichu, asymptomatické zvýšení transamináz. Ostatní nežádoucí účinky byly hlášeny v nižších frekvencích. **Dávkování a způsob podání:** Doporučená dávka přípravku Rebif je 44 µg třikrát týdně. Nižší dávka 22 µg třikrát týdně se doporučuje u pacientů, kteří by dle názoru ošetřujícího lékaře nesnášeli vyšší dávku. Zahajovací balení přípravku Rebif odpovídá potřebám pacienta na první měsíc léčby. Podání je subkutánní. **Kontraindikace:** Zahájení léčby v době těhotenství, přecitlivělost na přirozený nebo rekombinantní interferon beta nebo na jakoukoli další složku přípravku, těžké depresivní poruchy a/nebo sebevražedné tendence. **Těhotenství a kojení:** Pacientky plánující těhotenství a pacientky, které otěhotní během léčby přípravkem Rebif, by měly být upozorněny na potenciální riziko a mělo by být zváženo ukončení léčby. Kvůli potenciálním vážným nežádoucím účinkům u kojenců by mělo být rozhodnuto, zda ukončit kojení nebo léčbu přípravkem Rebif. **Uchovávání:** Uchovávejte v chladničce (2 °C - 8 °C). Chraňte před mrazem. Pro používání doma můžete vyjmout Rebif z chladničky a uchovávat při teplotě do 25 °C jednorázově po dobu až 14 dní. Rebif musí být poté vrácen do chladničky. **Velikost balení:** Na českém trhu je dostupný Rebif v balení po 12 předplněných stříkačkách, balení k zahájení léčby po 6 a 6 předplněných stříkačkách a Rebif v balení po 4 zásobních vložkách. **Registrační čísla:** EU/1/98/063/003, 006, 007, 008, 009. **Držitel rozhodnutí o registraci:** Merck Europe B.V., Amsterdam, Nizozemsko. **Datum poslední revize textu:** 07/2018. Lék je vydáván pouze na lékařský předpis a je hrazen z prostředků veřejného pojištění. Před předepsáním léku si, prosím, přečtěte úplnou informaci o přípravku, kterou poskytneme na adrese společnosti Merck spol. s r.o., Na Hřebenech II 1718/10, 140 00 Praha 4, tel: +420 272 084 211, www.merck.cz, www.medimerck.cz

CZ/REB/0818/0013

ROZHODUJÍ ZKUŠENOSTI

Rebif® (interferon beta-1a)

MERCK

proLékaře.cz | 13.5.2026

MERCK

Welcome to

MAVENCLAD®

Přetrvávající vysoká účinnost

Pouze 20 dní perorální léčby přípravkem MAVENCLAD® v prvních 2 letech umožňuje zvládnout onemocnění po dobu 4 let[1–4]*†

Inovativní mechanizmus účinku

MAVENCLAD® je selektivní imunorekonstituční terapie (SIRT) s minimálním dopadem na vrozenou imunitu[1,5–10]

Dobře charakterizovaný profil bezpečnosti a snášenlivosti

Více než 12 let klinických zkušeností v léčbě roztroušené sklerózy[2,8,11–15]

Minimum kontrolních návštěv

MAVENCLAD® nevyžaduje náročné sledování pacienta[1,16–19]

Inovativní a snadná† léčba pro pacienty s vysoce aktivní relabující roztroušenou sklerózou

MAVENCLAD® cladribine tablets | INNOVATIVELY SIMPLE*

Reference: 1. MAVENCLAD® SmPC, 2017. **2.** Giovannoni G et al. N Engl J Med 2010;362:416–426. **3.** Giovannoni G et al. EAN 2017; [P0542]. **4.** Giovannoni G et al. Mult Scler J DOI: 10.1177/1352458517727603. **5.** Muraro PA et al. J Clin Invest 2014; 124:1168–1172. **6.** Williams T et al. BioDrugs 2013; 27:181–189. **7.** Baker D et al. Neurol Neuroimmunol Neuroinflamm 2017; 4:e360. **8.** Giovannoni G et al. N Engl J Med 2010; 362: 416–426 (supplementary information). **9.** Soelberg-Sorensen P et al. ENS 2009; [P359]. **10.** Soelberg-Sorensen P et al. ENS 2010; [P442]. **11.** Cook S et al. Mult Scler 2011; 17:578–593. **12.** Soelberg-Sorensen P et al. EAN 2017; [P0544]. **13.** Leist TP et al. Lancet Neurol 2014; 13:257–267. **14.** Freedman M et al. AAN 2016; [P3456]. **15.** Cook S et al. EAN 2017; [P0543]. **16.** Tecfidera SmPC, 2017. **17.** Gilenya SmPC, 2017. **18.** Lemtrada SmPC, 2016. **19.** Tysabri SmPC, 2017.

*Zvládnutí onemocnění odkazuje na 75,6% pacientů bez relapsu při absenci následné léčby během roku 3 a 4.[3]
†Maximálně 20 dní perorální léčby v prvních dvou letech.

Zkrácená informace o přípravku MAVENCLAD® (cladribinum)
Název přípravku a složení: MAVENCLAD® 10 mg tablety. Jedna tableta obsahuje cladribinum 10 mg. **Indikace:** Přípravek MAVENCLAD® je indikován k léčbě dospělých pacientů s vysoce aktivní relabující roztroušenou sklerózou (RS), definovanou na základě klinických charakteristik nebo pomocí zobrazovacích metod. **Nežádoucí účinky:** Velmi časté: lymfopenie. Časté: snížení počtu neutrofilů, labidlní herpes, dermatomální herpes zoster, vyrážka, alopecie. Ostatní nežádoucí účinky byly hlášeny v nižších frekvencích. **Dávkování a způsob podání:** Doporučená kumulativní dávka přípravku MAVENCLAD® je 3,5 mg/kg tělesné hmotnosti v průběhu 2 let podávaná jako 1 léčebný pulz v dávce 1,75 mg/kg za rok. Každý léčebný pulz zahrnuje 2 týdny léčby, jeden na začátku prvního měsíce a jeden na začátku druhého měsíce příslušného léčebného roku. Každý léčebný týden zahrnuje 4 nebo 5 dnů, během kterých dostane pacient 10 mg nebo 20 mg (jednu nebo dvě tablety) v jedné denní dávce v závislosti na tělesné hmotnosti. Po dokončení 2 léčebných pulzů není nutná žádná další léčba kladribinem během 3. a 4. roku. Opakované zahájení léčby po 4. roce nebylo hodnoceno. **Kontraindikace:** Hypersenzitivita na léčivou látku nebo na kteroukoli pomocnou látku přípravku, infekce virem lidské imunodeficience, aktivní chronická infekce (tuberkulóza nebo hepatitida), zahájení léčby kladribinem u imunokompromitovaných pacientů, včetně pacientů dostávajících v současné době imunosupresivní nebo myelosupresivní léčbu, aktivní malignitida, středně těžká nebo těžká porucha funkce ledvin (clearance kreatininu <60 ml/min), těhotenství a kojení. **Těhotenství a kojení:** Zkušenosti získané u člověka s jinými látkami inhibujícími syntézu DNA naznačují, že kladribin podávaný během těhotenství by mohl způsobit vrozené vady. Studie na zvířatech prokázaly reprodukční toxicitu. Není známa, zda se kladribin vylučuje do lidského mateřského mléka. Vzhledem k možným závažným nežádoucím účinkům u kojených dětí je kojení během léčby přípravkem MAVENCLAD® a 1 týden po poslední dávce kontraindikováno. **Uchovávání:** Uchovávejte v původním obalu, aby byl přípravek chráněn před vlhkostí. **Velikost balení:** Blistr z orientovaného polyamidu (OPA)/aluminia (Al)/polyvinylchloridu (PVC) - aluminia (Al), zatavený do kartonové krabičky a upevněný do dětského bezpečnostního vnějšího obalu. **Velikost balení:** 1, 4, 5, 6, 7 nebo 8 tablet. Na trhu nemusí být všechny velikosti balení. **Registrační čísla:** EU/1/17/1212/001, 002, 003, 004, 005, 006. **Držitel rozhodnutí o registraci:** Merck Europe B.V., Amsterdam, Nizozemsko. **Datum poslední revize textu:** 07/2018. Lék je vydáván pouze na lékařský předpis a je hrazen z prostředků veřejného pojištění. Před předepsáním léku si, prosím, přečtěte úplnou informaci o přípravku, kterou poskytneme na adrese společnosti Merck spol. s r.o.

MERCK spol. s r.o., Na Hřebenech II 1718/10, 140 00 Praha 4
telefon: +420 272 084 211, www.merck.cz, www.medimerck.cz

CZ/CLA/0918/0024