proLékaře.cz | 17.8.2025

doi: 10.14735/amcsnn2019574

Akutní amnestický syndrom při bilaterální lézi hipokampů jako raritní projev CMP

Acute amnestic syndrome as a rare consequence of bilateral ischemic hippocampal stroke

Vážená redakce,
akutní amnestický syndrom při bilaterální hipokampální lézi je raritním klinickým projevem akutní CMP. Dominujícím postiktálním deficitem našeho pacienta je vysoce selektivní postižení anterográdní deklarativní paměti.

Šedesátičtyřletý pacient byl v době vzniku CMP 8 let po operaci tumoru jazyka s oboustrannou blokovou disekcí krčních lymfatických uzlin s následnou radioterapií. Dále je dispenzarizován pro hypofunkci štítné žlázy, je nekuřák. Do Nemocnice Na Homolce byl přijat v únoru 2017 se 7 h trvající fluktující symptomatikou. Při vstupním neurologickém vyšetření u ležícího pacienta odeznívala nauzea, byl zcela normální nález při vyšetření hlavových nervů a pozorován lehký pravostranný neocerebelární syndrom s dystaxií neparetických končetin. CT mozku byla bez známek akutní ischemie, na CTA precerebrálních a intrakraniálních tepen byl patrný proximální uzávěr a. vertebralis dx. (AV dx.) ve V0–3 úseku, V4 úsek byl plněn retrográdně. Ostatní tepny ve vertebrobazilárním a karotickém povodí byly bez patologického nálezu. UZ vyšetření etiologii uzávěru AV dx. neobjasnilo. Interní nález a vstupní laboratorní vyšetření byly bez pozoruhodností. Reperfúzní terapie nebyla indikována pro výraznou spontánní regresi ložiskových příznaků a překročení časového okna (min. 7 h od prvních symptomů). Pacientovi bylo podáno 500 mg kyseliny acetylsalicylové, 80 mg atorvastatinu a byl hospitalizován na neurologické jednotce intenzivní péče. Kontrolní CT mozku za 24 h od vzniku CMP byla bez vývoje. Trvala frustní dystaxie pravostranných končetin. Pacient byl hemodynamicky stabilní a na EKG byl trvale sinusový rytmus. Přesto došlo 31 h od prvních příznaků a 24 h od příjmu k náhlé progresi neurologického deficitu. Pacient upadl do 2 min trvajícího bezvědomí s decereb-

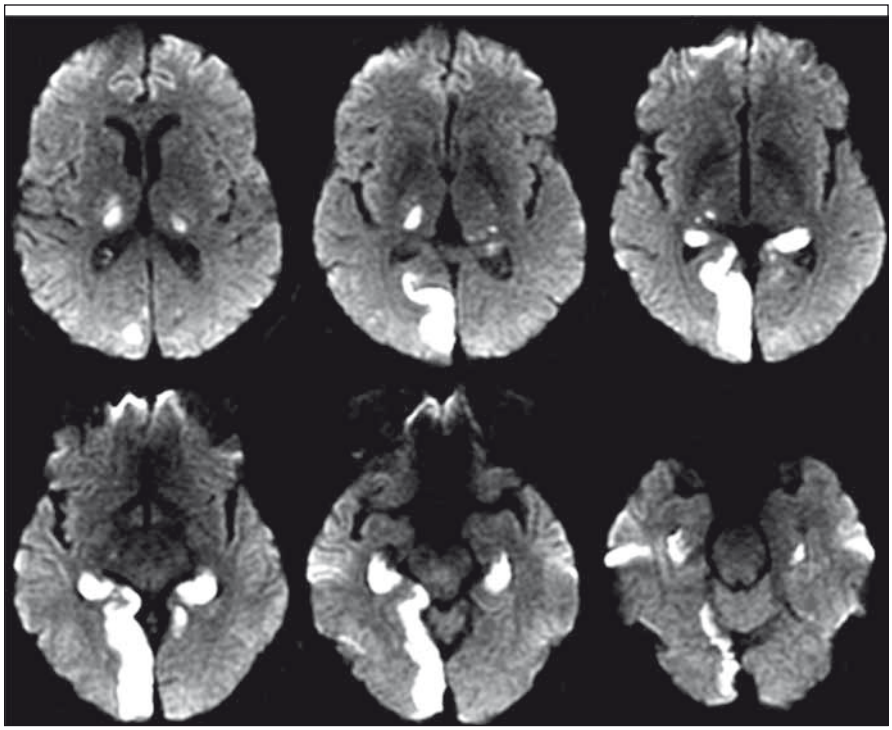

Obr. 1. DWI b 1000 v transverzální rovině.
Fig. 1. DWI b 1000, transversal plane.

Autoři deklarují, že v souvislosti s předmětem studie nemají žádné komerční zájmy.
The authors declare they have no potential conflicts of interest concerning drugs, products, or services used in the study.
Redakční rada potvrzuje, že rukopis práce splnil ICMJE kritéria pro publikace zasílané do biomedicínských časopisů.
The Editorial Board declares that the manuscript met the ICMJE "uniform requirements" for biomedical papers.

P. Mencl[1], L. Krámská[1,2], O. Bezdíček[3], Z. Vojtěch[1]

[1] Neurologické oddělení, Nemocnice Na Homolce, Praha
[2] Katedra psychologie, FF UK v Praze
[3] Neurologická klinika a Centrum klinických neurověd, 1. LF UK a VFN v Praze

MUDr. Pavel Mencl
Neurologické oddělení
Nemocnice Na Homolce
Roentgenova 2
150 30 Praha
e-mail: pavel.mencl@homolka.cz

Přijato k recenzi: 6. 5. 2019
Přijato do tisku: 21. 8. 2019

proLékaře.cz | 17.8.2025

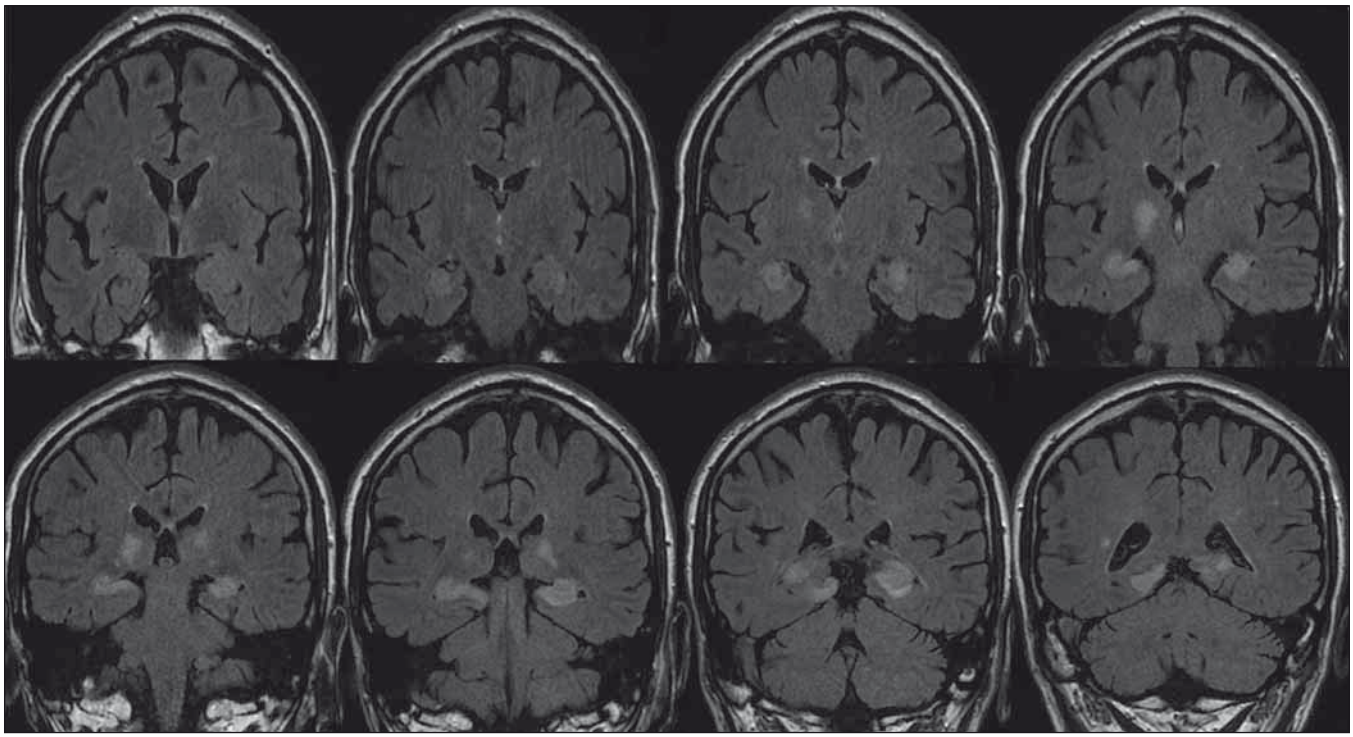

Obr. 2. T2 FLAIR v koronární rovině 96 h od CMP.
Fig. 2. T2 FLAIR, coronar plane 96 h after stroke.

račním postavením končetin. Následně se rozvinula středně těžká levostranná hemiparéza s hemiataxií, taktilní hemihypestézií a inkompletní levostranná hemianopie. Pacient byl zmatený, dezorientovaný a nepamatoval si nové informace. Při orientačním vyšetření kognitivních funkcí v akutní fázi již byl patrný těžký amnestický syndrom s častými konfabulacemi a anosognozií. Akutně provedená CT mozku (již třetí) byla nadále bez vývoje ischemických změn. Na CTA byl nově zjištěn uzávěr a. cerebri posterior dx. (ACP) v P2 úseku a retrográdní plnění AV 3–4 dx., tedy uzavíráno jako distální tromb-embolizace. Intravenózní trombolýza byla kontraindikována pro překročení terapeutického okna. Byla zvažována DSA s pokusem o katetrizační embolektomii. Pro možnost endovaskulárního přístupu pouze jedinou průchozí AV byla vyhodnocena jako velmi riziková a konsenzuálně kontraindikována. Na první MR 54 h od druhé ataky CMP jsou patrná ložiska subakutní ischemie okcipito-temporálně mediálně, více vpravo, v obou talamech (zejména nuclei ventrales posteriores thalami dx.) a v oblasti obou dorzálních hipokampů, kde postižení zasahuje do parahipokampálních gyrů, opět více vpravo (obr. 1, 2). Infratentoriální struktury zůstaly ušetřeny. Percheronova arterie nebyla zachycena na žádném z proběhlých vyšetření vč. vstupní CTA a distribuce ischemických ložisek neodpovídá jejímu typickému povodí, tedy došlo k embolizaci do obou ACP [1].

Při dimisi byla v objektivním nálezu patrná levostranná horní homonymní kvadrantanopie, levostranná hemiataxie s parestéziemi levé horní končetiny. Dominujícím deficitem byla těžká anterográdní amnézie. Modifikovaná Rankinova škála hodnocena 5, pacient pro kognitivní postižení vyžaduje trvalou péči druhé osoby. Etiologie CMP zůstala neobjasněna i přes extenzivní vyšetřování a jako sekundární prevence CMP doporučena kyselina acetylsalicylová 200 mg. Při ambulantních kontrolách po 2, 4, 6 a 12 měsících byl klinický a UZ nález stacionární.

Pro neuropsychologické sledování (provedeno 22. 2., 28. 2., 28. 3., 20. 9. 2017 – LK; 10. 4. a 24. 4. 2018 – OB) byla zvolena česká výzkumná verze metody Repeatable Battery for the Assessment of Neuropsychological Status (RBANS), které pacient absolvoval 5 dní a 11 dní po iktu a následně po 1, 6 a 14 měsících. Test má 4 paralelní verze, skládá se z 12 subtestů a jeho administrace trvá 20–30 min. Testová baterie je určena pro dospělé osoby; manuál uvádí normy podle věku a vzdělání [2,3]. Zahrnuje škály paměti, zrakově-prostorových funkcí, řeči a pozornosti. Z výsledků jednotlivých subtestů je patrné těžké postižení anterográdní verbální a vizuální paměti s opakovaným nulovým skóre při oddáleném vybavení seznamu slov / povídky a vybavení figury. Pacient nevytváří a nekonzoliduje nové paměťové stopy pro deklarativní paměť.

Pro další vyšetření (24. 4. 2018 OB) byla zvolena komplexní neuropsychologická baterie spolu s vyšetřením inteligence a paměti (Wechslerova inteligenční škála pro dospělé [WAIS-III] a Wechslerova paměťová škála [WMS-III]). Z hlediska obsahů paměti pacient trpěl těžkou anterográdní amnézií multimodální (nepamatuje si slova, věty, čísla, obličeje, významy). Z hlediska mechanizmů paměti měl poruchu ve vštípení a uložení v anterográdní komponentně, nikoliv ve vybavení v retrográdní komponentě (dovedl si vybavit, co dělal v dětství a dospívání: události i významy, obličeje atd.), rekognice zčásti zachovalá, zejména pro verbální materiál, méně pro vizuální. Z hlediska subsystémů paměti trpěl těžkou poruchou explicitní paměti, a to jak epizodické, tak sémantické v oddáleném vybavení, ale jeho krátkodobá a pracovní paměť (verbální i vizuální) byla na průměrné, prostorová pracovní paměť dokonce na mírně nadprůměrné úrovni. Autobiografická paměť byla opět pro dětství a dospívání zachovalá s těžkou poruchou v anterográdním smyslu. Na dobu okolo ischemické CMP má fokální am-

proLékaře.cz | 17.8.2025

nézii. Procedurální paměť zůstala zachovalá (stereotypy jako chůze, jízda na kole, řízení motorových vozidel by byl schopen, ale např. řízení na doporučení lékaře nevykonává). Jiné psychické funkce jsou na průměrné úrovni: celkově Mini-Mental State Examination (MMSE) skóre = 27; řeč (produkce i porozumění), zaměřená pozornost, exekutivní funkce, zrakově-konstrukční schopnosti, obkreslování, psychomotorické a motorické tempo. Jeho aktuální úroveň inteligence je na průměrné úrovni (cIQ = 109; 95% CI 100–116), úroveň premorbidní inteligence na nadprůměrné úrovni (cIQ = 121).

Ačkoli jsou ischemické CMP jednou z nejčastějších závažných neurologických chorob, ischemické postižení hipokampu, zejména oboustranné, je poměrně vzácné a obvykle vzniká při sekvenčních CMP [4]. Při bilaterální hipokampální lézi je narušeno ukládání informací do epizodické paměti současně pro verbální a nonverbální materiál, na rozdíl od pacientů s izolovaným levostranným postižením, kteří neukládají „pouze" nové verbální informace [5].

Hipokampus má individuálně variabilní cévní zásobení. A. chorioidea anterior k němu vydává a. hippocampalis anterior, která zásobuje jeho přední část [6]. Dorzální dvě třetiny hipokampu jsou zásobeny z větví ACP. A. hippocampalis media zásobuje střední a laterální část hipokampu, a. hippocampalis posterior jeho dorzální část. Akutní amnestický syndrom proto může vzniknout arterio-arteriální embolizací ve vertebrobazilárním povodí.

Zavedení MR umožnilo u tranzitorně či permanentně amnestických pacientů diagnostikovat akutní hipokampální CMP *in vivo*. Proto je u každého pacienta s akutně vzniklou anterográdní amnézií kromě CTA indikováno akutní provedení MR vč. DWI (difuzně vážené obrazy) sekvencí [7].

Výsledný neuropsychologický profil prezentovaného pacienta je pozoruhodný izolovaným postižením anterográdní komponenty explicitní paměti při jinak zachovalé premorbidní úrovni ostatních kognitivních domén a intelektu. Amnestický syndrom našeho pacienta je svou tíží a selektivním deficitem srovnatelný s proslulým Henrym Molaisonem.

Literatura

1. Harisuthan T, Kulkarni AV, Kuruttukulam GV. Uncommon anatomical variant – types artery of percheron infarcts: clinical-radiological correlations. Ann Indian Acad Neurol 2018; 21(1): 80–81. doi: 10.4103/aian.AIAN_363_17.

2. Věchetová G, Jarošová Z, Orlíková H et al. Assessment of cognitive functions using short repeatable neuropsychological batteries. Cesk Slov Neurol N 2018; 81/114(1): 29–36. doi: 10.14735/amcsnn201829.

3. Krámská L, Preiss M. Opakovatelná baterie vyšetření neuropsychol stavu – RBANS: český překlad a úprava. [nepublikovaný rukopis]. Pearson 2010.

4. Cachia D, Swearer J, Ferguson W et al. Selective cognitive patterns resulting from bilateral hippocampal ischemia. Arch Med Sci AMS 2011; 7(1): 168–172. doi: 10.5114/aoms.2011.20626.

5. Lezak MD, Howieson DB, Bigler ED et al. Neuropsychological assessment. 5th ed. New York: Oxford University Press 2012.

6. Amarenco P, Cohen P, Roullet E et al. Amnesic syndrome caused by infarction in the area of the left anterior choroidal artery. Rev Neurol (Paris) 1988; 144(1): 36–39.

7. Förster A, Griebe M, Gass A et al. Diffusion-weighted imaging for the differential diagnosis of disorders affecting the hippocampus. Cerebrovasc Dis Basel Switz 2012; 33(2): 104–115. doi: 10.1159/000332036.

Na webu csnn.eu naleznete rozšířenou verzi tohoto článku.