

Kongenitální fibróza zevních okoohybných svalů u české rodiny a její molekulárně genetická příčina

Congenital fibrosis of the extraocular muscles in a Czech family and its molecular genetic cause

Souhrn

Cíl: Kongenitální fibróza zevních okoohybných svalů (congenital fibrosis of the extraocular muscles; CFEOM) je vzácné autozomálně dominantní onemocnění charakterizované oboustrannou neprogresivní oftalmoplegií a ptózou. Cílem práce bylo popsat klinické projevy a určit molekulárně genetickou příčinu u čtyř postižených a jednoho nepostíženého člena čtyřgenerační rodiny s CFEOM. **Soubor a metodika:** Všichni jedinci podstoupili oční vyšetření. U probandky jsme provedli pomocí Sangerova sekvenování skríníng exonů 2, 8, 20 a 21 genu *KIF21A*. Stejnou metodou jsme testovali přítomnost zjištěné mutace u dalších příbuzných. **Výsledky:** Klinické nálezy byly typické u všech postižených jedinců. Konkrétně byla přítomna ptóza a nehybnost bulbů ve vertikále i v horizontále kompenzovaná záklonem hlavy při přímém pohledu, snížení zrakové ostrosti přičítané amblyopii a paradoxní synkinézy. V genu *KIF21A* jsme našli v heterozygotním stavu již dříve popsanou mutaci c.2860C>T; p.(Arg954Trp) u všech dostupných postižených členů rodiny s CFEOM. U vnuka probandky, který byl klinicky bez příznaků onemocnění, nebyla tato mutace nalezena. **Závěr:** CFEOM je závažné onemocnění, které vede celoživotně k funkčním a často i psychologickým obtížím. Příčina onemocnění na úrovni genu byla u pacientů českého původu s touto vzácnou chorobou určena poprvé.

Abstract

Aim: Congenital fibrosis of the extraocular muscles (CFEOM) is a rare autosomal dominant disorder characterized by bilateral non-progressive ophthalmoplegia and ptosis. The aim of this study was to identify the molecular genetic cause in a four-generation family with CFEOM and to describe the clinical findings in four affected and one unaffected member. **Patients and methods:** All patients underwent an eye examination. Exons 2, 8, 20 and 21 of the *KIF21A* gene were directly examined by Sanger sequencing in the proband. Sanger sequencing was also used to test for the presence of the detected mutation in other relatives. **Results:** Clinical findings were typical in all affected individuals manifesting as ptosis and severely limited vertical and horizontal eye movements with compensatory backward tilt of the head. All patients also had decreased visual acuity attributed to amblyopia and synkinetic eye movements; synergistic convergence on attempted vertical gaze and divergence in the downgaze. A known heterozygous mutation c.2860C>T; p.(Arg954Trp) in *KIF21A* was identified in all available affected family members with CFEOM. This mutation was not found in a grandson of the proband who had no clinical disease symptoms. **Conclusion:** CFEOM is a serious disorder leading to life-long functional and often psychological problems. The molecular genetic cause in patients of Czech origin has been discovered for the first time.

Tato práce vznikla za podpory projektů Univerzity Karlovy UNCE 204064, PROGRES Q26 a SVV 260367/2017.

Autoři deklarují, že v souvislosti s předmětem studie nemají žádné komerční zájmy.

The authors declare they have no potential conflicts of interest concerning drugs, products, or services used in the study.

Redakční rada potvrzuje, že rukopis práce splnil ICMJE kritéria pro publikace zasílané do biomedicínských časopisů.

The Editorial Board declares that the manuscript met the ICMJE "uniform requirements" for biomedical papers.

Ľ. Ďudáková¹, E. Vyháňková²,
P. Sklenka³, P. Kuthan³, P. Diblík³,
P. Lišková^{1,3}

¹ Klinika dětského a dorostového lékařství 1. LF UK a VFN v Praze

² Ústav biologie a lékařské genetiky, Oddělení klinické genetiky, FN Motol, Praha

³ Oční klinika 1. LF UK a VFN v Praze



doc. MUDr. Petra Lišková, MD,
Ph.D.

Klinika dětského a dorostového
lékařství

a Oční klinika 1. LF UK a VFN v Praze
Ke Karlovu 2

128 00 Praha

e-mail: petra.liskova@lf1.cuni.cz

Přijato k recenzi: 24. 4. 2019

Přijato do tisku: 13. 8. 2019

Klíčová slova

kongenitální fibróza okoohybných svalů –
ptóza – oftalmoplegie – *KIF21A*

Key words

congenital fibrosis of the extraocular
muscles – ptosis – ophthalmoplegia –
KIF21A

Úvod

Kongenitální fibróza zevních oko-hybných svalů (congenital fibrosis of the extraocular muscles; CFEOM), v české literatuře také označovaná jako vrozená stacionární zevní oftalmoplegie nebo syndrom vrozené fibrózy zevních oko-hybných svalů, je neprogresivní onemocnění charakterizované oko-hybnou poruchou projevující se ptózou, neschopností pohledu vzhůru a většinou i omezením pohledu do stran [1,2]. Tyto obtíže vedou k vynucenému držení hlavy se

zvednutou bradou. Dalším charakteristickým znakem jsou anomální synkinézy, nejčastěji při pokusu o pohled vzhůru, kdy se oči stáčí do konvergence [3]. Popsán byl i fenomén Marcuse Gunna – mandibulopalpebrální synkinéza [4,5].

Kongenitální fibróza zevních oko-hybných svalů není asociována s žádnými dalšími neurologickými či jinými abnormalitami [6,7]. *Post mortem* vyšetření [7] a MR [8,9] u jedinců s CFEOM typu 1 (CFEOM1) prokázaly hypoplazii n. oculomotorius variabilně aso-

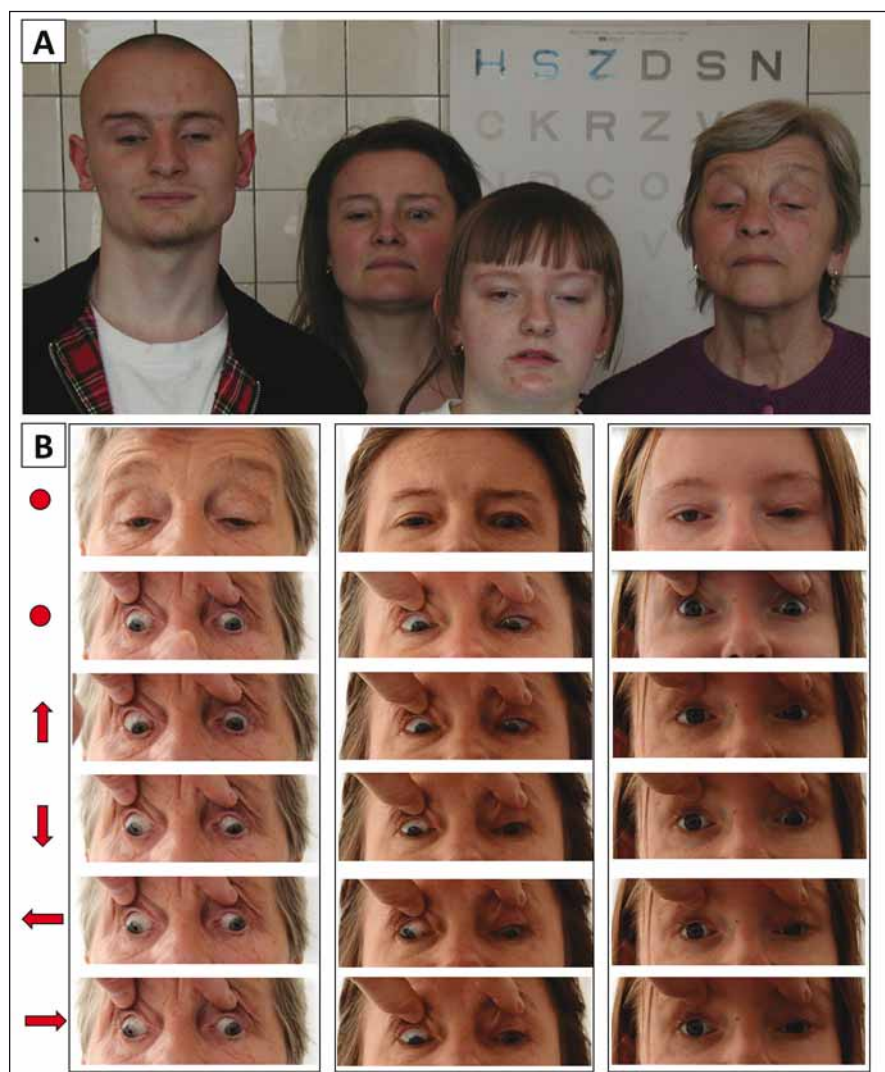
ciovanou s absencí n. abducens u pacientů se synkinézami, nerozdělení axonů do horní větve, a tím i ztrátu odpovídajících motorických neuronů, abnormální inervaci v orbitě a atrofií horního a vnitřního přímého a zvedáče horního víčka.

Prevalence onemocnění je odhadována 1 postižený na 230 tisíc obyvatel [10]. Výskyt onemocnění byl popsán celosvětově bez významnějších regionálních rozdílů [11]. Nejčastěji se CFEOM vyskytuje na podkladě mutací v genu *KIF21A* (OMIM *608283, kinesin family member 21A), asociovanými s typem 1 (CFEOM1; OMIM #135700) [12]. CFEOM typ 2 (CFEOM2, OMIM #602078) je způsoben mutacemi v genu *PHOX2A* (OMIM *602753, paired like homeobox 2A) [13] a CFEOM typ 3a (CFEOM3A; OMIM #600638) vzniká v důsledku mutací v genu *TUBB3* (OMIM *602661, tubulin beta-3) [14]. Historicky byly na základě klinických nálezů rozlišovány i další typy jako CFEOM1A a CFEOM3B, které jsou však nyní zahrnuty pod CFEOM1. Typ CFEOM3C byl popsán pouze v jedné třígenerační rodině a spojován s balancovanou nebo nebalancovanou translokací chromozomů 2 a 13 [15]. V literatuře lze dále najít i zmínku o CFEOM spojené s abnormalitami mozku, která vzniká na podkladě mutací v genu *TUBB2B* (OMIM *612850). Toto onemocnění je ale v současné době vedeno pod samostatným názvem „komplexní kortikální dysplazie s dalšími abnormalitami mozku“ (CDCBM7, OMIM #610031). V jedné rodině byl dále popsán tzv. Tukulův syndrom, někdy nazývaný i CFEOM4 (OMIM #609428). U 6 postižených jedinců se kromě neprogresivní oftalmoplegie a ptózy vyskytovala i oligodaktylie a oligosyndaktylie. Gen proto toto onemocnění zůstává neznámý, byl mapován do oblasti dlouhého raménka chromozomu 21 [16].

Typy CFEOM1 a CFEOM3 se dědí autozomálně dominantně, CFEOM2 je autozomálně recesivní onemocnění. Zatímco CFEOM1 a CFEOM2 je plně penetrantní choroba, u CFEOM3A byly popsány případy nositelů patogenních mutací bez manifestace známek onemocnění [11]. Klinicky jsou jednotlivé typy CFEOM od sebe velmi špatně rozlišitelné. Všechny vykazují od narození různou míru zevní oftalmoplegie, u typu 3 ale nemusí být přítomna ptóza, typ 2 a 3 může vykazovat normální primární postavení oka [11].

Soubor a metodika

Rodina s oko-hybnou poruchou byla odeslána na konziliární vyšetření na Ústav bio-



Obr. 1. Dokumentace oko-hybné poruchy u 3 příslušníků rodiny s diagnózou kongenitální fibrózy zevních oko-hybných svalů. (A) Čtyři vyšetřovaní rodinní příslušníci při pohledu vpřed, nápadné je vynucené postavení hlavy se záklonem, u očí s ptózou vyhlazení orbitopalpebrální rýhy. (B) Různé pohledové směry jsou vyznačeny šipkou, přímý pohled vpřed kolečkem (bez a s pasivním zvednutím víček).

Fig. 1. Documentation of eye movement abnormality in 3 members of one family with congenital fibrosis of the extraocular muscles. (A) Four examined family members looking straight ahead with a marked compensatory backward tilting of the head (B) Different gaze positions are indicated by arrows; primary gaze position (with and without passive lid elevation) is indicated with a dot.

Tab. 1. Souhrn klinických nálezů u postižených členů jedné rodiny s diagnózou kongenitální fibróza zevních okoohybných svalů. Označení pacienta je dle nákresu rodokmenu v obrázku Obr. 2A. Až na jedince IV:2 jsou záznamy o prodělaných operacích postaveny na anamnestických údajích získaných od pacienta.

Jedinec	Věk	NKZO		Brýlová korekce (D/cyl)		Ptóza		Nystagmus		Strabismus		Synkinéza	Prodělané operace
		OP	OL	OP	OL	OP	OL	OP	OL	OP	OL		
II:3	63	0,2	0,4	-1,5 D	-1,5 D	++	+++	ne-záškuby	ne-záškuby	hypo-a exotropie	hypo-a exotropie	ano	nebyla
III:3	40	0,6	0,2	-	-	+	-	ne-záškuby	ne-záškuby	hypo-a esotropie	hypo-a esotropie	ano	ano v dětství, detaily neznámý
IV:1	21	0,04	0,3	-	-	+	++	undulující	undulující	hypo-a exotropie	hypo-tropie	pouze OP při pohledu nahoru	operace strabismu OP 2x, operace ptózy víček OP 2x, OL 1x
IV:2	20	0,4	0,2	-9,5 D/ -1,0 cyl ax 41°	-11,25 D/ -1,25 cyl ax 162°	+	++	rotační	rotační	ne	hypo-a esotropie	pouze OL	operace strabismu OP a ptózy OL ve 3,5 letech

Ptóza i strabismus byly hodnoceny v primárním postavení. Použita byla uvedená škála ptózy + nad okraj zornice, ++ částečně zakrývající zornici, +++ zcela zakrývající zornici.

ax – axis; cyl – cylindr; D – dioptrie; NKZO – nejlepší korigovaná zraková ostrost; OL – oko levé; OP – oko pravé

logie a lékařské genetiky FN Motol, kde byla provedena detailní genealogická analýza vč. zakreslení rodokmenu. Oftalmologické vyšetření podstoupili pacienti na Oční klinice 1. LF a VFN v Praze, která je součástí Evropské referenční sítě pro vzácná onemocnění oka (ERN-EYE). Nejlepší korigovaná zraková ostrost byla stanovena na Snellenových optotypech.

Po podepsání informovaného souhlasu byl z leukocytů venózní krve izolován genetický materiál (DNA) kitem AutoGen Flex STAR (AutoGen, Holliston, MA, USA). Vzhledem k tomu, že klinický nález odpovídal onemocnění CFEOM, které je v literatuře v naprosté většině případů spojováno s mutacemi pouze ve 4 exonech (2, 8, 20 a 21) genu *KIF21A* [17,18], provedli jsme Sangerovo sekvenování polymerázové řetězové reakce produktů těchto exonů vč. přilehlých intronových oblastí. Amplifikace proběhla pomocí dříve publikovaných primerů [19] a vlastní sekvenace pak na kapilárním sekvenátoru ABI PRISM 3100 Genetic Analyzer (Applied Biosystems, Foster City, CA, USA). Jako referenční sekvenci jsme použili NM_001173464.1.

Patogenita zjištěných sekvenčních variant byla ověřována na základě studia literatury, pomocí různých predikčních softwarových nástrojů a vyhodnocením frekvencí nalezených změn v populační databázi gnomAD [20], která soustřeďuje exomová

data od více než 120 tisíc jedinců. Frekvence mutací specifické pro českou populaci byla získána z Národního centra lékařské genomiky [21].

Výsledky

Na první pohled nás zaujalo u všech čtyř rodinných příslušníků vynucené držení hlavy se zvednutou bradou (tzv. kompenzační postavení se záklonem) (obr. 1A).

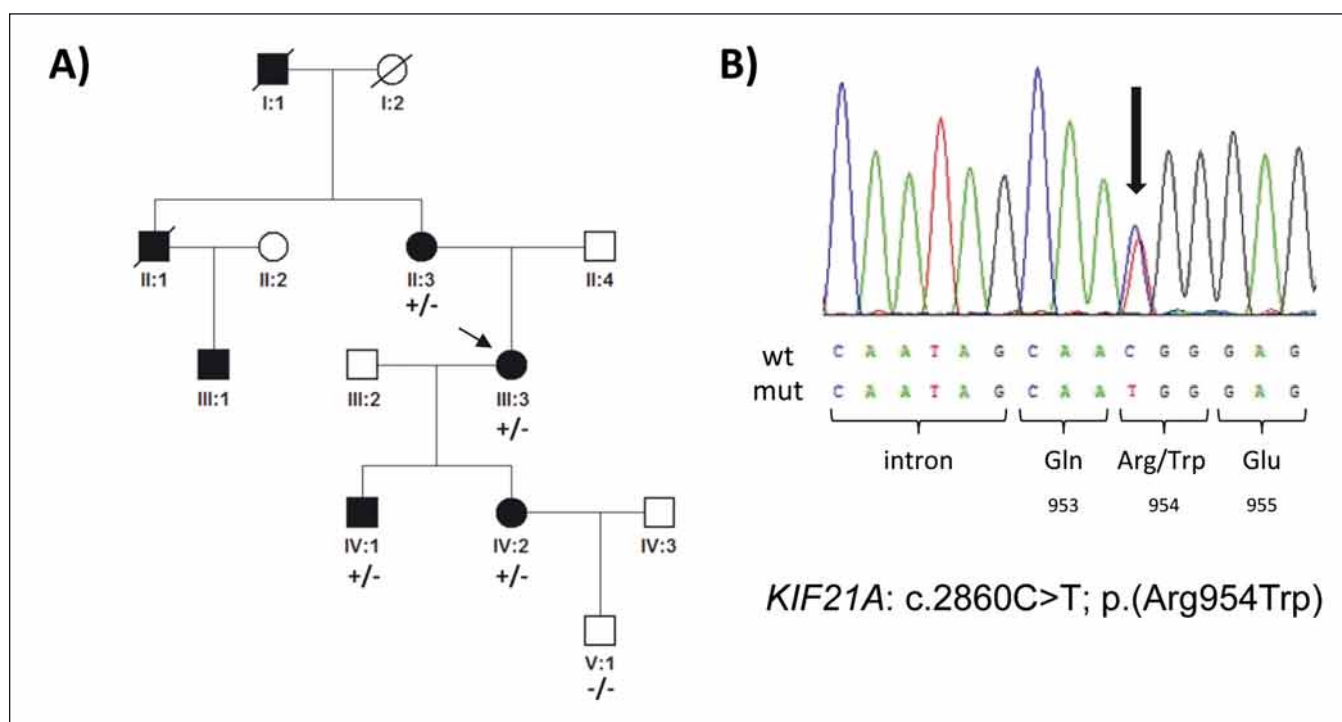
Až na ženu II:3 prodělali všichni vyšetřovaní v dětství operaci ke korekci postavení bulbů (tab. 1). Anamnesticky bylo u muže IV:1 již při narození pravé oko stočeno nazálně do té míry, že nebyla vidět rohovka. I přes chirurgické zákroky byl u všech postižených jedinců vizus snížen na podkladě amblyopie vzniklé v souvislosti s abnormálním postavením bulbů. U ženy IV:2 navíc došlo ke snížení zrakové ostrosti pravděpodobně i v souvislosti s oboustrannou těžkou myopií a astigmatismem, brýlová korekce na jejím pravém oku činila $-9,5 D = -1,0 \text{ cyl ax } 41^\circ$ a na levém oku $-11,5 D = -1,25 \text{ cyl ax } 102^\circ$. U ostatních tří příslušníků nebyly refrakční vady závažné (tab. 1), nicméně je třeba dodat, že přesnější změření pomocí autorefraktometru bylo nespolehlivé pro nemožnost pohledu vpřed.

Tři postižení jedinci měli oboustrannou ptózu víček, z toho dva asymetrickou. U probandky (III:3; obr. 2A) byla ptóza přítomna pouze na oku pravém, vlevo byla na-

opak zjištěna retrakce víčka. V souladu s diagnózou CFEOM bylo u všech vyšetřených jedinců pozorováno omezení pohybu očí ve vertikále i horizontále. Dále byla přítomna paradoxní synkinéza obou, event. pouze slabšího oka projevující se jako konvergence při pokusu o pohled vzhůru a divergenci při pohledu dolů s výjimkou muže IV:1 (obr. 1B, tab. 1). Je třeba ale zdůraznit, že tyto nálezy jsou ovlivněny i opakovanými operacemi ke korekci šilhání.

Základní klinické oční nálezy všech čtyř vyšetřených členů rodiny jsou shrnuty v tab. 1, rodokmen ukazuje obr. 2A.

U tří členů rodiny (II:3, IV:1, IV:2; obr. 2A) nebylo anamnesticky přítomno žádné další závažné onemocnění. 41letá probandka (III:3; obr. 2A) měla vrozenou srdeční vadu – bikuspidální aortální chlopeč s rozvojem významné aortální stenózy a dilatací ascendentní aorty. Ve věku 38 let u ní byla pro symptomatologii anginy pectoris III. stupně (podle Kanadské kardiologické společnosti) nutná náhrada aortální chlopně mechanickou protézou a ascendentní aorty cévní protézou. U dcery (IV:2; obr. 2A) byl kardiologický nález v normě, vč. echokardiografie, žena trpěla ale lehkou smíšenou nedoslýchavostí vlevo. Matka (II:3; obr. 2A) a syn probandky (IV:1; obr. 2A) kardiologem vyšetřeni nebyli, nicméně ve věku 63 a 21 let nevykazovali žádné známky závažnější po-



Obr. 2. Genetické nálezy v rodině s kongenitální fibrózou zevních okoohybných svalů. (A) Rodokmen rodiny a segregace mutace c.2860C>T v heterozygotním stavu. Probandka je označena šipkou. (B) Sekvenční chromatogram detekované mutace (označená šipkou), mutace mění na pozici 954 kodon pro aminokyselinu arginin na tryptofan. Postižené ženy jsou zobrazeny černým kolečkem, muži čtverečkem; +/- označuje jedince pozitivně testovaného na přítomnost mutace c.2860C>T; -/- jedince bez nálezu mutace.

Fig. 2. Genetic findings in a family with congenital fibrosis of the extraocular muscles. (A) Pedigree of the family and segregation of the heterozygous mutation c.2860C>T. The proband is indicated by an arrow. (B) Sequence chromatogram; the mutation (arrow) causes an arginine to tryptophan amino acid substitution at codon 954. Affected females are represented by black circles and males by black squares; mutation status in tested subjects is shown +/- for those who are heterozygous for the identified mutation and -/- for those who do not carry the pathogenic variant.

ruchy, která by byla velmi pravděpodobně i s ohledem na rodinnou anamnézu zachycena. U ženy IV:2, naposledy vyšetřené ve věku 21 let, byla dále zjištěna insuficience kardie, mírná neocerebelární symptomatika bilaterálně a hraniční hyperreflexivita dolních končetin. Všechny tyto nálezy ale byly vyhodnoceny jako náhodná koinkidence s diagnózou CFEOM, neboť v literatuře nejsou u pacientů s tímto onemocněním popisovány.

V genu *KIF21A* byla v exonu 21 zjištěna u probandky (III:3; obr. 2A) v heterozygotním stavu mutace c.2860C>T; p.(Arg954Trp) (obr. 2B). Tato mutace není přítomna v databázi v gnomAD s daty od více než 120 000 zdravých jedinců a v minulosti byla popsána jako nejčastější příčina CFEOM [13]. Stejnou mutaci jsme našli dále u postiženého syna (IV:1), dcery (VI:2) a u matky probandky (II:3), mutace nebyla nalezena u nepostiženého vnuka probandky (V:1; obr. 2A). Další rodinní příslušníci neprojevili o genetické testování zájem.

Diskuze

V rámci této práce jsme u pacientů českého původu s onemocněním CFEOM poprvé provedli molekulárně genetické testování a detekci kauzální mutace. Stejně jako v naší studované rodině, zvláště pokud se CFEOM vyskytuje u většího počtu rodinných příslušníků, bývá klinický obraz poruchy natolik charakteristický, že stanovení diagnózy by nemělo představovat větší obtíže. Detekcí kauzální mutace byla diagnóza definitivně potvrzena.

U všech vyšetřených dominovala na první pohled zřejmá ptóza a kompenzační postavení hlavy. Onemocnění se v rodině přenášelo zcela jednoznačně autozomálně dominantně. Nález byl natolik charakteristický, že jsme v zájmu pacientů neprovedli ani EMG ani test pasivní dukce, při kterém by došlo k traumatickému postižení spojivky. Všichni pacienti vykazovali snížení zrakové ostrosti, které bylo přičítáno amblyopii. Zajímavý byl nález těžké myopie a astigmatismu u 20leté ženy. Závažnější refrakční vady nebývají s tímto onemoc-

něním běžně spojovány [1]. U jedné ženy se vyskytovala i řada dalších systémových nálezů vč. závažné srdeční vady. V literatuře lze najít zmínku o více než 25 rodinách CFEOM1 na podkladě stejné mutace, jako byla pozorována v naší studované rodině. Souvislost s kardiologickým nálezem nebyla u členů s tímto onemocněním popsána [12,22,23]. Z tohoto důvodu se domníváme, že u probandky se jedná spíše o náhodný nález než o variabilně asociovaný znak CFEOM1.

Přestože je klinický obraz onemocnění velmi typický, vzhledem k tomu, že se jedná o vzácné onemocnění, může činit diferenciální diagnostika v běžné praxi obtíž. Uvažovat lze o jiných onemocněních manifestujících se jako chronická progresivní zevní oftalmoplegie, buď na podkladě mitochondriálního onemocnění nebo v rámci autozomálně dominantní okulofaryngeální dystrofie. Podobný klinický obraz může vzniknout i u endokrinní orbitopatie nebo u myastenie gravis. Hlavním diferenciálně diagnostickým znakem CFEOM je kongenitální manifes-

tace, která se u ostatních klinických jednotek nevyskytuje, a přestože některé znaky nemusí být vyjádřeny plně, podstatné je, že se po celý život nemění. Ptóza víček a porucha hybnosti, hlavně vertikální, je patrná ihned po narození, detailnější posouzení hybnosti, přítomnost synkinéz a kompenzační držení hlavy lze posoudit až po ukončení senzomotorického vývoje, tj. od 6. měsíce věku [5]. Napomoci může i rodinná anamnéza, pokud lze v rodokmenu vystopovat přenos z otce na syna, je mitochondriální etiologie vyloučena.

Mutace c.2860C>T v heterozygotním stavu byla popsána i jako *de novo* vzniklá [24]. V tomto případě je pak pacient v rodině jediný postižený, bez pozitivní rodinné anamnézy pro danou chorobu. Mutace se však na další generace přenáší s 50% pravděpodobností.

V české literatuře jsme našli popis klinických nálezů onemocnění CFEOM u 9 pacientů z 3 rodin [5]. Vzhledem k anamnestickým údajům nejstarší členky námi vyšetřené rodiny je pravděpodobné, že ona a její otec byly do této kohorty před několika desítkami let také zařazeny.

Kongenitální fibróza zevních okoohybných svalů se řadí do skupiny vrozených onemocnění s primární poruchou inervace okoohybných svalů. Již od 19. století se vedly spory o to, zda u těchto poruch je primární příčina neurogenní nebo myogenní. Neurogenní etiologii podporovaly různé synkinézy, pro myogenní svědčily histologicky prokázané fibrózy některých svalů [25,26]. Dnes je jasné, že primární je porucha inervace některých svalů. Soudí se, že u CFEOM dochází k abnormalitám růstu axonů a jejich správného směřování do cílového svalu.

Protein *KIF21A* je během vývoje i po jeho dokončení exprimován v řadě tkání, nejvíce pak v nervovém systému [27]. Mutace c.2860C>T v exonu 21 genu *KIF21A*, kterou jsme prokázali v heterozygotním stavu, byla opakovaně u pacientů s CFEOM1 z různých populací popsána, odhaduje se, že jejími nositeli je až 70 % pacientů s tímto onemocněním [17,18]. Tato patogenní varianta, stejně jako další popsané, narušuje tvorbu homodimerů a heterodimerů s proteinem *KIF21B* a tím autoinhibiční mechanismus mezi motorickou doménou a regulační oblastí *KIF21A*, což následně vede k její hyperaktivaci [28].

Selektivita postižení u CFEOM1 nebyla dosud uspokojivě vysvětlena. Soudí se, že u všech typů CFEOM je postižen proces modulace buněčné signalizace, dynamiky cytoskeletu. Příčina selektivní vulnerability

pouze některých nervů se vysvětluje rozdíly v neuronálních populacích [29].

Léčba CFEOM je chirurgická, nicméně vzhledem k těžkým vazivovým změnám okoohybných svalů a jejich anomální inervaci nebývá příliš úspěšná. Rodiče postižených dětí i pacienti samotní si především přejí zmírnění vynuceného držení hlavy pro ptózu a hypotropii očí. Pacienti z námi vyšetřené rodiny také prodělali v minulosti několik zákroků zaměřených na korekci ptózy a hypotropie bez výraznějšího efektu, jak bylo zjištěno při našem vyšetření a také dle subjektivního hodnocení pacientů. Výsledný stav operovaných příslušníků se příliš nelišil od matky probandky, která žádné operace neprodělala. Vedle těžkých vazivových změn okoohybných svalů bývá úskalím výkonu riziko expoziční keratitidy či vředu z lagofthalmu při chybějícím Bellově fenoménu. Vzhledem k variabilitě postižení jednotlivých svalů vyžaduje indikace a výběr vhodného chirurgického výkonu vysloveně individuální přístup [5,30]. Pacient by měl být odeslán ke zkušenému oftalmologovi, který posoudí možnosti jak konzervativní (předpis brýlové korekce), tak i chirurgické léčby (operace ptózy víček, úprava strabizmu).

K pacientům s CFEOM diagnózou je tedy třeba přistupovat individuálně, ať již z hlediska možné chirurgické léčby, tak i v rámci genetického poradenství. Protože onemocnění působí často celoživotní funkční, psychické a společenské potíže, lze v případě stanovení molekulárně genetické příčiny zvážit i preimplantační nebo prenatální diagnostiku. V literatuře byla již preimplantační diagnostika z této indikace dokumentována [31,32].

Literatura

1. Sener EC, Lee BA, Turgut B et al. A clinically variant fibrosis syndrome in a Turkish family maps to the CFEOM1 locus on chromosome 12. *Arch Ophthalmol* 2000; 118(8): 1090–1097. doi: 10.1001/archophth.118.8.1090.
2. Engle EC, Kunkel LM, Specht LA et al. Mapping a gene for congenital fibrosis of the extraocular muscles to the centromeric region of chromosome 12. *Nat Genet* 1994; 7(1): 69–73. doi: 10.1038/ng0594-69.
3. Lim KH, Engle EC, Demer JL. Abnormalities of the oculomotor nerve in congenital fibrosis of the extraocular muscles and congenital oculomotor palsy. *Invest Ophthalmol Vis Sci* 2007; 48(4): 1601–1606. doi: 10.1167/iovs.06-0691.
4. Yamada K, Hunter DG, Andrews C et al. A novel *KIF21A* mutation in a patient with congenital fibrosis of the extraocular muscles and Marcus Gunn jaw-winking phenomenon. *Arch Ophthalmol* 2005; 123(9): 1254–1259. doi: 10.1001/archophth.123.9.1254.
5. Otrádovec J. *Klinická neurooftalmologie*. 1. vyd. Praha: Grada Publishing 2003.

6. Heidary G, Engle EC, Hunter DG. Congenital fibrosis of the extraocular muscles. *Semin Ophthalmol* 2008; 23(1): 3–8. doi: 10.1080/08820530701745181.
7. Engle EC, Goumnerov BC, McKeown CA et al. Oculomotor nerve and muscle abnormalities in congenital fibrosis of the extraocular muscles. *Ann Neurol* 1997; 41(3): 314–325. doi: 10.1002/ana.410410306.
8. Miao W, Man F, Wu S et al. Brain abnormalities in congenital fibrosis of the extraocular muscles type 1: a multimodal MRI imaging study. *PLoS One* 2015; 10(7): e0133473. doi: 10.1371/journal.pone.0133473.
9. Kim JH, Hwang JM. Hypoplastic oculomotor nerve and absent abducens nerve in congenital fibrosis syndrome and synergistic divergence with magnetic resonance imaging. *Ophthalmol* 2005; 112(4): 728–732. doi: 10.1016/j.ophtha.2004.12.006.
10. Reck AC, Manners R, Hatchwell E. Phenotypic heterogeneity may occur in congenital fibrosis of the extraocular muscles. *Br J Ophthalmol* 1998; 82(6): 676–679. doi: 10.1136/bjo.82.6.676.
11. Whitman M, Hunter DG, Engle EC. Congenital fibrosis of the extraocular muscles. In: Adam MP, Ardinger HH, Pagon RA et al (eds.). *GeneReviews*. Seattle: University of Washington 1993.
12. Yamada K, Andrews C, Chan WM et al. Heterozygous mutations of the kinesin *KIF21A* in congenital fibrosis of the extraocular muscles type 1 (CFEOM1). *Nat Genet* 2003; 35: 318–321.
13. Nakano M, Yamada K, Fain J et al. Homozygous mutations in *ARIX* (*PHOX2A*) result in congenital fibrosis of the extraocular muscles type 2. *Nat Genet* 2001; 29(3): 315–320. doi: 10.1038/ng744.
14. Tischfield MA, Baris HN, Wu C et al. Human *TUBB3* mutations perturb microtubule dynamics, kinesin interactions, and axon guidance. *Cell* 2010; 140(1): 74–87. doi: 10.1016/j.cell.2009.12.011.
15. Aubourg P, Krahn M, Bernard R et al. Assignment of a new congenital fibrosis of extraocular muscles type 3 (CFEOM3) locus, FEOM4, based on a balanced translocation t(2;13)(q37.3;q12.11) and identification of candidate genes. *J Med Genet* 2005; 42(3): 253–259. doi: 10.1136/jmg.2004.021899.
16. Tukei T, Uzumcu A, Gezer A et al. A new syndrome, congenital extraocular muscle fibrosis with ulnar hand anomalies, maps to chromosome 21qter. *J Med Genet* 2005; 42(5): 408–415. doi: 10.1136/jmg.2004.026138.
17. Khan AO, Shinwari J, Omar A et al. Lack of *KIF21A* mutations in congenital fibrosis of the extraocular muscles type I patients from consanguineous Saudi Arabian families. *Mol Vis* 2011; 17: 218–224.
18. Chan WM, Andrews C, Dragan L et al. Three novel mutations in *KIF21A* highlight the importance of the third coiled-coil stalk domain in the etiology of CFEOM1. *BMC Genet* 2007; 8: 26. doi: 10.1186/1471-2156-8-26.
19. Ali Z, Xing C, Anwar D et al. A novel *de novo* *KIF21A* mutation in a patient with congenital fibrosis of the extraocular muscles and Mobius syndrome. *Mol Vis* 2014; 20: 368–375.
20. *gnomAD* browser. [online]. Available from URL: <https://gnomad.broadinstitute.org/>.
21. Národní centrum lékařské genomiky. [online]. Dostupné z URL: <https://ncmg.cz/>.
22. Rudolph G, Nentwich M, Hellebrand H et al. *KIF21A* variant R954W in familial or sporadic cases of CFEOM1. *Eur J Ophthalmol* 2009; 19(4): 667–674.
23. Li ND, Zhao J, Wang LM et al. R954 mutations in *KIF21A* gene in Chinese patients with congenital fibrosis of extraocular muscles. *Zhonghua Yan Ke Za Zhi* 2012; 48(12): 1077–1082.
24. Yang X, Yamada K, Katz B et al. *KIF21A* mutations in two Chinese families with congenital fibrosis of the extraocular muscles (CFEOM). *Mol Vis* 2010; 16: 2062–2070.

25. Harley RD, Rodrigues MM, Crawford JS. Congenital fibrosis of the extraocular muscles. *Trans Am Ophthalmol Soc* 1978; 76: 197–226.
26. Sudiwala S, Knox SM. The emerging role of cranial nerves in shaping craniofacial development. *Genesis* 2019; 57(1): e23282. doi: 10.1002/dvg.23282.
27. Desai J, Velo MP, Yamada K et al. Spatiotemporal expression pattern of *KIF21A* during normal embryonic development and in congenital fibrosis of the extraocular muscles type 1 (CFEOM1). *Gene Expr Pat-*
- terns 2012; 12(5–6): 180–188. doi: 10.1016/j.jep.2012.03.003.
28. Bianchi S, van Riel WE, Kraatz SH et al. Structural basis for misregulation of kinesin *KIF21A* autoinhibition by CFEOM1 disease mutations. *Sci Rep* 2016; 6: 30668. doi: 10.1038/srep30668.
29. Whitman MC, Engle EC. Ocular congenital cranial dysinnervation disorders (CCDDs): insights into axon growth and guidance. *Hum Mol Genet* 2017; 26(R1): R37–R44. doi: 10.1093/hmg/ddx168.
30. Magli A, de Berardinis T, D'Esposito F et al. Clinical and surgical data of affected members of a classic CFEOM I family. *BMC Ophthalmol* 2003; 3: 6.
31. Hlavata L, Dudakova L, Trkova M et al. [Preimplantation genetic diagnosis and monogenic inherited eye diseases]. *Cesk Slov Oftalmol* 2016; 72(5): 167–171.
32. De Rycke M, Belva F, Goossens V et al. ESHRE PGD Consortium data collection XIII: cycles from January to December 2010 with pregnancy follow-up to October 2011. *Hum Reprod* 2015; 30(8): 1763–1789. doi: 10.1093/humrep/dev122.

Soutěž o nejlepší práci publikovanou v časopise Česká a slovenská neurologie a neurochirurgie

V roce 2019, stejně jako v předchozích letech, probíhá soutěž o nejlepší článek časopisu ČSNN. Zařazeny budou práce otištěné v číslech 2019/1–6. Vítěze vyberou členové redakční rady a bude vyhlášen u příležitosti 33. Českého a slovenského neurologického sjezdu v Praze.

Předem děkujeme všem autorům za zasláné příspěvky.