

Perforace jícnu způsobená dislokovanou krční dlahou pět let po operaci krční páteře – vzácná komplikace

Esophageal perforation caused by dislocated cervical plate five years after cervical spine surgery – a rare complication

Vážená redakce,
stabilizace krční páteře naložením přední krční dlahy představuje již řadu let standardní techniku, která může být zvolena pro

řešení celé řady patologií postihujících krční páteř. Jedná se o bezpečnou a rutinní techniku s nízkým výskytem komplikací. Jednu z potenciálních komplikací představuje uvol-

Autoři deklarují, že v souvislosti s předmětem studie nemají žádné komerční zájmy.

The authors declare they have no potential conflicts of interest concerning drugs, products, or services used in the study.

Redakční rada potvrzuje, že rukopis práce splnil ICMJE kritéria pro publikace zasílané do biomedicínských časopisů.

The Editorial Board declares that the manuscript met the ICMJE "uniform requirements" for biomedical papers.

R. Pohnán¹, P. Vaněk², K. Menclová¹,
J. Kalvach¹, D. Netuka²

¹Chirurgická klinika 2. LF UK a ÚVN, Praha

²Neurochirurgická a neuroonkologická klinika 1. LF UK a ÚVN, Praha



MUDr. Radek Pohnán, Ph.D.

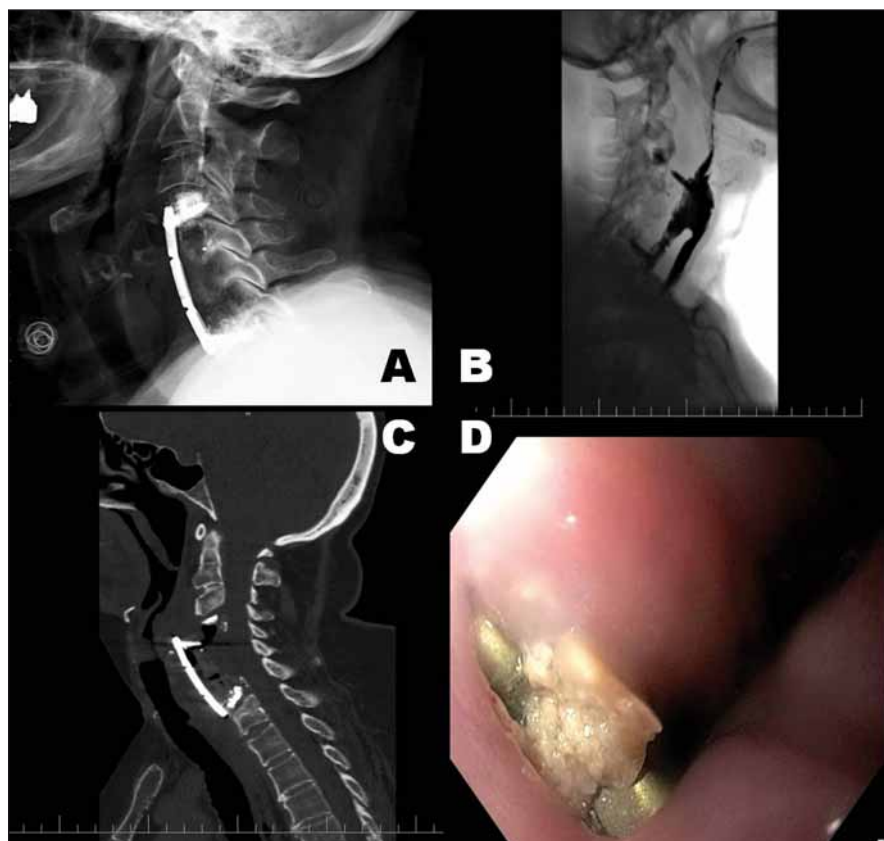
Chirurgická klinika 2. LF UK
a ÚVN – VFN Praha

U Vojenské nemocnice 1200
169 02 Praha

e-mail: radek.pohnan@uvn.cz

Přijato k recenzi: 30. 5. 2019

Přijato do tisku: 22. 8. 2019



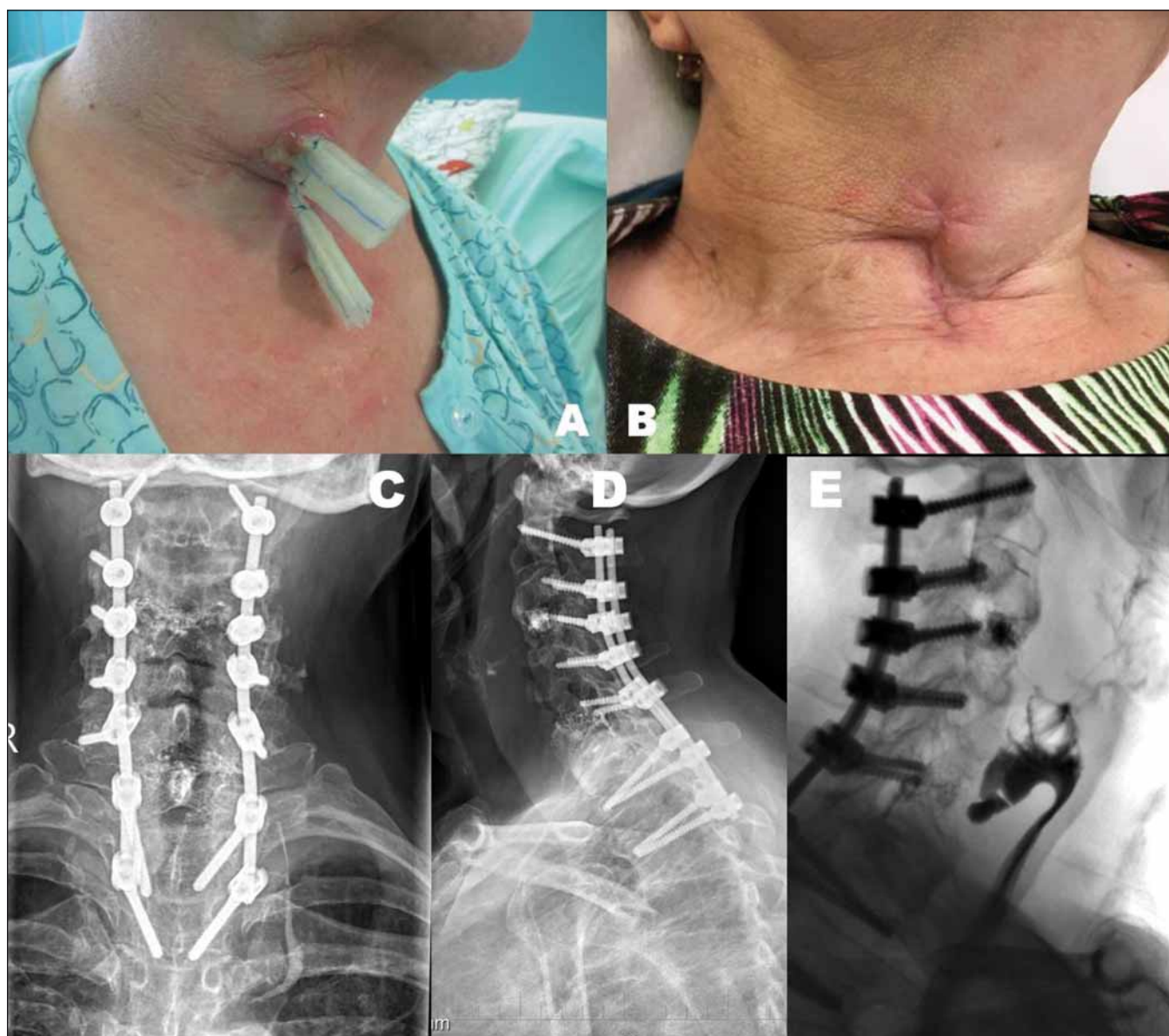
Obr. 1. (A) RTG krční páteře 1 rok od primární operace, (B) skiaskopie jícnu zobrazující uvolněnou dlahu s migrací do jícnu, kontrastní látka uniká podél dlahy, (C) esofagoskopie zobrazující dlahu prominující v krční části jícnu, (D) CT krku zobrazující uvolněnou dlahu s migrací do jícnu.

Fig. 1. (A) X-ray of the neck spine 1 year after primary surgery, (B) esophageal fluoroscopy showing the disengaged plate with migration to the esophagus, contrast agent is spilling out along the plate, (C) esophagoscopy depicting a plate migrated to the cervical part of the esophagus, (D) neck CT scan showing the disengaged plate with migration to the esophagus.

Práce byla podpořena Institucionální podporou projekt MO 1012.

nění a možná migrace šroubů nebo celého dlahového systému. Ve většině případů se jedná o asymptomatické nálezy. Migrující implantát může způsobit závažné až fatální komplikace [1–3]. V tomto sdělení představujeme vzácný případ dislokace přední krční dlahy s perforací jícnu.

Sedmdesátiletá polymorbidní pacientka s anamnézou komplexní a úspěšné léčby



Obr. 2. (A) Drenáž jícnu – pooperační stav, (B) stav po kompletním zhojení, (C,D) RTG krční páteře 6 měsíců po reoperaci, (E) skioskopie jícnu 6 měsíců po druhé operaci zobrazující reziduální deformitu orálního jícnu.

Fig. 2. (A) Esophageal drainage – postoperative condition, (B) condition after complete healing, (C,D) X-ray of the neck spine 6 months after second surgery, (E) fluoroscopy 6 months after second surgery showing residual esophageal deformity.

pro pokročilý duktální invazivní karcinom pravé mammy (remise 4 roky) byla v září 2013 vyšetřována pro měsíc trvající progresující poruchu hybnosti pravé horní končetiny (oslabení elevace v rameni a flexe v lokti) s hypestezií v dermatomu C5 vpravo. Při MR bylo zobrazeno osteolytické poškození obratlových těl C5 a 6 s kyfotizací a propagací měkkých hmot do páteřního kanálu. Pro suspektní solitární metachronní symptomatickou metastázu karcinomu prsu byla pacientka indikována k operačnímu řešení.

V říjnu 2013 byla z předního přístupu provedena somatektomie C5 a 6, obratlová těla

byla nahrazena expandibilní náhradou obratlového těla ECD (Synthes, Raynham, MA, USA) se stabilizací páteře ABC dlahou (BBraun, Melsungen, Německo) s monokortikálními šrouby. Vzhledem k peroperačně zjištěné horší kostní kvalitě byla instrumentovaná těla C4 a C7 před zavedením šroubů augmentována kostním cementem. Operační výkon proběhl nekomplikovaně. Nemocná byla vertikalizována první pooperační den po kontrolním rentgenovém snímku. Definitivním nálezem histologického vyšetření nebyl sekundární nádorový proces, ale zánětlivé a reparativní změny svědčící pro osteomyeli-

tidu, pro kterou byla zavedena cílená antibiotická léčba. Od původně plánované zadní instrumentace bylo nakonec ustoupeno. Další průběh hospitalizace byl nekomplikovaný a pacientka byla propuštěna do domácí péče. K úplnému obnovení hybnosti na pravé končetině došlo během několika měsíců po operaci. Při následných kontrolách po 12 (obr. 1A), 24, 36 a 48 měsících byla žena v celkově dobrém stavu, bez subjektivních obtíží a se stacionárním uspokojivým nálezem na kontrolních rentgenových snímcích.

Po 5 letech od operace páteře (říjen 2018) se pacientka dostavila k vyšetření pro

5 týdnů trvající odynofagie a dysfagie. Jediným patologickým nálezem při klinickém vyšetření byla dysfonie. Laboratorní vyšetření ukázalo diskrétní elevace zánětlivých parametrů (leukocyty $10,18 \times 10^9$, C-reaktivní protein 31 mg/l).

V listopadu 2018 bylo při skiaskopii jícnu zjištěno uvolnění dlahy a její dislokace do jícnu s píštělí orálního jícnu směrem k páteři C5/6 (obr. 1B). CT krku a kontrolní ezofagoskopie potvrdily prominující kovový materiál v krční části jícnu (obr. 1C, D). Pro tento nález byla nemocná indikována k operaci. K zajištění pooperační nutrice byla pacientce zavedena perkutánní endoskopická gastrostomie (PEG).

V prosinci 2018 byla provedena plánovaná operace. Z původního řezu byl exponován prevertebrální prostor. Během operace byly evakuovány zánětlivé hmoty a granulační tkáň mezi jícnem a vlastní dlahou. Dlahy byla svou proximální polovinou proleželá do zadní stěny jícnu s defektem jeho stěny o velikosti 3×1 cm. Po odstranění celého předního dlahového systému byla z okrajů perforace snesena navalitá vazivová a granulační tkáň a defekt byl převeden na kontrolovanou krční píštěl s drenáží jícnu (obr. 2A). V další fázi operace byla ze zadního přístupu provedena dorzální stabilizace krční páteře. Devátý pooperační den byla pacientka propuštěna do domácího léčení s ambulantními kontrolami, 18. pooperační den byl zaveden perorální příjem pro tekutou dietu a 60. pooperační den byl obnoven plný perorální příjem a zrušena PEG.

Šest měsíců po operaci je pacientka v celkově dobrém stavu, bez dysfonie a bez subjektivních obtíží s plně obnoveným perorálním příjmem bez poruchy polykání (obr. 2B–E).

Stabilizace páteře pomocí osteosyntetických materiálů patří k nejčastějším chirurgickým zákrokům v oblasti krční páteře. Metoda předního krčního dlahování je vysoce účinnou a bezpečnou technikou. V závislosti na typu patologie a na druhu a rozsahu vlastního výkonu jsou komplikace popisovány v širokém rozmezí u 0–21 % pacientů stabilizovaných přední krční dlahou [4,5]. Nej-

častějšími komplikacemi jsou odynofagie a ranné infekce [6,7]. Formou kazuistik byly prezentovány iatrogenní poranění jícnu a průdušnice při operaci [8–10].

Perforace jícnu v důsledku uvolnění šroubů nebo dlahy patří k raritním komplikacím. Jsou uvedeny jednotlivé případy migrace šroubů, které buď prošly trávícím traktem, byly vykašlány nebo se dislokovaly do pohrudniční dutiny [1–3,9]. Doba, za kterou dojde k migraci a perforaci jícnu, je dle jednotlivých sdělení variabilní od 1 do 11 let [11].

V případě této pacientky bylo pro suspektní monometastatické symptomatické postižení krčních obratlů přistoupeno k paliativní stabilizaci s menším důrazem na zajištění kvalitní kostní dězy. Po zjištění zánětlivé povahy nálezu jsme se rozhodli pacientku nezatěžovat kombinovaným výkonem pro vysoké riziko ranných komplikací při floridní infekci. Nemocná byla sledována v pravidelných intervalech s úvahou o doplnění zadní instrumentace v případě zhoršení grafického nálezu. Po 2 letech jsme již považovali riziko selhání instrumentace za minimální. I s ohledem na tento případ považujeme za nutné u pacientů po dvouetážové somatektomii doplnit k přední stabilizaci i zadní instrumentaci.

Symptomatologie perforace krčního jícnu je pestrá a může zahrnovat bolesti krku, dysfonie, dysfagie a odynofagie. Letalita poranění jícnu je vysoká. Pohybuje se v rozmezí 20–65 % [6,7]. S perforací jícnu jsou spojeny další komplikace – sepse, mediastinitida, pneumonie a vznik píštělí [10,12].

Přestože je perforace jícnu potenciálně smrtelnou komplikací, tak u naší nemocné nedošlo k dalším závažným nebo život ohrožujícím komplikacím. Uvolnění dlahy vedlo k tlakové nekróze zadní stěny orálního jícnu. Dlahy postupně svým proximálním okrajem vcestovala do jícnu. Rozsáhlé granulace a fibroprodukce zabránily přestupu zánětu do preformovaných prostor krku a mezihrudí. Po odstranění osteosyntetického materiálu a exkluzi perorálního příjmu s derivací slin došlo k uzavření defektu jícnu.

Při perforaci orálního jícnu je možné provést primární suturu do 24 h od jejího vzniku,

později je možná již jen drenáž postižené části jícnu [2,8,10,12].

Perforace jícnu uvolněnou dlahou po spondylochirurgické operaci patří k raritním komplikacím. U pacientů, kteří podstoupili spinální výkon a mají obtíže a symptomy odpovídající postižení jícnu, je nutné v rámci diagnostické rozvahy pomýšlet i na možné selhání a migraci komponenty osteosyntetického materiálu.

Literatura

1. Sahjpal RL. Esophageal perforation from anterior cervical screw migration. *Surg Neurol* 2006; 68(2): 205–209. doi: 10.1016/j.surneu.2006.09.032.
2. Orlando ER, Caroli E, Luigi F. Management of the cervical esophagus and hypofarinx perforations complicating anterior cervical spine surgery. *Spine* 2003; 28(15): E290–E295. doi: 10.1097/01.BRS.0000087093.89889.0A.
3. Lowery GL, McDonough RF. The significance of hardware failure in anterior cervical plate fixation. *Patients with 2- to 7- year follow-up. Spine (Phila Pa 1976)* 1998; 23(2): 181–187. doi: 10.1097/00007632-199801150-00006.
4. Yerneni K, Burke JF, Chunduru P et al. Safety of outpatient anterior cervical discectomy and fusion: a systematic review and meta-analysis. *Neurosurgery* 2019. in press. doi: org/10.1093/neuros/nyy636.
5. Findlay C, Ayis S, Demetriades AK. Total disc replacement versus anterior cervical discectomy and fusion. *Bone Joint J* 2018; 100-B(8): 991–1001. doi: 10.1302/0301-620x.100b8.bjj-2018-0120.r1.
6. Feng YT, Hwang SL, Lin CL et al. Safety and resource utilization of anterior cervical discectomy and fusion. *Kaohsiung J Med Sci* 2008; 28(9): 495–499. doi: 10.1016/j.kjms.2012.04.007.
7. Garringer SM, Sasso RC. Safety of anterior cervical discectomy and fusion performed as outpatient surgery. *J Spinal Disord Tech* 2010; 23(7): 439–443. doi: 10.1097/BSD.0b013e3181bd0419.
8. Leiva-Juarez MM, Greenberg Y, La Punzina C. Migration of spinal pedicle screw with aerodigestive perforation and subsequent device expectoration. *Int J Surg Case Rep* 2018; 46: 6–8. doi: 10.1016/j.ijscr.2018.03.037.
9. Leitner L, Brückmann CI, Gilg MM. Passage of an anterior odontoid screw through gastrointestinal tract. *Case Rep Med* 2017; 2923696. doi: 10.1155/2017/2923696.
10. Hytych V, Horazdovsky P, Stehlik L et al. Our own method of fixation of biodegradable tracheal stent. *Bratisl Lek Listy* 2015; 116(5): 340–342. doi: 10.4149/BLL_2015_064.
11. Kapu R, Singh M, Pande A et al. Delayed anterior cervical plate dislodgement with pharyngeal wall perforation and oral extrusion of cervical plate screw after 8 years: a very rare complication. *J Craniovertebr Junction Spine* 2012; 3(1): 19–22. doi: 10.4103/0974-8237.110121.
12. Hytych V, Horazdovsky P, Pohnan R et al. VATS lobectomy, history, indication, contraindication and general techniques. *Bratisl Lek Listy* 2015; 116(7): 400–403. doi: 10.4149/BLL_2015_076.