

# Rozsáhlý cervikální hematoma po minimálním traumatu

## Massive cervical haematoma after minimal energy trauma

Vážená redakce, prezentujeme případ 78leté ženy, která vyhledala lékařské ošetření pro 3 dny trvající otok krku a zhoršující se dysfagii. Vstupní vyšetření bylo provedeno na interní ambulanci regionální nemocnice a následně na Klinice otorinolaryngologie (ORL) ve FN Olomouc, kam byla pacientka odeslána. Anamnesticky uváděla pád před 3 dny z postele na kolena, v bezvědomí nebyla a do hlavy se neudeřila.

Při klinickém ORL vyšetření bylo na krku patrné nebolestivé prosáknutí měkkých tkání. Pacientka užívala dlouhodobě warfarin pro diagnostikovanou fibrilaci síní. Na základě tohoto nálezu lékař ORL indikoval ihned CT krku s kontrastní látkou. Ta prokázala rozsáhlý retrofaryngeální hematoma táhnoucí se od klivu až po úroveň Th5. Tímto hematomem byly jícen a trachea ventrálně dislokovány s maximem 26 mm od přední

plochy páteře v etáži C6/7. Vyšetření CT odhalilo tenkou lomnou linii obratlového těla C7, která se propagovala ventrálně od přední stěny obratlového těla směrem k dolní krycí ploše, únik kontrastní látky v této etáži poblíž lomné linie prokázal drobné aktivní krvácení (obr. 1). Následující vyšetření MR tento nález potvrdilo a vzniklo podezření na přerušení předního podélného vazy (PPV) (obr. 2). Objem hematomu činil 216,5 cm<sup>3</sup>. Vzhledem k hroící respirační tísní byla provedena promptní předoperační příprava pacientky s úpravou koagulačních parametrů (Quick 19 % a INR [international normalized ratio] 3,19) a následně urgentní operační revize ze standardního levostranného přístupu dle Caspara. Perioperačně byly v korelaci s podezřením na CT identifikovány jako zdroje krvácení musculus longus coli vlevo a vasa thyroidea inferior v etáži C6/7. Hematom byl evakuován a krvácení ošetřeno pomocí bipolární elektrokoagulace. Suspektní fraktura dle CT v tomto místě byla kryta intaktním PPV a perioperačně nebyla vizualizována. Diskoligamentózní poranění nebylo nalezeno, proto se od přední stabilizace upustilo. Pooperačně byla pacientka observována na jednotce intenzivní péče a ponechána k odložené extubaci. Ta se uskutečnila za dva dny bez komplikací. Kontrolní CT ukázala příznivou evakuaci hematomu s drobným reziduem bez známek aktivního krvácení. Pooperační rekonvalescence probíhala bez komplikací a pacientka byla propuštěna do domácí péče bez neurologického deficitu a kardiopulmonálně kompenzována.

Prevertebrální hematomy způsobující obstrukci dýchacích cest po minimálním traumatu jsou vzácné, především při absenci poranění PPV. Ve většině případů se jedná o geriatrické pacienty, a to zejména na antikoagulační terapii [1–5]. Publikovány jsou i ojedinělé případy mladých pacientů bez komorbidit [6].

Retrofaryngeální prostor je tvořen na sebe volně přiléhajícími tkáněmi, které umožňují

**Autoři deklarují, že v souvislosti s předmětem studie nemají žádné komerční zájmy.**

The authors declare they have no potential conflicts of interest concerning drugs, products, or services used in the study.

**Redakční rada potvrzuje, že rukopis práce splnil ICMJE kritéria pro publikace zasílané do biomedicínských časopisů.**

The Editorial Board declares that the manuscript met the ICMJE "uniform requirements" for biomedical papers.

**J. Jablonský, V. Novák, L. Hrabálek, M. Vaverka, M. Hampel, Š. Trnka, P. Stejskal, M. Halaj**

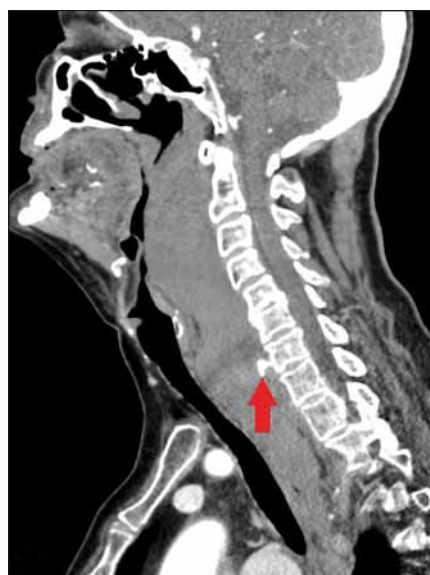Neurochirurgická klinika LF UP a FN Olomouc



**MUDr. Jakub Jablonský**  
Neurochirurgická klinika  
LF UP a FN Olomouc  
I. P. Pavlova 6  
779 00 Olomouc  
e-mail: james.jablonsky@gmail.com

Přijato k recenzi: 2. 5. 2019

Přijato do tisku: 17. 7. 2019

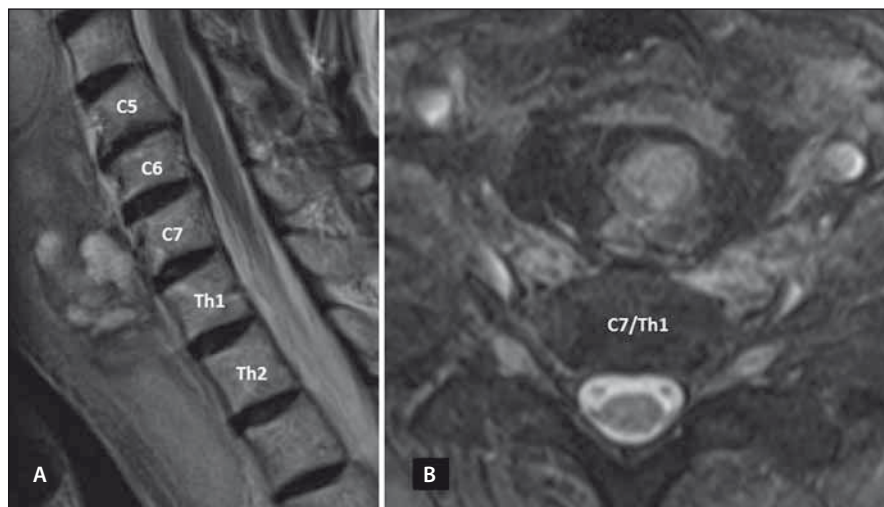


**Obr. 1. CT sagitální řez ukazuje rozsáhlý hematoma a únik kontrastní látky v místě aktivního krvácení v úrovni C7 (šipka).**

Fig. 1. CT sagittal scan showing massive haematoma with a contrast leak in the site of active bleeding at the level of C7 (arrow).

značnou mobilitu faryngu při polykání. Proto se krvácení v tomto prostoru setkává s nízkým odporem.

Vzhledem k akutně hroící respirační insuficienci a ohrožení základních životních funkcí je nutno k této diagnóze přistupovat aktivně a rychle. Základním terapeutickým postupem je zajištění dýchacích cest, konkrétně endotracheální intubací a následnou operační revizí s evakuací hematomu. V literatuře jsou známy i případy konzervativního postupu s pouhou intubací [7,8]. Mezi nimi Jakanani et al publikovali případ endovaskulárního ošetření aktivního krvácení z tyrocervikální arterie [9] a Cox et al uvádějí případ překonání obstrukce bronchoskopickým stentingem trachey a magistralních bronchů s odloženou extubací [10].



Obr. 2. MR T2 vážené sekvence v sagitální rovině v rozsahu C6–Th2 (A) a axiální projekci v úrovni C7/Th1 (B) zobrazující hematoma ve vztahu k diskoligamentózním strukturám.

Fig. 2. MRI T2-weighted image in sagittal plane at the level C6–Th2 (A) and axial plane at the level level C7/Th1 (B) depicting haematoma in relation to discoligamentous tissue.

Při malé velikosti hematomu a absenci klinických příznaků lze postupovat konzervativně observací, případně preventivním zajištěním dýchacích cest intubací, ovšem v tomto případě se stává správné načasování momentu extubace nejasné. I relativně benigní respirační infekce následně u těchto pacientů může způsobit akutní respirační deterioraci. Literatura uvádí i případ, kdy ke zhoršení došlo po 7 dnech od traumatu [4].

Rozsáhlý retrofaryngeální hematoma po minimálním traumatu představuje poměrně vzácnou, přesto život ohrožující komplikaci. Může se objevit i při neporušení PPV. Lékaři prvního kontaktu by na tuto eventualitu měli myslet, a to obzvláště u geriatrických pacientů na antikoagulační terapii. Základem péče o tyto pacienty je včasná diagnostika, a to vzhledem ke skutečnosti, že průchodnost dýchacích cest se může kdykoliv změnit.

## Literatura

1. Anagnostara A, Athanassopoulou A, Kailidou E et al. Traumatic retropharyngeal hematoma and prevertebral edema induced by whiplash injury. *Emerg Radiol* 2005; 11(3): 145–149.
2. Pfeiffer J, Ridder GJ. An elderly woman with increasing dyspnoea after a fall. *BMJ Case Rep* 2011; 28(9): 806–808.
3. Myssiorek D, Shalmi C. Traumatic retropharyngeal hematoma. *Arch Otolaryngol Head Neck Surg* 1989; 115(9): 1130–1132.
4. Wronka KS, Sznerech N, Davies J. Dysphagia and airway compromise as a result of retropharyngeal haematoma following undiagnosed odontoid peg fracture: a case report. *Ann R Coll Surg Engl* 2011; 93(6): e114–e116. doi: 10.1308/147870811X591684.
5. Betten DP, Jaquint JL. Traumatic retropharyngeal hematoma in a patient taking clopidogrel. *Case Rep Emerg Med* 2018; 2018: 6147473. doi: 10.1155/2018/6147473.
6. Hutter G, Benz R, Taub E et al. Extensive cervical prevertebral haemorrhage with airway obstruction after low-energy hyperextension injury. *Injury Extra* 2014; 45(8): 53–55. doi: 10.1016/j.injury.2014.04.030.
7. Corbanese U, Ruga P, Possamai C et al. Respiratory obstruction caused by retropharyngeal hematoma secondary to cervical spinal injury: report of a case. *Minerva Anestesiol* 1995; 61(7–8): 339–342.
8. Biby L, Santora AH. Prevertebral hematoma secondary to whiplash injury necessitating emergency intubation. *Anesth Analg* 1990; 70(1): 112–114. doi: 10.1213/00000539-199001000-00021.
9. Jakanani G, Kenningham R, Bolia A. Active retropharyngeal hemorrhage from an acute thyrocervical artery injury: a rare complication of hyperextension cervical spine injury. *J Emerg Med* 2012; 43(1): e39–e41. doi: 10.1016/j.jemermed.2009.08.005.
10. Cox ST, Zimmerman E, Collins D et al. Novel multidisciplinary management of a retropharyngeal hematoma with pulmonary stenting. *J Bronchology Interv Pulmonol* 2016; 23(3): 239–241. doi: 10.1097/LBR.0000000000000204.

Na webu [csnn.eu](http://csnn.eu) naleznete rozšířenou verzi tohoto článku.