proLékaře.cz | 26.11.2026

doi: 10.14735/amcsnn2019580

Závažné vaskulopatie u neurofibromatózy typu 1

Serious vasculopathies in neurofibromatosis type 1

Vážená redakce,

neurofibromatóza typ 1 (NF-1) neboli von Recklinghausenova nemoc je onemocnění postihující periferní nervový systém abnormálním růstem neuroektodermálních tumorů. Frekvence výskytu v populaci je 1 : 3 000 osob. Platná diagnostická kritéria pro NF-1 jsou přítomnost dvou a více z následujících příznaků: tzv. café-au-lait skvrn (skvrny barvy bílé kávy), drobných pigmentových skvrn, neurofibromů, kostních deformit, Lischových uzlíků (hamartomů) duhovky, gliomu optického nervu a příbuzného 1. stupně s NF-1 [1,2].

Prezentujeme případ pacienta s NF-1 s mnohočetnými podkožními fibromy a skvrnami „café-au-lait" od dětství a negativní rodinnou anamnézou (*de novo* mutace). U pacienta došlo ve 37 letech věku v březnu 2009 k první závažné komplikaci. Byl jím spontánní masivní levostranný hemotorax (obr. 1A), který pacient vnímal jako silnou bolest v levé polovině hrudníku, se závažnou anemizací a s koaguly komprimujícími levou plíci. Dle CT hrudníku bylo zdrojem krvácení malé pseudoaneuryzma (PSA) na arteria transversa colli vlevo (obr. 1B). Vak PSA a přívodní i odvodní tepna byly úspěšně endovaskulárně ošetřeny směsí tkáňového lepidla a olejové kontrastní látky (obr. 1C). Následně po 2 dnech byla torakoskopicky odstraněna koagula z pleurální dutiny. Po operaci byl pro akutní respirační selhání krátkodobě hospitalizován na klinice anesteziologie a resuscitace. Postupně se pacient plně zotavil [3].

V říjnu 2009 bylo při MR vyšetření pro 5 let trvající bolesti hlavy migrenózního typu detekováno nesouvisející a neprasklé 12 × 9 × 16 mm disekující PSA v krčním úseku arteria carotis interna (ACI) vpravo (obr. 2A). To bylo v lednu 2010 endovaskulárně ošetřeno zavedením samoexpandibilního stentu.

V říjnu 2016 došlo k recidivě bolesti na hrudi a mezi lopatkami s rozvojem bezvědomí s hypotenzí a tachykardií. Urgentní CTA plic prokázala objemný hematom předního mediastina působící kompresi žilních struktur a levé srdeční síně s posunem srdce kaudálně, extravazace kontrastní látky nebyla patrná (obr. 1D). Jediným viditelným zdrojem krvácení mohlo být PSA 17 × 7 mm těsně za odstupem levé arteria thoracica interna s těsným vztahem k arteria subclavia, které nebylo pro vysoké riziko úniku embolizačního činidla do periferie levé horní končetiny vhodné k endovaskulárnímu ošetření. Při progredujících projevech obstrukčního a hemoragického šoku byla provedena urgentní chirurgická revize levého hemitoraxu s deliberací plíce, evakuací hemotoraxu a ligací cév. Peroperační významné krvácení vyžadovalo substituci transfuzními přípravky. O několik dnů později následovala operační revize levého hemitoraxu s evakuací koagul. Při propuštění byl pacient v dobrém stavu.

Kontrolní CTA mozkových tepen a aorty v říjnu 2017 potvrdila plnou obliteraci ošetřeného aneuryzmatu na pravé ACI (obr. 2B). Novým nálezem bylo disekující PSA 18 × 8 × 18 mm v krčním úseku levé ACI (obr. 2C), mírné ektazie arteria iliaca communis (AIC) oboustranně s drobnou 5mm disekcí distálního úseku levé AIC a 4 mm disekce proximálního úseku levé arteria femoralis communis. PSA levé ACI bylo v prosinci 2017 ošetřeno zavedením samoexpandibilního stentu, který byl dodilatován balonkem.

Plánované kontrolní vyšetření MRA mozku v únoru 2018 nezjistilo novou vaskulopatii, PSA obou ACI byla plně obliterována (obr. 2D). Nově však byl zjištěn asymptomatický chronický hematom temporálně vlevo 18 × 9 × 22 mm a drobná posthemoragická ložiska v bazálních gangliích vlevo.

Neurofibromatóza typ 1 je podmíněna mutací NF-1 genu na 17. chromozomu s autozomálně dominantní dědičností nebo vznikající *de novo* (30–50 %). Mutace vede ke ztrátě tvorby neurofibrominu, proteinu odpovědného za kontrolu růstu buněk. Komplikace u NF-1 vyplývají z růstu tumorů deformujících nervovou tkáň a poškozujících okolní tkáň tlakem [1,2]. Délka života pacientů s NF-1 je ve srovnání s ostatní populací asi o 15 let kratší. Mezi příčinami úmrtí byly 34× častěji malignity pojivové tkáně, 5× malignity mozku, dále vaskulopatie, vč. cerebrovaskulárních, hlavně u pacientů do 40 let věku [4]. U NF-1 vaskulopatie je popsáno několik patogenetických mechanizmů: dysplazie hladké svaloviny, proliferace nervů v cévní stěně a komprese či invaze neurofibromatózní tkáně do cévní stěny [1,5]. Léze se manifestují stenózou (renální tepny s renovaskulární hypertenzí nebo intrakraniálních arterií – moyamoya syndrom), disekcí, aneuryzmatem (zejména extrakraniálních a velkých intratorakálních cév) nebo rupturou postižené cévy a krvácením (např. se vznikem hemotoraxu). Kaas et al identifikovali vaskulopatii u 14/80 (18 %) dětí s NF-1, z toho 86 % bylo cerebrovaskulárních a 14 % periferních vaskulopatií [6]. Oderich et al identifikovali 76 vaskulárních abnormalit u 31 pacientů: 38 aneuryzmat (50 %), 20 arteriálních stenóz

Autoři deklarují, že v souvislosti s předmětem studie nemají žádné komerční zájmy.
The authors declare they have no potential conflicts of interest concerning drugs, products, or services used in the study.
Redakční rada potvrzuje, že rukopis práce splnil ICMJE kritéria pro publikace zasílané do biomedicínských časopisů.
The Editorial Board declares that the manuscript met the ICMJE "uniform requirements" for biomedical papers.

L. Smetanová[1], D. Krajíčková[2], V. Chovanec[3]

[1] Rehabilitační klinika LF UK a FN Hradec Králové
[2] Neurologická klinika LF UK a FN Hradec Králové
[3] Radiologická klinika LF UK a FN Hradec Králové

✉
MUDr. Libuše Smetanová, Ph.D.
Rehabilitační klinika
LF UK a FN Hradec Králové
Sokolská 581
500 05 Hradec Králové
e-mail: libuse.smetanova@fnhk.cz

Přijato k recenzi: 29. 4. 2019
Přijato do tisku: 28. 8. 2019

proLékaře.cz | 26.11.2026

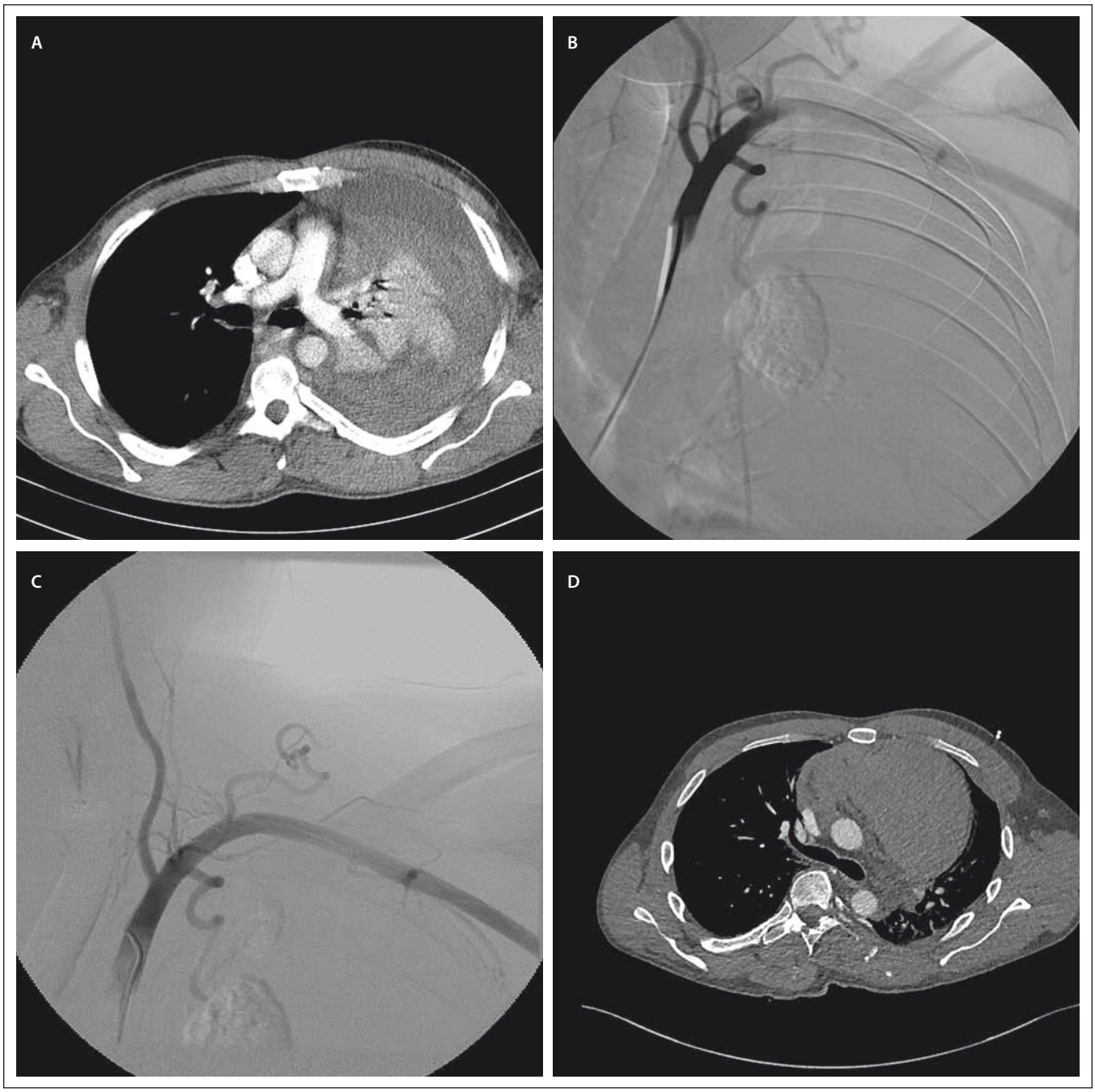

Obr. 1. (A) Axiální řez z CTA s rozsáhlým hemotoraxem vlevo; (B) CTA s pseudoaneuryzmatem v povodí a. transversa colli vlevo; (C) kontrolní CTA po embolizaci, vak pseudoaneuryzmatu se neplní; (D) axiální řez z CTA s velkým mediastinálním hematomem.

Fig. 1. (A) Axial CTA scan with huge hemothorax on the left side; (B) CTA with pseudoaneurysm on the left subclavian artery; (C) angiogram after embolization; (D) axial CTA scan with large mediastinal hematoma.

(26 %), 5 arteriovenózních malformací (7 %), 5 arterií komprimovaných nebo narušených neurálním tumorem (7 %). Aorta byla postižena ve 22 %, renální arterie v 16 %, mezenterická arterie v 16 %, karoticko-vertebrální povodí v 13 %, intracerebrální povodí v 5 % a subklavio-axilární a iliofemorální arterie ve 4 % [1]. Většina vaskulárních abnormalit je však asymptomatická, často se vyvíjí postupně a může postihovat více cév současně [1]. Klinicky signifikantní léze jsou relativně vzácné (2 %), periodické skríningové vyšetření na vaskulopatie se u pacientů s NF-1 nedoporučuje [1].

Aneuryzmata představují potenciálně život ohrožující komplikaci NF-1. V literatuře je popsána řada případů spontánního masivního hemotoraxu, většinou u žen ve 4.–5. dekádě života, s úspěšnou léčbou, ale i případy letální. Hamasaki et al popsali případ 66leté ženy s rupturou PSA levé arteria thoracica interna ošetřeného endovaskulárně. Při kontrolním CT bylo popsáno další neprasklé aneuryzma ACI taktéž endovaskulárně ošetřené [7]. Popsány jsou také kazuistiky extrakraniálních asymptomatických [8] a symptomatických aneuryzmat ACI ošetřených

proLékaře.cz | 26.11.2026

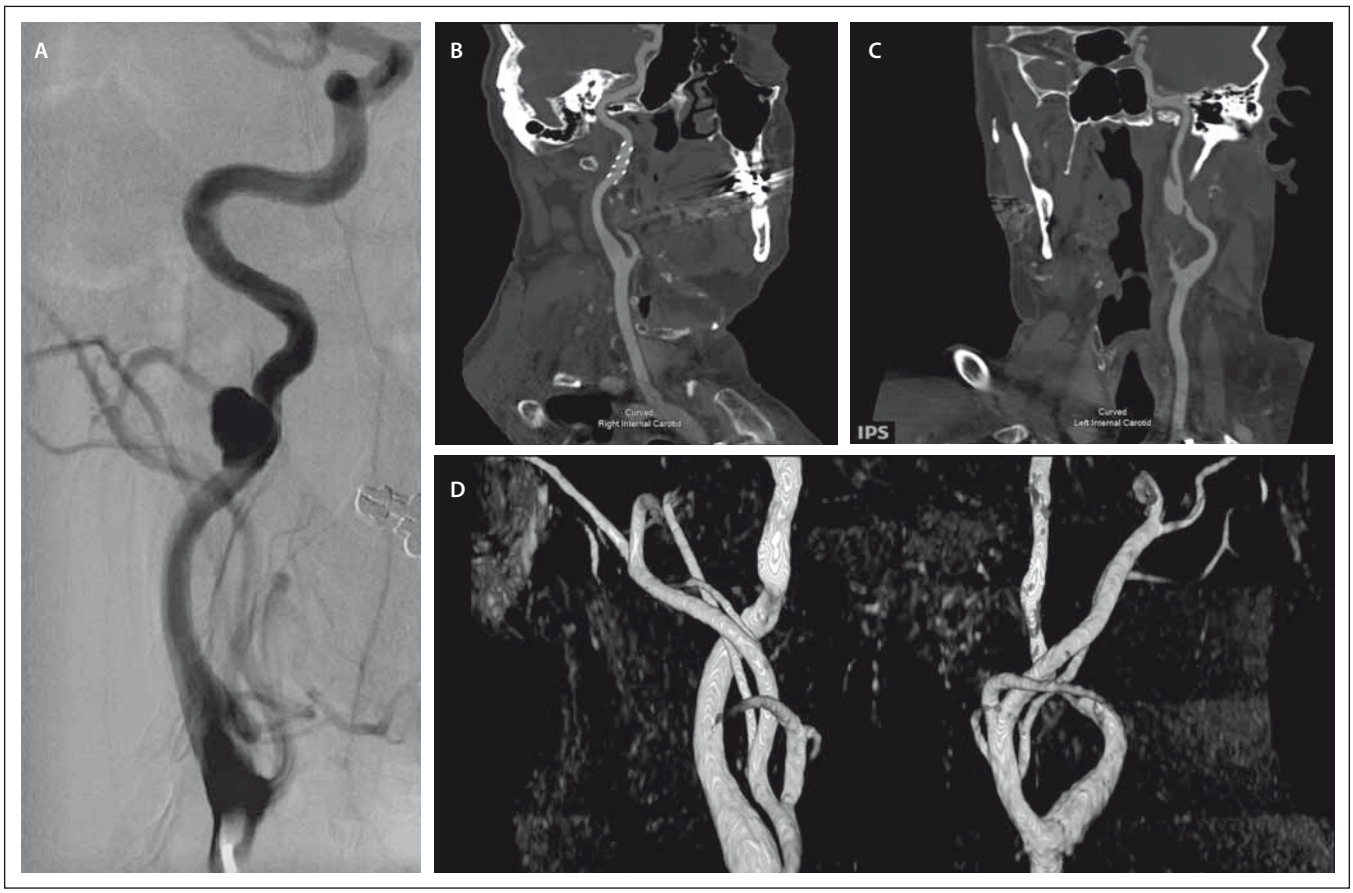

Obr. 2. (A) Angiogram s PSA ACI vpravo; (B) průchodný stent a remodelace ACI vpravo 8 let po zavedení stentu na multiplanární rekonstrukci z CTA (říjen 2017); (C) na CTA z října 2017 rovněž zjištěno PSA na ACI vlevo (multiplanární rekonstrukce); (D) MRA zobrazuje průchodné ACI bilaterálně bez plnění PSA.

ACI – arteria carotis interna; PSA – pseudoaneuryzma

Fig. 2. (A) Angiogram with PSA on the right ICA; (B) remodelling of the right ICA with patent stent on CTA performed in October 2017 (multiplanar reconstruction); (C) PSA of the left ICA on CTA performed in October 2017; (D) MRA of the carotid arteries without PSA opacification after stent implantation.

ICA – internal carotid artery; PSA – pseudoaneurysm

endovaskulárně [9] nebo chirurgicky [5], ale i letální ruptura ACI [10].

Kauzální terapie NF-1 neexistuje. U náhle vzniklých život ohrožujících stavů je u pacientů s mnohočetnými neurofibromy a charakteristickými skvrnami důležité pomýšlet na komplikace spojené s NF-1 vaskulopatiemi (masivní krvácení) s nutností rychlého stanovení diagnózy a včasného ošetření postižené cévy, endovaskulárně nebo chirurgicky. Chirurgické ošetření postižené tepny je však limitováno fragilitou cévní tkáně u NF-1 [5].

U námi prezentovaného pacienta s NF-1 došlo v čase k opakovaným rupturám velkých cév s život ohrožujícím hemotoraxem. Při kontrolních vyšetřeních byla postupně nalezena asymptomatická disekující PSA na obou ACI, která byla úspěšně endovaskulárně ošetřena, ale i řada dalších drobných vaskulopatií. Pacient je nadále dispenzarizován na plicní a neurologické ambulanci s pravidelnými kontrolními CTA a MRA v čase. Genetické vyšetření u pacientů s NF-1 je možné při plánování rodičovství (intrauterinně a preimplantačně). Námi prezentovaný pacient rodičovství neplánoval, proto genetické vyšetření nebylo indikováno.

Literatura

1. Oderich GS, Sullivan TM, Bower TC et al. Vascular abnormalities in patients with neurofibromatosis syndrome type I: clinical spectrum, management, and results. J Vasc Surg 2007; 46(3): 475–484. doi: 10.1016/j.jvs.2007.03.055.
2. Petrák B, Plevová P, Novotný J et al. Neurofibromatosis von Recklinghausen. Klin Onkol 2009; 22 (Suppl): S38–S44.
3. Chovanec V, Lojík M, Koblížek V et al. Endovaskulární léčba spontánního hemothoraxu u neurofibromatózy I. typu. Rozhl Chir 2009; 88(11): 615–619.
4. Rasmussen SA, Yang Q, Friedman JM. Mortality in neurofibromatosis 1: an analysis using U.S. death certificates. Am J Hum Genet 2001; 68(5): 1110–1118. doi: 10.1086/320121.
5. Onkendi E, Moghaddam MB, Oderich GS. Internal carotid artery aneurysms in a patient with neurofibromatosis type 1. Vasc Endovascular Surg 2010; 44(6): 511–514. doi: 10.1177/1538574410369567.
6. Kaas B, Huisman TA, Tekes A et al. Spectrum and prevalence of vasculopathy in pediatric neurofibromatosis type 1. J Child Neurol 2013; 28(5): 561–569. doi: 10.1177/0883073812448531.
7. Hamasaki O, Ikawa F, Hidaka T et al. Extracranial internal carotid artery pseudoaneurysm associated with neurofibromatosis type 1 treated with endovascular stenting and coil embolization. Vasc Endovascular Surg 2014; 48(2): 176–179. doi: 10.1177/1538574413510623.
8. You MW, Kim EJ, Choi WS. Intracranial and extracranial fusiform aneurysms in a patient with neurofibromatosis type 1: a case report. Neurointervention 2011; 6(1): 34–37. doi: 10.5469/neurointervention.2011.6.1.34.
9. Moratti C, Andersson T. Giant extracranial aneurysm of the internal carotid artery in neurofibromatosis type 1. A case report and review of the literature. Interv Neuroradiol 2012; 18(3): 341–347. doi: 10.1177/159101991201800315.
10. Liang Y, Tong F, Zhang L et al. Sudden death due to rupture of the right internal carotid artery in neurofibromatosis type 1: a case report. Leg Med (Tokyo) 2016; 21: 33–37. doi: 10.1016/j.legalmed.2016.05.004.