

Vestibulární funkce u pacientů s kochleárním implantátem

Vestibular function in patients with cochlear implant

Souhrn

Cíl: Kochleární implantace je standardní operační výkon s velkým benefitem pro pacienta, avšak podle posledních studií může po operaci dojít i k ovlivnění funkce vestibulárního systému. Cílem studie bylo vyšetření vestibulárních funkcí u pacientů před kochleární implantací a po ní. **Soubor a metody:** Vyšetřili jsme celkem 10 pacientů před operací, 1 den po operaci a 14 dní po operaci. Jako kontrolní skupinu jsme vyšetřili 10 pacientů před a po operaci středouší a po ní. K objektivizaci funkce vestibulárního systému jsme použili dotazník Dizziness Handicap Inventory a vyšetření percepce subjektivní zrakové vertikály. **Výsledky:** Dle dotazníku před operací žádný z pacientů neudával závrať. V časně fázi po kochleární implantaci udávali závrať čtyři pacienti v celkovém skóre mírného hendikepu. Po 14 dnech závrať přetrvávala u jednoho z pacientů. Vnímání subjektivní vertikály před operací bylo nad hranicí normy u čtyř pacientů a v časně fázi po operaci u devíti pacientů. Po 14 dnech přetrvávala odchylka nad normou u třech pacientů. V kontrolní skupině nikdo z pacientů neudával závrať, ani jsme nezaznamenali odchylku ve vnímání subjektivní zrakové vertikály. **Závěr:** Uvedené výsledky potvrzují, že objektivní vyšetření po kochleární implantaci vykazuje abnormality ve funkci vestibulárního systému, subjektivní obtíže plynoucí z této poruchy jsou však minimální.

Abstract

Aim: Cochlear implantation is a standard surgical procedure, with great benefit to the patient. However, according to recent studies, the function of vestibular system may be affected after surgery. The aim of the study was to investigate vestibular function in patients before and after cochlear implantation. **Patients and methods:** We examined a total of 10 patients before surgery, 1 day after surgery, and 14 days after surgery. As a control group, we examined 10 patients before and after middle ear surgery. To investigate the functions of the vestibular system, we used the Dizziness Handicap Inventory questionnaire and examination of the perception of subjective visual vertical. **Results:** According to the questionnaire, none of the patients reported dizziness before surgery. In the early stage after cochlear implantation, four patients experienced dizziness in the overall mild handicap score and after 14 days, dizziness persisted in one patient. The perception of the subjective visual vertical before surgery was above the norm in four patients. In the early phase after the surgery, the results were above the norm in nine patients. After 14 days, average results were above the norm values in three patients. In the control group, patients did not report dizziness and there was not any difference in perception of the subjective visual vertical. **Conclusion:** These findings confirm that objective examination after cochlear implantation showed deviations from the norm, but subjective complaint resulting from malfunction of vestibular system were minimal.

Úvod

V ČR je ročně provedeno přes 100 kochleárních implantací. Jedná se o operační metodu, při které je pacientovi zaveden elektrodový svazek do kochley za účelem stimulace za-

končení sluchového nervu. Jde o standardní operační výkon, který umožní pacientovi obnovení sluchové funkce, a tím má výrazný dopad na kvalitu života [1]. V poslední době se v některých studiích objevují informace,

že kochleární implantace může ovlivňovat funkci vestibulárního systému [2]. Důkazem jsou histopatologické studie provedené na kostech pacientů po kochleární implantaci, které prokázaly strukturální změny vestibulu.

Redakční rada potvrzuje, že rukopis práce splnil ICMJE kritéria pro publikace zasílané do biomedicínských časopisů.

The Editorial Board declares that the manuscript met the ICMJE "uniform requirements" for biomedical papers.

K. Kučerová¹, J. Bouček², K. Slabý¹, J. Jeřábek³, O. Čákr¹

¹ Klinika rehabilitace a tělovýchovného lékařství 2. LF UK a FN Motol, Praha

² Klinika otorhinolaryngologie a chirurgie hlavy a krku 1. LF UK a FN Motol, Praha

³ Neurologická klinika 2. LF UK a FN Motol, Praha



Mgr. Klára Kučerová, Ph.D.

Klinika rehabilitace

a tělovýchovného lékařství

2. LF UK a FN Motol

V Úvalu 84

150 06 Praha

e-mail: klarakuc@seznam.cz

Přijato k recenzi: 2. 10. 2019

Přijato do tisku: 4. 2. 2020

Klíčová slova

kochleární implantace – závrať – testy vestibulárních funkcí

Key words

cochlear implantation – dizziness – vestibular function tests

lárního aparátu [3,4]. Příčina této dysfunkce je neznámá. Hlavními mechanismy ovlivňujícími vestibulární funkce mohou být mikrotrauma způsobené zavedením elektrodového svazku, serózní labyrintitida po kochleostomii, endolymfatický hydroks nebo přenos elektrických impulzů z implantátu na vestibulární receptory nebo vestibulární nerv. Bezprostředně po operaci může také docházet k úniku perilymfy [5–7]. U většiny studií, které prokázaly dysfunkci vestibulárního systému, byli pacienti vyšetřováni před operací a následně 1 měsíc až 2 roky po operaci [8–11]. K dysfunkci labyrintu však může dojít také v časně fázi po implantaci [12]. Existují různé metody pro hodnocení vestibulárních funkcí. Porucha ve vnímání subjektivní vertikály je citlivý ukazatel asymetrické funkce labyrintů, a proto vyšetření subjektivní zrakové vertikály představuje jednu z velmi citlivých metod umožňujících hodnocení vestibulární funkce. U pacientů s periferní vestibulární lézí dochází k uchýlení vertikály na stranu slabšího labyrintu. Fyziologické rozpětí při určování vertikály je u zdravého jedince $\pm 2^\circ$ [13]. Cílem tohoto sdělení bylo zhodnocení funkce vestibulárního systému prostřednictvím subjektivního

hodnocení závratí dotazníkem Dizziness Handicap Inventory (DHI) a vyšetření subjektivní zrakové vertikály u pacientů v období kochleární implantace. Předoperační vyšetření kandidátů kochleární implantace může pomoci při zohlednění výběru implantované strany a pooperační vyšetření pak identifikuje symptomatické pacienty, u kterých je nutné včasné zahájení cílené vestibulární rehabilitace.

Metodika

Vyšetřili jsme 10 pacientů, čtyři ženy a šest mužů ve věkovém rozmezí 27–52 (průměr $39,5 \pm 9,2$) let. Indikací k implantaci byla u všech pacientů progresivní sluchová porucha s dobou progresu od 5 do 25 let. Všem pacientům byl implantován kochleární implantát firmy Cochlear (model Profile N7) (Sydney, Austrálie), ve všech případech byla použita tenká perimodiolární elektroda CI532. Elektrodotový svazek byl zaveden do scala tympani přístupem přes okrouhlé okénko. U 5 pacientů byla provedena implantace na pravé straně a u 5 pacientů na levé straně. Jako kontrolní skupinu jsme vyšetřili 10 pacientů, 1 ženu a 9 mužů ve věkovém rozmezí 24–44 (průměr $37,2 \pm 6,1$) let.

U těchto pacientů byla provedena myringoplastika nebo tympanoplastika. Všichni pacienti byli operováni stejným operačním týmem na Klinice chirurgie hlavy a krku 1. LF UK a FN Motol. Žádný z pacientů nebyl sledován pro neurologické onemocnění, které by mohlo ovlivnit funkci vestibulárního systému.

Sledování probíhalo od listopadu 2018 do ledna 2020 v neurootologickém centru 1. a 2. LF UK a FN Motol. Pacienti byli vyšetřováni vždy stejnou osobou s použitím identického vyšetřovacího protokolu. Pacienty jsme vyšetřili 1 den před operací, 1. pooperační den a následně 14. pooperační den. Vyšetření zahrnovalo vyplnění dotazníku DHI a vyšetření subjektivní zrakové vertikály. Dotazník obsahuje celkem 25 otázek. Celkové rozmezí DHI skóre je 0–100, kdy hodnota 100 označuje nejtěžší hendikep a hodnota 0 hendikep žádný. Dle výsledného skóre je hendikep slovně ohodnocen jako mírný (16–34 bodů), střední (36–52 bodů) nebo těžký (54 a více bodů) [14].

Percepci subjektivní zrakové vertikály jsme vyšetřili na přístroji Synapsis Subjective Vertical (version 1.3.2) (Marseille, Francie). Při vyšetření pacient seděl na židli vzdálené 2 m od LCD monitoru umístěného před ním ve výši očí. Během vyšetření nebyla pacientova hlava fixována, optická orientace z okolí byla vyloučena pomocí speciálních brýlí (obr. 1).

Úkolem pacienta bylo orientovat přímku zobrazenou na monitoru do vertikální polohy pomocí dálkového ovládání. Jedno zmáčknutí ovladače odpovídalo rotaci přímkou o jeden stupeň. Celkem bylo provedeno šest pokusů. Na začátku každého pokusu byla přímkou vychýlena randomizovaně v rozmezí $\pm 20^\circ$. Jednotlivé pokusy byly následně průměrovány.

Výsledky

Výsledky dotazníku DHI ukazují, že před operací žádný z pacientů netrpěl závratí. První den po kochleární implantaci udávali výskyt závratí čtyři pacienti. Skóre dotazníku DHI se u nich pohybovalo v rozmezí 18–28 bodů. Nejčastější situace, při kterých pacienti udávali závratě, byly rychlý pohyb hlavou a chůze. Po 14 dnech závratě přetrvávaly pouze u jednoho pacienta v celkovém skóre 8 bodů. U pacientů z kontrolní skupiny nikdo neudával závratě před operací ani po ní.

Při vyšetření subjektivní zrakové vertikály před operací měli čtyři pacienti indikovaní ke kochleární implantaci odchylku vertikály nad rozmezím fyziologické normy (větší než $\pm 2^\circ$



Obr. 1. Vyšetření subjektivní zrakové vertikály.

Fig. 1. Examination of the subjective visual vertical.

od geofyzikální vertikály). Jeden den po kochleární implantaci mělo odchytku nad fyziologickou normou devět pacientů. Sedm pacientů mělo odchytku směrem ke straně, kde byla provedena implantace, a dva ke straně opačné (tab. 1). Po 14 dnech přetrvávaly hodnoty nad normou u tří pacientů. U těchto pacientů nedošlo v pooperačním období ke změně směru výchylky (obr. 2). U pacientů z kontrolní skupiny byly odchytky ve vnímání vertikály v rozmezí fyziologické normy před operací i po ní.

Diskuze

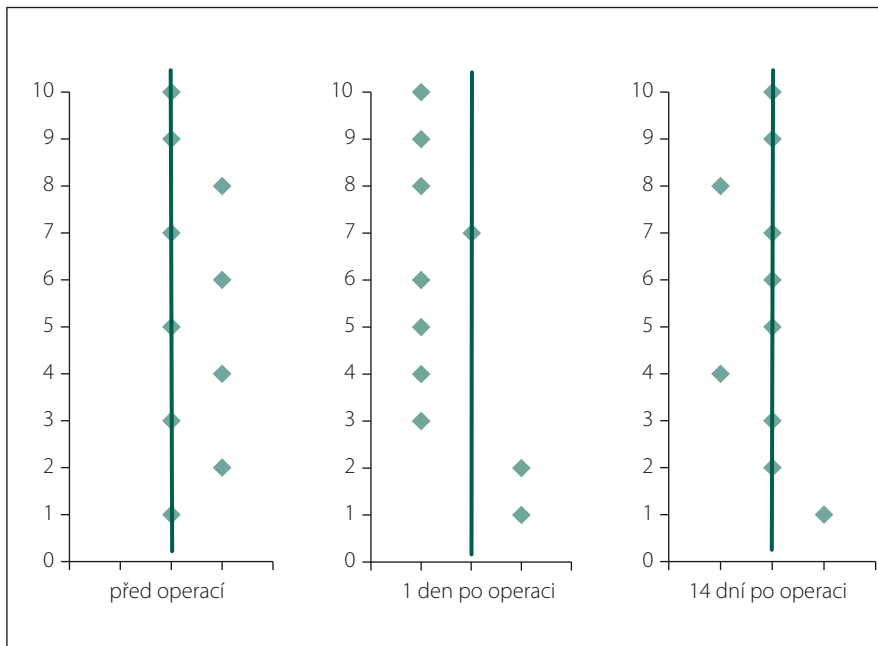
Prezentovaná pilotní studie se zabývala zhodnocením funkce vestibulárního systému u pacientů indikovaných ke kochleární implantaci. Tato operační metoda je bezpečná a standardně používaná, nicméně předchozí studie ukázaly, že může ovlivnit funkci vestibulárního systému.

K zjištění přítomnosti závratí jsme použili standardizovaný dotazník DHI, který má celkem 25 otázek. Při vyšetření před operací žádný z pacientů neudával závrat. První pooperační den čtyři pacienti udávali závrat v celkovém skóre 18–28 bodů, což dle vyhodnocení odpovídá mírnému hendikepu [14]. Tyto příznaky se postupně kompenzovaly a 14. den po operaci se závrat vyskytovala pouze u jednoho pacienta. U tohoto pacienta došlo během kompenzace ke snížení skóre z 28 na 8 bodů. Závrat je častým příznakem narušené funkce vestibulárního systému a u pacientů po kochleární implantaci se dočasně vyskytuje v 25–74 % případů [15]. V předchozích studiích bylo zjištěno, že závrat se vyskytuje zejména v časně pooperační fázi. U některých pacientů může přetrvávat i řadu týdnů a je spojena s dalšími vestibulárními příznaky [5]. U pacientů vyšetřených v této studii jsme v akutní fázi zaznamenali závrat u 30 % z nich a po 14 dnech pouze u 10 %. Naše výsledky jsou tedy v souladu s uvedenými literárními zdroji.

Při vyšetření subjektivní zrakové vertikály jsme zjistili, že po operaci určovalo devět pacientů vertikálu nad fyziologickou normu (větší než $\pm 2^\circ$). Odchytky vnímání subjektivní zrakové vertikály (od geofyzikální vertikály) je považována za citlivý příznak asymetrické vestibulární funkce otolitových makul [13]. Pokud dochází k hypofunkci vestibulárního systému, dochází k náklonu vertikály směrem k slabšímu labyrintu. Naopak iritace labyrintu způsobuje odklon vertikály od hyperfunkčního labyrintu.

Tab. 1. Směr odchylek subjektivní zrakové vertikály vzhledem k implantované straně.

	od implantované strany (> 2°)	v normě ($\pm 2^\circ$)	k implantované straně (> 2°)
před operací	0	6	4
1 den po operaci	7	1	2
14 dní po operaci	2	7	1



Obr. 2. Subjektivní zraková vertikála u jednotlivých pacientů před a po kochleární implantaci. Linie vyznačuje fyziologickou normu ($\pm 2^\circ$), body vpravo značí odklon vertikály k operované straně, body vlevo značí odklon vertikály k neoperované straně.

Fig. 2. Subjective visual vertical in patients before and after cochlear implantation. Line marks the physiological norms ($\pm 2^\circ$), points on the right side mark the deviation toward the implanted side, and points on the left side mark the deviation toward the non-implanted side.

V naší studii před operací vnímali čtyři pacienti (40 %) vertikálu nad hranici fyziologické normy, což znamená, že u těchto pacientů byla přítomna dysfunkce labyrintu již před operací. Ke stejnému závěru došli i studie jiných autorů, které zaznamenaly odchylky od vertikály před operací u 42 % pacientů [16]. Po operaci vnímalo devět z deseti pacientů vertikálu nad fyziologickou normou. Sedm z nich vnímalo vertikálu odkloněnou k operované straně, zatímco dva pacienti vnímali vertikálu odkloněnou k neimplantované straně. Existují různá vysvětlení této odlišnosti. Labyrintitida nebo mechanické podráždění labyrintu zavedením elektrodového svazku může způsobit iritaci otolitového systému, a tudíž odklon vertikály na opačnou stranu, než je strana implan-

tace [7]. Oproti tomu některé studie ukazují, že při inzerci elektrod může dojít k endolymfatickému hydropsu, což způsobí hypofunkci labyrintu podobně jako při Meniérově chorobě a odklon vertikály k operované straně [5]. V této studii jsme po 14 dnech zaznamenali přetrvávající odklon vertikály u tří pacientů.

U pacientů v kontrolní skupině jsme nezaznamenali ani výskyt závratí ani poruchu ve vnímání subjektivní zrakové vertikály, což ukazuje, že operační výkon v oblasti středního ucha neovlivňuje funkci vestibulárního systému.

Dalším faktorem, který v pozdější fázi po kochleární implantaci ovlivňuje funkci vestibulárního systému, je elektrická stimulace vnitřního ucha po aktivaci řečového

procesoru, ke které dochází 4–5 týdnů po implantaci. Při jeho zapnutí může dojít ke zlepšení [8,10] nebo naopak zhoršení vestibulárních funkcí [11]. Na tuto fázi je nyní zaměřena naše další výzkumná pozornost.

Závěr

Výsledky této pilotní studie ukazují, že u pacientů indikovaných ke kochleární implantaci jsme schopni identifikovat poruchu rovnováhy již předoperačně a tuto informaci zohlednit při výběru implantované strany. V časně fázi po operaci má většina pacientů poruchu vnímání vertikály a někteří pacienti udávají výskyt závratí. Čtrnáct dní po operaci dochází u většiny pacientů k postupné kompenzaci obtíží. U některých pacientů však i po 14 dnech přetrvává zhoršení vestibulární funkce. Uvedená zjištění potvrzují klinickou zkušenost i literární údaje, kdy objektivní vyšetření po kochleární implantaci vykazují odchylky ve funkci vestibulárního systému. Subjektivní obtíže plynoucí z poruchy funkce vestibulárního aparátu jsou však minimální. Předoperační vyšetření kandidátů kochleární implantace umožňuje zohlednit objektivní výsledky ve výběru implantované strany, pooperační vyšetření pak včasné zahájení cílené vestibulární rehabilitace u symptomatických pacientů.

Etické principy

Autoři prohlašují, že studie na lidských subjektech popsaná v manuskriptu byla provedena v souladu s etickými standardy příslušné komise (institucionální a národní) odpovědné za provádění klinických studií a Helsinskou deklarací z roku 1975, revidovanou v roce 2000. Studie byla 20. 6. 2018 schválena Etickou komisí 2. LF UK a FN Motol, č. MZVES201920062018. Všichni pacienti podepsali informovaný souhlas.

Grantová podpora

Práce byla podpořena programem Progres Q41 Univerzity Karlovy a grantem GA UK č. 260119.

Konflikt zájmů

Autoři deklarují, že v souvislosti s předmětem studie nemají žádný konflikt zájmů.

Literatura

1. Gál B, Rottenberg J, Talach T et al. Efektivita jednostranné kochleární implantace u dospělých pacientů s těžkou poruchou sluchu. *Cesk Slov Neurol N* 2018; 81/114(6): 664–668. doi: 10.14735/amcsnn2018664.
2. Gaylor JM, Raman G, Chung M et al. Cochlear implantation in adults: a systematic review and meta-analysis. *JAMA Otolaryngol Head Neck Surg* 2013; 139(3): 265–272. doi: 10.1001/jamaoto.2013.1744.
3. Handzel O, Burgess BJ, Nadol JB. Histopathology of the peripheral vestibular system after cochlear implantation in the human. *Otol Neurotol* 2006; 27(1): 57–64. doi: 10.1097/01.mao.0000188658.36327.8f.
4. Tien HC, Linthicum FH. Histopathologic changes in the vestibule after cochlear implantation. *Otolaryngol Head Neck Surg* 2002; 127(4): 260–264. doi: 10.1067/mhn.2002.128555.
5. Kubo T, Yamamoto KI, Iwaki T et al. Different forms of dizziness occurring after cochlear implant. *Eur Arch Otorhinolaryngol Suppl* 2001; 258(1): 9–12. doi: 10.1007/PL00007519.

6. Mangham CA. Effects of cochlear prostheses on vestibulo – ocular reflexes to rotation. *Ann Otol Rhinol Laryngol* 1987; 96 (Suppl 1): 101–104. doi: 10.1177/000348948709605155.

7. O'Leary MJ, House WF, Fayad J et al. Electrode insertion trauma in cochlear implantation. *Ann Otol Rhinol Laryngol* 2016; 100(9): 695–699. doi: 10.1177/000348949110000901.

8. Buchman CA, Joy J, Hodges A et al. Vestibular effects of cochlear implantation. *Laryngoscope* 2004; 114(S103): 1–22. doi: 10.1097/00005537-200410001-00001.

9. Colin V, Bertholon P, Roy S et al. Impact of cochlear implantation on peripheral vestibular function in adults. *Eur Ann Otorhinolaryngol Head Neck Dis* 2018; 135(6): 417–420. doi: 10.1016/j.anorl.2018.10.007.

10. Miwa T, Minoda R, Matsuyoshi H et al. The effect of cochlear implants on vestibular-evoked myogenic potential responses and postural stability. *Auris Nasus Larynx* 2019; 46(1): 50–57. doi: 10.1016/j.anl.2018.06.002.

11. Gao Y, Zhang Q, Yan J et al. Sudden onset of static equilibrium dysfunction in patients receiving a cochlear implant. *Medicine (Baltimore)* 2017; 96(44): e8465. doi: 10.1097/MD.0000000000008465.

12. Dagkiran M, Tuncer U, Surmelioglu O et al. How does cochlear implantation affect five vestibular end-organ functions and dizziness? *Auris Nasus Larynx* 2019; 46(2): 178–185. doi: 10.1016/j.anl.2018.07.004.

13. Dieterich M, Brandt T. Ocular torsion and tilt of subjective visual vertical are sensitive brainstem signs. *Ann Neurol* 1993; 33(3): 292–299. doi: 10.1002/ana.410330311.

14. Jacobson GP, Newman CW. The development of the dizziness handicap inventory. *Arch Otolaryngol Head Neck Surg* 1990; 116(4): 424–427. doi: 10.1001/archotol.1990.01870040046011.

15. Steenerson RL, Cronin GW, Gary LB. Vertigo after cochlear implantation. *Otol Neurotol* 2001; 22(6): 842–843. doi: 10.1097/00129492-200111000-00021.

16. le Nobel GJ, Hwang E, Wu A et al. Vestibular function following unilateral cochlear implantation for profound sensorineural hearing loss. *J Otolaryngol Head Neck Surg* 2016; 45(1): 38. doi: 10.1186/s40463-016-0150-6.

Erratum

U článku Roubec M, Školoudík D, Hrbáč T et al. „Krvácení do aterosklerotického plátu u symptomatické a asymptomatické progredující stenózy vnitřní karotidy – pilotní studie“ byla dodatečně doplněna grantová podpora.

Podpořeno z programového projektu Ministerstva zdravotnictví ČR s reg. č. 16-30965A, 17-31016A a částečně MZ ČR – RVO (FNHK, 00179906), Univerzitou Karlovou (PROGRES Q40) a Univerzitou Palackého (JG_2019_004).