

Nemocný s pomalu progredující symptomatikou cervikokraniálního přechodu

Patient with slowly progressive symptoms from cervico-cranial region

Vážená redakce,
na neurologickou kliniku byl přijat 69letý aktivní muž pro 2 roky pomalu progredující spastickou kvadrasympptomatologii. Iniciální obtíží pacienta byly parestázie plosek nohou, postupně došlo k ascendentní poruše citlivosti s přechodem na trup a na horní končetiny s hranicí citlivosti ve výši C4. Dále se objevily ataxie končetin a vymizení análního reflexu. V posledním týdnu před přijetím již nebyl schopen ani jemných pohybů prstů rukou – nezapnul knoflík, neotočil kohoutkem. Pacient trpěl zácpou, špatně kontroloval mikci a již téměř 2 roky pozoroval zhoršování potence. Stěžoval si také na bolesti a otok pravého zápěstí.

V klinickém nálezu byla shledána výrazně omezená dynamika krční páteře, šíje tuhá do anteflexe na čtyři prsty, retroflexe a rotace lbi byly jen naznačeny a byly bolestivé. Při anteflexi neudával décharge électrique. Již zmíněná porucha citlivosti na horních končetinách (HKK) od C4, nebyly výbavné břišní ani anální rr., hyperreflexie C5–8 a L2–S2, spasticita více na dolní končetině (DK), klonus nohy oboustranně, pacient byl schopen samostatné spasticko-ataktické chůze s pomocí hole.

V předchorobí udával pouze arteriální hypertenzi (10 let), před 5 lety provedenou operaci karpálního tunelu vlevo. Kloubní onemocnění sám u sebe ani u rodinných příslušníků neudával.

Při EMG vyšetření byly zjištěny lehká polyneuropatie primárně axonálního typu a centrální spastické příznaky (metodika H-reflexu). Následně bylo provedeno vyšetření MR úseku páteře a mozku, kde byla zjištěna rozsáhlá expanze dorzálně od atlanto-okcipitálního a atlanto-axiálního skloubení (45 × 15 × 20 mm), která způsobila kritickou stenózu páteřního kanálu – až 7 mm v předozadním průmětu. Ke kompresi míchy docházelo především z ventrální strany a zprava (obr. 1, 2). Vzhledem k podezření na dosud nediodagnostikovanou revmatoidní ar-

tritidu s rozsáhlým revmatoidním pannem byly odebrány příslušné revmatologické testy. Základní onkologický skrínink vč. onkologických markerů byl negativní.

V laboratorním nálezu byla zjištěna vyšší hladina kyseliny močové – 513 (208–421) $\mu\text{mol/l}$ a po nasazení alopurinolu vymizely bolesti v zápěstí pravé ruky i zarudnutí kloubů s otoky. Vzhledem k podezření na pannus v horním krčním úseku byla zavedena léčba kortikosteroidy.

Nemocný byl následně konzultován na neurochirurgické klinice ÚVN, kde byl v brzkém termínu operován. Byla provedena zadní dekomprese laminektomií C1 a snesením části zadní kontury velkého týlního otvoru následovaná krátkou stabilizací C1–C2 technikou podle Harmse. Dále byla zvažována přední dekomprese, od které bylo nakonec odstoupeno vzhledem k relativně příznivému klinickému průběhu, kondici nemocného a k nálezu uspokojivé dekomprese míchy na kontrolní pooperační MR.

Tři týdny po operačním výkonu došlo ke zlepšení svalové síly a citlivosti především na DKK. Pacient již byl schopen samostatné chůze bez pomůcek. Došlo rovněž ke zlepšení jemné motoriky rukou – byl schopen psát a jíst příborem. Svalová síla HKK však zůstala snížena. Pacient již byl schopen se samostatně obléknout, zašněrovat tkaničky a zapnout knoflík – avšak tyto úkony vyžadovaly zrakovou kontrolu. Stěžoval si na nutnost časté imperativní mikce, kterou byl schopen provést – ve stoje a při spuštěné tekoucí vodě. Zácpa již byla korigována stravou. Přetrvávala erektilní dysfunkce. Hranice citlivosti pro všechny kvality přetrvávala ve výši dermatomu C4. Nález na hlavových nervech byl vždy v normě.

Příčina a patofyziologie vzniku a progresu zánětlivého pannu – tkáně, která se tvoří v oblasti kraniocervikálního přechodu – nejsou jednotné. Pannus se u revmatoidní artritidy vytváří na podkladě chronické atlanto-axiální nestability, obvykle vedoucí

Redakční rada potvrzuje, že rukopis práce splnil ICMJE kritéria pro publikace zasílané do biomedicínských časopisů.

The Editorial Board declares that the manuscript met the ICMJE "uniform requirements" for biomedical papers.

I. Blažková¹, B. Korbel²,
P. Vaněk³, E. Ehler^{1,4}

¹ Neurologická klinika
Nemocnice Pardubice

² Radiologické oddělení,
Nemocnice Pardubice

³ Neurochirurgická a neuroonkologická
klinika 1. LF UK a ÚVN Praha

⁴ Fakulta zdravotnických studií,
Univerzita Pardubice



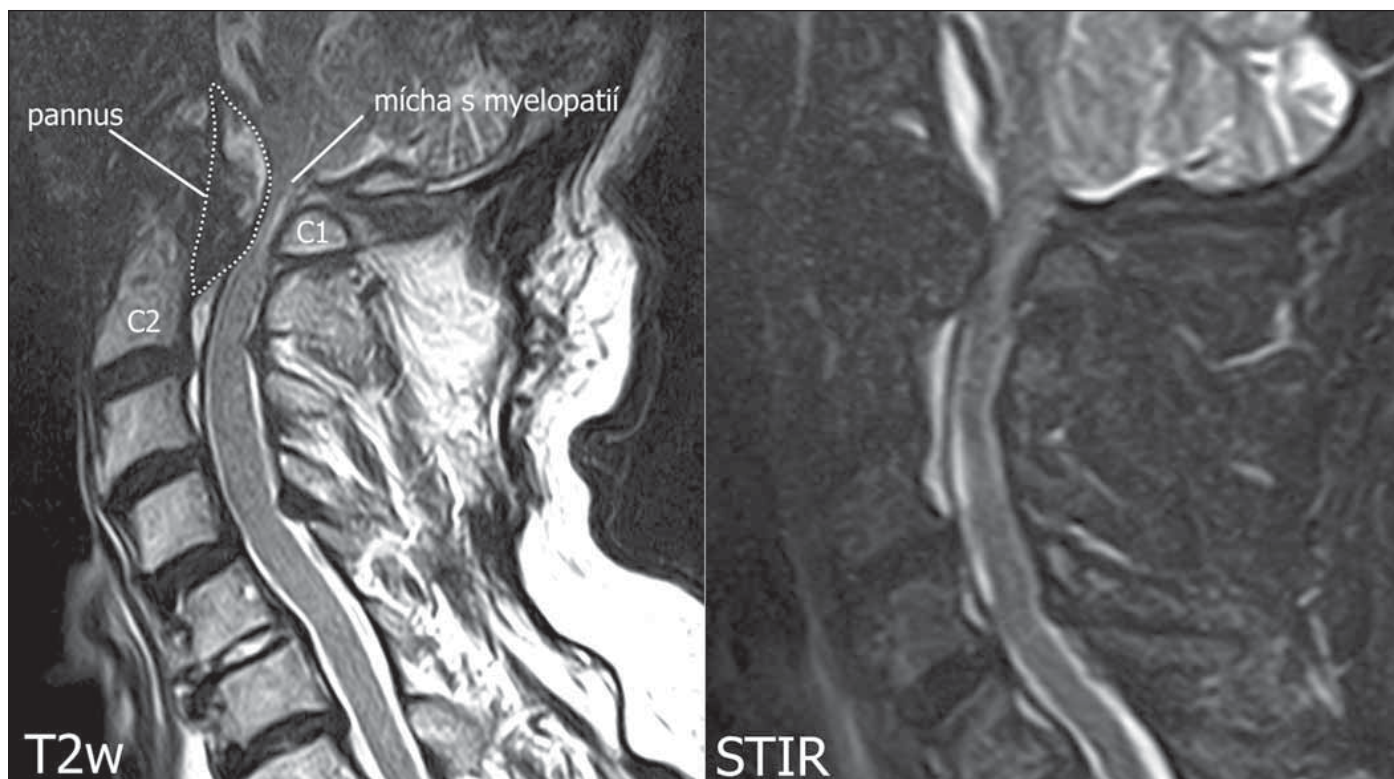
doc. MUDr. Edvard Ehler, CSc., FEAN
Neurologická klinika
Nemocnice Pardubice
Kyjevská 44
532 03 Pardubice
e-mail. edvard.ehler@nempk.cz

Přijato k recenzi: 6. 4. 2020

Přijato do tisku: 15. 10. 2020

k subluxaci C1/C2. Zánětlivá granulační tkáň se vytváří ze synoviální tkáně mezi dens axis a zadním obloukem atlasu nebo mezi dentem a ligamentum transversum atlantis [1]. Kromě vlastní zánětlivé aktivity jsou pro mnohé autory minimálně stejně důležité i mechanické faktory. Pro tyto teorie svědčí i fakt, že se pannus vytváří také u nemocných s atlanto-axiální nestabilitou, kteří nemají revmatické či jiné systémové zánětlivé onemocnění – např. posttraumatické stavy či degenerativní artropatie.

K revmatickému postižení krční páteře dochází během prvních 10 let od stanovení diagnózy až u 86 % pacientů [2]. V oblasti kraniocervikálního přechodu a subaxiální krční páteře se typicky setkáváme se třemi typy

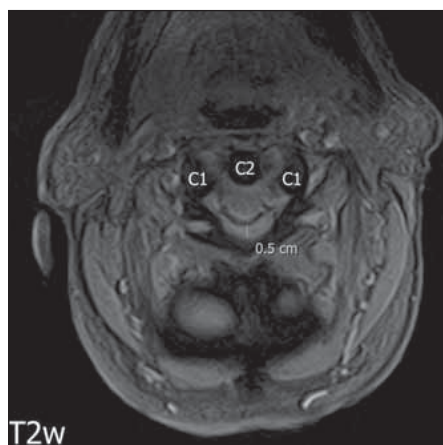


Obr. 1. MR. (A) Sagitální T2 vážené skeny, tečkovaně vyznačen pannus; (B) sagitální STIR skeny s patrnou kompresí míchy s myelopatií. Skeny z 1,5T MR přístroj Toshiba Vantage ZGV (Tokio, Japonsko).

STIR – short-tau inversion recovery

Fig. 1. MRI. (A) Sagittal T2 weighted image scans. Pannus marked with a dotted line; (B) sagittal STIR scans with visible spinal cord compression with myelopathy. Scans from 1.5T MRI apparatus Toshiba Vantage ZGV (Tokyo, Japan).

STIR – short-tau inversion recovery



Obr. 2. MR. Axiální T2* vážené skeny, tečkovaně vyznačen pannus, je patrná komprese míchy.

Fig. 2. MRI. Axial T2WI scans, dotted outlines pannus, compression of spinal cord is evident.

nálezů či jejich kombinacemi. Nejčastějším typem postižení je atlanto-axiální instabilita, která se vyskytuje až v 50 % případů a vzniká na podkladě oslabení ligamentum atlantoaxiale transversum a ligamentum

apicale, které pak umožňují posun C1 proti C2 o více než 3 mm [3]. Dalším nálezem, do kterého může neřešená nestabilita C1–C2 progredovat, je kraniální migrace dentu (tzv. „basilar invagination“). Třetím typem je subaxiální subluxace, která vede ke schodovitě deformitě obratlů končící kyfózou krční páteře [4,5]. Relativní indikací k chirurgickému řešení jsou graficky prokázány významné nestability a progredující deformity i při absenci neurologické symptomatologie či „pouze“ dominující klinice iritační, případně incipientní elektrofyziologicky zjištěná myelopatie. Absolutní indikací k chirurgickému výkonu pak představuje progredující cervikální myelopatie odpovídající nestabilitě či míšní kompresi v odpovídajícím úseku kraniocervikálního přechodu či krční páteře [6].

K atlanto-axiální instabilitě vč. tvorby pannu dochází nejen u revmatoidní artritidy, ale také u dalších spondylartritií – ankylojící spondylartritidy (Bechtěrev), psoriatické artritidy, enteropatické artopatie a Reiterova syndromu [4]. Pannus byl popsán také u 18leté ženy s juvenilní ankylozující spondylitidou [7]. Byly popsány i soubory

nemocných s idiopatickou atlanto-axiální instabilitou, kteří byli rovněž léčeni spondylodezou pomocí šroubů [3]. Podobně byl popsán pannus umístěný dorzálně od dentu, u něhož byla provedena kombinovaná operace – snesení hmoty pannu i fixace C1–C2 pomocí šroubů [8].

Chirurgická léčba atlanto-axiální instability s vytvořeným pannem musí odstranit tlak na míchu – přechod prodloužené a krční míchy – a současně musí stabilizovat cervikokraniální junkci. Odstranit tlak pannu lze i transorálním přístupem [9], avšak stabilizovat junkci, a tak zabránit další tvorbě pannu, lze pouze stabilizací – např. pomocí zavedení šroubů do C1 a C2 ze zadního přístupu [6]. V mnoha souborech byly zohledněny dva aspekty – snesení pannu-pseudotumoru a stabilizace C1–C2 [10]. Operační řešení instability spočívá ve stabilizaci a spondylodeze. Po stabilizaci pannus většinou spontánně vymizí. Kompresivní myelopatie však nemá konzervativní alternativu k chirurgické dekompresi, nemocný vždy deterioruje, je jen otázka, jaká je rychlost rozvoje komprese. Pozdní dekomprese je schopna garantovat

zachování funkcí na úrovni v momentu operace, avšak bez záruky na zlepšení myelopatie. Pozdní dekomprese znamená jednoznačně horší funkční výsledek [6].

V diagnostických postupech je velmi důležité správně zvolit zobrazovací metody – od prostých rentgenových snímků přes dynamické projekce až po CT či MR [2]. Všechny tři základní poruchy u revmatoidní artritidy – atlanto-axiální instabilita, subaxiální subluxace i cranial settling – mají své charakteristické nálezy.

Progredující symptomatika z oblasti cerviko-kraniální funkce je zřídka, avšak vyžaduje nutnost přesného a rychlého postupu. Pro další terapii je nezbytné vybrat takové neurochirurgické pracoviště, které se specializuje na nemocné s revmatickými chorobami a má dostatečný počet úspěšně opero-

vaných. Smyslem sdělení bylo upozornit na problematiku postižení cervikokraniálního přechodu.

Literatura

1. Lagares A, Arrese I, Pascual B et al. Pannus resolution after occipitocervical fusion in a non-rheumatoid atlanto-axial instability *Eur Spine J* 2006; 15(3): 366–369. doi: 10.1007/s00586-005-0969-4.
2. Manczak M, Gasik R. Cervical spine instability in the course of rheumatoid arthritis – imaging methods. *Reumatologia* 2017; 55(4): 201–207. doi: 10.5114/reum.2017.69782.
3. Iizuka H, Iizuka Y, Kobayashi R et al. Characteristics of idiopathic atlanto-axial subluxation: a comparative radiographic study in patients with an idiopathic etiology and those with rheumatoid arthritis. *Eur Spine J* 2013; 22(1): 54–59. doi: 10.1007/s00586-012-2466-x.
4. Dungi P. *Ortopedie*. Praha: Grada publishing 2005.
5. Bartleson JD, Deen HD. *Spine disorders. Medical and surgical management*. Cambridge, USA: University Press 2009.
6. Vanek P, Bradac O, de Lacy P et al. Treatment of atlanto-axial subluxation to rheumatoid arthritis by short segment stabilization with polyaxial screws. *Acta Neurochir* 2017; 159(9): 1791–1801. doi: 10.1007/s00701-017-3274-1.
7. Breda L, Palazzi C, de Michele G et al. Spontaneous atlanto-axial subluxation as a presenting manifestation of juvenile ankylosing spondylitis in a female HLA-B27-negative patient. *Eur J Pediatr* 2005; 163(7): 255–257. doi: 10.1007/s00431-005-1651-x.
8. Barbagallo GM, Certo F, Visocchi M et al. Disappearance of degenerative, non-inflammatory, retro-odontoid pseudotumor following posterior C1–C2 fixation: case series and review of the literature. *Eur Spine J* 2013; 22 (Suppl 6): S879–S888. doi: 10.1007/s00586-013-3004-1.
9. Lagares A, Arrese I, Pascual B et al. Pannus resolution after occipitocervical fusion in a non-rheumatoid atlanto-axial instability *Eur Spine J* 2006; 15(3): 366–369. doi: 10.1007/s00586-005-0969-4.
10. Landi A, Marotta N, Morselli C et al. Pannus regression after posterior decompression and occipitocervical fixation in occipito-atlanto-axial instability due to rheumatoid arthritis: case report and literature review. *Clin Neurol Neurosurg* 2013; 115(2): 111–116. doi: 10.1016/j.clineuro.2012.04.018.

Rozšířenou verzi tohoto článku naleznete na webu csnn.eu.