

# Karotická endarterektómia po intranevózne trombolýze a mechanickej trombektómii

## Carotid endarterectomy after intravenous thrombolysis and mechanical thrombectomy

### Súhrn

**Cieľ:** Cieľom tejto štúdie bolo overiť bezpečnosť včasnej karotickej endarterektómie (carotid endarterectomy; CEA) po intravenózne trombolýze (IVT) alebo mechanickej trombektómii (MT) z pohľadu počtu hemoragických, ischemických a iných komplikácií. Súbor a metodika: 65 pacientov bolo operovaných CEA po IVT resp. MT. V prospektívnej štúdií boli hodnotené hemoragické, ischemické a ostatné komplikácie a ich vzťah k (a) časovaniu výkonu; (b) antitrombotickej a statinovej liečbe; (c) krvnému tlaku; (d) grafickým a iným nálezom. **Výsledky:** V skupine, kde CEA nasledovala po IVT (a) do 6 h: boli zaznamenané 2 ischemické komplikácie (3,08 %) – jedna periprocedurálne a jedna 12 h po CEA, a jeden hematóm v operačnej rane bez revízie; (b) 6–12 h: jedna (1,54 %) ischemická CMP (iCMP) 12 h po CEA; (c) 12–24 h: jedna (1,54 %) iCMP 16 h po CEA; (d) 24–72 h: jedna (1,54 %) iCMP 10 h po CEA a dva hematómy v rane (jeden s revíziou); (e) nad 14 dní: dve prechodné lézie XII. a VII. hlavového nervu (3,08 %), nezaznamenali sme žiaden pooperačný intracerebrálny hematóm. Celkový počet ischemických komplikácií v celej skupine bol 7,7 %. Jediný prognostický faktor pooperačnej ischemickej komplikácie bola arteriálna hypotenzia v pooperačnom období ( $p = 0,001$ ). **Záver:** Včasné operácie CEA po IVT sú odôvodnené s cieľom zníženia rizika recidívy príhody. Prognostický faktor vzniku ischemickej komplikácie bola arteriálna hypotenzia v pooperačnom období.

### Abstract

**Aim:** Aim of this study was to verify the safety of an early carotid endarterectomy (CEA) after intravenous thrombolysis (IVT) or mechanical thrombectomy (MT) in terms of hemorrhagic, ischemic, and other complications. **Material and methods:** 65 CEA patients were operated after the IVT or MT. In a prospective study, hemorrhagic, ischemic, and other complications were studied and their relationship to (a) timing of the procedure; (b) antithrombotic and statin therapy; (c) blood pressure; and (d) imaging and other findings were evaluated. **Results:** In the group where CEA followed IVT (a) within 6 h: 2 ischemic complications (3.08%) were noted – one periprocedural and one 12 h after CEA, one wound hematoma without revision; (b) 6–12 h: one (1.54%) ischemic stroke 12 h after CEA; (c) 12–24 h: one (1.54%) ischemic stroke 16 h after CEA; (d) 24–72 h: one (1.54%) ischemic stroke 10 h after CEA and two wound hematomas (one with revision); (e) over 14 days: two transient lesions of XIIth and VIIth cranial nerves (3.08%); no postoperative intracerebral hematoma was noted. The total number of ischemic complications in the whole group was 7.7%. The only prognostic factor of postoperative ischemic complication was post-operative arterial hypotension ( $P = 0.001$ ). **Conclusion:** Early CEA after IVT is justified to reduce the risk of relapse. The only prognostic factor of ischemic complications development was post-operative arterial hypotension.

Redakční rada potvrzuje, že rukopis práce splnil ICMJE kritéria pro publikace zasílané do biomedicínských časopisů.

The Editorial Board declares that the manuscript met the ICMJE "uniform requirements" for biomedical papers.

**M. Orlický<sup>1,2</sup>, D. Černík<sup>3</sup>,  
P. Vachata<sup>1</sup>, D. Školoudík<sup>4</sup>,  
M. Sameš<sup>1</sup>**

<sup>1</sup> Neurochirurgická klinika UJEP a Masarykova nemocnice, Ústí nad Labem

<sup>2</sup> Neurochirurgická klinika, Univerzitní nemocnice L. Pasteura, Košice

<sup>3</sup> Neurologické oddělení, Masarykova nemocnice, Ústí nad Labem

<sup>4</sup> Lékařská fakulta Ostravské univerzity a FN Ostrava



**MUDr. Michal Orlický**  
Neurochirurgická klinika  
Masarykova nemocnice  
Sociální péče 12A  
401 13 Ústí nad Labem  
e-mail: orlicky@gmail.com

Přijato k recenzi: 9. 4. 2020

Přijato do tisku: 17. 12. 2020

### Klíčové slová

karotická endarterektómia – intravenózna trombolýza – mechanickej trombektómia

### Key words

carotid endarterectomy – intravenous thrombolysis – mechanical thrombectomy

## Úvod

Intranevózna trombolýza (IVT) a mechanická trombektómia (MT) resp. karotická endarterektómia (carotid endarterectomy; CEA) a karotický stenting (carotid stenting; CAS) sú efektívnou metódou liečby resp. prevencie ischemických CMP (iCMP). Aj napriek pomerne vysokej účinnosti spomínaných metód, sú stále špecifické podskupiny prípadov, ktoré by mohli profitovať z upresnenia postupov, či indikačných kritérií. Za jednu z týchto podskupín považujeme symptomatických pacientov s tandemovou stenózou v intra- a extrakraniálnom povodí vnútornej krkavice. Zahrňuje prípady, kde po spriechodnení intrakraniálneho povodia IVT, či nadväzujúcou MT, zostáva reziduálna časť tandemovej stenózy v extrakraniálnej porcii karotického riečišťa. Zvýšené riziko včasnej recidívy iCMP a hypoperfúzie mozgového tkaniva v týchto prípadoch je vcelku logické a vyžaduje preto následné riešenie rezídua tandemovej stenózy. Dostupné sú tieto možnosti:

1. ošetrovanie endovaskulárne CAS alebo angioplastikou – je očakávané, ale zaťažené vyšším rizikom včasnej oklúzie stentu u antiagregačne nepripravených pacientov [1–4];
2. odklad tohto výkonu po dodatočnej a dostatočnej antiagregačnej príprave – však bude zaťažený zvýšeným rizikom recidívy iCMP v medziobdobí [5];
3. tretím variantom je včasné prevedenie CEA – v krátkej nadväznosti na predchádzajúce prevedenie IVT samotnej, či v spojení s MT. V tomto prípade je obava zvýšeného rizika hemoragických operačných komplikácií opodstatnená po štúdiu doporučení pre užívanie konkrétnej kinázy. Tá je v kontroverzii s veľmi krátkym eliminačným časom (< 1 h) týchto kináz a nedostatkom literárnych faktov v tejto oblasti.

Tento zaujímavý problém vhodnosti a časovania CEA po podaní IVT resp. MT sa venuje naša prospektívna štúdia a jej výsledky popisuje toto zdedenie.

Cieľom štúdie bolo identifikovať komplikácie včasnej CEA súvisiace s predchádzajúcim prevedením IVT či MT; riziko týchto komplikácií porovnať s rizikami odloženého výkonu a vyjadriť názor k indikácii takéhoto ošetrenia.

## Súbor pacientov a metodika

### Pacienti zaradení do štúdie

Zaradení boli pacienti:

1. splňujúci kritéria k prevedeniu IVT a MT podľa European Stroke Initiative Recommendation

- for Stroke Management [6] s prípadnými úpravami podľa vývoja doporučení [7–9];
2. s tandemovou extra-intrakraniálnou symptomatickou stenózou karotídy, či jej intrakraniálnych vetví, ktorí podstúpili IVT s/bez následnej MT s reziduálnym nálezom stenózy (nad 50 % podľa NASCET [10]) v extrakraniálnej časti karotického riečišťa;
3. splňujúci indikácie k CEA podľa kritérií American Heart Association [11];
4. bez kontraindikácie k vyšetreniu DSA, MR a CTA.

Pacienti boli zaradení priebežne 96 mesiacov (od 01/2012 do 12/2019).

Karotické endarterektómie a MT boli vykonávané v rámci Komplexného cerebrovaskulárneho centra, Ústí nad Labem, IVT boli vykonávané v jednotlivých iktových centrách Ústeckého kraja, v závislosti na spádovej oblasti konkrétnych pacientov.

### Karotická endarterektómia

Všetky výkony prebiehali v regionálnej anestézii (blok cervikálneho plexu), priamou suturou so selektívnym použitím karotického skratu na základe vývoja neurologického stavu hodnoteného v priebehu uzavretia karotídy svorkami (podľa postupnosti: arteria thyroidea superior, arteria carotis externa [ACE], communis [ACC] a interna [ACI]). Perioperačná antikoagulačná liečba heparínom sa riadila štandardizovaným protokolom pripraveným na základe výsledkov našej predchádzajúcej štúdie [12], oproti ktorej sa navyše zjednotilo dávkovanie heparínu na 5 000 IU u každého pacienta pred uzavretím cievy svorkami, za monitorácie vývoja koagulačných parametrov. Aplikácia protamínu na konci operácie nie je štandardná a v našom súbore nebola používaná. Pooperačné tri dávky 5 000 IU heparínu i. v. každá po 8 h a jedna profylaktická dávka nízkomolekulárneho heparínu po ďalších 8 h boli podané u každého pacienta.

### Grafické a klinické vyšetrenia

Magnetickú rezonanciu mozgu (v sekvenciách T2, DWI b0, b500, b1000, ADC [aparentný difúzny koeficient]) podstúpil každý pacient približne 24 h pred a po výkone. Akútne ischemické lézie boli hodnotené škálou podľa Szabó [13]. Pri deteriorácii neurologického stavu pooperačne bolo u každého pacienta indikované natívne CT vyšetrenie mozgu a CTA vyšetrenie krčných a intrakraniálnych ciev. Grafické vyšetrenia boli hodnotené nezávislým rádiológom.

Neurologický deficit bol v priebehu hospitalizácie hodnotený pomocou škály National

Institutes of Health Stroke Scale (NIHSS) a výsledný stav po 90 dňoch pomocou modified Rankin scale (mRS).

Vek, pohlavie, komorbidity (diabetes mellitus, ischemická choroba srdca, arteriálna hypertenzia), aktuálna medikácia pred príhodou (antiagregancia, antikoagulancia, statiny), krvný tlak (v hodinových intervaloch v prvých 24 h pooperačne), dĺžka operačného výkonu, použitie intraluminálneho skratu a komplikácie boli zaznamenávané u všetkých pacientov.

### Sledované parametre (endpoints)

1. Výskyt intracerebrálneho symptomatického hematómu
2. Výskyt hematómu v rane:
  - a. bez nutnosti revízie
  - b. s nutnosťou revízie
3. „Major“ alebo významné komplikácie (akýkoľvek iktus, smrť, akútny infarkt myokardu)
4. „Minor“ resp. menšie komplikácie (parézy hlasivky, lézia r. marginalis n. facialis na ipsilaterálnej strane)

Ako hematóm v rane bola hodnotená prítomnosť krvi v podkoží a/alebo v operačnom prístupe posudzovaná a zaznamenaná ošetrovujúcim lekárom [14]. Hematómy akútne z ruptúry sutúry cievy neboli v tejto štúdii zaradené.

### Štatistická analýza

K štatistickej analýze boli použité Fisherov test a test Kruskal-Wallisov (software SPSS, verzia 22.0; SPSS, Chicago, IL, USA). Oba testy používali hodnotu  $\alpha = 0,05$  pre posúdenie významnosti. Štúdia bola vyhodnotením prospektívne vedenej databázy.

### Výsledky

Celkom 65 CEA bolo uskutočnených po IVT. Z toho u 14 predchádzala výkonu i MT. Demografické charakteristiky a sledované parametre sú v tab. 1.

Pacienti boli rozdelení do skupín podľa času medzi prevedením IVT a začiatkom operačného výkonu. Rozdelenie skupín je v tab. 2.

Sledované ciele (endpoints):

1. Výskyt intracerebrálneho symptomatického hematómu
2. Výskyt akéhokoľvek hematómu v rane
3. Výskyt významných komplikácií
4. Výskyt menších, resp. minor komplikácií

### 1. Výskyt intracerebrálneho symptomatického hematómu

Akákoľvek deteriorácia neurologického stavu pooperačne indikovala prevedenie

Tab. 1. Demografické charakteristiky a sledované parametre.

počet prípadov; muži (%)	65; 47 (72 %)
vek (medián ± SD)	68 ± 8,7
diabetes mellitus; n (%)	9 (13 %)
ICHS; n (%)	21 (32 %)
arteriálna hypertenzia; n (%)	41 (63 %)
vstupné NIHSS (medián)	8
predoperačné antiagregancia; n (%)	19 (29 %)
predoperačné antikoagulancia; n (%)	3 (5 %)
predoperačné statiny; n (%)	17 (26 %)
pravostranná stenóza; n (%)	30 (46 %)

ICHS – ischemická choroba srdca; n – počet; NIHSS – National Institutes of Health Stroke Scale; SD – štandardná odchýlka

Tab. 2. Počet prípadov – karotických endarterektómii rozdelených do skupín podľa časovania od IVT.

Skupina	Čas od IVT	Počet prípadov	%	z toho MT	%
1	< 6 h	10	15,4	2	20,0
2	6–12 h	9	13,8	1	11,2
3	12–24 h	8	12,3	4	50,0
4	24–72 h	14	21,5	2	14,3
5	3–14 dní	8	12,3	1	12,5
6	> 14 dní	16	24,7	4	25,0
<b>spolu</b>		<b>65</b>	<b>100</b>	<b>14</b>	

IVT – intravenózna trombolýza; MT – mechanická trombektómia

Tab. 3. Zastúpenie komplikácií v jednotlivých skupinách.

Skupina	Čas od IVT	Počet prípadov	Intracerebrálny hematóm	Hematomy v rane (%)	Menšie komplikácie 72 h (%)	Významné komplikácie 72 h (%)
1	> 6 h	10	0	1	0	2
2	6–12 h	9	0	0	0	1
3	12–24 h	8	0	0	0	1
4	24–72 h	14	0	2	0	1
5	3–14 dní	8	0	0	0	0
6	> 14 dní	16	0	0	2	0
spolu		65	0	3 (4,6)	2 (3,1)	5 (7,7)

IVT – intravenózna trombolýza

natívnej CT mozgu a CTA karotíd a mozgu. Intracerebrálny hematóm v našej skupine nebol týmto spôsobom preukázaný (tab. 3).

## 2. Výskyt akéhokoľvek hematómu v rane

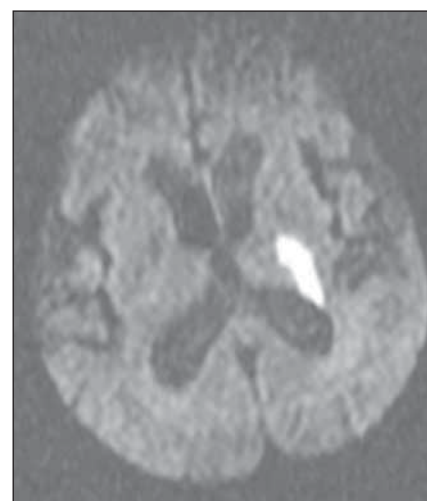
Výskyt akéhokoľvek hematómu v rane nebol častou komplikáciou; bol zistený v 3 (4,6 %) prípadoch, z toho v 1 (1,5 %) prípade bol indikovaný k revízii (tab. 3).

## 3. Výskyt významných komplikácií

Za významné komplikácie boli považované akýkoľvek nový iktus, či zhoršenie predoperačného neurologického nálezu, akútny infarkt myokardu alebo smrť. Posledné dve menované sa v našom súbore nevyskytli. Nový iktus bol zaznamenaný v 5 (7,7 %) prípadoch v celom súbore (tab. 3). Jedna nová mozgová príhoda (1,54 %), so vznikom hemiplégie, vznikla perioperačne v skupine pacientov operovaných do 6 h po IVT. Grafic-

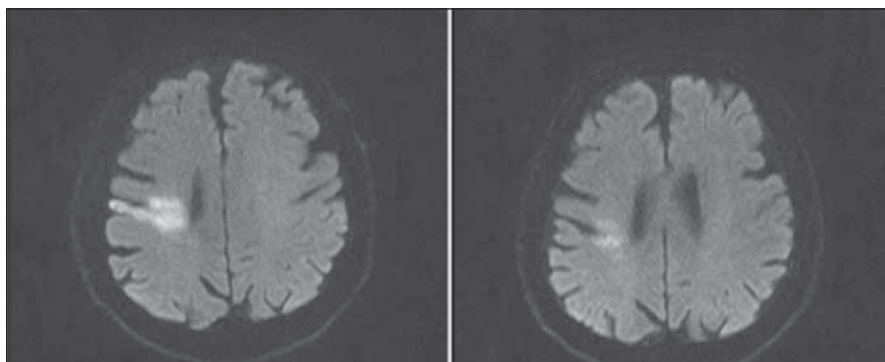
kým korelátom bola ischemia v oblasti zadného ramienka capsula interna vľavo (Szabo III), bez preukázania oklúzie magistrálnej cievy (obr. 1). Neurologické vyšetrenie za 3 mesiace popisuje ťažkú hemiparézu pravostranných končatín (mRS 4). Vo zvyšných štyroch prípadoch (6,16 %), prebehol nový iktus s oneskorením hodín po operácii. 1. V skupine prvej (do 6 h od IVT) došlo k zhoršeniu pred a pooperačnej frustnej ľavostrannej hemiparézy do ťažkej 12 h po operácii. Grafický korelát predstavoval zvýraznenie ischemického ložiska (Szabo IV), bez preukázania oklúzie magistrálnej cievy. (obr. 2) Pri 3 mesačnej kontrole pretrvávala ľahká ľavostranná hemiparéza (mRS 1).

2. V skupine 2 (6–12 h od IVT), pacient bez neurologického deficitu, 6 h po operácii rozvíja hemiplégiu a ťažkú zmiešanú fatickú poruchu s grafickým nálezom uzáveru vnútornej karotídy a arteria cerebri



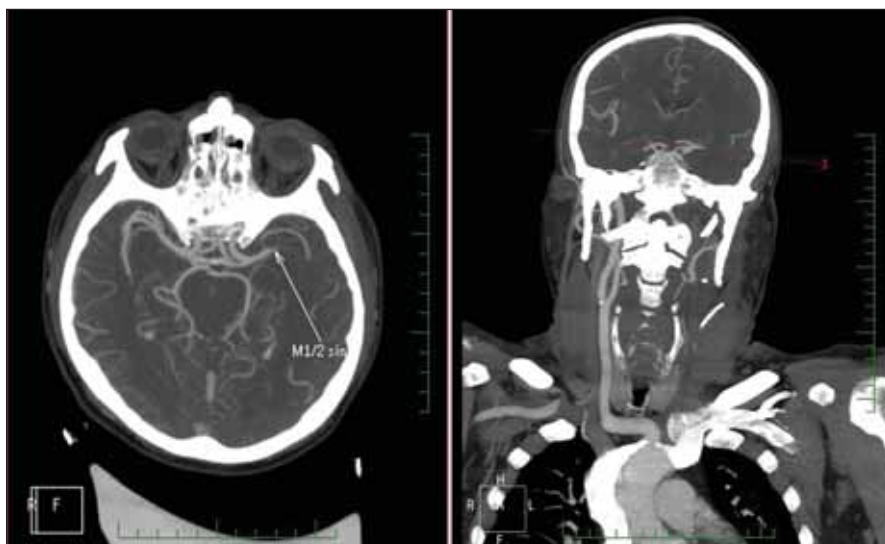
Obr. 1. Difúziou vážená MR mozgu, b1000. Akútna ischemia v oblasti zadného ramienka capsuly interny vľavo.

Fig. 1. Brain MR diffusion weighted image, b1000. Acute ischemia in the posterior part of the left internal capsule.



Obr. 2. Difúziou vážená MR mozgu, b1000 – (a) po zhoršení klinického stavu; (b) predoperačne.

Fig. 2. Brain MR diffusion weighted image, b1000 – (a) after clinical deterioration; (b) before surgery.



Obr. 3. CTA intra- a extrakraniálnych ciev s uzáverom spoločnej a vnútornej karotidy a parciálne arteria cerebri media vľavo.

Fig. 3. CTA of intra- and extracranial vessels with the occlusion of the left common and internal carotid artery and partially the left middle cerebral artery.

media vľavo (obr. 3). Akútne prevedená MT zlepšila stav parciálne, na kontrole za 3 mesiace pretrváva stredne ťažká expresívna fatická porucha a pravostranná lateralizácia, zvýraznená na pravej hornej končatine (mRS 3).

3. V skupine 3 (12–24 h od IVT) stredne ťažká hemiparéza pravostranných končatín, pred i včasne pooperačne stabilná, sa s odstupom 10 h po operácii zhoršuje do ťažkej, s grafickým korelátom rozšírenia predoperačnej akútnej ischemie na MR DWI (Szabo III) (obr. 4). S 3 mesačným odstupom pretrváva stredne ťažký deficit (mRS 3).

4. V 4. skupine (24–72 h od IVT) dochádza po 16 h u asymptomatického pacienta

k rozvoju ľahkej hemiparézy ľavostranných končatín s grafickým korelátom rozvoja hypoperfúzných lézií, nevelkých, na MR DWI mozgu (Szabo V) (obr. 5); 3 mesačné mRS 0.

5. V skupine 5 a 6 (nad 72 h od IVT) sme významnú, major, komplikáciu nezaznamenali.

#### 4. Výskyt menších, resp. minor komplikácií

V súbore pacientov sme zaznamenali dve menšie komplikácie (3,1 %); jednu léziu r. marginalis nervi facialis na operovanej strane; jedenkrát léziu ipsilaterálneho hlavového nervu XII. Obe lézie neboli prítomné na klinickej 3 mesačnej kontrole.

Zaujímavý je rozbor príčin deteriorácií neurologického stavu.

V prípade perioperačnej deteriorácie, vzhľadom k priebehu vývoja deteriorácie a následného MR DWI obrazu predpokladáme perioperačnú embolizačnú príhodu.

V ostatných prípadoch boli podrobne skúmané príčiny deteriorácie neurologického stavu. Zo sledovaných faktorov (tab. 4), sa epizóda arteriálnej hypotenzie (definovaná ako pokles stredného arteriálneho tlaku pod 60 torr [15]), ktorá v záznamoch korelovala s časom zhoršenia, ukázala ako jediný štatisticky významný faktor deteriorácie ( $p = 0,001$ ) (tab. 4).

#### Diskusia

Akútna oklúzia krčných a/alebo intrakraniálnych mozgových ciev je najčastejšou (70%) príčinou iCMP [16,17]. V patogenéze iCMP sa uplatňuje i druhý základný mechanizmus, ktorý vedie k ischemii mozgového tkaniva – hemodynamická hypoperfúzia.

Skorá rekanalizácia okludovanej tepny a následná reperfúzia mozgu predstavuje doteraz najúčinnější terapiu iCMP. V súčasnosti je zlatým štandardom v reperfúznej terapii IVT s podaním rekombinantného aktivátora plazminogénu (rtPA) v dávke 0,9 mg/kg v hodinovej infúzii s 10% bolusom v časovom okne do 4,5 h od vzniku príznakov [7–9,18].

I napriek výraznému celkovému efektu liečby IVT, dochádza často, hlavne pri oklúzii intrakraniálnych magistralných ciev (large vessel occlusion), k jej zlyhaniu. V týchto indikáciách došlo v posledných rokoch k výraznému rozvoju mechanických rekanalizačných zákrokov. Na princípe aspirácie, fragmentácie, či extrakcie trombu fungujú rôzne komerčné inštrumentárie, ktoré výrazne zvýšili úspešnosť reperfúzie magistralných ciev. Okludované veľké cievy predstavujú ich hlavnú indikáciu, ale štúdia Synthesis [19] nepreukázala ich benefit pred samotnou IVT v okne do 4,5 h. Preto mechanická rekanalizácia nemá prednosť pred IVT v tomto časovom okne, a vďaka 6-hodinovému terapeutickému oknu v terapeutickom postupe nasleduje až po neúspešnej IVT [20].

Na druhej strane nám štúdie ukazujú, že i napriek neskutočnému pokroku v liečbe iCMP, nedosahuje samostatnosti viac než 60 % liečených pacientov 3 mesiace po príhode [21]. Z týchto dôvodov je určite nutné hľadať ďalšie možnosti liečby.

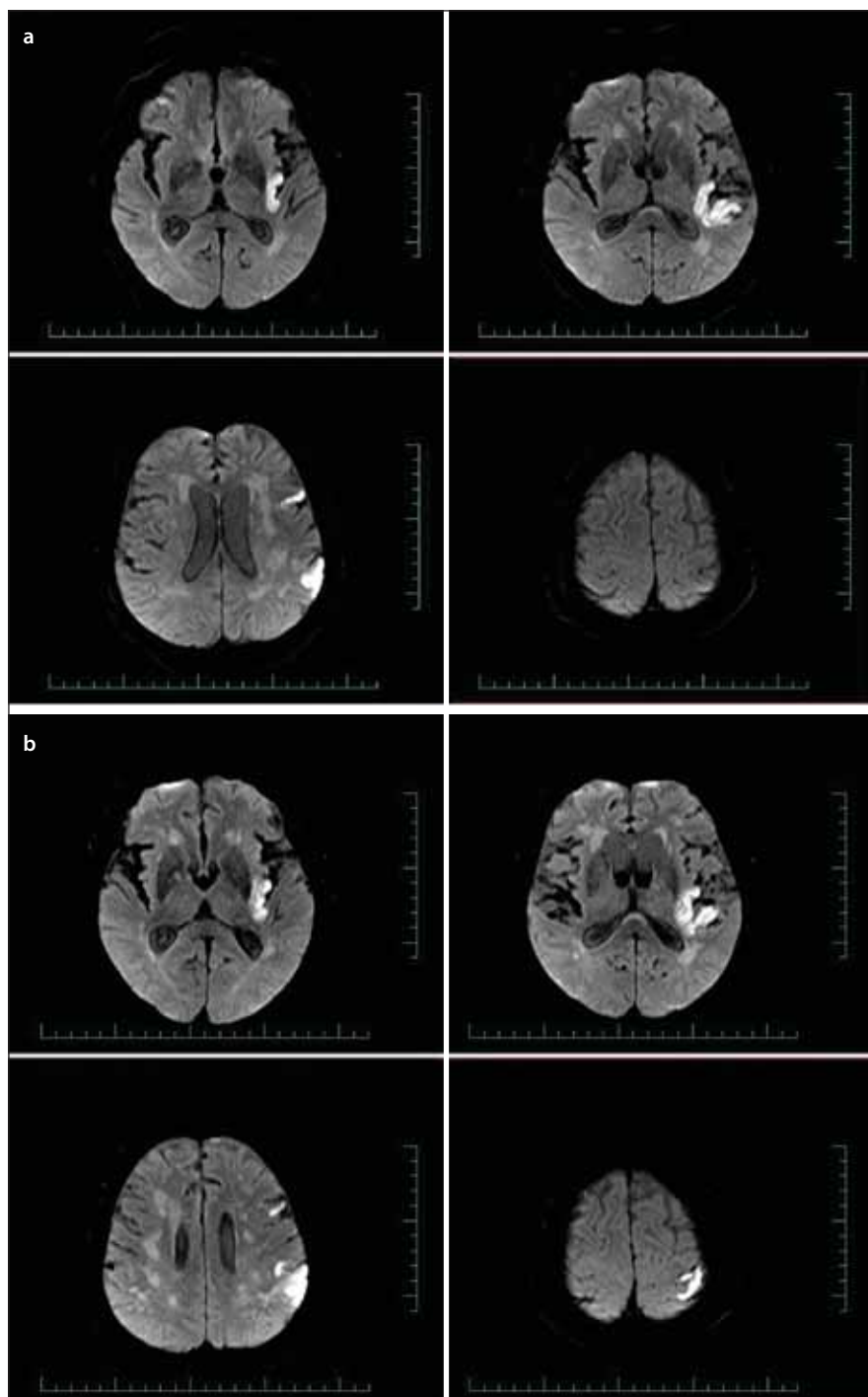
Ak sa vrátíme späť k našej problematike, považujeme práve našu skupinu pacientov



s tandemovou stenózou extra- a intrakraniálnej časti karotídy za jednu z oblastí, pre ktorú platí posledná veta.

Úspešná IVT, či následne MT spriechodní magistральné cievy. Reziduálna stenóza na extrakraniálnej porcii karotídy však 1. hemodynamickou hypoperfúziou; a/alebo 2. ako rizikové miesto pre retrombotizáciu s oklúziou; či 3. distálnou reembovizáciou môže viesť k nedostatočnej reperfúzii, či recidíve CMP. Riziko takejto recidívy môžeme len extrapolovať na základe metaanalýzy Rothwella et al, v ktorej kvantifikovali riziko recidívy iCMP po prekonanej tranzitórnej ischemickej atake na 17 % v 0. deň s kumulatívnym rizikom 43 % do 14. dňa [5,16]. Z toho vyplýva, že ošetrovanie reziduálnej stenózy by malo prebehnúť v čo najkratšej dobe od príhody, s rizikom nižším než je riziko spontánneho priebehu. Z terapeutických možností môžeme:

1. previesť akútny CAS, či angioplastiku. Tento výkon môže prebehnúť ako súčasť výkonu mechanickej rekanalizácie, či ako samostatný výkon nadväzujúci na IVT. Vcelku logicky znejúca hypotéza odradzuje vysokým percentom včasných uzáverov stentov. Výsledky endovaskulárneho pracoviska v Masarykovej nemocnici, Ústí nad Labem z roku 2019 uvádzajú 22% oklúziu stentov v prvých 24, resp. 72 h [22]. Predpokladá sa nedostatočná antiagregačná príprava pacienta s odstupom pred výkonom [1–4];
2. odloženie CAS po predchádzajúcej antiagregačnej príprave. Podľa odporúčenia American Heart Association and American Stroke Association z roku 2018 pre IVT, je riziko pre podanie antiagregancií do 24 h po IVT neisté. Doporučenie pripúšťa ich podanie v situácii, že je očakávaný benefit. Napr. pre prípad akútneho stentingu, či kardiálnych komorbíd [23]. Za hlavnú nevýhodu tohoto postupu považujeme nárast rizika recidívy iCMP pri časovom odklade v súčte s rizikom komplikácii duálnej antiagregačnej liečby;
3. v štúdií testovaná možnosť prevedenia včasnej CEA po IVT sa opiera o výsledky našej predchádzajúcej štúdie, ktorá nepotvrdila zvýšenie operačného rizika ani pri veľmi včasných CEA pre symptomatické stenózy (bez IVT; pri splnení indikačných kritérií) [11]. Zároveň nám literatúra neposkytuje dostatok informácií o rizikovosti tohto výkonu po predchádzajúcej IVT (tab. 5). Vychádzajúc s farma-



Obr. 4. Difúziou vážená MR mozgu, b1000 – (a) predoperačný nález akútnej ischemie; (b) nález po zhoršení klinického stavu.

Fig. 4. Brain MR diffusion weighted image, b1000 – (a) acute ischemia before surgery; (b) after clinical deterioration.

koinetiky rtPA, kde je eliminačný čas do 1 h, sme rozdelili operovaných pacientov do uvedených časových okien (tab. 2). V jednotlivých skupinách tak sledovali typ komplikácií a ich vzťah k času od podania IVT.

### 1. Výskyt intracerebrálneho symptomatického hematómu

Incidencia vzniku intracerebrálneho hematómu po CEA je podľa literatúry vrátane našej inej recentnej štúdie od 0,016 až 1 % [14,24–26]. V našom súbore, všetky deteriorácie neu-

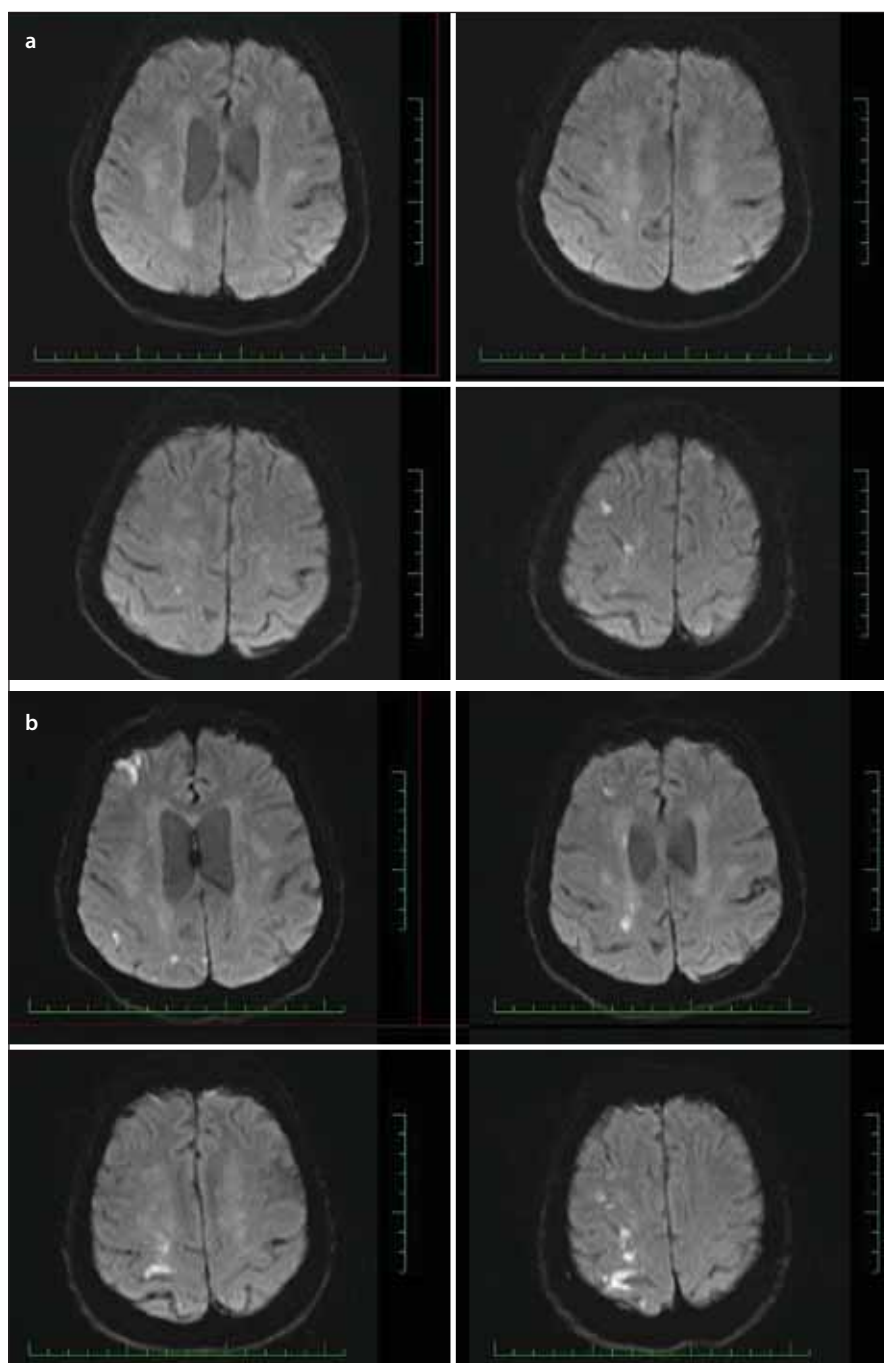
rologického stavu s následnou kontrolou CT nepreukázali prítomnosť intracerebrálneho hematómu. Je možné predpokladať, že predchádzajúca IVT nezvyšuje riziko vzniku intracerebrálneho hematómu v súvislosti s CEA.

## 2. Výskyt akéhokoľvek hematómu v rane

Riziko výskytu hematómu v rane (4,6 %) je nízke a porovnateľné s rizikom jeho výskytu pri štandardne prevádzkaných CEA na antiagregačnej terapii kyselinou acetylsalicylovou a jej derivátoch (5,1 %) [14].

## 3. Výskyt významných komplikácií

Za významné komplikácie považujeme smrť, infarkt myokardu, či akýkoľvek iktus. Prvé dve menované sa v našom súbore nevyskytli. Všetkých 5 významných komplikácií (7,7 %) predstavovali iCMP. Jedna z nich (v skupine 1, perioperačná iCMP, grafický korelát v akútnej ischémii v zadnom ramienku capsula interna vľavo), predpokladáme, prebehla ako embolizačná príhoda uvoľnením trombu, či detritu plátu pri operácii. Ostatné 4 iCMP mali podobný priebeh. Po bezproblémovom pooperačnom období, s odstupom hodín po operácii dochádza k tromboembolickým príhodám s uzáverom magistrálnych intrakraniálnych ciev, či drobných periférnych intrakraniálnych ciev. Jediným identifikovaným faktorom, ktorý koreloval so vznikom príhod bola prudká arteriálna hypotenzia (pokles stredného tlaku pod 60 torr [15]) v čase zhoršenia ( $p = 0,001$ ). Závislosť na inom sledovanom faktore, vrátane časového okna nebola preukázaná (tab. 4). V celkovom počte pacientov v štúdiu je počet komplikácií nízky (7,7 %). Všetky komplikácie však prebehli v okne do 72 h, pri neskorších operáciách nebola táto komplikácia zaznamenaná. Pri prepočítaní tak riziko komplikácií CEA v prvých 72 h po IVT je 12,19 % (tab. 6). Takéto riziko výkonu v prvých 3 dňoch od IVT je nižšie ako riziko recidívy iktu, definované vyššie podľa metaanalýzy od Rothwella et al [5]. Výsledok takto odvodňuje včasnú operáciu – CEA po IVT i v prvých 72 h od IVT s dôrazom na dôslednú prevenciu pooperačnej arteriálnej hypotenzie. Na druhú stranu je miera významných komplikácií vyššia než v skupine adekvátne včasných operácií bez predchádzajúcej IVT (2,5 %) v našej predchádzajúcej štúdiu [27]. V snahe o porovnanie skúseností s domácou, či zahraničnou literatúrou nachádzame niekoľko štúdií, prehľad najvýznamnejších uvádza tab. 5. Väčšina z týchto štúdií hodnotí



Obr. 5. Difúziou vážená MR mozgu, b1000 – (a) predoperačný nález akútnej ischémie; (b) nález po zhoršení klinického stavu.

Fig. 5. Brain MR diffusion weighted image, b1000 – (a) acute ischemia before surgery; (b) after clinical deterioration.

komplikácie v intervale prvých 7, resp. 14 dní od podania IVT, a nenachádza rozdiel medzi skupinami CEA s a bez predchádzajúcej IVT – v korelácii s našimi výsledkami [28–31]. Z uvedených, naša štúdia hodnotí najvyšší počet prípadov v intervale do 12 i do 72 h od IVT. Najbližšie našej štúdiu je Azzini et al, ktorí hodnotili súbor 34 pacientov opera-

ných v okne do 14 dní od podania IVT, z toho 11 prípadov v okne do 12 h [29]. V tejto skupine nezaznamenali žiadnu novú iCMP, na rozdiel od našej skupiny 3 týchto prípadov, avšak len na skoro polovičnom súbore. Domnievame sa, že dôvodom pre vyšší výskyt významných komplikácií – tromboembolických iCMP v našej skupine je trombolýzou

**Tab. 4. Vzťah sledovaných faktorov k významným komplikáciám, štatistické hodnotenie.**

	Případy s významnou komplikáciou	p
diabetes mellitus (n = 9)	1	0,4931
arteriálna hypertenzia (n = 41)	2	0,3496
ischemická choroba srdca (n = 21)	2	0,6549
predoperačná antiagregačná liečba (n = 19)	2	0,6246
predoperačná antikoagulačná liečba (n = 3)	0	1
predoperačná statiny (n = 17)	1	1
dĺžka operácie nad 120 min (n = 5)	1	0,3388
použitie skratu (n = 3)	0	1
pooperačná arteriálna hypotenzia (n = 6)	4	0,001

n – počet

**Tab. 5. Výber štúdií, ktoré riešili karotickú endarterektómiu po intravenózne trombolýze.**

Štúdia	Počet pacientov	Počet prípadov < 12 h	Rozptyl časovania
Crozier et al [32]	10	0	2–23 dní
Bouri et al [33]	5	0	4–9 dní
Yong et al [34]	7	0	2–12 dní
Rathenborg et al [31]	176	2	0–14 dní
Bradač et al [35]	5	5	85–290 min
Azzini et al [29]	34	11	0–14 dní
Ijšas et al [28]	128	2	0–349 dní
Fortin et al [30]	27	0	8–23 dní
Orlický et al	65	19	0–30 dní

**Tab. 6. Počet komplikácií vo vzťahu k časovému oknu operácie od IVT.**

	ak CEA do 72 h od IVT (n = 41)	pre všetky CEA po IVT (n = 65)
počet komplikácií (%)	5 (12,19 %)	5 (7,7 %)

CEA – karotická endarterektómia; IVT – intravenózna trombolýza; n – počet

narušená koagulačná rovnováha, ktorá je menej odolná k spomaleniu toku krvi pri arteriálnej hypotenzii v porovnaní k prípadom bez predchádzajúcej IVT. Táto hypotéza vyžaduje ďalšie podrobné štúdium.

### Záver

Karotické endarterektómie prevedené do 72 h po predchádzajúcej IVT (prípadne MT) sú zaťažené vyšším rizikom ischemických komplikácií (12,19 %) než operácie po 72 h,

resp. operácie bez predchádzajúcej IVT. Pretože toto riziko je však stále nižšie než predpokladané riziko recidívy CMP, sú tieto výkony, podľa nášho názoru, plne indikované a na našom pracovisku štandardne prevádzkané. Súčasne prebieha potrebný ďalší výskum k selekcii vysokorizikových pacientov.

### Etické aspekty

Protokol štúdie bol v súlade s Helsinskou deklaráciou z roku 1975 (s revíziami v r. 2004 a 2008) a bol

schválený Etickou komisiou Masarykovej nemocnice, Ústí nad Labem (237/69 –MNUL). Pacienti vyjadrili informovaný súhlas so zaradením do štúdie podpisom.

### Grantová podpora

Práca bola podporená grantom Krajské zdravotní a.s. IGA-KZ-2018-1-3.

### Konflikt záujmov

Autori deklarujú, že v súvislosti s predmetom štúdie nemajú žiadny konflikt záujmov.

### Literatúra

- Sadeh-Gonik U, Tau N, Friehmann T et al. Thrombectomy outcomes for acute stroke patients with anterior circulation tandem lesions: a clinical registry and an update of a systematic review with meta-analysis. *Eur J Neurol* 2018; 25(4): 693–700. doi: 10.1111/ene.13577.
- Mbabuie N, Gassie K, Brown B et al. Revascularization of tandem occlusions in acute ischemic stroke: review of the literature and illustrative case. *Neurosurg Focus* 2017; 42(4): E15. doi: 10.3171/2017.1.FOCUS16521.
- Blassiau A, Gawlitza M, Manceau PF et al. Mechanical thrombectomy for tandem occlusions of the internal carotid artery – results of a conservative approach for the extracranial lesion. *Front Neurol* 2018; 9: 958. doi: 10.3389/fneur.2018.00958.
- Park SE, Choi DS, Baek HJ et al. Emergent carotid artery stenting in patients with acute ischemic stroke due to cervical internal carotid artery steno-occlusive lesion: comparison of tandem intracranial occlusion and isolated cervical internal carotid artery occlusion. *Interv Neuroradiol* 2020; 26(4): 425–432. doi: 10.1177/1591019919899755.
- Rothwell PM, Warlow CP. Timing of TIAs preceding stroke: time window for prevention is very short. *Neurology* 2005; 64(5): 817–820. doi: 10.1212/01.WNL.0000152985.32732.EE.
- Olsen TS, Langhorne P, Diener HC et al. European Stroke Initiative Recommendations for Stroke Management – update 2003. *Cerebrovasc Dis* 2003; 16(4): 311–337. doi: 10.1159/000072554.
- Šaňák D, Neumann J, Tomek A et al. Doporučení pro rekanalizační léčbu akutního mozkového infarktu – verze 2016. *Cesk Slov Neurol N* 2016; 79/112(2): 231–234. doi: 10.14735/amcsnn2016231.
- Škoda O, Herzig R, Mikulík R et al. Klinický standard pro diagnostiku a léčbu pacientů s ischemickou cévní mozkovou příhodou a s tranzitorní ischemickou atakou – verze 2016. *Cesk Slov Neurol N* 2016; 79/112(3): 351–363. doi: 10.14735/amcsnn2016351.
- Šaňák D, Mikulík R, Tomek A et al. Doporučení pro mechanickou trombektomii akutního mozkového infarktu – verze 2019. *Cesk Slov Neurol N* 2019; 82/115(6): 700–705. doi: 10.14735/amcsnn2019700.
- North American Symptomatic Carotid Endarterectomy Trial Collaborators. Beneficial effect of carotid endarterectomy in symptomatic patients with high-grade carotid stenosis. *N Engl J Med* 1991; 325(7): 445–453. doi: 10.1056/NEJM199108153250701.
- Adams RJ, Albers G, Alberts MJ et al. Update to the AHA/ASA Recommendations for the prevention of stroke in patients with stroke and transient ischemic attack. *Stroke* 2008; 39(5): 1647–1652. doi: 10.1161/STROKEAHA.107.189063.
- Sameš M, Provozničková E, Cihlář F et al. Peroperační monitoring aktivovaného koagulačního času při karotické endarterektomii. *Cesk Slov Neurol N* 2011; 74/107(3): 325–329.

13. Szabo K, Kern R, Gass A et al. Acute stroke patterns in patients with internal carotid artery disease a diffusion-weighted magnetic resonance imaging study. *Stroke* 2001; 32(6): 1323–1329. doi: 10.1161/01.str.32.6.1323.
14. Orlický M, Vachata P, Waldauf P et al. Antiagregačná a antikoagulačná liečba pri karotickej endarterektómii. *Cesk Slov Neurol N* 2018; 81/114(4): 444–449. doi: 10.14735/amcsnn2018444.
15. Fasting S, Gisvold SE. Serious intraoperative problems – a five-year review of 83,844 anesthetics. *Can J Anaesth J Can Anesth* 2002; 49(6): 545–553. doi: 10.1007/BF03017379.
16. Barnett HJ, Taylor DW, Eliasziw M et al. Benefit of carotid endarterectomy in patients with symptomatic moderate or severe stenosis. North American Symptomatic Carotid Endarterectomy Trial Collaborators. *N Engl J Med* 1998; 339(20): 1415–1425. doi: 10.1056/NEJM19981123392002.
17. Arazi HC, Capparelli FJ, Linetzky B et al. Carotid endarterectomy in asymptomatic carotid stenosis: a decision analysis. *Clin Neurol Neurosurg* 2008; 110(5): 472–479. doi: 10.1016/j.clineuro.2008.02.012.
18. Powers WJ, Rabinstein AA, Ackerson T et al. Guidelines for the Early management of patients with acute ischemic stroke: 2019 update to the 2018 guidelines for the early management of acute ischemic stroke: a guideline for healthcare professionals from the American Heart Association/American Stroke Association. *Stroke* 2019; 50(12): e344–e418. doi: 10.1161/STR.0000000000000211.
19. Ciccone A, Valvassori L, Nichelatti M et al. Endovascular treatment for acute ischemic stroke. *N Engl J Med* 2013; 368(10): 904–913. doi: 10.1056/NEJMoal213701.
20. Školoudík D, Kuliha M, Jonszta T et al. Endovaskulární léčba ischemické cévní mozkové příhody. *Cesk Slov Neurol N* 2012; 75/108(6): 669–683.
21. Školoudík D. Rekanalizační léčba mozkové ischemie – jak dál? *Neurol Praxi* 2014; 15(3): 125–130.
22. Cihlák F, Černík D, Cihlák J. Impact of emergent carotid revascularization on reperfusion and clinical outcomes in patients with acute stroke with tandem lesion treated with thrombectomy. [abstract]. *Eur Stroke J* 2019; 4 (1 Suppl): 103.
23. Powers WJ, Rabinstein AA, Ackerson T et al. 2018 Guidelines for the early management of patients with acute ischemic stroke: a guideline for healthcare professionals from the American Heart Association/American Stroke Association. *Stroke* 2018; 49(3): e46–e99. doi: 10.1161/STR.0000000000000158.
24. Timaran CH, Veith FJ, Rosero EB et al. Intracranial hemorrhage after carotid endarterectomy and carotid stenting in the United States in 2005. *J Vasc Surg* 2009; 49(3): 623–629. doi: 10.1016/j.jvs.2008.09.064.
25. Henderson RD, Phan TG, Piepgras DG et al. Mechanisms of intracerebral hemorrhage after carotid endarterectomy. *J Neurosurg* 2001; 95(6): 964–969. doi: 10.3171/jns.2001.95.6.0964.
26. Moulakakis KG, Mylonas SN, Sfyroeras GS et al. Hyperperfusion syndrome after carotid revascularization. *J Vasc Surg* 2009; 49(4): 1060–1068. doi: 10.1016/j.jvs.2008.11.026.
27. Orlický M, Vachata P, Sameš M. Výsledky včasnej karotickej endarterektómie po tranzitornej ischemickej atake. *Cesk Slov Neurol N* 2015; 78/111(5): 550–554. doi: 10.14735/amcsnn2015550.
28. Ijäs P, Aro E, Eriksson H et al. Prior intravenous stroke thrombolysis does not increase complications of carotid endarterectomy. *Stroke* 2018; 49(8): 1843–1849. doi: 10.1161/STROKEAHA.118.021517.
29. Azzini C, Gentile M, De Vito A et al. Very early carotid endarterectomy after intravenous thrombolysis. *Eur J Vasc Endovasc Surg* 2016; 51(4): 482–486. doi: 10.1016/j.jvevs.2015.11.006.
30. Fortin W, Chaput M, Elkouri S et al. Carotid endarterectomy after systemic thrombolysis in a stroke population. *J Vasc Surg* 2020; 71(4): 1254–1259. doi: 10.1016/j.jvs.2019.05.061.
31. Rathenborg LK, Venermo M, Troëng T et al. Editor's choice – safety of carotid endarterectomy after intravenous thrombolysis for acute ischaemic stroke: a case-controlled multicentre registry study. *Eur J Vasc Endovasc Surg* 2014; 48(6): 620–625. doi: 10.1016/j.jvevs.2014.09.004.
32. Crozier JE, Reid J, Welch GH et al. Early carotid endarterectomy following thrombolysis in the hyperacute treatment of stroke. *Br J Surg* 2011; 98(2): 235–238. doi: 10.1002/bjs.7306.
33. Bouri S, Thapar A, Shalhoub J et al. Hypertension and the post-carotid endarterectomy cerebral hyperperfusion syndrome. *Eur J Vasc Endovasc Surg* 2011; 41(2): 229–237. doi: 10.1016/j.jvevs.2010.10.016.
34. Yong YP, Saunders J, Abisi S et al. Safety of carotid endarterectomy following thrombolysis for acute ischemic stroke. *J Vasc Surg* 2013; 58(6): 1671–1677. doi: 10.1016/j.jvs.2013.05.093.
35. Bradac O, Mohapl M, Kramar F et al. Carotid endarterectomy and carotid artery stenting: changing paradigm during 10 years in a high-volume centre. *Acta Neurochir (Wien)* 2014; 156(9): 1705–1712. doi: 10.1007/s00701-014-2166-x.

## Poděkování partnerům České neurologické společnosti



platinoví partneři



zlatí partneři



bronzový partner



partner vzdělávacího portálu  
[www.CzechNeurOnline.cz](http://www.CzechNeurOnline.cz)