

Mortonova neuralgie, metatarzalgie

Morton's neuralgia, metatarsalgia

Souhrn

Cíl: Mortonova metatarzalgie byla popsána již před 145 lety a v ČR byla její léčba zavedena před 42 lety. Jedná se o vzácný úžinový syndrom na noze, který může vést až ke znemožnění chůze. Přesto jsme v naší literatuře nenašli žádné hodnocení operovaného souboru. Cílem práce je seznámit čtenáře s moderní diagnostikou a chirurgickou léčbou Mortonovy metatarzalgie na základě vlastního souboru pacientů. **Soubor a metody:** Retrospektivní studie zahrnuje 9 pacientů (8 žen a 1 muže) s průměrným věkem 47,4 let, kteří byli operováni mezi lety 2011 a 2017. Pooperační sledování trvalo 3–9 let. Diagnóza byla stanovena klinickým vyšetřením, testy, sonografií, MR a pooperační histologií. Předoperační konzervativní terapie a bolesti trvaly 1 rok až 10 let (průměrně 3,3 roky). Mortonův neurom na n. digitalis plantaris communis byl radikálně odstraněn dorzálním přístupem. **Výsledky:** U sedmi pacientů byl neurom lokalizován v oblasti mezi hlavičkami III. a IV. metatarzu. U jedné pacientky byla provedena resekce v prostoru mezi hlavičkami II. a III. metatarzu. V jednom případě se vyskytoval neurom v obou lokalizacích (mezi hlavičkami II. a III. a III. a IV. metatarzu). Histologický nález potvrdil klinickou diagnózu Mortonova neuromu. U všech operovaných došlo k rozvoji dysestezie, ale pouze 5 pacientů si změny citlivosti uvědomovalo. Za 3–9 let nedošlo k žádné recidivě. Předoperační bolest dle Numeric Rating Scale (NRS) byla 5–7 (v průměru 5,88). Pooperačně za 6 měsíců bolest ustoupila dle NRS na 0–3 (v průměru 1,11). Pacienti se vrátili k běžné chůzi a sportu. **Závěr:** Práce dokládá, že Mortonovu metatarzalgii lze úspěšně vyléčit radikálním odstraněním neuromu dorzálním přístupem.

Abstract

Aim: Morton's metatarsalgia was described 145 years ago and its treatment was implemented in the Czech Republic 42 years ago. This is a rare entrapment syndrome on the foot, which may lead to the inability to walk. Nevertheless, we did not find any evaluation of the operated collection of patients in our literature. The aim of the work is to make acquainted the readers with Morton's metatarsalgia modern diagnosis and surgical treatment on the basis of the own set of patients. **Patients and methods:** The retrospective study includes 9 patients (8 women and 1 man) with a mean age of 47.4 years who were operated on between 2011 and 2017. The postoperative follow-up lasted 3–9 years. The diagnosis was determined by a clinical examination, tests, ultrasonography, MRI, and postoperative histology. The preoperative conservative therapy and pain lasted 1–10 (average of 3.3) year(s). Morton's neuroma on the common plantar digital nerve was radically removed by the dorsal approach. **Results:** In seven patients, the neuroma was located in the area between the heads of the IIIrd and the IVth metatarsus. One female patient underwent resection in the space between the heads of the IInd and the IIIrd metatarsus. In one case, the neuroma occurred in both locations (between the heads of the IInd and the IIIrd and the IIIrd and the IVth metatarsus). The histological findings confirmed the clinical diagnosis of Morton's neuroma. All operated patients, dysesthesia occurred, but only 5 patients were aware of changes in sensitivity. There was no recurrence in with 3–9 years. Preoperative pain according to the Numeric Rating Scale (NRS) was 5–7 (average 5.88). Postoperatively after 6 months, the pain reduced to 0–3 (on average 1.11) according to the NRS. Patients got back to normal walking and sports. **Conclusion:** The work demonstrates that Morton's metatarsalgia can be successfully cured by the radical removal of the neuroma by the dorsal approach.

Úvod

Cílem sdělení je na základě vlastní operační sestavy a literatury informovat čtenáře o současném stavu léčby Mortonovy metatarzalgie. Jedná se o vzácný, ale dobře

léčitelný úžinový syndrom dolních končetin. Neurom na noze v intermetatarzálním prostoru popsal poprvé nejspíše italský anatom Filippo Civinini v roce 1835 [1]. Jako Mortonova metatarzalgie (neural-

gie) se syndrom dostal do literatury již před 145 lety [2]. T. G. Morton v American Journal of the Medical Sciences popsal 13 pacientů a stanovil, že se jedná o neuralgii způsobenou neuromem vzniklým na pod-

Redakční rada potvrzuje, že rukopis práce splnil ICMJE kritéria pro publikace zasílané do biomedicínských časopisů.

The Editorial Board declares that the manuscript met the ICMJE "uniform requirements" for biomedical papers.

J. Hradecký, E. Zvěřina, L. Mencl, P. Haninec

Neurochirurgická klinika
3. LF UK a FNKV v Praze



MUDr. Jan Hradecký
Neurochirurgická klinika
3. LF UK a FNKV v Praze
Šrobárova 1150
100 34 Praha
e-mail: j.hradecky@yahoo.com

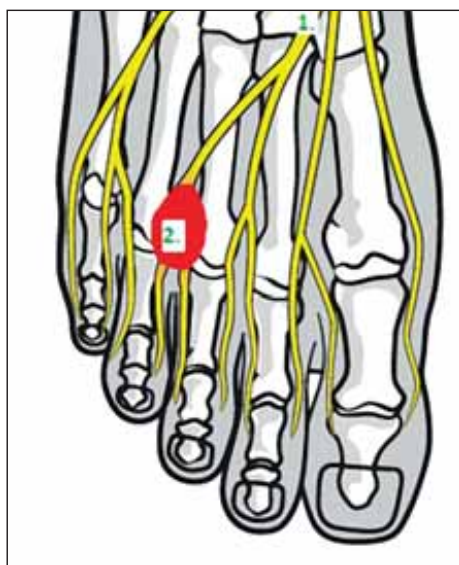
Přijato k recenzi: 2. 7. 2020
Přijato do tisku: 11. 3. 2021

Klíčová slova

Mortonova metatarzalgie – Mortonova neuralgie – neurom – úžinový syndrom – bolest

Key words

Morton's metatarsalgia – Morton's neuroma – neuroma – entrapment syndrome – pain



Obr. 1. Anatomie planty – (1) n. digitalis plantaris communis; (2) červeně Mortonův neurom.

Fig. 1. Plantar foot anatomy – (1) common plantar digital nerve; (2) Morton's neuroma (red).

kladě komprese či traumatizace n. plantaris communis.

U nás byly informace o Mortonově metatarzalgii, i když pouze všeobecné a většinou převzaté, k dispozici poprvé před 42 lety [3,4]. Zahraniční literatura je navzdory vzácnosti tohoto úžinového syndromu relativně obsáhlá. Publikovali ji většinou neurochirurgové a ortopedové. Citujeme jen nejdůležitější.

Anatomická lokalizace neuromu

Anatomická lokalizace neuromu je zobrazena na obr. 1. Používáme Nomina Anatomica dle R. Čiháka 1997 [5]. N. tibialis se dostává za kotník cestou canalis maleolaris na plantu a zde se větví na n. plantaris lateralis a medialis, dělí se na větve nn. digitales plantares communes. Ty jdou plantou do jednotlivých metatarzálních prostor. V oblasti hlaviček metatarzů, v articulationes metatarsophalangeae se nn. digitales plantares communes dichotomicky větví na nn. digitales plantares proprii a úžinou se dostávají distálně k inervaci prstů. **Preformovanou úžinou** (podobně jako u syndromu karpálního tunelu pro n. medianus) **pro prostup nn. digitales plantares communes, před kterou vzniká Mortonův neurom**, vytvářejí kloubní, svalové, šlachové a fasciální struktury, zejména transversální intermetatarzální ligamentum, lig. metatarsale transversum profundum, articuli meta-

tarsophalangei, mm. interossei pedis a ligg. capitulorum ossium metatarsi.

Intermetatarzální lokalizace – Mortonův neurom vzniká nejčastěji plantárně v 3. intermetatarzálním prostoru mezi 3. a 4. páprskem u hlaviček III. a IV. metatarzu [3,6]. Mezi další méně časté lokalizace patří prostor mezi II. a III. metatarzem a prostor mezi IV. a V. metatarzem [6–8].

Funkce nervu – n. plantaris medialis a lateralis mají smíšenou funkci, inervují svaly a kůži plosky, zatímco nn. digitales plantares communes a jejich větve nn. digitales plantares proprii mají pouze senzitivní funkci. Pro pochopení Mortonovy neuralgie je třeba vědět, že senzitivní inervaci prstů nohy nevytváří jedna area nervinea. Vedle větví n. tibialis a nn. digitales plantares communes, na které se tvoří neurom, se na jejich inervaci podílí n. fibularis superficialis a jeho distální větve n. cutaneus dorsalis medialis a n. cutaneus dorsalis intermedius. V oblasti palce je to n. fibularis profundus.

Patofyziologie tvorby neuromu

Pro pochopení vzniku neuromu musíme vycházet ze znalosti stupňů poranění nervu dle Seddona a Sunderlanda a z Wallerových zákonů degenerace a regenerace nervů z roku 1852 [převzato z 3]. Chronickým tlakem v úžině dojde dle Seddona až k 2. stupni poškození nervu – k axonotmezi, což odpovídá 2.–4. stupni poranění dle Sunderlanda. Nerv má zachovanou kontinuitu, ale dochází ke stlačení vnitřních struktur nervu, axonů, endoneurálních trubic, perineuria a fasciкулů a následně ke zmnožení epineuria. To vede k vytvoření vřetenovitého neuromu a kontinuálního neuromu před úžinou. Děje se tak dle Wallerových zákonů regenerace. V neuronech spinálních, senzitivních ganglií L4–S1 dochází k mohutné proteosyntetické činnosti. Plazma v regenerujících axonech se před úžinou hromadí, dochází k palcovitému zduření a dezorganizaci perineuria, fasciкулů a zmnožení epineuria a vytvoření intraneurální mezenchymální jizvy.

Patofyziologii klinické symptomatologie vysvětluje Tinelův příznak [9]. Nn. digitales plantares communes, na kterých se tvoří Mortonův neurom, obsahují aferentní nervová vlákna A β , A δ a C vedoucí k vnímání doteku, tlaku, tepla a zejména bolesti [3]. Po jejich přerušení dochází k Wallerově degeneraci s poruchou čítí na prstech. Na rozdíl od syndromu karpálního tunelu si pacienti poruchu čítí skoro neuvědomují. I při vyšetření je obtížně prokazatelná jako dyseste-

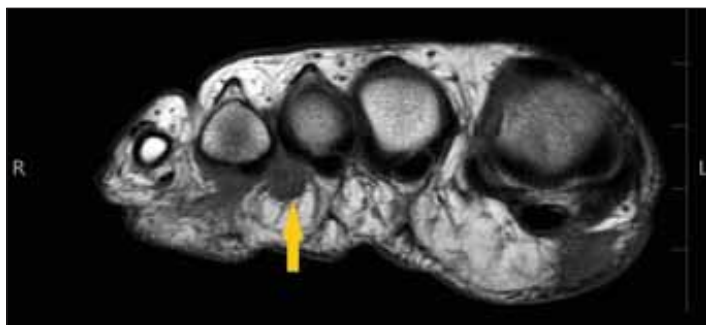
zie na přilehlé meziprstní štěrbině. Dochází k tomu proto, že noha má na rozdíl od ruky menší množství citlivých receptorů a prsty nejsou zásobeny jen autonomně z jedné area nervina.

Diagnostika

Nejvýznamnějším symptomem je **bolest** v přední části chodidla, která se při zatížení planty stává nesnesitelnou a často vede k omezení chůze [7,8]. Klinickou diagnózu vysvětluje Tinelův příznak [9]. Při mechanickém dráždění neuromu, kterým jsou přerušena vlákna vedoucí bolest centrálně, pacient vnímá bolest v přilehlém meziprstí. Vyhmatat neurom pro anatomickou lokalizaci je obtížné. Přesto se jako nejdůležitější klinický test používá plantární tlak v 3. metatarzální štěrbině v oblasti hlaviček metatarzů. Jako **Mulderův test** se používá současné stlačení distální části nohy ze stran [7]. Touto technikou vyvoláme v postiženém prostoru bolest, která vyzařuje do postižených prstů. Rolování zatížené nohy přes špičku a chůze jsou další nezbytné testy. **EMG** k diagnóze metatarzalgie použít nelze [10]. Důvodem jsou anatomické poměry inervace prstů nohy a krátká nervová dráha. **Zobrazovací metody** – RTG nohy a její CT – mohou metatarzalgii prokázat jen nepřímo zobrazením např. artrotických změn. Vyšetření je nezbytné při diferenciální diagnostice od pochodové, únavové zlomeniny metatarzů [4]. Metatarzalgie se od druhé poloviny 20. století nově opírá o vyšetření zobrazovacími metodami, o sonografii [7,11] a zejména MR [7,11] (obr. 2, 3). Průkaznost vyšetření se uvádí u MR 93 % vs sonografie 90 % [11,12]. Na MR je neurom nejlépe zobrazen na T1 vážených obrazech jako dobře ohraničená masa s hyposignální intenzitou. Na sonografii je neurom zobrazen jako ovoidní ložisko hypoechogenního signálu [10].

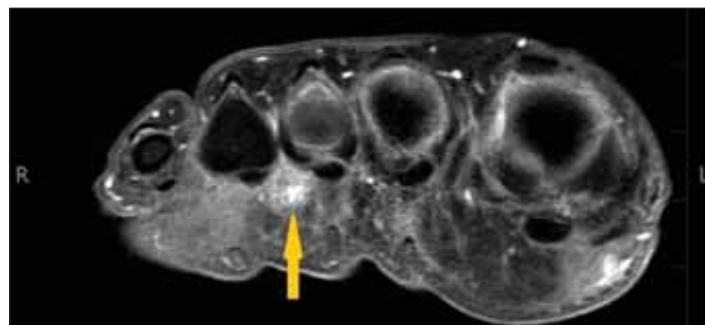
Incidence

Mortonova metatarzalgie představuje jen 3 % všech bolestí v oblasti metatarzu a jen 2 % všech úžinových syndromů [7]. V literatuře však najdeme mnoho rozdílných prevalencí tohoto onemocnění v rozpětí od 5 do 36 %. Je čtyřikrát častější u žen a ve 12–14 % je výskyt oboustranný. Mortonův neurom je její nejčastěji diagnostikován ve 4.–5. decenniu [7,9,12–14]. Proč dochází k metatarzalgii, a proč hlavně v 3. meziprstí, není známo. O vysvětlení se snaží řada teorií zahrnující faktory jako jsou nefyziologická zátěž, plochá noha, nevhodná obuv, artrotické změny a další.



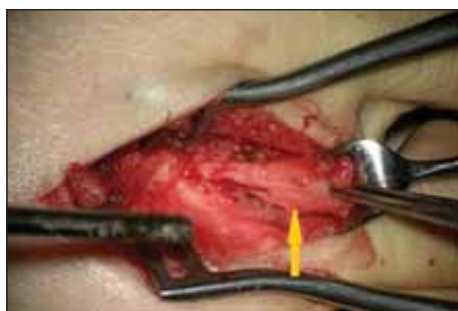Obr. 2. MR, T1-vážený obraz. Mortonův neurom (šipka).

Fig. 2. MRI T1-WI. Morton's neuroma (arrow).



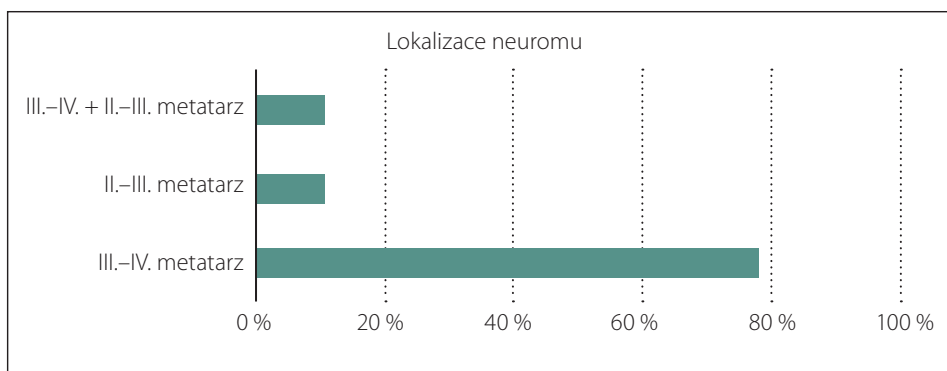
Obr. 3. MR, vážení spirT1. Mortonův neurom (šipka).

Fig. 3. MRI, T1 spir. Morton's neuroma (arrow).



Obr. 4. Resekce neuromu z dorzálního přístupu. Neurom (šipka).

Fig. 4. Neurectomy through a dorsal approach. Neuroma (arrow).



Obr. 5. Interdigitální hypestezie s jizvou po dorzálním přístupu.

Fig. 5. Interdigital hypoesthesia with dorsal approach scar.

Léčba

Ke konzervativní léčbě byla použita řada metod [7,15], které zahrnují změnu obuvi, rehabilitaci, injekční terapii kortikosteroidy, lokálními anestetiky, radiofrekvenční ablací, rázovou vlnu, kryotechniky i studie s aplikací botulotoxinu. Již jejich výčet ukazuje, že mají jen dočasný úspěch. **Chirurgická léčba** zahrnuje ortopedické výkony. Jsou zaměřené nejen na odstranění neuromu, ale i na odstranění komprese, např. resekci části metatarzu [17]. Neurochirurgické operace jsou zaměřené na odstranění neuromu [3,6,9,16]

Soubor a metodika

Provedli jsme retrospektivní studii 9 pacientů (8 žen a 1 muž) s průměrným věkem 47,4 (29–65) let, kteří byli operováni pro Mortonův neurom mezi roky 2011 a 2017 na Neurochirurgické klinice 3. LF UK FN Královské Vinohrady. Pacienti k nám byli posíláni z neurologického, ortopedického a rehabilitačního spádu po konzervativní terapii trvající v průměru 3,3 roky (od 1 roku do 10 let) – často bez diagnózy Mortonovy metatarzalgie, pouze pro nejasné bolesti při chůzi. Konzervativní terapie dle dokumentace zahrnovala režimová opatření, analgetika, ortopedické vložky i obštriky vč. kortikosteroidů. Po našem klinickém a zobrazovacím stano-

vení diagnózy Mortonovy metatarzalgie jsme u všech pacientů neurom radikálně odstranili z dorzálního přístupu. Diagnózu jsme potvrdili operační histologií. Pooperační sledování trvalo 3–9 let. U pacientů byly sledovány proces hojení rány, porucha citlivosti a zejména úleva od bolestí při chůzi a případná recidiva obtíží. K hodnocení bolestivosti jsme použili škálu Numeric Rating Scale (NRS) pro hodnocení intenzity bolesti (od žádné bolesti = 0, po nesnesitelnou bolest = 10) [18].

Operační technika

Pacienti byli operováni v celkové anestezii v poloze na zádech. U všech pacientů jsme volili dorzální přístup i přesto, že nerv je uložen plantárně. Řez vedeme dorzálně nad uloženým neuromem v rozsahu 4–5 cm mezi hlavičkami metatarzů. K oddálení hlaviček metatarzů je nutno použít rozvěrač. Dále je třeba pod kontrolou mikroskopu přerušit ligamentum metatarsale transversum profundum rovnoběžně s metatarzy. Pro vizualizaci n. digitalis plantaris communis a neuromu je nutné použít tlak zesponu od planty a vysunout jej dorzálně. Nalezený neurom s částí nervu tak dislokujeme dorzálně mezi metatarzy. Pak distálně ostře přetneme bifurkaci dvou digitálních větví. Dále diseku-

jeme celý neurom a proximálně před ním přerušíme n. digitalis plantaris communis. Tak odstraníme celý neurom s částí jeho větvení. Proximální pahýl se poté spontánně retrahuje do měkkých tkání mimo nášlapnou zónu a možnou iritaci při došlapu. Neurom s nervem je třeba resekovat v délce 2,5–4,5 cm [19] (obr. 4).

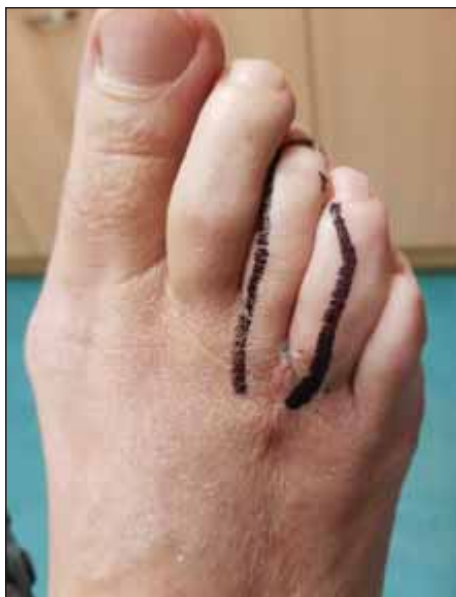Výsledky

Charakteristiky pacientů a lokalizace neuromů jsou shrnuty v tab. 1 a obr. 5. Všechny operace byly provedeny z dorzálního přístupu. U sedmi pacientů byl neurom lokalizován v oblasti mezi hlavičkami III. a IV. metatarzu. U jedné pacientky byla provedena resekce v prostoru mezi hlavičkami II. a III. metatarzu. V jednom případě se vyskytoval neurom v obou lokalizacích (mezi hlavičkami II. a III. i III. a IV. metatarzu). Patologický nálezní potvrdil klinickou diagnózu Mortonova neuromu. Jednou nebyla histologie validní. U všech operovaných došlo k rozvoji dysestázie na přilehlých prstech (obr. 6), ale pouze 5 pacientů si změny citlivosti uvědomovalo. Pouze dva pacienti vnímali změny jako nepříjemné. Za 3–9 let nedošlo k žádné recidivě. Předoperační bolest dle NRS byla 5–7 (v průměru 5,8). Pooperačně za 6 měsíců ustoupila dle NRS na 0–3 (v prů-

Tab. 1. Charakteristika pacientů.

	Věk (roky)	Pohlaví	Lokalizace neuromu	Obtíže před operací (roky)	Subektivní NRS před operací	Subjektivní NRS pooperačně po 2 týdnech	Subjektivní NRS pooperačně po 6 měsících	Histologický nález
pacient 1	44	žena	II.–III. I. dx III.–IV. I. dx	3	5	2	1	neurom
pacient 2	37	muž	III.–IV. I. sin	4	6	1	0	neurom
pacient 3	29	žena	III.–IV. I. sin	2	7	2	1	neurom
pacient 4	65	žena	II.–III. I. dx	1	6	2	3	neurom
pacient 5	48	žena	III.–IV. I. sin	10	5	1	1	neurom
pacient 6	38	žena	III.–IV. I. dx	2	7	2	1	nelze přesně určit
pacient 7	55	žena	III.–IV. I. sin	3	5	2	2	neurom
pacient 8	48	žena	III.–IV. I. dx	4	5	3	1	neurom
pacient 9	63	žena	III.–IV. I. dx	1	7	2	0	neurom

I. dx – vpravo; I. sin – vlevo; NRS – Numeric Rating Scale



Obr. 6. Lokalizace neuromu.

Fig. 6. Location of neuroma.

měru 1,1). Pacienti se vrátili k běžné chůzi a sportu.

Kazuistika

Sportující 38letá štíhlá žena trpěla 2 roky progredujícími typickými příznaky metatarzalgie. Bolest pravé nohy v oblasti hlaviček metatarzů v 3. mezprstí ji omezovala ve sportu a v chůzi. Konzervativní léčba byla bez efektu. V 2014 prodělala první operaci na jiném pracovišti, ale došlo jen k přechodnému ústupu obtíží, které nezmiřnila žádná konzervativní léčba vč. anestezujících obstříků. Rok od první operace byly všechny testy na metatarzalgii pozitivní vč. průkazu

neuromu na MR. Během druhé operace se ukázalo, že při předešlé operaci byl neurom odstraněn jen částečně. Nyní, 5 let po druhé operaci, je pacientka bez recidivy obtíží.

Diskuze

Na základě souboru 9 pacientů po chirurgickém odstranění Mortonova neuromu jsme po 3–9letém sledování prokázali významný efekt operace, což odpovídá literatuře. Neurektomie u 70–80 % pacientů vede k významnému zlepšení stavu [2,19–21]. Náš soubor je jen retrospektivní analýzou. Ani v literatuře jsme nenalezli dvojité zaslepenou studii, která by dovolila objektivně zodpovědět otázky, zda a v jakém rozsahu je lepší konzervativní, nebo chirurgická léčba. Lokální anestetika s kortikosteroidy jsou pravděpodobně nejrozšířenější konzervativní léčbou [16]. Také vysoké dávky vitamínu B6 a B1 mohou zmírnit obtíže [22]. V literatuře najdeme názor, že neinvazivní metody jsou vhodnou alternativou pro počáteční léčbu a pacienti by měli být indikováni k operaci až po selhání konzervativní léčby [6,9,16]. Dle literatury trvání a typ konzervativní terapie nemají velký vliv na výsledky chirurgické léčby. Přesto naše dlouhodobé výsledky vedou ke stanovisku včasné indikace operace. Především tak centralizaci bolesti, která by mohla znehodnotit výsledky operace. Včasnou indikaci operace dnes umožňuje klinický, ale zvláště objektivní průkaz neuromu na MR [13,14]. Naše práce dokládá, že k radikálnímu odstranění neuromu je nutná mikrochirurgická technika. Citaci o využití endoskopie jsme ne-

nalezli. V literatuře najdeme mnoho studií porovnávajících **dorzální a plantární přístup** pro resekci Mortonova neuromu. Jsou práce, které neudávají žádný rozdíl ve výsledcích [23,24]. Dle studie autorů Nashi et al, zahrnující 52 pacientů, měli pacienti operovaní z dorzálního přístupu méně komplikací a kratší dobu hospitalizace, rychleji se navrátili do zaměstnání a udávali lepší subjektivní hodnocení [25]. Plantární incize zneumožňuje chůzi až 14 dní, častěji se hojí *per secundam*. Výsledky našeho souboru podporují dorzální přístup. O tom, proč vzniká Mortonův neurom v 3. metatarzalgické štěrbině, existuje řada teorií. Zjednodušeně je to kvůli anatomické preformaci úžiny. Po resekci neuromu vznikne na n. digitalis plantaris communis opět neurom. Přesto se pacienti neobnoví bolesti jako při Mortonově metatarzalgii. Skoro jistě je to tak proto, že neurom se vyvine proximálně, není již drážděn chůzí a nedochází zde k vyvolání Tinelova příznaku [9]. Jako kauzální léčbu lze označit preventivní opatření, které by zabránilo vzniku neuromu. Pokud již neurom vznikne, lze za kauzální léčbu označit jeho odstranění. I když se znovu vytvoří, je to na jiném, proximálním místě nohy, kde již nepůsobí bolesti. Za důležitou součást předoperační přípravy a pooperační léčby považujeme edukaci a psychoterapii pacienta, obzvláště, pokud algický syndrom trval déle a došlo tak k centralizaci bolesti. Bezprostředně po operaci se většina pacientů obává na nohu došlapovat. Teprve edukační a rehabilitační vedení pacienta přesvědčí, že již může bezbolestně chodit.

Závěr

Mortonova metatarzalgie je vzácný úžimný syndromem v oblasti nohy. Je znám 145 let, v naší literatuře 42 let. V české literatuře jsme nenašli žádný hodnocený soubor operovaných. Jednoznačnou diagnostiku dnes umožňují nejen klinická, ale i zobrazovací vyšetření, zejména MR. Operace spočívá v odstranění neuromu na digitálním plantárním nervu. Operační řešení vedlo k velmi dobré prognóze jak v případě časně, tak i pozdní indikace. Dokládá to náš soubor 9 operovaných sledovaný po dobu až 9 let. U všech pacientů došlo k ústupu obtíží, obnově bezbolestné chůze a nedošlo k žádné recidivě. Výsledky našeho souboru podporují odstranění neuromu dorzálním přístupem.

Etické aspekty

Práce byla provedena ve shodě s Helsinskou deklarací z roku 1975 a jejími revizemi v letech 2004, 2008. Pacienti podepsali informovaný souhlas.

Konflikt zájmů

Autoři deklarují, že v souvislosti s předmětem studie nemají žádný konflikt zájmů.

Literatura

1. Pasero G, Marson P. Filippo Civinini (1805–1844) and the discovery of plantar neuroma. *Reumatismo* 2006; 58(4): 319–322. doi: 10.4081/reumatismo.2006.319.

2. Morton TG. A peculiar and painful affection of the fourth metatarso-phalangeal articulation. *Am J Med Sci* 1876; 71: 37–45.

3. Zvěřina E, Stejskal L. Poranění periferních nervů. Praha: Avicenum 1979.

4. Dungal P a kol. Ortopedie. Praha: Grada Publishing 2005.

5. Čihák R. Anatomie 3. Praha: Grada 1997.

6. Gougoulas N, Lampridis V, Sakellariou A. Morton's interdigital neuroma: instructional review. *EFORT Open Rev* 2019; 4(1): 14–24. doi: 10.1302/2058-5241.4.180025.

7. Reichert P, Zimmer K, Witkowski J et al. Long-term results of neurectomy through a dorsal approach in the treatment of Morton's neuroma. *Adv Clin Exp Med* 2016; 25(2): 295–302. doi: 10.17219/acem/60249.

8. Jain S, Mannan K. The diagnosis and management of Morton's neuroma: a literature review. *Foot Ankle Spec* 2013; 6(4): 307–317. doi: 10.1177/1938640013493464.

9. Tinel J. Nerve wounds. London: Bailliere, Tindall and Cox 1971.

10. Berry K. What is the role of EMG/NCS in the diagnosis of Morton neuroma? [online]. Available from URL: <https://www.medscape.com/answers/308284-123908/what-is-the-role-of-emgnscs-in-the-diagnosis-of-morton-neuroma>.

11. Xu Z, Duan X, Yu X et al. The accuracy of ultrasonography and magnetic resonance imaging for the diagnosis of Morton's neuroma: a systematic review. *Clin Radiol* 2015; 70(4): 351–358. doi: 10.1016/j.crad.2014.10.017.

12. Pace A, Scammell B, Dhar S. The outcome of Morton's neurectomy in the treatment of metatarsalgia. *Int Orthop* 2010; 34(4): 511–515. doi: 10.1007/s00264-009-812-3.

13. Bardelli M, Turelli L, Scocciati G. Definition and classification of metatarsalgia. *J Foot Ankle Surg* 2003; 9(2): 79–85. doi: 10.1016/S1268-7731(02)00002-4.

14. Mulder JD. The causative mechanism in morton's metatarsalgia *J Bone Joint Surg Br* 1951; 33-B(1): 94–95. doi: 10.1302/0301-620X.33B1.94.

15. Morton's neuroma [online]. Available from URL: https://www.physio-pedia.com/Morton%27s_Neuroma.

16. Valisena S, Petri GJ, Ferrero A. Treatment of Morton's neuroma: a systematic review. *Foot Ankle Surg* 2018; 24(4): 271–281. doi: 10.1016/j.fas.2017.03.010.

17. Lee J, Kim J, Lee M et al. Morton's neuroma (interdigital neuralgia) treated with metatarsal sliding osteotomy. *Indian J Orthop* 2017; 51(6): 692–696. doi: 10.4103/0019-5413.217678.

18. Williamson A, Hoggart B. Pain: a review of three commonly used pain rating scales. *J Clin Nurs* 2005; 14(7): 798–804. doi: 10.1111/j.1365-2702.2005.01121.x.

19. Coughlin MJ, Pinsonneault T. Operative treatment of interdigital neuroma: a long-term follow-up study. *J Bone Joint Surg Am* 2001; 83-A(9): 1321–1328.

20. Kasperek M, Schneider W. Surgical treatment of Morton's neuroma: clinical results after open excision. *Int Orthop* 2013; 37(9): 1857–1861. doi: 10.1007/s00264-013-2002-6.

21. Bucknall V, Rutherford D, MacDonald D et al. Outcomes following excision of Morton's interdigital neuroma: a prospective study. *Bone Joint J* 2016; 98-B(10): 1376–1381. doi: 10.1302/0301-620X.98B10.37610.

22. Bae SY, Jung EY, Oh SC. Pyridoxine in the treatment of peripheral nerve related foot pain. *J Korean Foot Ankle Soc* 2013; 17: 203–208.

23. Akermark C, Crone H, Skoog A et al. A prospective randomized controlled trial of plantar versus dorsal incisions for operative treatment of primary Morton's neuroma. *Foot Ankle Int* 2013; 34(9): 1198–1204. doi: 10.1177/1071100713484300.

24. Habashy A, Summarriva G, Treuting RJ. Neurectomy outcomes in patients with Morton neuroma: comparison of plantar vs dorsal approaches. *Oschner J* 2016; 16(4): 471–474.

25. Nashi M, Venkatachalam AK, Muddu BN. Surgery of Morton's neuroma: dorsal or plantar approach? *J R Coll Surg Edinb* 1997; 42(1): 36–37.

Soutěž o nejlepší práci publikovanou v časopise Česká a slovenská neurologie a neurochirurgie

V roce 2021, stejně jako v předchozích letech, probíhá soutěž o nejlepší článek v časopise *Cesk Slov Neurol N*. Zařazeny budou práce otištěné v číslech 2021/1–6.

Předem děkujeme všem autorům za zaslání příspěvků.