

# Výsledky endoskopicky asistované dekomprese nervus ulnaris v oblasti lokte

## Results of endoscopically assisted decompression of the ulnar nerve in the elbow region

### Souhrn

**Cíl:** Cílem práce bylo analyzovat výsledky endoskopicky asistované dekomprese n. ulnaris v loketní krajině u většího souboru pacientů se syndromem ulnárního sulku. **Materiál a metodika:** Byla provedena analýza 204 pacientů s diagnózou syndromu ulnárního sulku, u kterých jsme provedli 213 endoskopicky asistovaných dekompresí n. ulnaris v loketní krajině v období od května 2007 do prosince 2016. Soubor byl nejprve sledován prospektivně po dobu 3 měsíců (70 % pacientů), další část výsledků byla získána retrospektivně s delším odstupem od operace na základě námi vytvořeného dotazníku vyplněného 55 % pacientů. **Výsledky:** Ze 149 prospektivně sledovaných případů (141 pacientů) bylo popsáno zlepšení či dokonce výrazné zlepšení u 90 % z nich. Jako stacionární hodnotilo obtíže 9 % a zhoršení popsalo 1 % operovaných. Celkem 137 pacientů bylo po výkonu vyšetřeno elektromyograficky. U 89 % z nich byl pooperační elektrofyzilogický nálezhodnocen jako zlepšený, u 10 % jako stacionární a u 1 % (n = 2) došlo ke zhoršení. Obě tato zhoršení byla přechodná a při dalším elektromyografickém vyšetření s odstupem 10, resp. 15 měsíců od operace bylo prokázáno zlepšení bez nutnosti operační revize, a to i vzhledem ke zlepšenému klinickému stavu. Vyplněný dotazník byl získán ve 121 případech (115 pacientů) s celkovým follow-up 14–129 měsíců, v průměru 60 měsíců. Celkové zlepšení operované ruky popsalo 92 % respondentů, spokojenost s účinkem a celkovým průběhem výkonu a rekonvalescence vyjádřilo 89,5 %. Nebyl prokázán statisticky signifikantní vztah mezi předoperační tíží nálezu (skóre dle McGowana či elektrofyzilogický nálezh) a pooperační spokojeností pacienta. Byl naopak jasně prokázán vztah mezi spokojeností pacienta po operaci a subjektivním návratem citlivosti nebo zlepšením síly úchopu. **Závěr:** Náš soubor pacientů potvrzuje, že endoskopicky asistovaná dekomprese n. ulnaris v loketní krajině představuje bezpečnou a spolehlivou alternativu v chirurgické léčbě syndromu ulnárního sulku. Při správné indikaci vede tento výkon u naprosté většiny pacientů, vč. těch s pokročilou lézí nervu před operací, k dlouhodobému zlepšení obtíží spojených s tímto úžinovým syndromem.

### Úvod

Syndrom ulnárního sulku (SUS) představuje soubor příznaků spojených s útlakem n. ulnaris v loketní krajině a je jedním z nejčastějších úžinových syndromů vůbec. Jedná se o druhý nejběžnější útlak periferního nervu po syndromu karpálního tunelu s incidencí blížící se 25 případům na 100 000 obyvatel za rok [1] a má také významný podíl na neurologických nemocích z povolání v ČR [2]. SUS či syndrom kubitálního tunelu byl poprvé popsán v roce 1958 Feindelem a Strat-

fordem [3]. První možnost chirurgické terapie tohoto onemocnění popsal Osborne v roce 1957 [4] a od té doby bylo popsáno několik různých chirurgických technik dekomprese loketního nervu v oblasti lokte. V minulosti bylo publikováno několik srovnávacích studií a metaanalýz jednotlivých operačních postupů, ale žádná z nich neprokázala signifikantní rozdíl v účinnosti [5–12]. Obecným trendem v chirurgii je příklon k miniinvasivním metodám a ani chirurgická dekomprese n. ulnaris není výjim-

kou. První endoskopickou techniku operace SUS popsali v roce 1995 Tsai et al [13] a od té doby bylo publikováno několik jejích variant [14,15]. Pro nás se stala hlavní inspirací technika popsána Krishnanem et al v roce 2006 [16].

Cílem této práce je představit naše zkušenosti a zhodnotit výsledky endoskopicky asistované dekomprese n. ulnaris na významném souboru pacientů operovaných v průběhu 9 let v rámci jednoho pracoviště.

Redakční rada potvrzuje, že rukopis práce splnil ICMJE kritéria pro publikace zasílané do biomedicínských časopisů.

The Editorial Board declares that the manuscript met the ICMJE "uniform requirements" for biomedical papers.

H. Zítek<sup>1</sup>, I. Humhej<sup>1,2</sup>, D. Kachlík<sup>2</sup>, M. Sameš<sup>1</sup>

<sup>1</sup> Neurochirurgická klinika FZS UJEP a KZ, a.s. – Masarykovy nemocnice v Ústí nad Labem, o.z.

<sup>2</sup> Ústav anatomie 2. LF UK, Praha



**MUDr. Ivan Humhej, Ph.D.**  
Neurochirurgická klinika FZS UJEP a KZ, a.s. – Masarykovy nemocnice v Ústí nad Labem, o.z.  
Sociální péče 3316/12A  
401 13 Ústí nad Labem  
e-mail: ivan.humhej@kzcr.eu

Přijato k recenzi: 13. 11. 2020

Přijato do tisku: 24. 3. 2021

### Klíčová slova

syndrom ulnárního sulku – nervus ulnaris – chirurgická dekomprese – endoskopie – dotazník

### Key words

cubital tunnel syndrome – ulnar nerve – surgical decompression – endoscopy – questionnaire

## Abstract

**Aim:** The aim of the study was to analyse results of endoscopically assisted decompression of the ulnar nerve in the cubital tunnel in a substantial number of patients with cubital tunnel syndrome. **Materials and methods:** We analysed a set of 204 patients with the diagnosis of cubital tunnel syndrome, in whom we performed 213 endoscopically assisted decompressions of the ulnar nerve in the cubital tunnel from May 2007 until December 2016. Firstly, the patients were followed for 3 months after surgery (70% of the patients) and secondly, we evaluated long-term results based on our own questionnaire completed by 55% of patients. **Results:** Out of 149 followed cases (141 patients), improvement or significant improvement was found in 90% of them. Nine percent of the patients described stationary symptoms and 1% felt worse. Postoperative electrophysiological examination was performed in 137 patients. Results were as follows: improvement in 89%, no change in 10%, and worsening in 1% (N = 2) of the cases. Both of these worsening's were temporary and subsequent electromyography showed improvement after 10 and 15 months, respectively, without a need for revision surgery also due to the improved clinical condition. We obtained the completed survey from 115 patients (121 surgeries) with a follow-up of 14–129 months, 60 months on average. Overall improvement of the operated hand was expressed by 92% of patients, while 89.5% of them described a satisfactory effect of the procedure and its course. We failed to prove a statistically significant relationship between the severity of preoperative symptoms (McGowan score or electromyography finding) and the patient's postoperative satisfaction. On the contrary, we found a strong relationship between the patient's satisfaction after surgery and subjective return of hand sensitivity or improvement of grip strength. **Conclusion:** Our study proves that endoscopically assisted decompression of the ulnar nerve in cubital tunnel represents a safe and reliable alternative to other surgical procedures of ulnar nerve decompression. With the correct indication provided, the procedure leads to long-term improvement of the symptoms of cubital tunnel syndrome in vast majority of patients, including patients with a severe nerve lesion.

## Materiál a metodika

### Populace

Celkově bylo na našem pracovišti mezi květnem 2007 a prosincem 2016 provedeno 213 endoskopicky asistovaných dekompresí loketního nervu v oblasti lokte u 204 pacientů. Jednalo se o 105 žen (51,5 %) a 99 mužů (48,5 %). Většina operací, přesněji ve 155 případech (73 %), byla provedena na levé horní končetině, na pravé končetině to bylo pouze 58 případů (27 %). Klinického follow-up 3 měsíců v prospektivní části souboru bylo dosaženo ve 149 případech (70 %). Charakteristiky pacientů a dlouhodobější follow-up (14–129 měsíců, průměr 60 měsíců) byly sesbírány retrospektivně z medicínských záznamů a pooperačních dotazníků, které vyplnilo 115 (55 % pacientů). Pacienti byli do souboru zařazeni na základě anamnézy a klinického obrazu. Zejména

byly sledovány přítomnost parestézií a/nebo hypestézie v inervační zóně loketního nervu, pozitivita Tinelova znamení nad ulnárním sulkem (sulcus nervi ulnaris) a v jeho těsné blízkosti, motorické oslabení intrinsických svalů ruky inervovaných loketním nervem a hypotrofie mezikostních prostor ruky, hypotenaru a části thenaru (m. adductor pollicis). Předoperační nálezy byly skórovány dle McGowana [17] (tab. 1). Klinické nálezy byly vždy korelovány s elektrofyziologickými metodami (EMG) provedenými neurologem.

### Operační technika

Většina výkonů byla provedena zkušeným neurochirurgem a spoluautorem, ostatní zákroky provedli kolegové ze stejného pracoviště, kteří dodrželi standardní postupy zajišťující uniformitu přístupu. Hlavní inspirací pro námi prováděnou dekompresi loket-

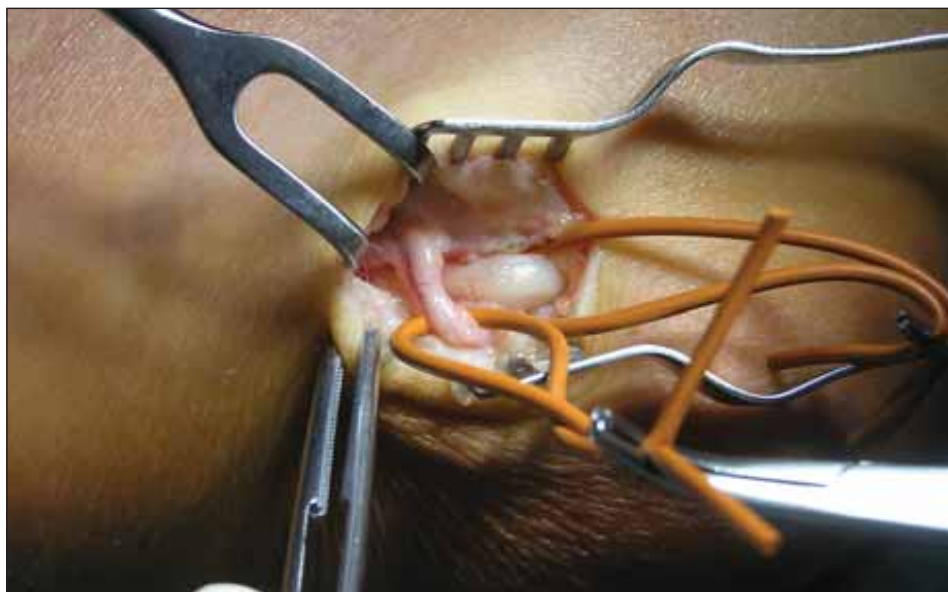
ního nervu byl článek od Krishnana et al [16]. Všechny operace byly provedeny v axilárním bloku brachiálního plexu. Pacient je typicky operován na zádech s abdukovanou horní končetinou v ramenním kloubu a se semiflexí v loketním kloubu. V této poloze je důležité mírně podložit operovaný loket k zajištění ideálního přístupu. K zabezpečení nutného bezkrví využíváme pneumatický turniket s manžetou přiloženou do proximální části paže. Následně vedeme přibližně 3 cm dlouhý řez mezi mediálním epikondylem pažní kosti a olekranem přímo nad oblastí sulcus nervi ulnaris. Preparace pokračuje přes podkožní tukové vazivo, kde v případě přítomnosti chráníme n. cutaneus antebrachii medialis (medial antebrachial cutaneous nerve; MACN) (obr. 1), poté protínáme ligamentum cubitale arcuatum (Osbornův vaz), pod nímž již probíhá loketní nerv (obr. 2).

Další krok představuje vytvoření podkožní epifasciální kapsy proximálně a distálně od incize pro umístění retraktoru. Nejprve zavádíme endoskop s integrovaným retraktorem do proximální kapsy (obr. 3), čímž získáme pohled shora na loketní nerv a struktury přes něj přebíhající. Pod přímou optickou kontrolou následně tyto struktury, především fibrotické pruhy, protneme (obr. 4), a to do vzdálenosti 10–15 cm proximálně od ulnárního sulku, čímž zajistíme dekompresi nervu ve všech známých potenciálních místech útlaku v této oblasti. Poté retraktor přesadíme do distální kapsy, podobně přerušíme zbytek ligamentum cubitale arcuatum a loketní nerv dekomprimujeme distálně v kubitálním tunelu a za ním. Zde je nutné neporušit odstupující nervové větve pro musculus flexor carpi ulnaris

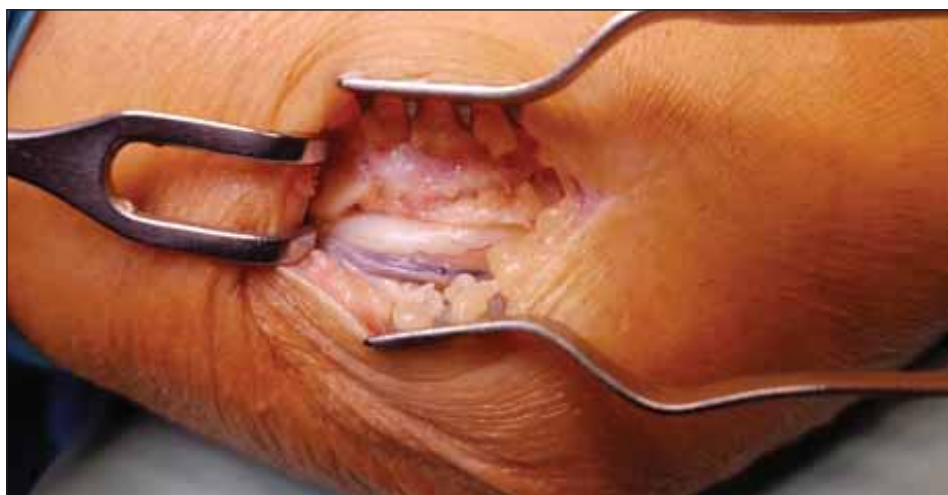Tab. 1. Charakteristika pacientů a parametry tíže symptomů syndromu ulnárního sulku před operací.

věk	18–88 let	průměr 52 let	medián 47 let
pohlaví; n (%)	105 žen (51,5 %)	99 mužů (48,5 %)	
strana operace; n (%)	vpravo 59 (28 %)	vlevo 154 (72 %)	
parestézie IV.–V. prstu; n (%)	ano 205 (96 %)	ne 8 (4 %)	
hypestézie; n (%)	ano 181 (85 %)	ne 32 (15 %)	
motorické oslabení; n (%)	ano 136 (64 %)	ne 77 (36 %)	
hypotrofie; n (%)	ano 94 (44 %)	ne 119 (56 %)	
Tinelovo znamení; n (%)	ano 196 (92 %)	ne 17 (8 %)	
McGowan; n (%)	McG I 65 (30,5 %)	McG II 113 (53 %)	McG III 35 (16,5 %)

McG – skóre dle McGowana; n – počet



Obr. 1. Větev nervus cutaneus antebrachii medialis přebíhající přes nervus ulnaris.  
Fig. 1. Branch of the medial antebrachial cutaneous nerve crossing the ulnar nerve.



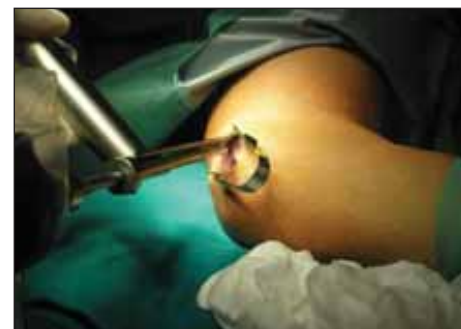
Obr. 2. Nervus ulnaris v sulcus nervi ulnaris humeri.  
Fig. 2. Ulnar nerve at the level of the medial epicondyle of the humerus.

(obr. 5). Po dokončení rozsáhlé dekomprese loketního nervu povolujeme tlak v manžetě, čímž před suturou rány zajistíme odhalení případného krvácení a jeho následnou pečlivou stázu. Výkon zakončujeme suturou podkoží a kůže, ke které využíváme kosmeticky výhodný intradermální steh (obr. 6). V případě peroperačního nálezu luxace či subluxace dekomprimovaného nervu nebo při lokální patologii (např. ganglion) v blízkosti průběhu nervu lze přistoupit k jeho transpozici s endoskopickou asistencí. V těchto případech však i my preferujeme konverzi na klasickou otevřenou techniku s mírným rozšířením řezu.

## Výsledky

Klinický follow-up 3 měsíců splnilo 149 (70 %) případů u 141 pacientů. Z tohoto prospek-

tivně sledovaného souboru popsalo 90 % pacientů zlepšení či dokonce výrazné zlepšení. Jako stacionární hodnotilo svůj stav 9 % a jako zhoršený 1 % z operovaných. U těchto 10 % pacientů byl stav spojen buď s pooperační luxací nervu, double crush lézí nebo těžkým vstupním nálezem (McGowan III). Kontrolní EMG s tříměsíčním odstupem od operace absolvovalo 137 pacientů. U 89 % z nich byl pooperační elektrofyziologický nález hodnocen jako zlepšený, u 10 % jako stacionární a u 1 % ( $n = 2$ ) došlo ke zhoršení. Obě tato zhoršení byla přechodná a při další EMG s odstupem 10, resp. 15 měsíců od operace bylo prokázáno zlepšení bez nutnosti operační revize, a to i vzhledem ke zlepšenému klinickému stavu. Podezření na iatrogení lézi MACN bylo vysloveno u dvou pří-



Obr. 3. Zavedení endoskopu s integrovaným retraktorem do proximální podkožní kapsy.  
Fig. 3. Retractor integrated endoscope is introduced into the proximal subcutaneous pocket.

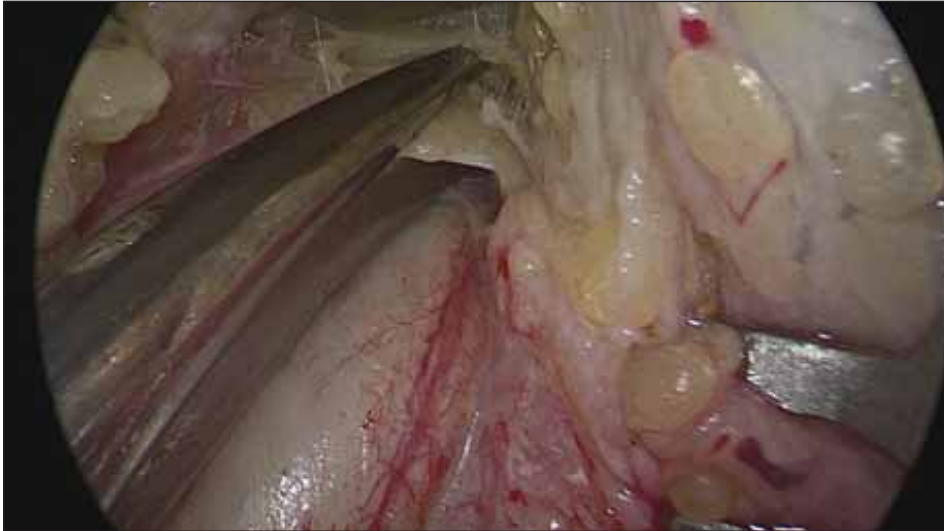
padů (0,9 %). Na základě recidivy obtíží při dlouhodobějším sledování pacientů byla reoperace indikována v 10 (4,7 %) případech.

V období ledna a února 2018 byl náš soubor podruhé, tentokrát retrospektivně, zkoumán pomocí námi vytvořeného dotazníku s důrazem na dlouhodobý efekt výkonu, případné přetrvávající typické obtíže spojené se SUS, komplikace a celkový dojem z operace. Vyplněný dotazník byl získán ve 121 případech (115 pacientů) s celkovým follow-up 14–129 měsíců, v průměru 60 měsíců.

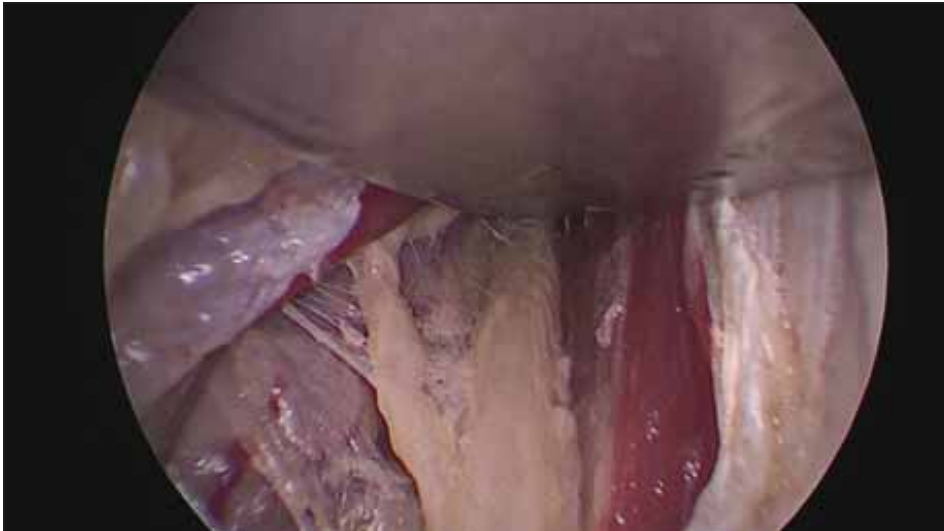Celkové zlepšení operované ruky popsalo 92 % respondentů a spokojenost s efektem operace a celkovým průběhem výkonu a rekonvalescence vyjádřilo 89,5 % z nich. Komplikace popsalo 13 (11 %) respondentů. U sedmi z nich šlo o pooperační hematoma, u třech o otok rány, dva popsali rannou infekci a poslední dehiscenci rány. I přes tyto referované komplikace 10 z těchto 13 pacientů (77 %) popsalo dlouhodobé zlepšení. Výsledky shrnuje tab. 2.

## Statistické výsledky

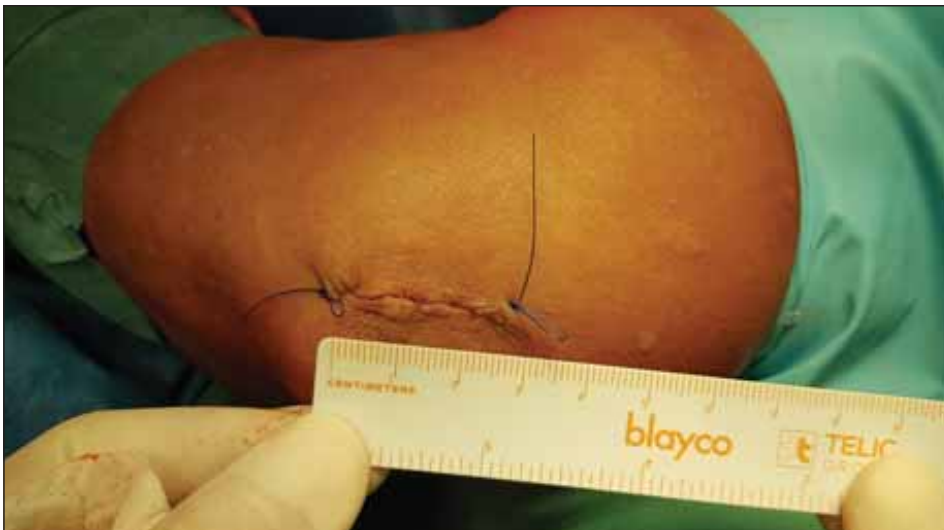Výsledky souboru byly statisticky zpracovány a na základě této analýzy jsme učinili několik závěrů. První otázka, kterou jsme si položili, byla, zda existuje souvislost mezi objektivním předoperačním postižením ruky v podobě skóre dle McGowana a celkovým subjektivním hodnocením efektu operace pacientem po výkonu. Tento vztah prokázán nebyl ( $p = 0,38$  v případě vztahu s celkovým účinkem operace a  $p = 0,34$  v případě celkové spokojenosti pacienta). Předpoklad, že pacienti s lehčím nálezem na předoperační EMG budou ve výsledku spokojenější, jelikož mají při menším poškození nervu větší naději na zlepšení, taktéž nebyl prokázán



Obr. 4. Vazivové pruhy kryjící nervus ulnaris jsou protnuty.  
Fig. 4. Fibrotic bands covering the ulnar nerve are divided.



Obr. 5. Odstupující nervová větev pro musculus flexor carpi ulnaris.  
Fig. 5. Branch of the ulnar nerve for the flexor carpi ulnaris muscle.



Obr. 6. Sutura malé incize (2–3 cm) pomocí intradermálního stehu.  
Fig. 6. Suture of the small incision (2–3 cm) using the intradermal technique.

( $p = 0,20$ , resp.  $0,84$ ). Naopak byl prokázán silný vztah mezi subjektivním návratem síly operované ruky po operaci a návratem citlivosti ( $p < 0,05$ ). Stejně tak byl prokázán silný statistický vztah mezi spokojeností pacientů a návratem senzitivity ( $p < 0,05$ ) a zlepšením síly úchopu ( $p < 0,05$ ).

K prokázání závislostí u kategoriálních proměnných byl použit chí kvadrát test nezávislosti. Nulová hypotéza o nezávislosti byla zamítna s nižší než 5% pravděpodobností chyby, tedy v případech, kdy hodnota  $p$  klesla pod  $0,05$ .

### Diskuze

První endoskopická technika operace SUS byla popsána v roce 1995 Tsaiem et al, kteří publikovali úspěšné výsledky (87 % pacientů s výborným nebo dobrým výsledkem) s endoskopem vloženým do skleněné trubice různého průměru [13]. Hlavní inspirací pro nás však byla technika endoskopicky asistované operace popsaná v roce 2006, která využívá endoskopu integrovaného s retraktorem, což umožňuje využití standardních chirurgických nástrojů. Krishnan et al popsali tuto techniku poprvé v roce 2004 a o 2 roky později publikovali soubor 11 pacientů operovaných výše zmíněnou technikou ve spojení s přední subkutánní transpozicí nervu, kdy u 91 % pacientů referovali výborný nebo dobrý výsledek [16].

V roce 2007 byli tímto přístupem operováni na našem pracovišti první pacienti a do konce roku 2016 jsme nashromáždili celkem 213 operovaných. Indikacími k endoskopické variantě byly typický klinický obraz SUS verifikovaný na EMG, vhodné anatomické podmínky bez výrazných deformit v oblasti lokte, štíhlejší končetina, dále absence jasné luxace nervu při flexi v loketním kloubu před operací a pacientova preference. Endoskopicky asistovaný výkon na našem pracovišti není indikován v případech pooperační recidivy či perzistujícího SUS.

Výhodu v této alternativě chirurgické terapie SUS oproti klasické otevřené operaci spatřujeme v několika hlediscích. Oproti klasickým metodám je zajištěna rozsáhlá a přehledná dekomprese nervu ve všech možných místech jeho potenciálního útlaku od Struthersovy arkády přes oblast sulcus nervi ulnaris až po canalis cubitalis, navíc bez ohrožení cévního zásobení nervu. Na rozdíl od klasických endoskopických metod není v případě endoskopicky asistované techniky instrumentárium zaváděno přímo do místa největšího zúžení, takže nerv není ohrožen

**Tab. 2. Výsledky endoskopicky asistované dekomprese nervus ulnaris v loketní krajině. Retrospektivní hodnocení na základě dotazníku.**

parestezie IV.–V. prstu; n (%)	zmizely 41 (34 %)	mírnější 58 (48 %)	stacionární 13 (11 %)	výraznější 5 (4 %)	nebyly před výkonem 4 (3 %)
snížená citlivost IV.–V. prstu; n (%)	upravena <i>ad integrum</i> 41 (34 %)	zlepšená 46 (38 %)	stacionární 18 (15 %)	zhoršená 5 (4 %)	nebyla před výkonem 11 (9 %)
porucha jemné motoriky; n (%)	upravena <i>ad integrum</i> 46 (38 %)	zlepšená 35 (29 %)	stacionární 19 (15,5 %)	zhoršená 3 (2,5 %)	nebyla před výkonem 18 (15 %)
svalové oslabení; n (%)	upraveno <i>ad integrum</i> 37 (30,5 %)	zlepšené 35 (29 %)	stacionární 25 (20,5 %)	zhoršené 9 (7,5 %)	nebylo před výkonem 15 (12,5 %)
komplikace; n (%)	ne 108 (89 %)	ano 13 (11 %)			
hyperestezie jizvy; n (%)	ne 88 (73 %)	ano 33 (27 %)			
celkový efekt; n (%)	výrazné zlepšení 69 (57 %)	částečné zlepšení 42 (35 %)	stav bez změny 7 (5,5 %)	zhoršení 3 (2,5 %)	
celková spokojenost; n (%)	maximálně spokojen/a 66 (54,5 %)	spokojen/a 42 (35 %)	neutrální hodnocení 9 (7,5 %)	nespokojen/a 4 (3 %)	
opakoval/a by operaci; n (%)	ano 110 (91 %)	ne 9 (7,5 %)	neví 2 (1,5 %)		

n – počet

další traumatizací a je stále pod přímou vizuální kontrolou operátora. Integrace retraktoru s endoskopem navíc umožňuje provést výkon bez nutnosti asistence. Logickou výhodou endoskopie představuje menší kožní řez (přibližně 2–3 cm) spojený s menší invazí do měkkých tkání nad nervem a nižším rizikem poškození větve nervus cutaneus antebrachii medialis. Poškození tohoto senzitivního nervu může kromě odpovídající hypestezie vést ke vzniku bolestivého neuromu v exponované části horní končetiny. Riziko poranění MACN stoupá při otevřené technice s extenzivní dekompresí loketního nervu, která je dle různých autorů velice podstatná [18–20]. V našem souboru bylo podezření na lézi MACN ve dvou případech (0,9 %).

Určitou nevýhodu lze spatřovat v ekonomickém aspektu endoskopicky asistované operace vzhledem k nutnosti pořízení specializovaného instrumentária. Endoskopické techniky bývají také spojeny s delší účící křivkou oproti otevřeným technikám, což je dle našich zkušeností i případ endoskopicky asistované dekomprese loketního nervu, avšak fakt, že se nejedná o čistě endoskopickou metodu, umožňuje chirurgovi osvojit si danou techniku relativně rychle. Navíc operační čas zkušeného operátora nepřesahuje průměrné trvání otevřené dekomprese.

Mezi naše časné pooperační komplikace endoskopicky asistované dekomprese loketního nervu patřily vznik hematomu, pooperační ranná infekce a dehiscence rány. Významný pooperační hematoma byl v prospektivní studii nalezen u 3 (1,4 %) pacientů, což je srovnatelný či mírně lepší výsledek než v souborech, které publikovali Tsai et al (4,71 %) [21], Hoffman a Siemionow (5,26 %) [15] nebo od Ahčan a Zorman (2,78 %) [22]. Nižší výskyt hematomu v našem souboru přisuzujeme uvolněním turniketu ještě před zašitím rány a pečlivé stáže krvácení. U všech našich případů pooperačních hematomu postačil konzervativní postup bez nutnosti revize. Komplikace s hojením rány byly zaznamenány v 5 (2,3 %) případech, z nichž jeden si vyžádal chirurgickou revizi.

Na základě recidivy obtíží při dlouhodobějším sledování pacientů byla reoperace indikována v 10 (4,7 %) případech. Důvodem recidivy byly v jednom případě fibrotické změny v okolí nervu, které se podařilo vyřešit provedením rozsáhlé exoneurolyzy nervu. V ostatních případech byla při revizi nalezena subluxace nervu s jeho iritací o mediální epikondyl pažní kosti při flexi v loketním kloubu. V těchto případech jsme provedli otevřenou přední subkutánní transpozici nervu před epikondyl (4,2 %), a to i v těch případech, u nichž přetrvávaly klinické ob-

tíže i přes zlepšení na pooperačním EMG vyšetření. Ve studii Dützmanna et al, kteří prezentovali stejnou operační techniku, byla reoperace pro luxaci nervu indikována ve 3,6 % případů [23]. Je jistě otázkou, kdy a v jakých případech k reoperaci přistoupit. V případě, že na první pooperační kontrole s EMG nálezem 3 měsíce od výkonu nedojde u pacienta k subjektivnímu zlepšení klinických obtíží i přes zlepšení na EMG, volíme konzervativní strategii s edukací pacienta o režimových opatřeních (vyvarování se přetěžování operované končetiny, opírání se o operovaný loket či repetitivní silové flexi v loketním kloubu). V případech těžkého předoperačního poškození nervu upozorníme pacienta, že regenerace nervu může trvat více než 1 rok od operace. Pokud ke klinickému zlepšení nedojde ani při dalších kontrolách, nabídneme pacientovi otevřenou revizi s exoneurolyzou a případnou transpozici nervu při nálezu jeho peroperační luxace či výraznějšího jizvení. V opačném případě, tedy u pacientů subjektivně pooperačně zlepšených i přes zhoršený či přetrvávající EMG náleze, revizi neindikujeme. Tento přístup reprezentuje naše přesvědčení, že EMG je doplňkovým vyšetřením při zvažování indikace k operaci či reoperaci úžinového syndromu. Dle našich zkušeností se EMG zlepšení v těchto případech dostaví obvykle se

zpožděním při dalších elektrofyziologických kontrolách.

V prospektivně sledované skupině pacientů došlo dle klinického a subjektivního hodnocení ke zlepšení v 90, resp. 89 % dle pooperačního EMG nálezu. V souboru retrospektivně sledovaných pacientů pomocí vytvořeného dotazníku s průměrným follow-up 60 měsíců (nejméně 14 měsíců) operovaní popsali trvající výrazné nebo částečné zlepšení v 92 %, což představuje větší proporcii pacientů než v souboru publikovaném Wattsem a Bainem (se 79 % spokojených pacientů po 12 měsících od operace) [24]. Dützmanna et al, využívající ve svém souboru stejnou techniku, prezentovali na souboru 55 pacientů podobné výsledky s výborným či dobrým efektem v 89 % dle Bishopova skóre [23]. Ahčan a Zorman došli ke stejnému výsledku u 87 % z 36 operovaných pacientů [22]. Spokojenost s celkovým průběhem a výsledkem operace v našem souboru vyjádřilo 89,5 % pacientů a operaci by znovu podstoupilo 91 % operovaných.

Watts a Bain ve svém článku porovnávají výsledky otevřené in situ a endoskopické dekomprese n. ulnaris popsali na základě hodnocení pacientů souvislost mezi předoperačním stavem a spokojeností pacienta po operaci [24]. V našem souboru nebyl vztah mezi tíží předoperačního nálezu (skóre dle McGowana a EMG nález) a celkovým hodnocením výkonu prokázán, tudíž případné obavy z endoskopické techniky u pacientů s pokročilou lézí loketního nervu nejsou na místě. Je však třeba přiznat, že někteří pacienti se SUS nebyli primárně k endoskopické technice indikováni (anatomické poměry, oběžná končetina aj.) a náš soubor je tedy zatížen selekčním bias. Spokojenost pacientů po výkonu je statisticky významně spojena jak s návratem senzitivity v inervační zóně n. ulnaris na ruce, tak s návratem síly úchopu postižené ruky, a to bez prokazatelné preference jedné z těchto kvalit. Výsledky prokázaly, že u pacientů, u nichž dojde ke zlepšení senzitivity, dojde i k návratu subjektivní síly úchopu a naopak.

Dle našich zkušeností miniinvasivita endoskopicky asistované metody snižuje některá rizika klasické otevřené operace a zkracuje dobu pooperační rekonvalescence s možností rychlého návratu k předoperačním aktivitám. Tento závěr je ve shodě s publikací Krej-

čího et al, v níž autoři našli vyšší procento pacientů schopných návratu do zaměstnání po 3 měsících od operace ve skupině s endoskopickým výkonem (90 %) než ve skupině s otevřenou dekompresí nervu (65 %) [9].

V našem souboru nebyla zkoumána časná lokální bolest spojená s operačním výkonem, ale dle naší praxe jsou tyto obtíže po endoskopicky asistované dekompresi nervu výrazně redukovány kombinací menší invazivity metody a svodné anestezie.

## Závěr

Výsledky našeho souboru pacientů potvrzují, že endoskopicky asistovaná dekomprese n. ulnaris v loketní krajině představuje bezpečnou a spolehlivou alternativu v chirurgické léčbě SUS. Při správné indikaci vede tento výkon u naprosté většiny pacientů, vč. těch s pokročilou lézí nervu před operací, k dlouhodobému zlepšení obtíží spojených s tímto úžinovým syndromem.

## Etické aspekty

Práce byla provedena ve shodě s Helsinskou deklarací z roku 1975 a jejími revizemi v letech 2004 a 2008. Studie nepodléhá schválení etickou komisí, pacienti podepsali souhlas s diagnostickým a léčebným procesem.

## Konflikt zájmů

Autoři deklarují, že v souvislosti s předmětem studie nemají žádný konflikt zájmů.

## Literatura

- Mondelli M, Giannini F, Ballerini M et al. Incidence of ulnar neuropathy at the elbow in the province of Siena (Italy). *J Neurol Sci* 2005; 234(1–2): 5–10. doi: 10.1016/j.jns.2005.02.010.
- Ehler E, Ridzoň P, Fenclová Z et al. Kompresivní neuropatie jako nemoc z povolání. *Ces Slov Neurol N* 2019; 82/115(5): 478–489. doi: 10.14735/amcsnn2019478.
- Feindel W, Stratford J. The role of the cubital tunnel in tardy ulnar palsy. *Can J Surg J Can Chir* 1958; 1(4): 287–300.
- Osborne G. The surgical treatment of tardy ulnar neuritis. *J Bone Joint Surg* 1957; 39(4): 782.
- Bartels RH, Verhagen WI, van der Wilt GJ et al. Prospective randomized controlled study comparing simple decompression versus anterior subcutaneous transposition for idiopathic neuropathy of the ulnar nerve at the elbow: part 1. *Neurosurgery* 2005; 56(3): 522–530. doi: 10.1227/01.neu.0000154131.01167.03.
- Biggs M, Curtis JA. Randomized, prospective study comparing ulnar neurolysis in situ with submuscular transposition. *Neurosurgery* 2006; 58(2): 296–304. doi: 10.1227/01.NEU.0000194847.04143.A1.
- Gervasio O, Gambardella G, Zaccone C et al. Simple decompression versus anterior submuscular transposition of the ulnar nerve in severe cubital tunnel syndrome: a prospective randomized study. *Neurosurgery* 2005; 56(1): 108–117. doi: 10.1227/01.neu.0000145854.38234.81.

- Nabhan A, Ahlhelm F, Kelm J et al. Simple decompression or subcutaneous anterior transposition of the ulnar nerve for cubital tunnel syndrome. *J Hand Surg* 2005; 30(5): 521–524. doi: 10.1016/j.jhsb.2005.05.011.
- Krejčí T, Večeřa Z, Krejčí O et al. Comparing endoscopic and open decompression of the ulnar nerve in cubital tunnel syndrome: a prospective randomized study. *Acta Neurochir (Wien)* 2018; 160(10): 2011–2017. doi: 10.1007/s00701-018-3647-0.
- Schmidt S, Kleist Welch-Guerra W, Matthes M et al. Endoscopic vs open decompression of the ulnar nerve in cubital tunnel syndrome: a prospective randomized double-blind study. *Neurosurgery* 2015; 77(6): 960–971. doi: 10.1227/NEU.0000000000000981.
- Bolster MJ, Zöphel OT, van den Heuvel ER et al. Cubital tunnel syndrome: a comparison of an endoscopic technique with a minimal invasive open technique. *J Hand Surg Eur Vol* 2014; 39(6): 621–625. doi: 10.1177/1753193413498547.
- Humhej I, Sames M. Syndrom útlaku ulnárního nervu v oblasti lokte – přehled operačních technik a srovnání jejich výsledků. *Cesk Slov Neurol Neurochir* 2010; 73(5): 510–516.
- Tsai TM, Bonczar M, Tsuruta T et al. A new operative technique: cubital tunnel decompression with endoscopic assistance. *Hand Clin* 1995; 11(1): 71–80.
- Mirza A, Reinhart MK, Bove J et al. Scope-assisted release of the cubital tunnel. *J Hand Surg* 2011; 36(1): 147–151. doi: 10.1016/j.jhsa.2010.10.016.
- Hoffmann R, Siemionow M. The endoscopic management of cubital tunnel syndrome. *J Hand Surg Edinb Scotl* 2006; 31(1): 23–29. doi: 10.1016/j.jhsb.2005.08.008.
- Krishnan KG, Pinzer T, Schackert G. A novel endoscopic technique in treating single nerve entrapment syndromes with special attention to ulnar nerve transposition and tarsal tunnel release: clinical application. *Neurosurgery* 2006; 59 (Suppl 1): ONS89–100. doi: 10.1227/01.NEU.0000219979.23067.5C.
- Mc Gowan AJ. The results of transposition of the ulnar nerve for traumatic ulnar neuritis. *J Bone Joint Surg Br* 1950; 32-B(3): 293–301. doi: 10.1302/0301-620X.32B3.293.
- Dellon AL. Techniques for successful management of ulnar nerve entrapment at the elbow. *Neurosurg Clin N Am* 1991; 2(1): 57–73.
- Felder JM, Mackinnon SE, Patterson MM. The 7 structures distal to the elbow that are critical to successful anterior transposition of the ulnar nerve. *Hand (N Y)* 2019; 14(6): 776–781. doi: 10.1177/1558944718771390.
- Pavelka M, Rhomberg M, Estermann D et al. Decompression without anterior transposition: an effective minimally invasive technique for cubital tunnel syndrome. *Minim Invasive Neurosurg* 2004; 47(2): 119–123. doi: 10.1055/s-2004-818453.
- Tsai TM, Chen IC, Majd ME et al. Cubital tunnel release with endoscopic assistance: results of a new technique. *J Hand Surg* 1999; 24(1): 21–29. doi: 10.1053/jhsu.1999.jhsu25a0021.
- Ahcan U, Zorman P. Endoscopic decompression of the ulnar nerve at the elbow. *J Hand Surg* 2007; 32(8): 1171–1176. doi: 10.1016/j.jhsa.2007.07.004.
- Dützmanna S, Martin KD, Sobottka S et al. Open vs retractor-endoscopic in situ decompression of the ulnar nerve in cubital tunnel syndrome: a retrospective cohort study. *Neurosurgery* 2013; 72(4): 605–616. doi: 10.1227/NEU.0b013e3182846dbd.
- Watts AC, Bain GI. Patient-rated outcome of ulnar nerve decompression: a comparison of endoscopic and open in situ decompression. *J Hand Surg* 2009; 34(8): 1492–1498. doi: 10.1016/j.jhsa.2009.05.014.