

Využití rohovkové konfokální mikroskopie u neurologických onemocnění

Use of corneal confocal microscopy in neurological disorders

Souhrn

Rohovková konfokální mikroskopie je rychlá a především neinvazivní zobrazovací metoda, která umožňuje zobrazit *in vivo* nervová vlákna subbazálního plexu rohovky. Tuto metodu lze využít při sledování postižení nervových vláken u řady neurologických onemocnění, zejména u skupiny chorob postihujících tzv. tenká nervová vlákna. Řada studií srovnává tuto metodu s dalšími, které jsou používány v klinické praxi při diagnostice těchto onemocnění, a potvrzuje vhodnost využití této metody jak pro diagnostiku časného rozvoje periferní neuropatie, tak i jako metodu sloužící k hodnocení klinického efektu léčby novými přístupy a preparáty u různých onemocnění. Ačkoliv stále chybí rozsáhlejší práce jednoznačně potvrzující validitu této metody, současné výsledky významně podporují možnosti její aplikace v praxi. Jedním z důvodů dosud malého využití je i její omezená dostupnost, nicméně vzhledem k postupujícímu výzkumu a dosaženým výsledkům lze do budoucna předpokládat širší využití nejen ve výzkumu, ale i v klinické praxi. Naším cílem bylo shrnout dosud publikované poznatky o využití této metody při sledování stavu nervových vláken u různých neurologických onemocnění.

Abstract

Corneal confocal microscopy is a rapid and above all non-invasive imaging method, which enables *in vivo* corneal sub-basal nerve fiber visualization. This method allows us to observe nerve fiber pathology in various neurological disorders, especially those affecting small nerve fibers. Several studies compared this method to methods currently used in the clinical setting in the diagnostics of these diseases and have confirmed the utility of this method as a tool for early detection of peripheral neuropathy, as well as its suitability for evaluating clinical trial outcomes in various disorders. While extended trials confirming the validity of this method, are still missing, current results make a strong argument for its application in clinical use. One of the reasons for its currently scarce application is low availability, but with further research and results, this method has the potential for wider applications in academic as well as clinical use. Our goal was to summarize current literature concerning the use of this method in nerve fiber imaging in various neurological diseases.

Úvod

Rohovková konfokální mikroskopie je rychlá a především neinvazivní zobrazovací metoda, která mimo jiné umožňuje u pacienta zobrazit *in vivo* nervová vlákna subbazálního plexu rohovky. Možné využití *in vivo* konfokální mikroskopie rohovky (*in vivo* confocal microscopy; IVCM) k pozorování a hodnocení

stavu nervových vláken subbazálního plexu rohovky je zkoumáno již více než 20 let [1]. Postupně došlo k výraznému nárůstu počtu studií popisujících využití IVCM při studiu vlivu různých onemocnění na změny nervových vláken rohovky. Dostupná literatura se v poslední době významně rozšířila o řadu studií s výsledky, které naznačují možnosti aplikace

této metody v klinické praxi. V následujícím textu shrneme poznatky o využití IVCM pro sledování postižení tenkých nervových vláken u neurologických onemocnění.

Inervace rohovky

Rohovka je tkáň s nejhustší sítí nervových vláken (až 7 000 volných nervových zakon-

Redakční rada potvrzuje, že rukopis práce splnil ICMJE kritéria pro publikace zasílané do biomedicínských časopisů.

The Editorial Board declares that the manuscript met the ICMJE "uniform requirements" for biomedical papers.

**J. Štorm¹, M. Česká Burdová¹,
V. Potočková², R. Mazanec²,
G. Mahelková¹**

¹ Oční klinika dětí a dospělých

2. LF UK a FN Motol, Praha

² Neurologická klinika

2. LF UK a FN Motol, Praha



MUDr. Josef Štorm

Oční klinika dětí a dospělých

2. LF UK a FN Motol

V Úvalu 84

150 06 Praha

e-mail: josef.storm@fnmotol.cz

Přijato k recenzi: 20. 3. 2021

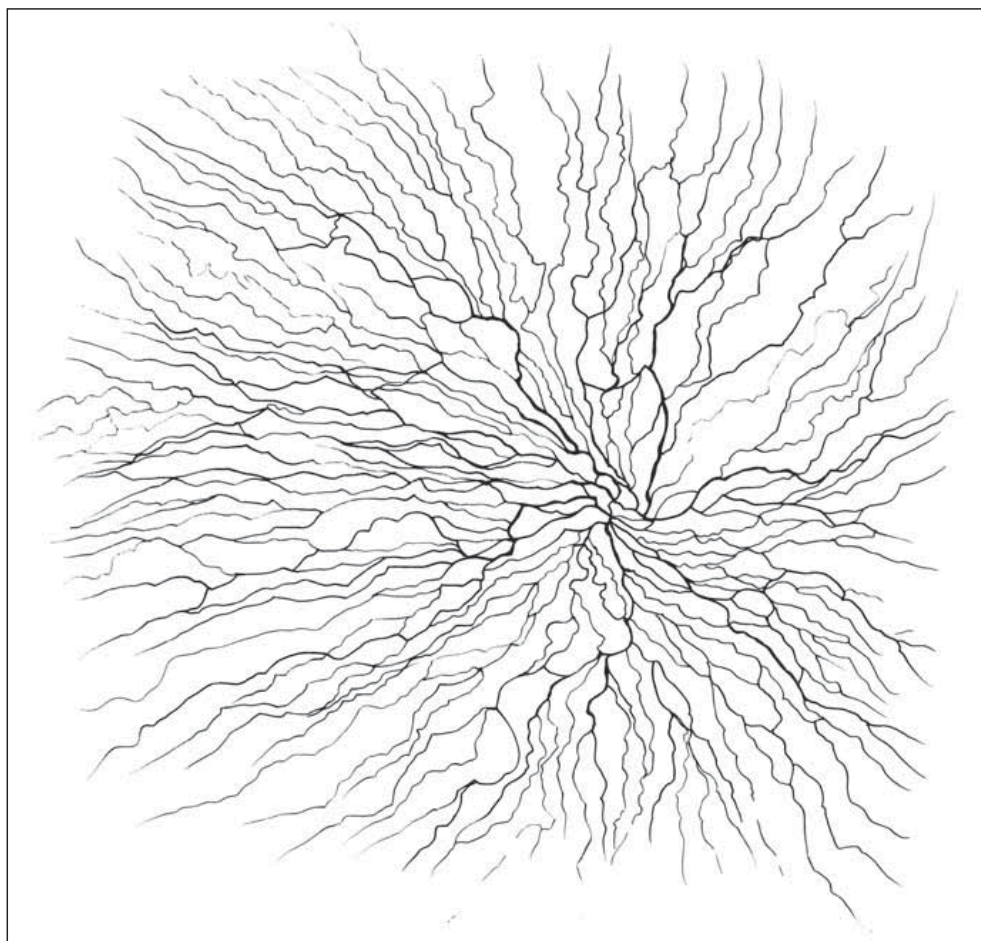
Přijato do tisku: 28. 6. 2021

Klíčová slova

konfokální mikroskopie – rohovka – neuropatie tenkých vláken – periferní neuropatie

Key words

confocal microscopy – cornea – small fiber neuropathy – peripheral neuropathies



Obr. 1. Schematické vyobrazení subbazálního plexu.

Fig. 1. Subbasal plexus illustration.

čení na čtvereční milimetr). Tato vlákna se dostávají do oblasti oka cestou n. ophthalmicus (odstupující z 1. větve n. trigeminus) a jsou zodpovědná především za senzitivní inervaci rohovky. Do stromatu rohovky vstupují v oblasti limbu nemyelinizovaná i myelinizovaná vlákna, která dále perilimbálně ztrácejí myelinovou pochvu a zůstávají obklopena pouze Schwannovými buňkami. Tato vlákna prostupují stromatem a v oblasti předního stromatu a Bowmanovy membrány vytvářejí subbazální a subepiteliální nervový plexus. Terminální volná nervová zakončení inervují povrch rohovky. Vlákna subbazálního nervového plexu se spirálovitě stáčí inferonazálně směrem k paracentrální oblasti (obr. 1) [2,3]. Na základě stupně myelinizace a rychlosti vedení nervového vzruchu můžeme vlákna rohovky klasifikovat jako tenká, slabě myelinizovaná vlákna typu A δ a nemyelinizovaná vlákna typu C [4].

In vivo konfokální mikroskopie rohovky

Konfokální mikroskopie rohovky je neinvazivní vyšetřovací metoda umožňující zobrazení jednotlivých vrstev rohovky *in vivo* na mikro-

pické úrovni, pořizování digitálních snímků a jejich následnou analýzu. Ačkoli se ve starší literatuře můžeme setkat s několika druhy přístrojů, v současnosti je jak pro výzkum, tak pro klinickou praxi využíván prakticky výhradně laserový skenovací konfokální mikroskop Heidelberg Retina Tomograph s rohovkovým modulem Rostock Cornea (HRT III; Heidelberg Engineering, Heidelberg, Německo), jenž umožňuje dobře zobrazit vlákna subbazálního nervového plexu rohovky [5] a byl použit ve všech citovaných studiích. Laterální rozlišení přístroje je dle údajů výrobce 1,04 μ m a axiální rozlišení 4 μ m. Zobrazuje plochu o rozloze 400 \times 400 μ m a ukládá do snímku 386 \times 386 px. Snímky jsou pořizovány po vrstvách jednotlivě, případně v sekvenci, což umožňuje přesné zachycení vláken subbazálního nervového plexu a jejich hodnocení (obr. 2) [6,7].

Současná literatura definuje čtyři stěžejní parametry, které jsou u nervových vláken hodnoceny pomocí počítačové analýzy obrazu, a to buď manuálně, vyškoleným odborníkem, nebo pomocí automatizovaného softwaru. Pro použití s přístrojem HRT III je nyní dostupný program CCMetrics vyvinutý a ověřený pracovní skupinou v Manches-

teru (Velká Británie) [8]. Alternativu nabízí program Neuron J (Erik Meijering, Sydney, Austrálie) umožňující manuální analýzu snímku [9]. Lze použít i jiné softwary pro analýzu obrazu upravené pro hodnocení nervových vláken rohovky [10–12]. S rozvojem moderních výpočetních technologií, zejména strojového učení, probíhá intenzivní vývoj dalších automatizovaných programů [13]. Hodnocenými parametry jsou obvykle hustota nervových vláken (corneal nerve fiber density; CNFD), hustota větvení (corneal nerve branch density; CNBD), celková délka vláken a jejich větví v zachycené oblasti (corneal nerve fiber length; CNFL) a tortuozita vláken (corneal nerve fiber tortuosity; CNFT). Byla prokázána korelace těchto parametrů s věkem a pohlavím jedince [11,14]. Díky spolupráci několika center využívajících shodné metody a postupy vznikla i multicentrická normativní databáze hodnot [15].

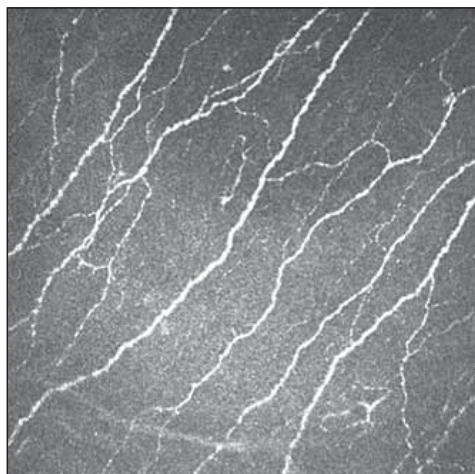
Neuropatie tenkých vláken

Neuropatie tenkých vláken (small fibre neuropathy; SFN) je definována jako strukturální abnormalita tenkých nervových vláken s patologickou degenerací axonových terminálů nervových vláken [16,17].

Mezi tenká nervová vlákna řadíme slabě myelinizovaná vlákna typu A δ a nemyelinizovaná vlákna typu C. Oba typy vláken vedou informaci o termické a algické percepci. Vlákna typu C jsou navíc součástí postgangliových autonomních nervů [18,19].

Mezi typické klinické příznaky SFN patří neuropatická bolest, pozitivní neuropatické příznaky charakteru dysestézií (pálení, mrazení, píchání apod.) a z negativních příznaků se setkáváme nejčastěji se sníženou citlivostí na algické a termické podněty. Dané symptomy se iniciálně objevují nejčastěji na akrech a distálních částech dolních končetin s pozvolnou propagací rostrálně. Důsledkem poškození autonomního nervového systému mohou být poruchy vazomotoriky, sudomotoriky, dysfunkce kardiovaskulárního a gastrointestinálního systému, urosexuální dysfunkce atd. [20,21].

Celosvětově je nejčastější příčinou SFN porucha glukózového metabolismu, tj. diabetes mellitus (DM) 1. i 2. typu a prediabetes (zvýšená lačná glykémie nebo vyšší glykémie po glykemické zátěži) [22,23]. V ČR jsou dalšími rizikovými faktory pro vznik SFN hypercholesterolemie a chronický abúzus etanolu [24]. V mnoha případech se příčinu SFN nepodaří objasnit. Idiopatická SFN se vyskytuje přibližně u 50 % pacientů [25]. Mezi další



Obr. 2. Fyziologická konfigurace subbazálního plexu snímaná Heidelberg Retina Tomograph III.

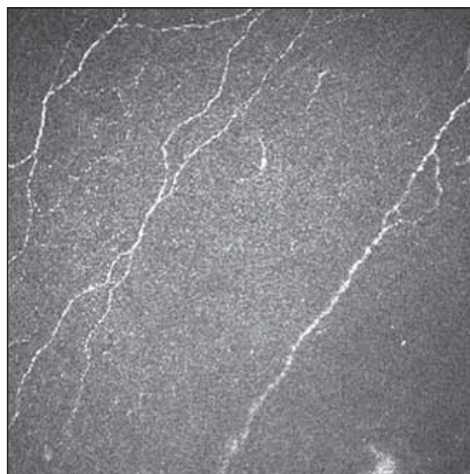
Fig. 2. Physiological configuration of subbasal plexus as captured by Heidelberg Retina Tomograph III.

příčiny SFN patří např. hypotyreóza, urémie, lymeská borelióza, infekce HIV (human immunodeficiency virus), neurotoxické noxy (alkohol, chemoterapie, antiretrovirotika) a některá systémová autoimunitní, zánětlivá a geneticky podmíněná onemocnění [20]. Podle současných poznatků se navíc patologické postižení tenkých vláken (small fiber pathology; SFP) vyskytuje i u řady dalších neurologických onemocnění.

Vyšetření funkce tenkých nervových vláken

Neuropatie tenkých vláken je standardními elektrofyziologickými metodami, jako je elektromyografie (kondukční studie a jehlová elektromyografie), nedetekovatelná. Těmito v praxi běžně používanými metodami lze stanovit pouze poškození silných nervových vláken typu Aβ.

Základním vyšetřením funkce tenkých nervových vláken v rámci běžného neurologického vyšetření je orientační zhodnocení termoalgie čítá pomocí speciálních pomůcek, jakými jsou Neurotips (ostré vs. tupé) a Tiptherm (chladný vs. teplejší podnět). Sudomotorické funkce je možné orientačně hodnotit použitím speciální náplasti aplikované na oblast plosky (např. Neuropad®, TRIGOCare International GmbH, Wiehl, Německo), které vyšetřují produkci potu na ploskách. Při hodnocení sudomotoriky vykazuje tato metoda dobrou senzitivitu i specifitu [26,27]. Kvantitativními diagnostickými metodami SFN je přístrojově asistované kvantitativní testování termického a termoalgie čítá [28]. Ke kvantitativnímu zhodnocení potivosti plosek a dlaní



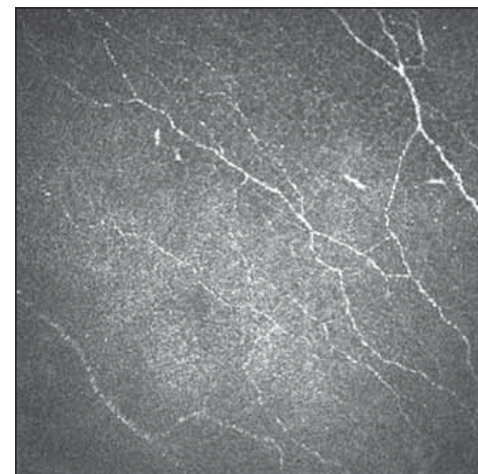
Obr. 3. Subbazální plexus s úbytkem vláken 1.

Fig. 3. Subbasal plexus with fiber reduction 1.

lze využít vyšetření Sudoscanem (Impeto Medical, Paříž, Francie), které odráží funkci postgangliových sympatických vláken typu C [29]. Sofistikovanější elektrofyziologickou metodou reflektující funkci tenkých nervových vláken jsou evokované potenciály vyvolané kontaktním teplem [30]. Zlatým standardem průkazu SFN v současnosti nadále zůstává kožní biopsie se zhodnocením hustoty intraepidermálních tenkých vláken (intraepidermal nerve fiber density; IENFD). Jde však o vyšetření invazivní a vyžadující spolupráci se specializovaným histopatologickým týmem [23]. IVCM také nabízí morfologické hodnocení tenkých nervových vláken, navíc se jedná o vyšetření neinvazivní, které lze dle potřeby opakovat (obr. 3, 4).

Diabetická neuropatie

Dobrá senzitivita a specifita vyšetření stavu nervových vláken pomocí IVCM (zejména parametru CNFL) při identifikaci diabetické senzomotorické polyneuropatie byla opakovaně prokázána [10,11,31–34]. Pokles nervových vláken byl dále prokázán i u pacientů s poruchou glukózové tolerance, což potvrzuje předpoklad, že k poškození nervových vláken u diabetiků dochází velmi časně [35–37], a po zlepšení kompenzace byla popsána regenerace nervových vláken, což naznačuje využití IVCM i pro sledování efektu léčby [11,31,35,38]. Některé studie upozorňují také na přítomnost vyššího počtu Langerhansových buněk (Langerhans cells; LC) v oblasti subbazálního nervového plexu rohovky u pacientů s DM proti kontrolním skupinám, což podporuje představu o roli imunitního systému v etiopatogenezi diabetické neuropatie [39,40]. V současné době se pozornost zaměřuje na standardizaci metody



Obr. 4. Subbazální plexus s úbytkem vláken 2.

Fig. 4. Subbasal plexus with fiber reduction 2.

a upřesnění stanovení prahových hodnot sledovaných parametrů indikujících poškození [15,41].

Neuropatie indukovaná protinádorovou chemoterapií

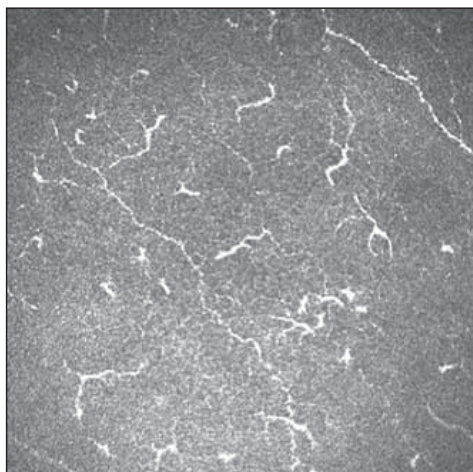
Chemoterapií indukovaná neurotoxicita je častým nežádoucím efektem některých chemoterapeutik. U pacientů bylo pozorováno snížení CNFD, CNFL i CNBD bez ohledu na klinické příznaky neuropatie [42]. Pokles hodnot CNFD koreloval s postupem onemocnění od prvních symptomů po zahájení terapie, CNBD a CNFL byly obecně asociovány s počtem metastatických uzlin. Po ukončení léčby bylo pozorováno zlepšení stavu nervových vláken, zvláště CNFL, což svědčí o schopnosti regenerace nervových vláken [43].

Neuropatie u infekce HIV

Neuropatie patří mezi komplikace samotné infekce HIV a dále je častým důsledkem léčby HIV antiretrovirovými preparáty. Pomocí IVCM byly u pacientů s klinicky rozpoznatelnými projevy neuropatie pozorovány pokles CNFD, CNFL a CNFB a zvýšená CNFT. Nebyl nalezen žádný vztah těchto parametrů k věku, době trvání terapie, době onemocnění, CD4 markerům ani k virové náloži. Ke konečnému zhodnocení vhodnosti využití IVCM k diagnostice a monitoringu neuropatie tenkých vláken v souvislosti s HIV jsou třeba ještě další studie [44].

Možné využití IVCM u dalších onemocnění projevujících se typicky příznaky SFN

Pokles hodnot sledovaných parametrů nervových vláken a korelace výsledků IVCM



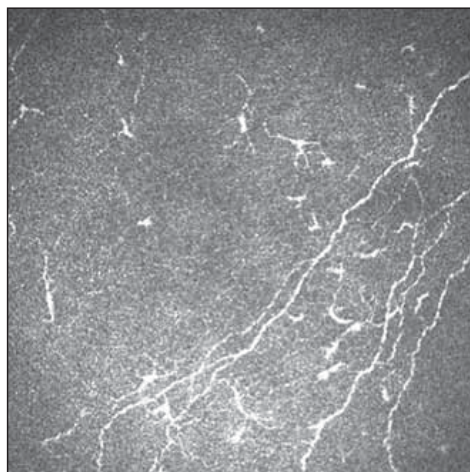
Obr. 5. Patologické postižení tenkých vláken s patrnou aktivitou Langerhansových buněk 1.

Fig. 5. Small fiber pathology with Langerhans cell activity 1.

a klinického hodnocení stupně rozvoje onemocnění byla popsána také u řady dalších chorob, pro které je postižení tenkých nervových vláken charakteristické. Při hodnocení SFP u pacientů s diagnózou **familiární (transthyretinové) amyloidové polyneuropatie** pomocí IVCM byl prokázán vztah klinických projevů neuropatie a CNFL [45]. Bolestivá neuropatie se rovněž řadí mezi časté komplikace u **sarkoidózy**. U části pacientů byly pomocí IVCM prokázány změny ve stavu nervových vláken rohovky, výsledky však nebyly v souladu s výsledky vyšetření IENFD. Na základě této studie autoři usuzují o možnosti existence různých variant neuropatie [46]. Rovněž byla popsána asociace změn nervových vláken rohovky s hodnotami Mainz Severity Score Index u **Fabryho choroby** [47]. Výsledky studií zabývajících se **chronickou zánětlivou demyelinizační polyneuropatií** zůstávají prozatím nejednoznačné. Ačkoliv nebyla prokázána korelace změn rohovkových nervových vláken k délce onemocnění ani ke klinickým skórovacím škálám, byl v oblasti subbazálního nervového plexu u těchto pacientů prokázán významně vyšší počet LC [48–50]. V tomto případě jde však dominantně o jednotku s postižením silných vláken.

Neuropatie u fibromyalgie

Fibromyalgie (FM) je onemocnění projevující se chronickou generalizovanou bolestí a příznaky únavy, bolestí hlavy, poruchami kognitivních funkcí a spánku. Diagnóza se opírá o přítomnost chronické bolesti bez jasné příčiny nejméně po dobu 3 měsíců [51]. Patofyziologie onemocnění zůstává nejasná,



Obr. 6. Patologické postižení tenkých vláken s patrnou aktivitou Langerhansových buněk 2.

Fig. 6. Small fiber pathology with Langerhans cell activity 2.

ovšem nedávné studie upozornily na častý výskyt SFP u pacientů s FM. Byla prokázána korelace výsledků IENFD a IVCM [52]. Přítomnost SFP jako typického příznaku onemocnění FM však zůstává kontroverzní. Prevalence SFP u pacientů s FM je na základě nedávné metaanalýzy odhadována na 49 %. Prevalence odhadovaná na základě výsledků IVCM byla vyšší než prevalence odhadovaná na základě kožní biopsie (59 vs. 45 %), což naznačuje, že IVCM může být citlivější metodou [53]. To může naznačovat, že do budoucna nové poznatky povedou k rozdělení FM na více klinických jednotek. Použití IVCM tak může pomoci při diagnostice, hodnocení SFP i vztahu rozvoje SFN v závislosti na době trvání nemoci.

Pomocí IVCM byl též hodnocen výskyt LC v oblasti subepiteliálního plexu rohovky a jeho možná asociace se SFP u FM [54]. V obraze IVCM můžeme rozlišovat dva typy LC – klidové (okrouhlá hyperreflexní ložiska) a aktivované (hyperreflexní ložiska s dendritickými výběžky) (obr. 5, 6). U pacientek s FM byl prokázán pokles denzity aktivovaných LC oproti kontrolní skupině. Rozdíl celkového počtu LC oproti kontrolní skupině nebyl statisticky významný. Výsledky umožňují spekulovat o roli poklesu jejich aktivity na neurotrofiku a rozvoj SFP [54].

Parkinsonova choroba

Parkinsonova choroba je progresivní neurodegenerativní onemocnění charakterizované především motorickými příznaky. V současnosti je však již dobře zdokumentováno i non-motorické postižení a častý výskyt periferní neuropatie [51,55]. Dosud

není jasné, zda postižení periferních nervových vláken vzniká jako součást neurodegenerativní patologie Parkinsonovy choroby nebo jako nežádoucí účinek léčby levodopou [51,56]. Některé studie sledovaly přítomnost poškození tenkých nervových vláken pomocí IVCM a IENFD a prokázaly pokles CNFD a CNFL, souvislost změn pozorovaných pomocí IVCM a IENFD však nebyla jednoznačná. Zajímavým zjištěním bylo stranově asymetrické postižení, které bylo v souladu s asymetrií klinických projevů onemocnění. Podobný charakter změn nervových vláken na IVCM dosud nebyl u jiné nemoci asociovaná se SFN pozorován [51,57–59]. Výsledky vyšetření pomocí IVCM oproti IENFD lépe korelovaly s klinickými autonomními symptomy a parasympatickou dysfunkcí. Hodnoty IENFD se zdály být spíše závislé na době onemocnění a kumulativní dávce léčby levodopou. Tyto výsledky pozorované zmíněnými metodami dle autorů naznačují různou etiopatogenezi neuropatie [41]. V současnosti probíhá studie Nadace Michaela J. Foxe pro výzkum Parkinsonovy choroby, která se zaměřuje na progresi poškození nervů subbazálního plexu rohovky v průběhu onemocnění. Pokud se prokáže závislost stavu nervových vláken rohovky a progresu celkových příznaků onemocnění, bylo by možné IVCM používat k hodnocení výsledků klinických studií zaměřených na vývoj nové terapie Parkinsonovy choroby [60].

Roztroušená skleróza

Několik studií se zabývalo možnými změnami nervových vláken rohovky u pacientů s RS. Byl prokázán pokles hodnot CNFD, CNFL a CNBD u těchto pacientů ve srovnání s kontrolní skupinou zdravých jedinců. Na rozdíl od hodnot tloušťky nervových vláken sítnice měřených pomocí optické koherenční tomografie nebyly hodnoty nervových parametrů měřených pomocí IVCM závislé na výskytu epizod optické neuritidy ani subtypů RS relaps-remitentní (relapsing-remitting) či sekundárně progresivní (secondary progressive). Rovněž nebyly hodnoty parametrů nervových vláken rohovky závislé na věku, době trvání choroby či stadiu choroby. Byl však prokázán vztah mezi hodnotou disability vyjádřené pomocí Expanded Disability Status Scale (EDSS) a hodnotou CNBD. Nálezy naznačují, že změny nervových vláken rohovky u pacientů s RS mohou sloužit jako časný biomarker pro detekci neuroaxonálního postižení [61,62].

Demence

Ve snaze najít snadno testovatelný časný biomarker rozvoje Alzheimerovy choroby je v současnosti výrazná pozornost upřena na tkáň oka. Použití IVCM bylo navrhováno vzhledem k silicím důkazům o tom, že nervová vlákna rohovky mohou dobře reflektovat postupující centrální i periferní neurodegeneraci [63,64]. Byl prokázán statisticky významný pokles CFNL, CNFD i CNBD u skupiny pacientů s mírnou kognitivní poruchou a pacientů s demencí v porovnání s kontrolní skupinou zdravých osob. Ke zhodnocení schopnosti rozlišit mezi jednotlivými etiologiemi demence a také prognostického významu výsledků je nezbytné doplnit studie na rozsáhlejších souborech pacientů [64].

Cévní mozková příhoda

Změny nervových vláken subbazálního plexu rohovky byly studovány také u pacientů s CMP. Ve skupinách pacientů s CMP s DM i bez DM byl oproti kontrolní skupině zdravých jedinců pozorován významný pokles CNFD, CNFL a CNBD [65,66]. U pacientů s recidivující CMP bylo postižení nervových vláken rohovky dále významně prohloubeno. Vedle toho byla u pacientů s CMP prokázána i snížená denzita endotelových buněk [66]. Význam těchto výsledků pro případné využití k predikci rizika a prevenci CMP však zůstává nejasný [67].

Možné využití IVCM u dalších onemocnění

Výskyt SFP byl pomocí IVCM popsán i u onemocnění, pro které postižení tenkých nervových vláken není považováno za typické. Příkladem může být **Friedreichova ataxie** [68]. Významný pokles hodnot CNFD a CNFL naznačuje subklinické postižení tenkých nervových vláken také u **amyotrofické laterální sklerózy** [69]. U **nemoci Charcot-Marie-Tooth 1A** byl v porovnání s kontrolní skupinou patrný pokles hodnot ve všech hodnocených parametrech nervových vláken [70]. U **Behčetovy choroby** byly popsány pokles CNFD a CNFL a zvýšení hustoty LC [71].

Závěr

Konfokální mikroskopie rohovky je rychlá a především neinvazivní metoda umožňující zobrazení stavu nervových vláken subbazálního nervového plexu rohovky. Publikované studie naznačují její možné využití pro konfirmaci a další sledování postižení tenkých nervových vláken u periferních neuropatií, což může přispět při diagnostice

těchto chorob. Vedle toho může tato metoda přispět i k průkazu neurodegenerativních změn u některých dalších neurologických onemocnění. V některých případech však může jít pouze o nespecifické změny, a proto je praktický význam u jednotlivých jednotek ještě nutné ověřit na rozsáhlejších souborech pacientů. Dalším limitujícím faktorem využití této metody je její zatím omezená dostupnost (v současnosti používaná ve FN Brno a FN Motol). Její neinvazivní charakter a relativně jednoduchá metodika však dává předpoklady pro její budoucí širší využití nejen ve vědecké, ale i klinické praxi.

Konflikt zájmů

Autoři deklarují, že v souvislosti s předmětem práce nemají žádný konflikt zájmů.

Literatura

- Oliveira-Soto L, Efron N. Morphology of corneal nerves using confocal microscopy. *Cornea* 2001; 20(4): 374–384. doi: 10.1097/00003226-200105000-00008.
- Shaheen BS, Bakir M, Jain S. Corneal nerves in health and disease. *Surv Ophthalmol* 2014; 59(3): 263–285. doi: 10.1016/j.survophthal.2013.09.002.
- Patel DV, McGhee CN. Mapping of the normal human corneal sub-Basal nerve plexus by *in vivo* laser scanning confocal microscopy. *Invest Ophthalmol Vis Sci* 2005; 46(12): 4485–4488. doi: 10.1167/iov.05-0794.
- Cruzat A, Qazi Y, Hamrah P. *In vivo* confocal microscopy of corneal nerves in health and disease. *Ocul Surf* 2017; 15(1): 15–47. doi: 10.1016/j.jtos.2016.09.004.
- Mahelková G, Česká Burdová M, Odehnal M et al. *In vivo* corneal confocal microscopy: basic principles and applications [in Czech]. *Cesk Slov Oftalmol* 2017; 73(4): 155–160.
- Petroll WM, Robertson DM. *In vivo* confocal microscopy of the cornea: new developments in image acquisition, reconstruction, and analysis using the HRT-Rostock Corneal Module. *Ocul Surf* 2015; 13(3): 187–203. doi: 10.1016/j.jtos.2015.05.002.
- Zhivot A, Stachs O, Stave J et al. *In vivo* three-dimensional confocal laser scanning microscopy of corneal surface and epithelium. *Br J Ophthalmol* 2009; 93(5): 667–672. doi: 10.1136/bjo.2008.137430.
- Petropoulos IN, Alam U, Fadavi H et al. Rapid automated diagnosis of diabetic peripheral neuropathy with *in vivo* corneal confocal microscopy automated detection of diabetic neuropathy. *Invest Ophthalmol Vis Sci* 2014; 55(4): 2071–2078. doi: 10.1167/iov.13-13787.
- Dehghani C, Pritchard N, Edwards K et al. Fully automated, semiautomated, and manual morphometric analysis of corneal subbasal nerve plexus in individuals with and without diabetes. *Cornea* 2014; 33(7): 696–6702. doi: 10.1097/ico.0000000000000152.
- Česká Burdová M, Kulich M, Dotřelová D et al. Effect of diabetes mellitus type 1 diagnosis on the corneal cell densities and nerve fibers [in Czech]. *Physiol Res* 2018; 67(6): 963–974. doi: 10.33549/physiolres.933899.
- Česká Burdová M, Lainová V, Vrabcová T, Dotřelová D et al. Possibilities of *in vivo* corneal confocal microscopy of corneal nerves in diabetes [in Czech]. *Cesk Slov Oftalmol* 2017; 73(4): 161–167.
- Mahelková G, Burdová MC, Malá Š et al. Higher total insulin dose has positive effect on corneal nerve fibers in DM1 patients [in Czech]. *Invest Ophthalmol Vis Sci* 2018; 59(10): 3800–3807. doi: 10.1167/iov.18-24265.

- Williams BM, Borroni D, Liu R et al. An artificial intelligence-based deep learning algorithm for the diagnosis of diabetic neuropathy using corneal confocal microscopy: a development and validation study. *Diabetologia* 2020; 63(2): 419–430. doi: 10.1007/s00125-019-05023-4.
- Niederer RL, Perumal D, Sherwin T et al. Age-related differences in the normal human cornea: a laser scanning *in vivo* confocal microscopy study. *Br J Ophthalmol* 2007; 91(9): 1165–1169. doi: 10.1136/bjo.2006.112656.
- Tavakoli M, Ferdousi M, Petropoulos IN et al. Normative values for corneal nerve morphology assessed using corneal confocal microscopy: a multinational normative data set. *Diabetes Care* 2015; 38(5): 838–843. doi: 10.2337/dc14-2311.
- Hoeijmakers JG, Faber CG, Lauria G et al. Small-fibre neuropathies – advances in diagnosis, pathophysiology and management. *Nat Rev Neurol* 2012; 8(7): 369–379. doi:10.1038/nrneurol.2012.97.
- Hovaguimian A, Gibbons CH. Diagnosis and treatment of pain in small-fiber neuropathy. *Curr Pain and Headache Rep* 2011; 15(3): 193–200. doi:10.1007/s11916-011-0181-7.
- Vlckova-Moravcova E, Bednarik J, Belobradkova J et al. Small-fibre involvement in diabetic patients with neuropathic foot pain. *Diabet Med* 2008; 25(6): 692–699. doi: 10.1111/j.1464-5491.2008.02446.x.
- Ambler Z, Bednařík J, Růžička E a kol. *Klinická neurologie část obecná*. Praha: Triton 2008.
- Terkelsen AJ, Karlsson P, Lauria G et al. The diagnostic challenge of small fibre neuropathy: clinical presentations, evaluations, and causes. *Lancet Neurol* 2017; 16(11): 934–944. doi: 10.1016/s1474-4422(17)30329-0.
- Ambler Z, Bednařík J, Keller O. Doporučený postup pro praktické lékaře Česká lékařská společnost Jana Evangelisty Purkyně. [online]. *Polyneuropatie 2002*. Dostupné z URL: <https://www.cls.cz/seznam-doporucenych-postupu>.
- Sumner CJ, Sheth S, Griffin JW et al. The spectrum of neuropathy in diabetes and impaired glucose tolerance. *Neurology* 2003; 60(1): 108–111. doi:10.1212/wnl.60.1.108.
- Devigili G, Tugnoli V, Penza P et al. The diagnostic criteria for small fibre neuropathy: from symptoms to neuropathology. *Brain* 2008; 131(7): 1912–1925. doi: 10.1093/brain/awn093.
- Bednarik J, Vlckova-Moravcova E, Bursova S et al. Etiology of small-fiber neuropathy. *J Peripher Nerv Syst* 2009; 14(3): 177–183. doi:10.1111/j.1529-8027.2009.00229.x.
- Themistocleous AC, Ramirez JD, Serra J et al. The clinical approach to small fibre neuropathy and painful channelopathy. *Pract Neurol* 2014; 14(6): 368–379. doi:10.1136/practneurol-2013-000758.
- Lacigová S, Rušavý Z, Jirkovská A et al. Doporučený postup diagnostiky a léčby diabetické neuropatie. *Diabetologie, metabolismus, endokrinologie, výživa* 2016; 19(2): 57–63.
- Ponirakis G, Fadavi H, Petropoulos IN et al. Automated quantification of neuropad improves its diagnostic ability in patients with diabetic neuropathy. *J Diabetes Res* 2015; 2015: 847854. doi: 10.1155/2015/847854.
- Potočková V, Malá Š, Tomek A et al. Význam testování termických prahů v detekci neuropatie tenkých vláken u diabetiků 1. typu. *Cesk Slov Neurol N* 2016; 79(6): 692–697.
- Smith AG, Lessard M, Reyna S et al. The diagnostic utility of Sudocan for distal symmetric peripheral neuropathy. *J Diabetes Complications* 2014; 28(4): 511–516. doi:10.1016/j.jdiacomp.2014.02.013.
- Raputová J, Vlčková E, Kočica J et al. Evokované potenciály vyvolané kontaktním teplem – vliv fyziologických proměnných. *Cesk Slov Neurol N* 2019; 82(1): 76–83. doi: 10.14735/amcsmn201976.
- Perkins BA, Lovblom LE, Bril V et al. Corneal confocal microscopy for identification of diabetic sensorimotor polyneuropathy: a pooled multinational con-

- sortium study. *Diabetologia* 2018; 61(8): 1856–1861. doi: 10.1007/s00125-018-4653-8.
- 32.** Ahmed A, Bril V, Orszag A et al. Detection of diabetic sensorimotor polyneuropathy by corneal confocal microscopy in type 1 diabetes: a concurrent validity study. *Diabetes Care* 2012; 35(4): 821–828. doi: 10.2337/dc11-1396.
- 33.** Hertz P, Bril V, Orszag A et al. Reproducibility of *in vivo* corneal confocal microscopy as a novel screening test for early diabetic sensorimotor polyneuropathy. *Diabet Med* 2011; 28(10): 1253–1260. doi: 10.1111/j.1464-5491.2011.03299.x.
- 34.** Kovalová I, Horáková M, Vlčková E et al. Hodnocení rohovkové inervace pomocí konfokální mikroskopie. *Cesk Slov Neurol N* 2017; 80(1): 49–57. doi: 10.14735/amc-snn201749.
- 35.** Azmi S, Jeziorska M, Ferdousi M et al. Early nerve fibre regeneration in individuals with type 1 diabetes after simultaneous pancreas and kidney transplantation. *Diabetologia* 2019; 62(8): 1478–1487. doi: 10.1007/s00125-019-4897-y.
- 36.** Tavakoli M, Quattrini C, Abbott C et al. Corneal confocal microscopy: a novel noninvasive test to diagnose and stratify the severity of human diabetic neuropathy. *Diabetes Care* 2010; 33(8): 1792–1797. doi: 10.2337/dc10-0253.
- 37.** Asghar O, Petropoulos IN, Alam U et al. Corneal confocal microscopy detects neuropathy in subjects with impaired glucose tolerance. *Diabetes Care* 2014; 37(9): 2643–2646. doi: 10.2337/dc14-0279.
- 38.** Mehra S, Tavakoli M, Kallinikos PA et al. Corneal confocal microscopy detects early nerve regeneration after pancreas transplantation in patients with type 1 diabetes. *Diabetes Care* 2007; 30(10): 2608–2612. doi: 10.2337/dc07-0870.
- 39.** Tavakoli M, Boulton AJ, Efron N et al. Increased Langerhan cell density and corneal nerve damage in diabetic patients: role of immune mechanisms in human diabetic neuropathy. *Cont Lens Anterior Eye* 2011; 34(1): 7–11. doi: 10.1016/j.clae.2010.08.007.
- 40.** Ferdousi M, Romanchuk K, Mah JK et al. Early corneal nerve fibre damage and increased Langerhans cell density in children with type 1 diabetes mellitus. *Sci Rep* 2019; 9(1): 1–6. doi: 10.1038/s41598-019-45116-z.
- 41.** Schaldemose EL, Hammer RE, Ferdousi M et al. An unbiased stereological method for corneal confocal microscopy in patients with diabetic polyneuropathy. *Sci Rep* 2020; 10(1): 12550. doi: 10.1038/s41598-020-69314-2.
- 42.** Argyriou AA, Kyritsis AP, Makatsoris T et al. Chemotherapy-induced peripheral neuropathy in adults: a comprehensive update of the literature. *Cancer Manag Res* 2014; 6: 135–147. doi: 10.2147/CMAR.S44261.
- 43.** Ferdousi M, Azmi S, Petropoulos IN et al. Corneal confocal microscopy detects small fibre neuropathy in patients with upper gastrointestinal cancer and nerve regeneration in chemotherapy induced peripheral neuropathy. *PLoS One* 2015; 10(10): e0139394. doi: 10.1371/journal.pone.0139394.
- 44.** Kemp HI, Petropoulos IN, Rice ASC et al. Use of corneal confocal microscopy to evaluate small nerve fibers in patients with human immunodeficiency virus. *JAMA Ophthalmol* 2017; 135(7): 795–800. doi: 10.1001/jamaophthalmol.2017.1703.
- 45.** Rousseau A, Cauquil C, Dupas B et al. Potential role of *in vivo* confocal microscopy for imaging corneal nerves in transthyretin familial amyloid polyneuropathy. *JAMA Ophthalmol* 2016; 134(9): 983–989. doi: 10.1001/jamaophthalmol.2016.1889.
- 46.** Oudejans L, Niesters M, Brines M et al. Quantification of small fiber pathology in patients with sarcoidosis and chronic pain using cornea confocal microscopy and skin biopsies. *J Pain Res* 2017; 10: 2057–2065. doi: 10.2147/jpr.s142683.
- 47.** Bitirgen G, Turkmen K, Malik RA et al. Corneal confocal microscopy detects corneal nerve damage and increased dendritic cells in Fabry disease. *Sci Rep* 2018; 8(1): 12244. doi: 10.1038/s41598-018-30688-z.
- 48.** Pitarokoli K, Sturm D, Labedi A et al. Neuroimaging markers of clinical progression in chronic inflammatory demyelinating polyradiculoneuropathy. *Ther Adv Neurol Disord* 2019; 12: 175628641985548. doi: 10.1177/1756286419855485.
- 49.** Stettner M, Hinrichs L, Guthoff R et al. Corneal confocal microscopy in chronic inflammatory demyelinating polyneuropathy. *Ann Clin Transl Neurol* 2015; 3(2): 88–100. doi: 10.1002/acn3.275.
- 50.** Schneider C, Bucher F, Cursiefen C et al. Corneal confocal microscopy detects small fiber damage in chronic inflammatory demyelinating polyneuropathy (CIDP). *J Peripher Nerv Syst* 2014; 19(4): 322–327. doi: 10.1111/jns.12098.
- 51.** Ghasemi M, Rajabally YA. Small fiber neuropathy in unexpected clinical settings: a review. *Muscle Nerve* 2020; 62(2): 167–175. doi: 10.1002/mus.26808.
- 52.** Evdokimov D, Frank J, Klitsch A et al. Reduction of skin innervation is associated with a severe fibromyalgia phenotype. *Ann Neurol* 2019; 86(4): 504–516. doi: 10.1002/ana.25565.
- 53.** Grayston R, Czanner G, Elhadd K et al. A systematic review and meta-analysis of the prevalence of small fiber pathology in fibromyalgia: implications for a new paradigm in fibromyalgia etiopathogenesis. *Semin Arthritis Rheum* 2019; 48(5): 933–940. doi: 10.1016/j.semarthrit.2018.08.003.
- 54.** Klitsch A, Evdokimov D, Frank J et al. Reduced association between dendritic cells and corneal sub-basal nerve fibers in patients with fibromyalgia syndrome. *J Peripher Nerv Syst* 2020; 25(1): 9–18. doi: 10.1111/jns.12360.
- 55.** Chaudhuri KR, Healy DG, Schapira AH et al. Non-motor symptoms of Parkinson's disease: diagnosis and management. *Lancet Neurol* 2006; 5(3): 235–245. doi: 10.1016/S1474-4422(06)70373-8.
- 56.** Lin CH, Chao CC, Wu SW et al. Pathophysiology of small-fiber sensory system in Parkinson's disease: skin innervation and contact heat evoked potential. *Medicine (Baltimore)* 2016; 95(10): e3058. doi: 10.1097/MD.0000000000003058.
- 57.** Kass-Ilyyya L, Javed S, Gosal D et al. Small fiber neuropathy in Parkinson's disease: a clinical, pathological and corneal confocal microscopy study. *Parkinsonism Relat Disord* 2015; 21(12): 1454–1460. doi: 10.1016/j.parkreldis.2015.10.019.
- 58.** Podgorny PJ, Suchowersky O, Romanchuk KG et al. Evidence for small fiber neuropathy in early Parkinson's disease. *Parkinsonism Relat Disord* 2016; 28: 94–99. doi: 10.1016/j.parkreldis.2016.04.033.
- 59.** Nolano M, Provitera V, Manganelli F et al. Loss of cutaneous large and small fibers in naive and l-dopa-treated PD patients. *Neurology* 2017; 89(8): 776–784. doi: 10.1212/WNL.0000000000004274.
- 60.** Corneal confocal microscopy: a novel imaging biomarker for Parkinson's disease. [online]. Michael J. Fox foundation for Parkinson's research. Dostupné z URL: <https://www.michaeljfox.org/grant/corneal-confocal-microscopy-novel-imaging-biomarker-parkinsons-disease>.
- 61.** Petropoulos IN, Kamran S, Li Y et al. Corneal confocal microscopy: an imaging endpoint for axonal degeneration in multiple sclerosis. *Invest Ophthalmol Vis Sci* 2017; 58(9): 3677–3681. doi: 10.1167/iovs.17-22050.
- 62.** Bitirgen G, Akpinar Z, Malik RA et al. Use of corneal confocal microscopy to detect corneal nerve loss and increased dendritic cells in patients with multiple sclerosis. *JAMA Ophthalmol* 2017; 135(7): 777–782. doi: 10.1001/jamaophthalmol.2017.1590.
- 63.** Dehghani C, Frost S, Jayasena R et al. Ocular biomarkers of Alzheimer's disease: the role of anterior eye and potential future directions. *Invest Ophthalmol Vis Sci* 2018; 59(8): 3554–3563. doi: 10.1167/iovs.18-24694.
- 64.** Ponirakis G, Hamad HA, Sankaranarayanan A et al. Association of corneal nerve fiber measures with cognitive function in dementia. *Ann Clin Transl Neurol* 2019; 6(4): 689–697. doi: 10.1002/acn3.746.
- 65.** Khan A, Akhtar N, Kamran S et al. Corneal confocal microscopy detects corneal nerve damage in patients admitted with acute ischemic stroke. *Stroke* 2017; 48(11): 3012–3018. doi: 10.1161/strokeaha.117.018289.
- 66.** Khan A, Kamran S, Akhtar N et al. Corneal confocal microscopy detects a reduction in corneal endothelial cells and nerve fibres in patients with acute ischemic stroke. *Sci Rep* 2018; 8(1): 17333. doi: 10.1038/s41598-018-35298-3.
- 67.** Kamran S, Khan A, Salam A et al. Cornea: A window to white matter changes in stroke; corneal confocal microscopy detects a surrogate marker for the presence and severity of white matter hyperintensities in ischemic stroke. *J Stroke Cerebrovasc Dis* 2020; 29(3): 104543. doi: 10.1016/j.jstrokecerebrovasdis.2019.104543.
- 68.** Pagovich OE, Vo ML, Zhao ZZ et al. Corneal confocal microscopy: neurologic disease biomarker in Friedreich ataxia. *Ann Neurol* 2018; 84(6): 893–904. doi: 10.1002/ana.25355.
- 69.** Ferrari G, Grisan E, Scarpa F et al. Corneal confocal microscopy reveals trigeminal small sensory fiber neuropathy in amyotrophic lateral sclerosis. *Front Aging Neurosci* 2014; 6: 278. doi: 10.3389/fnagi.2014.00278.
- 70.** Tavakoli M, Marshall A, Banka S et al. Corneal confocal microscopy detects small-fiber neuropathy in Charcot-Marie-Tooth disease type 1A patients. *Muscle Nerve* 2012; 46(5): 698–704. doi: 10.1002/mus.23377.
- 71.** Bitirgen G, Kayitmazbatir ET, Satirtav G et al. *In vivo* confocal microscopic evaluation of corneal nerve fibers and dendritic cells in patients with Behçet's disease. *Front Neurol* 2018; 9: 204. doi: 10.3389/fneur.2018.00204.