proLékaře.cz | 10.2.2026

doi: 10.48095/cccsnn2022187

Bilaterální amauróza jako vzácná komplikace obstrukčního hydrocefalu

Bilateral amaurosis as a rare complication of an obstructive hydrocephalus

Vážená redakce,
akutně vzniklý obstrukční hydrocefalus patří mezi neurochirurgické urgence. Jednou z příčin může být koloidní cysta uložená v komorovém systému, zejména pak v oblasti foramen Monroi. Koloidní cysta je svou histologickou stavbou považována za benigní lézi. Symptomatologie se odvíjí od velikosti, cysty menší než 10 mm jsou většinou klinicky němé [1]. V případě větších cyst, které způsobí svou polohou obstrukci likvorových cest, může dojít k rychlému zhoršení stavu vědomí s perakutním průběhem až možnými letálními konsekvencemi. V následujícím textu popisujeme bilaterální amaurózu jako vzácnou komplikaci obstrukčního hydrocefalu způsobeného koloidní cystou třetí komory.

Šestadvacetiletý pacient byl přivezen na urgentní příjem pro několik dní trvající silnou bolest hlavy. Chronicky se s ničím neléčil, anamnesticky udával pouze užívání LSD, které mu přinášelo úlevu při bolestech hlavy. Toxikologické vyšetření ale přítomnost návykových látek neprokázalo. V rámci fyzikálního vyšetření byl pacient bez patologického nálezu, laboratorně byly vyjádřeny pouze mírná hypokalemie a hyperglykemie. Následovalo vyšetření CT mozku k vyloučení nitrolební patologie. Během vyšetření došlo k rapidní deterioraci stavu vědomí z původní hodnoty Glasgow Coma Scale (GCS) 13 na 7 s rozvojem bilaterální mydriázy. Snímky ukázaly výrazný hydrocefalus způsobený cystickým útvarem obturujícím foramen Monroi (obr. 1). Pacient byl okamžitě převezen na operační sál, kde byla emergentně zavedena zevní komorová drenáž do frontálního rohu pravé postranní komory. Kontrolní CT mozku po zavedení drenáže ukázala regresi hydrocefalu. Druhý den byla doplněna endoskopická resekce cysty. Na kontrolní MR po operaci byl bez pooperačních komplikací. Po úspěšné extubaci v tentýž den však byla u pacienta diagnostikována oboustranná slepota. Na dalším MR zobrazení byla již vyjádřená ischemie okcipitálního kortexu v oblasti sulcus calcarinus, respektive zrakového kortexu (obr. 2).

Obr. 1. CT mozku, transverzální řez. Cystický útvar III. komory mozkové (černá šipka).

Fig. 1. Brain CT, transversal plane. Colloid cyst of the third ventricle (black arrow).

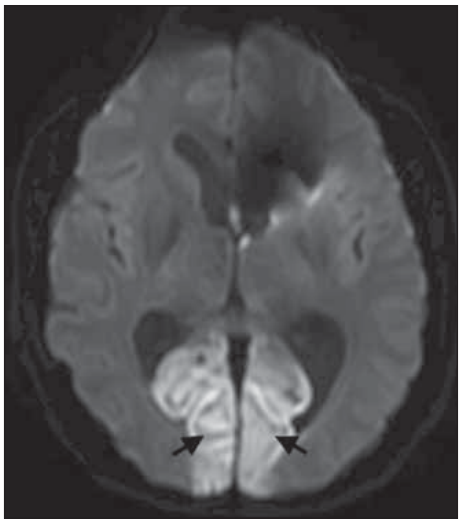

Obr. 2. MR mozku, difuzí vážený obraz. Okcipitální ischémie v oblasti sulcus calcarinus bilaterálně (černé šipky).

Fig. 1. Brain MRI,diffusion weighted imaging. Bilateral occipital cortical ischemia in sulcus calcarinus (black arrows).

Redakční rada potvrzuje, že rukopis práce splnil ICMJE kritéria pro publikace zasílané do biomedicínských časopisů.
The Editorial Board declares that the manuscript met the ICMJE "uniform requirements" for biomedical papers.

B. Musilová[1], D. Měšťan[1], O. Teplý[1], J. Fiedler[1,2], R. Bohatý[3,4]

[1] Neurochirurgické oddělení, Nemocnice České Budějovice, a.s.
[2] Neurochirurgická klinika LF UK a FN Plzeň
[3] Anesteziologicko-resuscitační oddělení, Nemocnice České Budějovice, a.s.
[4] Oddělení urgentního příjmu, Nemocnice České Budějovice, a.s.

MUDr. Jiří Fiedler, Ph.D.
Neurochirurgická klinika
LF UK a FN Plzeň
E. Beneše 1128
301 00 Plzeň
e-mail: fiedler@nemcb.cz

Přijato k recenzi: 22. 12. 2021
Přijato do tisku: 24. 3. 2022

U pacienta následovala rozsáhlá rehabilitace a nutnost spolupráce se specializovaným pracovištěm pro nácvik samostatnosti a zapojení do běžných činností. Další terapie pokračuje ve spolupráci s Centrem zrakových vad ve FN Motol. Aktuálně má pacient zachované trubicové vidění, je schopný pracovat s počítačem, zvládá běžné domácí činnosti a chystá se dostudovat vysokou školu. Jediným úskalím zůstává orientace v rodném městě, kde vyžaduje přítomnost další osoby, např. při návštěvě lékaře či obchodu.

Etiopatogeneze vzniku korové slepoty na podkladě obstrukčního hydrocefalu není

prolékaře.cz | 10.2.2026

zcela přesně popsána. Jednou z příčin může být komprese zadních mozkových tepen proti tentorium cerebelli s následnou ischemií okcipitálních laloků, zejména oblasti sulcus calcarinus [2–4].

Greenberg et al [1] dělí slepotu na tzv. pregenikulární a postgenikulární – podle lokalizace postižení vzhledem ke zrakové dráze. První zmiňovaná může být způsobena kompresí chiasma opticum dilatovanou III. komorou či chronickým edémem zrakových papil. Druhý typ je většinou přisuzován kompresi zadních mozkových tepen pod tentorium cerebelli v případě akutního rozvoje intrakraniální hypertenze. U těchto pacientů zůstává většinou zachováno alespoň trubicové vidění z důvodů předpokládaného zásobení okcipitálních laloků i z větví střední mozkové tepny.

V zahraniční literatuře byla popsána podobná problematika čtyřikrát, v domácím repertoáru jsme takovou kazuistiku nezaznamenali. Ve dvou případech byla slepota součástí iniciální klinické prezentace [2,3]. V dalším kazuistickém sdělení pozorovali bilaterální slepotu až v pooperačním období, podobně jako u našeho pacienta [4].

Obecně bývá koloidní cysta tvořena mucinózním materiálem, cholesterolem, případně starší krví. Vnitřní povrch je kryt epitelovou výstelkou. Etiopatogeneze vzniku samotné cysty není přesně popsána. Předpokládá se, že vzniká během vývoje jako zbytková část stropu třetí komory. Projevy bývají velmi nespecifické – bolesti hlavy, vertigo či poruchy paměti, pacienti mohou být i asymptomatičtí. V některých případech se může koloidní cysta projevit i opakovanými ventilovými bolestmi hlavy. Prvním projevem může být i náhlé úmrtí při vzniku akutního obstrukčního hydrocefalu. Většinou bývá cysta uložena v úrovni foramen Monroi, ale může se vyskytovat prakticky kdekoliv v komorovém systému [1].

Zde prezentovaná kortikální slepota, vzniklá na podkladě koloidní cysty uložené v komorovém systému, je velmi vzácnou komplikací. Předpokládanou etiopatogenezí je přímá komprese zadních mozkových tepen proti tentorium cerebelli při akutně vzniklé nitrolební hypertenzi obstrukčním supratentoriálním hydrocefalem. Prvním příznakem může být náhlá porucha vědomí. Po vyloučení metabolické etiologie je další volbou nativní CT mozku, která verifikuje případnou intrakraniální patologii. Vzhledem k urgentnosti stavu je nutné akutní zavedení komorové drenáže k rychlé normalizaci intrakraniálního tlaku. Kauzálním řešením je pak otevřená či endoskopická resekce koloidní cysty.

Literatura

1. Greenberg MS. Handbook of neurosurgery. Hydrocephalus – general aspects. Colloid Cyst. 9th ed. New York: Thieme 2020: 410–421.

2. Ozmen E, Algin O. Blindness. An uncommon presentation of colloid cysts. Sultan Qaboos Univ Med J 2014; 14(1): e128–e129. doi: 10.12816/0003347.

3. Champeaux C, Grivas A. Teaching NeuroImages: cortical blindness following acute obstructive hydrocephalus by a colloid cyst. Neurology 2015; 84(6): e41–e42. doi: 10.1212/WNL.0000000000001229.

4. Bernal-Garcíá LM, Cabezudo-Artero JM, Marcelo-Zamorano MB et al. Bilateral cortical occipital infarction secondary to hydrocephalus due to a colloid cyst in the third ventricle. Rev Neurol 2016; 62(4): 189–190.