

# Úspěšná konzervativní terapie radikulopatie v terénu objemné hernie disku s nestabilitou u low back pain syndromu

## Successful nonsurgical management of lumbar radiculopathy associated with disc herniation and instability in low back pain syndrome

Vážená redakce,

prezentujeme kazuistiku pacienta s radikulopatií na podkladě objemné hernie intervertebrálního disku v úrovni L4/5 doprovázenou nepřímými známkami nestability postiženého úseku. Cílem kazuistiky je zdůraznit význam autoterapie a compliance pacienta.

Častou příčinou radikulopatie bývá hernie disku s degenerativními změnami postiženého pohybového segmentu. Manifestace závisí na zasažené etáži a zahrnuje poruchu statiky a dynamiky lumbosakrální páteře, paravertebrální spazmy, antalgické držení, pozitivitu napínacích manévrů, snížení až vymizení myotatických reflexů. Pozorujeme poruchu čítí a svalové síly v odpovídajících dermatomech a myotomech. Ze zobrazovacích metod má výsadní postavení MR. Poskytuje prediktivní informace o vývoji komprese nervových struktur v postiženém segmentu páteře během terapie a usnadňuje tak rozvahu o léčebném postupu [1].

V úvodu postupujeme obvykle konzervativně, je nutný klidový režim bez zátěže a bolest provokujících faktorů. Z farmakoterapie využíváme perorální i infuzní a léčbu. Nezřídka indikujeme periradikulární terapii směsí analgetika a kortikosteroidu pod navigací CT.

Na časovém intervalu, kdy indikovat elektivní operační řešení výhřezu bederní meziobratlové ploténky, neexistuje shoda. U našich pacientů při selhání konzervativní terapie upřednostňujeme časné chirurgické řešení do 2–3 měsíců od primomaniestace onemocnění. V přehledném referátu Kadaňky et al je uvedeno: „Optimální doba provedení elektivního operačního výkonu není jasná. Literatura uvádí pouze široké časové rozmezí od 2 do 12 měsíců; většina prací doporučuje provedení operace do půl roku.“ [2]. Podle doporučení Severoame-

rické spinální společnosti z roku 2014 je chirurgická intervence do 6 měsíců indikována u pacientů se symptomatickou lumbální hernií disku, pokud jsou symptomy těžké [3]. Hlavní podmínkou úspěšné operace jakoukoliv technikou je korelace klinického a grafického nálezu. Vzhledem k dobrým zkušenostem s výsledky mikrochirurgické léčby u recidivujících hernií a s rychlou rekonvalescencí je tato metoda nyní preferována i u prvotních operací [4]. Po přeléčení akutních potíží je nutné včasné zahájení rehabilitace ke zlepšení funkce postižených struktur a nácvik nových pohybových stereotypů, což chrání pacienta před relapsem potíží.

Uvádíme kazuistiku 55letého muže s anamnézou občasných lumbalgii bez propagace do dolních končetin. K progresi potíží došlo v polovině ledna 2019 po lyžování. Pacient pocítil silnou bolest v bedrech šířící se do pravé dolní končetiny (PDK) po zevní straně stehna a bérce do palce a bolestivý tah v zádech. Po několikadenním klidu a analgetické terapii se vrátil do zaměstnání. Pro své zaneprázdnění se vyhýbal lékařskému vyšetření i přes přetrvávající lumbalgie s iradiací po zevní straně PDK až do palce. Zhruba 6 týdnů od začátku obtíží se stav zhoršil ve smyslu oslabení stoje na pravé patě. Navštívil neurologa, který stav hodnotil jako torpidní iritačně zánikový syndrom L5 vpravo. Dynamické snímky páteře v akutním stadiu nebylo možno provést pro blokádou s doprovodnou hyperalgezií pacienta. Neurolog indikoval MR bederní páteře, která prokázala výraznou hernii disku L4/5 vyklenující se centrálně až centrolaterálně vpravo s kompresí durálního vaku a kořene L5 vpravo s šíří kanálu do 3 mm v předozadním rozměru (obr. 1). Pro přítomnost oboustranné hypertrofie facet L4/5 jsme nemohli

Redakční rada potvrzuje, že rukopis práce splnil ICMJE kritéria pro publikace zasílané do biomedicínských časopisů.

The Editorial Board declares that the manuscript met the ICMJE "uniform requirements" for biomedical papers.

Š. Čechová<sup>1,2</sup>, M. Filip<sup>3</sup>,  
I. Chmelová<sup>1,3</sup>, P. Hon<sup>4</sup>, K. Jurová<sup>5</sup>,  
I. Fiedorová<sup>1,2</sup>

<sup>1</sup> Klinika rehabilitace a tělovýchovného lékařství FN Ostrava

<sup>2</sup> Ústav epidemiologie a ochrany veřejného zdraví LF OU, Ostrava

<sup>3</sup> Ústav rehabilitace LF OU, Ostrava

<sup>4</sup> Katedra klinických neurověd, Neurologická klinika FN Ostrava

<sup>5</sup> Beskydské rehabilitační centrum



doc. MUDr. Michal Filip, Ph.D.

Ústav rehabilitace

LF OU

Osvoboditelů 3778

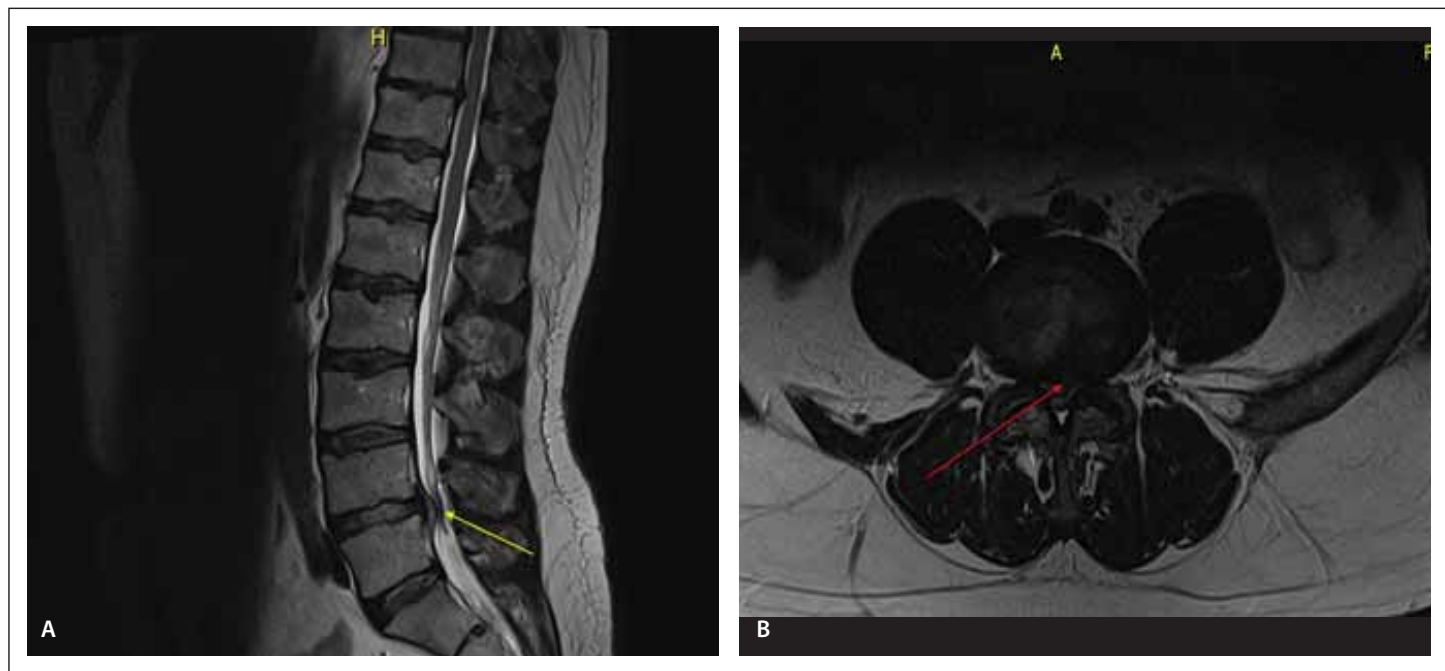
760 01 Zlín

e-mail: filip@kntb.cz

Přijato k recenzi: 24. 7. 2021

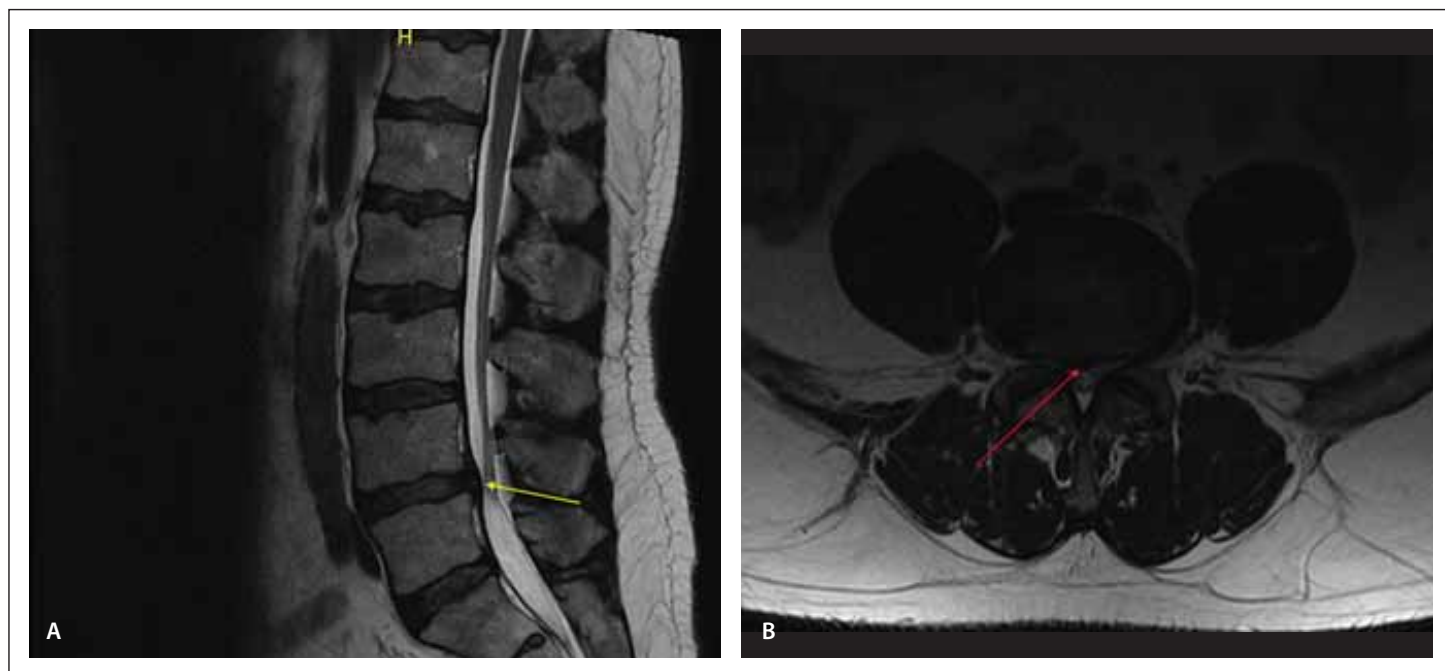
Přijato do tisku: 15. 2. 2022

vyloučit nestabilitu příslušného segmentu. Na podkladě tohoto nálezu a zhoršeného radikulárního syndromu L5 byl pacient v sedmém týdnu od primomaniestace hospitalizován na Neurologické klinice FN Ostrava. Objektivně dominoval antalgický stereotyp chůze vpravo s omezením chůze po špičce a patě vč. oslabení dorsiflexe palce. Dále poklepová a palpační bolestivost v lumbosakrální krajině, pravém sakroiliakálním



Obr. 1. MR z února 2019 – T2 vážené obrazy v sagitální (A) a transverzální (B) rovině – hernie disku L4/L5 (šipka) vyklenující se centrálně až centrolaterálně vpravo s kompresí durálního vaku a kořene L5 vpravo s šíří kanálu do 3 mm v předozadním rozměru.

Fig. 1. MRI (February 2019) – T2 weighted images in sagittal (A) and transversal (B) plane – disc herniation at the level L4/L5 (arrow) with central to right centrolateral bulging generating pressure on the thecal sac and the right L5 nerve root. The anteroposterior width of the central canal is 3 mm.



Obr. 2. Kontrolní MR z prosince 2019 – T2 vážené obrazy v sagitální (A) a transverzální (B) rovině – došlo k postupné resorpci výhřezu ploténky (šipka) a významné regresi stenosis páteřního kanálu ze 3 na 9 mm

Fig. 2. Follow-up MRI (December 2019) – T2 weighted images in sagittal (A) and transversal (B) plane – apparent resorption of the disc herniation and recovery from spinal stenosis from 3 to 9 mm width of the central canal.

skloubení a symetricky snížená výbavnost myotatických reflexů L2–S2. Porucha čítí odpovídala hypestezii v dermatomu L5 vpravo s paresteziemi palce PDK. Neurologické vyšetření ani zobrazovací metody neprokázaly

poškození kořene S1. Příčina omezení chůze po špičce v tomto případě byla nejspíše antalgická.

Během hospitalizace byla aplikována perorální analgetika a série kortikoidních infuzí,

přestože tato metoda podle Severoamerické spinální společnosti nepatří mezi prokázané léčebné postupy [3]. Hospitalizace přispěla ke zmírnění intenzity kořenových bolestí, ale nezlepšila oslabení končetiny v senzitivní ani

motorické složce. Z důvodu dlouhotrvajících potíží (9 týdnů) a částečného efektu konzervativní léčby byla pacientovi nabídnuta elektivní operace metodou exstirpace disku pod kontrolou operačního mikroskopu doplněná undercuttingem s miniinvasivní fixací postiženého úseku páteře L4/5 [5]. Tato přináší rychlou úlevu od bolesti a postupné zlepšení hybnosti dolní končetiny. Navzdory podrobné edukaci pacient preferoval konzervativní léčbu. Zlepšení algii a neprogredující zánikový deficit na PDK umožnily respektovat jeho přání a plynule navázat osmítýdenní léčbou v Beskydském rehabilitačním centru.

Terapeutický program zahrnoval kinezioterapii využívající jak analytické přístupy, tak syntetické techniky korigující motorické stereotypy a svalovou souhru. Z fyzikální terapie absolvoval hydroterapii a sérii hydrogalvanu k úpravě sensorického deficitu PDK a analgetickou elektroterapii. K posílení dorsoflexorů akra PDK byla využita elektrogymnastika. Při propuštění pacient udával výrazné zmírnění lumbalgii a iritací do PDK, návrat taktilní citlivosti a síly PDK včetně palce. Zvládl stoj a chůzi v modifikacích na patách a na špičkách, solobalanci na PDK, kvalitnější autokorekci postury a aktivaci trupu svalstva. Po zlepšení kondice byl propuštěn do domácí péče s doporučením režimu, autoterapie a dodržování školy zad. Následně podstoupil další rehabilitaci ambulantně a je stále pohybově aktivní. Zlepšení neurologického nálezu během rehabilitace potvrdila kontrolní MR 10 a 24 měsíců od prvních klinických potíží (obr. 2). Došlo

k postupné resorpci výhřezu ploténky a významné regresi stenózy páteřního kanálu ze 3 na 9 mm bez operační dekomprese či periradikulární aplikace kortikoidů.

Případy spontánní regrese hernie disku a jejích sekvestrů byly již v literatuře popsány mnohokrát. Velkou mírou se na ní podílí vedle korekce postury a pohybových návyků právě vlastní autoreparační procesy. Za prediktor spontánní regrese hernie je považován typ herniace disku – u extruze či sekvestrace dochází rychle k aktivaci autoimunitní odpovědi na podkladě zánětlivé reakce a neovaskularizace. Největší pravděpodobnost spontánní regrese hernie disku je u sekvestrace a extruze ve srovnání s bulgingem a protruzí [6]. Spontánní regrese je také výraznější u pacientů mladších 40 let [7]. Ze zobrazovacích vyšetření má klíčovou úlohu MR, která je schopna predikovat regresi herniace disku. Neovaskularizaci lze dobře rozpoznat jako hyperintenzitu v sekvenci T2 či jako enhancement při podání kontrastu [8]. Z randomizované kontrolované studie egyptských autorů z roku 2017 porovnávající efekt časné chirurgické intervence a dlouhodobé rehabilitace u recentně diagnostikované herniace disku vyplývá, že dlouhotrvající rehabilitační program je prospěšnou a úspěšnou léčebnou modalitou [9]. Terapeutické rozhodování by podle amerických autorů nemělo vycházet pouze z indikačních kritérií a délky trvání příznaků, ale i z pohovoru neurochirurga s nemocným a ochoty respektovat jeho přání [10].

Naše kazuistika ilustruje významnou regresi subjektivních i objektivních známek

radikulopatie konzervativní léčbou bez nutnosti invazivního výkonu, který se zdál nevyhnutelný. Komplexní přístup v léčbě takové diagnózy akcentuje podíl pacientovy spolupráce na jejím úspěšném výsledku.

## Literatura

1. Burgetová A, Seidl Z, Mašek M et al. Spontánní regrese sekvestru při lumbální herniaci disku – soubor tří kazuistik. *Cesk Slov Neurol N* 2010; 73/106(6): 721–724.
2. Kadaňka Z Jr, Kadaňka Z, Smrčka M et al. Je jasné, kdy operovat výhřez bederní meziobratlové ploténky? *Cesk Slov Neurol N* 2020; 83/116(4): 360–363. doi: 10.14735/amcsnn2020360.
3. Kreiner DS, Hwang SW, Easa JE et al. An evidence-based clinical guideline for the diagnosis and treatment of lumbar disc herniation with radiculopathy. *Spine* 2014; 14(1): 180–191. doi: 10.1016/j.spinee.2013.08.003.
4. Paleček T, Fišer Z, Šubrt O. Mikrochirurgické operování výhřezů bederních meziobratlových plotének. *Rozhledy v chirurgii* 1987; 66: 216–219.
5. Filip M, Veselský P. První zkušenosti s APLD. *Cesk Slov Neurol N* 1993; 5/6: 218–220
6. Chiu CC, Chuang TY, Chang KH et al. The probability of spontaneous regression of lumbar herniated disc: a systematic review. *Clin Rehabil* 2015; 29(2): 184–195. doi: 10.1177/0269215514540919.
7. Chang CW, Lai PH, Yip CM et al. Spontaneous regression of lumbar herniated disc. *J Chin Med Assoc* 2009; 72(12): 650–653. doi: 10.1016/S1726-4901(09)70449-6.
8. Cuce F, Eroglu A. The prediction of MRI for the possibility of regression of herniated nucleus pulposus. *Clin Neurol Neurosurg* 2014; 124: 193. doi: 10.1016/j.clineuro.2014.07.005.
9. Abou-Elroos DA, El-Toukhy MAE, Nageeb GS et al. Prolonged physiotherapy versus early surgical intervention in patients with lumbar disk herniation: short-term outcomes of clinical randomized trial. *Asian Spine J* 2017; 11(4): 531–537. doi: 10.4184/asj.2017.11.4.531.
10. Schoenfeld AJ, Weiner BK. Treatment of lumbar disc herniation: evidence-based practice. *Int J Gen Med* 2010; 21(3): 209–214. doi: 10.2147/ijgm.s12270.

Na webu csnn.eu naleznete rozšířenou verzi tohoto článku.