

doi: 10.48095/cccsnn2022382

Výsledky rekonstrukčních operací lícního nervu

Outcomes of facial nerve reconstructive surgery

Souhrn

Úvod: Léze lícního nervu způsobuje vážné zdravotní komplikace a vede k celkovému zhoršení kvality života. Porucha funkce lícního nervu poměrně často vzniká jako pooperační komplikace nádorových onemocnění příušní žlázy a baze lební. Nechirurgické metody léčby se zaměřují zejména na dlouhodobou rehabilitaci obličejové mimičky a prevenci vzniku komplikací z důvodu lagofthalmu. Chirurgické metody umožňují přerušovaný lícní nerv rekonstruovat jak v jeho intrakraniálním průběhu, tak i po výstupu ze spánkové kosti. **Metody:** Retrospektivně jsme analyzovali výsledky rekonstrukčních operací lícního nervu provedených u pacientů pro jednostrannou lézi lícního nervu s odstupem 1 roku a minimálně 2 let od provedení rekonstrukce. Hodnocena byla etiologie paréz, interval mezi vznikem léze a rekonstrukční operací, délka sledování a technika rekonstrukce. Funkce lícního nervu byla hodnocena pomocí klasifikace dle House-Brackmanna. **Výsledky:** Soubor obsahoval celkem 73 pacientů, z nich u 53 byla hodnocena funkce lícního nervu. Nejčastější příčina léze byla iatrogenní obrna po operaci vestibulárního schwannomu. Primární rekonstrukce převažovaly nad operacemi odloženými. Nejlepších funkčních výsledků po 1 roce dosahovaly rekonstrukce přímé s interpozitními autologními štěpy z nervus auricularis magnus následované štěpy z nervus suralis. S odstupem 2 a více let to byly přímé end-to-end rekonstrukce bez štěpu, u kterých navíc nedošlo k selhání rekonstrukce ani v jednom případě. U interpozitních štěpů z nervus auricularis magnus bylo prokázáno, že s délkou štěpu se horší i výsledná funkce lícního nervu. Pro nervus suralis obdobná závislost prokázána nebyla. Statisticky významná závislost mezi výslednou funkcí lícního nervu a rekonstrukční technikou, pohlavím, věkem ani intervalem mezi vznikem léze a rekonstrukcí nebyla prokázána. **Závěr:** Lze konstatovat, že rekonstrukční operace vedly ke zlepšení funkce lícního nervu u 98 % pacientů. U 70 % pacientů bylo s odstupem více než 2 let od rekonstrukce dosaženo úrovně HB 3.

Abstract

Introduction: A facial nerve lesion causes serious health complications and leads to a general deterioration of the quality of life. A facial nerve lesion relatively often occurs as a complication of surgery of the parotid gland and skull base tumors. Non-surgical methods focus mainly on long-term rehabilitation of facial muscles and prevention of eye complications due to lagophthalmos. Surgical methods allow reconstruction of the facial nerve during its intracranial course, as well as after exiting the temporal bone. **Methods:** We retrospectively analyzed the results of facial nerve reconstruction techniques performed for a unilateral facial nerve lesion after 1 year and with an interval of at least 2 years after anastomosis. The etiology of paresis, interval between the onset of lesion and reconstructive surgery, length of follow-up and reconstruction technique were evaluated. Facial nerve function was assessed using the House-Brackmann classification. **Results:** The cohort contained a total of 73 patients; facial nerve function was assessed in 53 of them. Iatrogenic lesions due to vestibular schwannoma removal predominated. The primary reconstruction of the facial nerve prevailed over postponed operations. Direct anastomosis with an interposition of the autologous graft from the great auricular nerve followed by a sural nerve graft achieved the best functional results after 1 year. The best results with an interval of at least 2 years were achieved in direct end-to-end anastomoses without graft, in which the reconstruction did not fail in either case. In the case of an interposition of the autologous graft from the great auricular nerve, it has been shown that facial nerve function worsens with the length of the graft. This correlation was not observed in grafts from the sural nerve. No statistically significant difference was found between the resulting function of the facial nerve and the reconstruction technique, sex, age and interval between the onset of lesion and reconstruction. **Conclusion:** Reconstructive surgeries resulted in improved facial nerve function in 98 % of patients. 70% of patients with an interval of at least 2 years after the surgery achieved HB grade III.

Redakční rada potvrzuje, že rukopis práce splnil ICMJE kritéria pro publikace zasílané do biomedicínských časopisů.

The Editorial Board declares that the manuscript met the ICMJE "uniform requirements" for biomedical papers.

J. Lazák¹, J. Betka¹, Z. Čada²,
M. Chovanec³, J. Kraus⁴, J. Plzák¹,
E. Zvěřina¹, Z. Fík¹

¹ Klinika otorinolaryngologie
a chirurgie hlavy a krku, 1. LF UK
a FN Motol

² Klinika ušní, nosní a krční
2. LF UK a FN Motol

³ Otorinolaryngologická klinika
3. LF UK a FN Královské Vinohrady

⁴ Klinika dětské neurologie
2. LF UK a FN Motol



MUDr. Jan Lazák
Klinika otorinolaryngologie
a chirurgie hlavy a krku
1. LF UK a FN Motol
V Úvalu 84
150 06 Praha
e-mail: jan.lazak@fnmotol.cz

Přijato k recenzi: 5. 5. 2022
Přijato do tisku: 15. 9. 2022

Klíčová slova

paréza – lícní nerv – schwannom – House-Brackmann – hypoglosso-faciální anastomóza – rekonstrukce

Key words

paresis – facial nerve – schwannoma – House-Brackmann – hypoglossal-facial anastomosis – reconstruction

Úvod

Porucha funkce lícního nervu (n. VII) pacientům způsobuje závažné zdravotní i sociální problémy vedoucí k celkovému zhoršení kvality života.

V etiologii se uplatňují vlivy infekční, zá-
nětlivé, kongenitální, traumatické, iatrogenní,
dále neurologická a nádorová onemocnění.
K poranění může dojít v intrakraniálním i ex-
trakraniálním úseku lícního nervu. I přes
velký pokrok v rozvoji mikrochirurgických
technik a peroperační monitorace lícního
nervu se s pooperační obličejovou parézou
různé závažnosti stále setkáváme v chirurgii
baze lební a příušň žlázy [1–3].

V léčbě obličejových paréz se uplatňují
přístupy chirurgické i nechirurgické, vyža-
dující širokou mezioborovou spolupráci. Ne-
chirurgická léčba se zaměřuje zejména na
dlouhodobou rehabilitaci mimického sval-
stva a prevenci vzniku očních komplikací.
Z léků se používají především glukokorti-
koidy, antivirotika (herpetické infekce, Bel-
lova paréza) a antibiotika (otogenní infekce).
Mezi chirurgickou léčbu patří dekomprese
lícního nervu, rekonstrukční a reanimační
operace. Dekompresní léčba může být in-
dikována za účelem uvolnění lícního nervu
v případě jeho útlaku nebo přerušeni neu-
rovaskulárního konfliktu (mikrovaskulární
dekomprese).

Rekonstrukční operace je indikována
v případě úplného přerušeni lícního nervu
a měla by být zvažována při ztrátě stimulační
odpovědi během operace nebo po dlouho-
době neúspěšné rehabilitaci. Základní dělení
rekonstrukčních operací je na zekřížené
(přímé) a zkřížené. Pokud je to možné, je
vždy nejlepší volbou rekonstrukce přímá bez
nebo s použitím vmezeřeného štěpu [4–6].
Reanimační techniky jsou zvažovány za si-
tuace, kdy rekonstrukční operaci nelze pro-
vést nebo je její výsledek neuspokojivý, ale
i jako doplněk k rekonstrukční operaci.

Tab. 1. Etiologie paréz lícního nervu.

	Celkový počet
nádor	64
akutní středoušní zánět	1
chronický středoušní zánět	4
otoskleróza	1
úraz	2
idiopatická paréza	1

Materiál a metodika

Retrospektivně jsme analyzovali soubor
73 pacientů, kterým byla v letech 2003–2017
provedena anastomóza lícního nervu pro
jeho jednostrannou lézi. Věk, pohlaví, etio-
logie paréz, technika rekonstrukce a časový
odstup mezi vznikem léze a rekonstrukční
operací byly hodnoceny u všech 73 pa-
cientů. Celková délka sledování byla hod-
nocena u 66 pacientů (sedm pacientů bylo
po operaci sledováno na jiném pracovišti).
Funkci lícního nervu jsme hodnotili po jed-
nom roce a s odstupem minimálně 2 let od
rekonstrukční operace. K hodnocení jsme
použili klasifikaci podle House-Brackmanna
(HB). Zařazení byli pouze pacienti s úplnou
jednostrannou lézí lícního nervu (HB 6). Vy-
loučení byli pacienti se zhoubným onemoc-
něním nebo po léčbě ozařováním v oblasti
hlavy a krku. Funkci lícního nervu jsme hod-
notili u 53 pacientů. Z výše uvedených dů-
vodů bylo 20 pacientů vyřazeno (14 pro ne-
kompletní informace o funkci lícního nervu,
tři z důvodu nekompletní léze lícního nervu
[HB < 6], tři pro zhoubný nádor a ozařování
v oblasti hlavy a krku).

Chirurgické techniky

K rekonstrukci lícního nervu jsme přistupo-
vali v případě jeho anatomického přerušeni
nebo při ztrátě peroperační stimulační od-
povědi. Z rekonstrukčních operací jsme pou-
žili techniky přímé i zkřížené. Při dobré do-
stupnosti proximálního i distálního pahýlu
jsme provedli přímou suturu nervu. V pří-
padě velkého defektu mezi oběma pahýly
byl k jeho překlenutí použit vmezeřený štěp,
nejčastěji z nervus auricularis magnus (NAM)
a NS, v jednom případě štěp z nervus ves-
tibularis. Při přerušeni lícního nervu v mo-
stomozečkovém koutu a nedostupnosti
distálního pahýlu byla provedena intrakra-
niální-extratemporální rekonstrukce podle
Dotta [7]. Její princip spočívá v napojení
štěpu z nervus suralis na proximální pahýl lí-
cního nervu v mostomozečkovém koutu su-
turou end-to-end a vyvedení autotransplan-
tátu extratemporálně až k výstupu lícního
nervu ve foramen stylomastoideum [3,5,7].
V případech, kdy nebylo možné identifikovat
proximální pahýl lícního nervu, byla pro-
vedena zkřížená hypoglosso-faciální (XII–VII)
anastomóza – nejčastěji v modifikaci podle
Darrouzeta et al, v jednom případě podle
Maye a jednou v modifikaci s použitím
ramus descendens nervi hypoglossi. Princí-
pem Darrouzetovy modifikace je mobilizace
lícního nervu v temporální kosti pomocí

mastoidektomie a jeho spojení s částečně
přerušným kmenem nervus hypoglossus
suturou typu end-to-end [8]. Variantou je
anastomóza podle Maye et al, která se od-
lišuje použitím vmezeřeného štěpu s napo-
jením na nervus hypoglossus typu end-to-
-end [4,9,10]. Při přerušeni periferních větví
lícního nervu byla provedena cross-face re-
konstrukce, při které byly pomocí vlože-
ného štěpu z nervus suralis propojeny kon-
cové větve n. VII zdravé a postižené strany
obličeje [11].

Reanimační operace byly zvažovány v pří-
padech, kdy ani po rekonstrukci lícního nervu
nedošlo ke zlepšení funkce obličejového
svalstva. Indikace k operaci byla ve všech
případech podpořena nálezem úplné ab-
sence volní aktivity nebo jen velmi pomalé
reinervace lícního nervu na elektromyogra-
fii. Z chirurgických technik se nejčastěji jed-
nalo o statický závěs obličeje autologním
štěpem z fascia lata. Principem operace je
vyzdvížení oblasti ústního koutku pomocí
vazivového pruhu, který je ukotvený stehy
k m. orbicularis oris a protažený podkožními
tunely k zygomatickému oblouku, kde je
fixován.

Statistická analýza

Statistická analýza byla provedena pomocí
R 4.0.3 (R Project, Vídeň, Rakousko) a Matlab
2020b (MathWorks, Natick, MA, USA). K tes-
tování hypotéz byly použity Mann-Whit-
neyův test a Kruskal-Wallisův test. K hod-
nocení korelace byl použit Spearmanův
korelační koeficient. Hodnocení testů bylo
provedeno nahladině statistické významnosti
 $p \leq 0,05$.

Výsledky

Rekonstrukční operace lícního nervu byla
provedena u 73 pacientů, z toho u 38 žen
a 35 mužů. Průměrný věk v době rekon-
strukce byl u žen 50 let a u mužů 42 let. Zá-
vislost výsledné funkce lícního nervu na
věku ($p = 0,7247$) ani pohlaví ($p = 0,3769$) ne-
byla prokázána.

V etiologii se nejčastěji vyskytovala
pooperační léze lícního nervu u nádoro-
vého onemocnění (64 případů). Další pří-
činy jsou uvedeny v tab. 1. Z hlediska bio-
logické povahy převažovaly nádory benigní
(60 případů), ve třech případech se jed-
nalo o tumory maligní, v jednom případě se ne-
podařilo biologickou povahu určit. Ve sku-
pině benigních nádorů byly nejpočetněji
zastoupeny vestibulární schwannomy (VS)
(43 případů). Druhou nejčastější diagnózou

Tab. 3. Funkce lícního nervu po 1 roce – rekonstrukce přímé, zkřížené a celkově (n = 53).

	HB 1	HB 2	HB 3	HB 4	HB 5	HB 6
přímé rekonstrukce bez štěpu			12,5 %	75 %	12,5 %	
přímé rekonstrukce se štěpem			27,3 %	39,4 %	21,2 %	12,1 %
zkřížené rekonstrukce			25 %	42 %	16,5 %	16,5 %
celkově (přímé bez štěpu/se štěpem/zkřížené)			25 %	45 %	19 %	11 %

HB (1–6) – klasifikace podle House-Brackmanna; n – počet

Tab. 4. Funkce lícního nervu s odstupem minimálně 2 let (medián 89 měsíců) – rekonstrukce přímé, zkřížené a celkově (n = 53).

	HB 1	HB 2	HB 3	HB 4	HB 5	HB 6
přímé rekonstrukce bez štěpu			75 %	25 %		
přímé rekonstrukce se štěpem			70 %	21 %	6 %	3 %
zkřížené rekonstrukce			67 %	25 %	8 %	
celkově (přímé bez štěpu/se štěpem/zkřížené)			70 %	22,5 %	5,5 %	2 %

HB (1–6) – klasifikace podle House-Brackmanna; n – počet

($p = 0,8896$) nebyl mezi štěpy z NAM a NS pozorován.

Zkoumán byl také vztah mezi délkou nervového štěpu a výslednou funkcí lícního nervu. Průměrná délka štěpu z NAM byla 24 mm (nejkratší 10 mm, nejdelší 40 mm). Průměrná délka nervového štěpu z NS byla 54 mm (nejkratší 10 mm, nejdelší 120 mm). V případě interpozitního štěpu z NAM byla shledána statisticky významná korelace, tj. s délkou štěpu se horšila i výsledná funkce lícního nervu ($p = 0,00145$). U štěpu z NS tato závislost pozorována nebyla ($p = 0,7$).

Celkem u 98 % pacientů vedla rekonstrukční operace ke zlepšení funkce lícního nervu. U 70 % pacientů s odstupem minimálně 2 let od operace byla funkce lícního nervu zlepšena na úroveň HB 3. Pouze u 2 % došlo k selhání.

Tarzorafie byla provedena u 42 pacientů, z toho u 35 pacientů zároveň s rekonstrukcí lícního nervu, u sedmi pacientů byla provedena s odstupem. Ve 24 případech byla tarzorafie pro zlepšení hybnosti obličeje po čase zrušena. V 10 případech bylo do horního víčka pro zlepšení uzavěru oční štěrbiny implantováno zlaté závaží. Statodynamický závěs obličeje byl proveden celkově u pěti pacientů. Nejčastěji se jednalo o autologní štěp z fascia lata (čtyři případy), v jednom případě byl použit štěp z m. temporalis.

U jednoho pacienta byla provedena blefaro-plastika. Ve všech případech došlo k částečnému zlepšení symetrie obličeje.

Diskuze

Léze lícního nervu představuje bez ohledu na věk či pohlaví vážný zdravotní problém vedoucí ke zhoršení kvality života pacientů v aspektech zdravotních i sociálních. Nedílnou součástí chirurgických dovedností všech pracovišť zabývajících se resekcími operacemi v oblasti hlavy a krku, zejména baze lební, by měla být i široká paleta rekonstrukčních technik v případě, že je funkce lícního nervu poškozena.

Iatrogenní poranění lícního nervu vzniká relativně často jako komplikace chirurgické léčby nádorů mostomozekového koutu (MMK) a příušní žlázy, dále nádorových či zánežlivých afekcí orofaciální oblasti a skalní kosti [1–3]. K této komplikaci může vzácně dojít také v případě mikrovaskulární dekomprese trojklaného nervu při léčbě jeho neuralgie, která je refrakterní k medikamentózní nebo funkční léčbě [3]. V našem případě se stejně jako v retrospektivní analýze Gabera et al nebo Hohmana et al nejčastěji jednalo o lézi vzniklou po operaci VS následovanou resekcími výkony pro benigní tumory příušní žlázy [12,13]. Mezi nejvýznamnější rizikové faktory poranění n. VII v oblasti MMK

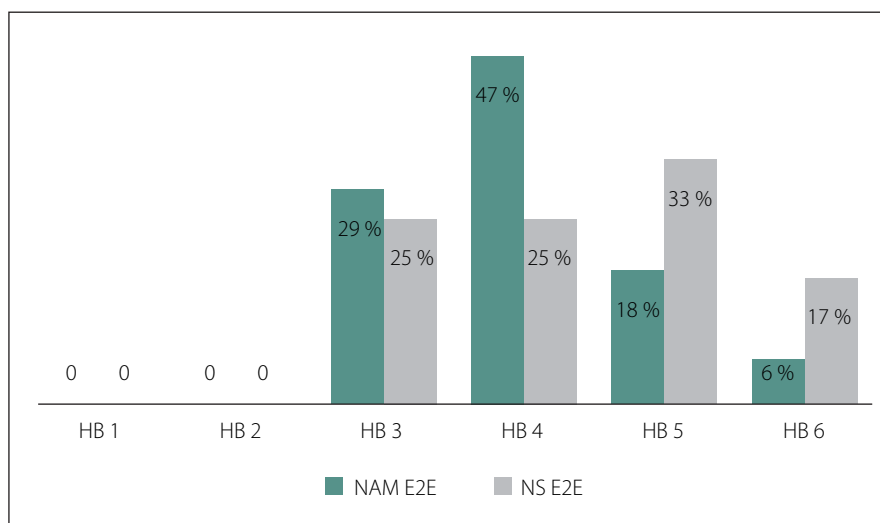
patří jeho nepříznivá pozice vůči nádoru (poloha ventro-kraniální a rostro-mediální), dále prodloužení a rozprostření nervu do plochy, cystický charakter nádoru nebo zasahování tumoru do fundu vnitřního zvukovodu [14].

Interval mezi vznikem léze a provedenou rekonstrukcí představuje významný prognostický faktor ovlivňující výslednou funkci n. VII [15]. Je popisováno, že časné provedené rekonstrukce vykazují oproti anastomózám s odstupem trvale lepších výsledků [16]. Možným vysvětlením je brzký rozvoj degenerativních změn nervové tkáně s tvorbou amputačních neuromů a jizvení okolních tkání, které funkční výsledky odložených rekonstrukcí zhoršují [5,17]. V našem případě nebyl rozdíl mezi primárními a sekundárními rekonstrukcemi pozorován. Důvodem může být skutečnost, že většina odložených rekonstrukcí byla provedena v relativně krátkém odstupu od přerušení n. VII (medián 62 dní) a případný rozdíl se tak nemusel manifestovat. Nejlepších výsledků dosahují výkony provedené přibližně do jednoho roku od vzniku obličejové parézy. Podle některých autorů lze očekávat zlepšení i v případě, že je rekonstrukce provedena se zpožděním více než 2 let [4,6]. V našem souboru byla taková rekonstrukce provedena pouze v jednom případě. Jednalo se o pacienta po exstirpaci VS s následnou zkříženou anastomózou podle Darrouzeta s odstupem 926 dní od vzniku parézy, přičemž ani po více než 13 letech u něj nebyly známky reinervace zaznamenány. Vliv pohlaví na výslednou funkci lícního nervu nebyl v našem souboru ani v dostupné literatuře popsán [18,19]. Podle některých autorů lze považovat za negativní prognostický faktor věk nad 60 let v době rekonstrukce [20–22]. V našem případě, stejně jako v řadě jiných publikací, ale tato závislost prokázána nebyla [4,18,19,23,24].

V případě dobré dostupnosti proximálního i distálního pahýlu je vždy metodou volby přímá sutura nervu [4–6]. Vlastní anastomóza může být provedena pomocí atraumatického stehu, tkáňového lepidla nebo jejich kombinací [4,5,25]. Publikováno bylo několik prací, které srovnávaly funkční výsledky rekonstrukcí s použitím fibrinových adhesiv a klasické sutury. Podle Arriaga et al dosahují lepších, avšak statisticky nesignifikantních výsledků rekonstrukční operace s adaptací pomocí stehu [26]. María Sánchez-Ocando et al udávají, že v případě anastomózy pomocí stehu dosáhlo dobrých výsledků rekonstrukce (HB 3 a 4) více než 94 %

pacientů, kdežto pouze 73,6 % při použití fibrinového lepidla [19]. Výhodou stehu mohou být větší pevnost a odolnost zejména v méně stabilním prostředí, jakým je např. oblast MMK [19]. Důvodem je fakt, že anastomóza je v těchto místech na rozdíl od výkonů prováděných extradurálně vystavena nepříznivému vlivu pulzujícího likvoru. Naopak výhodou adaptace pomocí lepidla může být menší traumatizace nervové tkáně a nižší riziko rozvoje reakce na cizí těleso, v tomto případě na vlákno stehu, které může potenciálně zhoršovat proces regenerace [25,27]. V našem souboru pacientů převažovaly rekonstrukce pomocí fibrinového lepidla, a to vč. anastomóz v oblasti MMK. Stejně jako Ramos et al považujeme tento způsob za technicky jednodušší a pro stabilizaci anastomózy v oblasti MMK za vhodnější pro obvykle špatně zachovalé epineurium proximálního pahýlu znemožňující provedení sutury [25].

Pokud jsou od sebe oba pahýly vzdálené natolik, že by nebylo možné dodržet princip mikrochirurgického spojení bez napětí, je obvyklým řešením použití vmezeřného autologního nervového štěpu, nejčastěji z NAM, NS či nervus cutaneus antebrachii lateralis/medialis [5,17,28]. Zatímco NS disponuje téměř identickými vlastnostmi jako n. VII, plocha a počet axonů NAM je přibližně poloviční [5]. Ačkoli by se mohlo zdát, že z výše uvedených důvodů není NAM k rekonstrukci vhodný, není tomu tak. Vysvětlením je skutečnost, že n. VII bývá zejména při svém průběhu v MMK často výrazně ztenčený tlakem rostoucího nádoru, díky čemuž pak lépe odpovídá vlastnostem NAM [5]. Autologní štěpy z NS ve srovnání s NAM umožňují odebrat násobně delší štěp k autotransplantaci a zároveň paralelně s přípravou štěpu pokračovat v primární resekční operaci [29,30]. Alternativu mohou představovat biologicky vstřebatelné kolagenní konduity (např. Rererve™ [Eris Lifesciences, Ahmedabad, Gujarat, Indie] nebo NeuraGen® [Integra LifeSciences, Princeton, NJ, USA]), které v léčbě periferních nervových lézí dávají příslib poměrně dobrých výsledků, přestože některé práce poukazují na jejich horší funkci ve srovnání s nervovými štěpy [31–33]. V principu se jedná o maximálně 3 cm dlouhou trubičku umožňující překlenutí defektu, která je nasunuta na proximální i distální pahýl přerušovaného nervu. Mezi její hlavní výhody patří absence jizev a rozvoj sensorického deficitu v distribuční oblasti nervového štěpu [31,32]. Dobré funkce

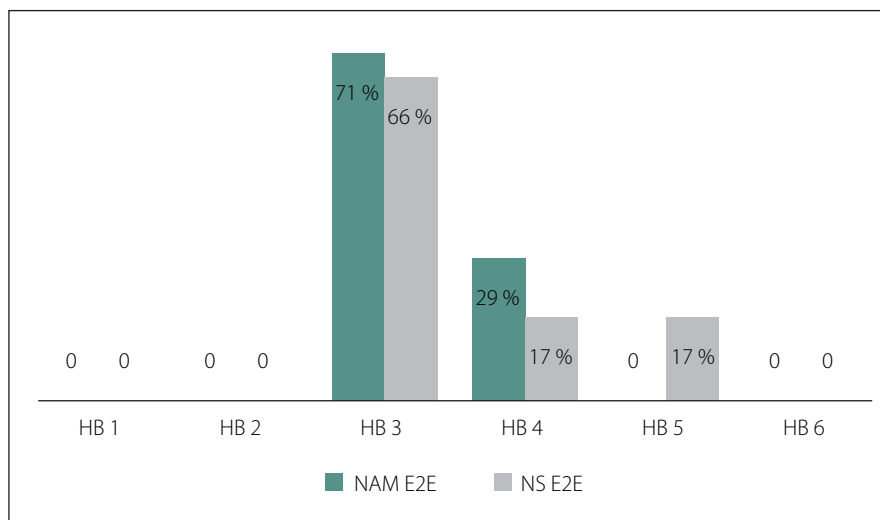


Obr. 2. Srovnání interpozitního štěpu z NAM a NS po 1 roce od operace.

HB (1–6) – klasifikace podle House-Brackmanna; NAM E2E – interpozitní štěp z nervus auricularis magnus, sutura end-to-end; NS E2E – interpozitní štěp z nervus suralis, sutura end-to-end

Fig. 2. Comparison of interpositional grafts from NAM and NS after 1 year after surgery.

HB (1–6) –House-Brackmann classification; NAM E2E – interposition graft from nervus auricularis magnus, end-to-end suture; NS E2E – interposition graft from the sural nerve, end-to-end suture



Obr. 3. Srovnání interpozitního štěpu z NAM a NS s odstupem minimálně dvou let po operaci.

HB (1–6) – klasifikace podle House-Brackmanna; NAM E2E – interpozitní štěp z nervus auricularis magnus, sutura end-to-end; NS E2E – interpozitní štěp z nervus suralis, sutura end-to-end

Fig. 3. Comparison of interpositional grafts from NAM and NS with an interval of at least two years after surgery.

HB (1–6) –House-Brackmann classification; NAM E2E – interposition graft from nervus auricularis magnus, end-to-end suture; NS E2E – interposition graft from the sural nerve, end-to-end suture

lícního nervu (HB 3) bylo v našem případě u interpozitních štěpů z NAM a NS po jednom roce i s odstupem více než 2 let dosaženo srovnatelně. V případě NAM byla pro-

kázána statisticky významná korelace mezi délkou štěpu a výslednou funkcí n. VII, kdy se s rostoucí délkou funkce nervu zhoršuje. Tímto vztahem se zabývali i Stephanian et

al, kteří obdobnou závislost u štěpů z NAM ani NS neprokázali [17]. Prasad et al publikovali výsledky rekonstrukčních operací s užitím interpozitních štěpů z NS v souboru čítajícím více než 200 pacientů převážně po operacích VS, kdy úrovně HB 3 dosáhlo 50,7 % pacientů, tedy téměř o 16 % méně než v našem případě, přičemž v literatuře je těchto výsledků dosahováno průměrně v 50–75 % případů [6,22,23].

Principem klasické hypoglosso-faciální anastomózy je spojení proximálního pahýlu n. hypoglossus a distálního konce n. VII. Její zásadní nevýhodou je rozvoj hemilinguální atrofie s poruchou polykání, žvýkání a mluvení. Sammi et al porovnávali její funkční výsledky s anastomózami podle Darrouzeta. Podíl úspěšných rekonstrukcí byl u obou technik srovnatelný, nicméně anastomózy v modifikaci podle Darrouzeta jich dosahovaly bez komplikací spojených s jednostrannou lézí n. XII, což vysvětluje i jejich upřednostnění v našem hodnoceném souboru [4]. Úspěšné reinervace na úroveň HB 3 mohou dosáhnout všechny typy hypoglosso-faciálních anastomóz [6,16]. V případě Darrouzetovy modifikace se udává 37–70 % pacientů [4,34,35]. V našem souboru bylo dosaženo srovnatelných výsledků.

Častým a zároveň velmi obtěžujícím projevem probíhající reinervace je rozvoj synkinéz [6,16]. Jedná se o mimovolní záškuby v obličeji a synchronní kontrakce jedné skupiny mimických svalů při volní aktivitě jiné svalové skupiny v důsledku aberantní regenerace n. VII. K jejich léčbě lze využít celou řadu rehabilitačních technik zahrnujících relaxační, masážní a termické procedury, dále kineziotaping, akupresuru, akupunkturu či transkutánní elektrostimulaci n. VII [36–39]. V případě selhání lze zvážit provedení parciální neurolyzy (např. m. platysma) či intramuskulární aplikace botuloxinu [40]. Pacientům, u kterých je výsledek rekonstrukční operace dlouhodobě neuspokojivý, lze nabídnout některou z reanimačních operací (statické/dynamické závěsy).

Závěr

Rekonstrukční operace představují efektivní způsob léčby léze lícního nervu umožňující zlepšení nebo alespoň zmírnění obtíží u většiny pacientů. V případě neúspěchu by měly být vždy zvažovány metody korekční chirurgie. Statisticky významný rozdíl ve funkci lícního nervu v závislosti na použité technice nebyl prokázán.

Etické aspekty

Studie nepodléhá schválení etickou komisí.

Grantová podpora

Práce byla podpořena grantem GA UK Univerzity Karlovy, č. 874120, a Centrem nádorové ekologie, MŠMT.

Poděkování

Autoři děkují MDDr. Milanu Drahošovi za statistickou analýzu dat.

Konflikt zájmů

Autoři deklarují, že v souvislosti s předmětem studie nemají žádný konflikt zájmů.

Literatura

- Campero A, Socolovsky M. Facial reanimation by means of the hypoglossal nerve: anatomic comparison of different techniques. *Neurosurgery* 2007; 61 (3 Suppl): 41–49. doi: 10.1227/01.neu.0000289710.95426.19.
- Mifková A, Živicová V, Chovanec M et al. Osteomyelitis centrální části lební baze. *Otorinolaryngol Foniatr* 2018; 67(1): 32–35.
- Gezercan Y, Acik V, Arslan B et al. The efficiency of micro-vascular decompression versus micro-vascular decompression with partial sensory rhizotomy for classical trigeminal neuralgia – a retrospective analysis of 58 patients. *Cesk Slov Neurol N* 2020; 83/116(5): 544–549. doi: 10.14735/amcsnn2020544.
- Samii M, Alimohamadi M, Khouzani RK et al. Comparison of direct side-to-end and end-to-end hypoglossal-facial anastomosis for facial nerve repair. *World Neurosurg* 2015; 84(2): 368–375. doi: 10.1016/j.wneu.2015.03.029.
- Vachata P, Sameš M. Lícní nerv: anatomie, patologie, léčba. Praha: Mladá Fronta 2016.
- Malik TH, Kelly G, Ahmed A et al. A comparison of surgical techniques used in dynamic reanimation of the paralyzed face. *Otol Neurotol* 2005; 26(2): 284–291. doi: 10.1097/00129492-200503000-00028.
- Dott NM. Facial nerve reconstruction by Graft bypassing the Petrous bone. *Arch Otolaryngol* 1963; 78: 426–428. doi: 10.1001/archotol.1963.00750020438003.
- Darrouzet V, Dutkiewicz J, Chambrin A et al. Hypoglossal-facial anastomosis: results and technical development towards end-to-side anastomosis with rerouting of the intra-temporal facial nerve (modified May technique). *Rev Laryngol Otol Rhinol (Bord)* 1997; 118(3): 203–210.
- May M, Sobol SM, Mester SJ. Hypoglossal-facial nerve interpositional-jump graft for facial reanimation without tongue atrophy. *Otolaryngol Head Neck Surg* 1991; 104(6): 818–825. doi: 10.1177/019459989110400609.
- Fik Z, Kraus J, Cada Z et al. Hemihypoglossal-facial nerve anastomosis: results and electromyographic characterization. *Eur Arch Otorhinolaryngol* 2022; 279(1): 467–479. doi: 10.1007/s00405-021-06893-4.
- Scaramella LF. Anastomosis between the two facial nerves. *Laryngoscope* 1975; 85(8): 1359–1366. doi: 10.1288/00005537-197508000-00012.
- Gaber A, Taher MF, Wahed MA. Quantifying facial paralysis using the Kinect v2. *Annu Int Conf IEEE Eng Med Biol Soc* 2015; 2015: 2497–2501. doi: 10.1109/EMBC.2015.7318899.
- Hohman MH, Hadlock TA. Etiology, diagnosis, and management of facial palsy: 2000 patients at a facial nerve center. *Laryngoscope* 2014; 124(7): E283–E293. doi: 10.1002/lary.24542.
- Fik Z, Chovanec M, Zvěřina Z et al. Funkce lícního nervu po mikrochirurgické léčbě vestibulárního schwan-

nomu. *Cesk Slov Neurol N* 2017; 80/113(5): 545–551. doi: 10.14735/amcsnn2017545.

- Ozmen OA, Falcioni M, Lauda L et al. Outcomes of facial nerve grafting in 155 cases: predictive value of history and preoperative function. *Otol Neurotol* 2011; 32(8): 1341–1346. doi: 10.1097/MAO.0b013e31822e952d.
- Condie D, Tolkachjov SN. Facial nerve injury and repair: a practical review for cutaneous surgery. *Dermatol Surg* 2019; 45(3): 340–357. doi: 10.1097/DSS.0000000000001773.
- Stephanian E, Sekhar LN, Janecka IP et al. Facial nerve repair by interposition nerve graft: results in 22 patients. *Neurosurgery* 1992; 31(1): 73–76. doi: 10.1227/00006123-199207000-00010.
- Dziedzic TA, Kunert P, Marchel A. Hemihypoglossal-facial nerve anastomosis for facial nerve reanimation: case series and technical note. *World Neurosurg* 2018; 118: e460–e467. doi: 10.1016/j.wneu.2018.06.217.
- Sanchez-Ocando M, Gavilan J, Penarrocha J et al. Facial nerve repair: the impact of technical variations on the final outcome. *Eur Arch Otorhinolaryngol* 2019; 276(12): 3301–3308. doi: 10.1007/s00405-019-05638-8.
- Brown PD, Eshleman JS, Foote RL et al. An analysis of facial nerve function in irradiated and unirradiated facial nerve grafts. *Int J Radiat Oncol Biol Phys* 2000; 48(3): 737–743. doi: 10.1016/s0360-3016(00)00721-5.
- Guntinas-Lichius O, Streppel M, Stennert E. Postoperative functional evaluation of different reanimation techniques for facial nerve repair. *Am J Surg* 2006; 191(1): 61–67. doi: 10.1016/j.amjsurg.2005.05.054.
- Prasad SC, Balasubramanian K, Piccirillo E et al. Surgical technique and results of cable graft interpositioning of the facial nerve in lateral skull base surgeries: experience with 213 consecutive cases. *J Neurosurg* 2018; 128(2): 631–638. doi: 10.3171/2016.9.JNS16997.
- Wang Z, Zhang Z, Huang Q et al. Long-term facial nerve function following facial reanimation after transabyrinthine vestibular schwannoma surgery: a comparison between sural grafting and VII-XII anastomosis. *Exp Ther Med* 2013; 6(1): 101–104. doi: 10.3892/etm.2013.1120.
- Eaton DA, Hirsch BE, Mansour OI. Recovery of facial nerve function after repair or grafting: our experience with 24 patients. *Am J Otolaryngol* 2007; 28(1): 37–41. doi: 10.1016/j.amjoto.2006.06.009.
- Ramos DS, Bonnard D, Franco-Vidal V et al. Stitchless fibrin glue-aided facial nerve grafting after cerebellopontine angle schwannoma removal: technique and results in 15 cases. *Otol Neurotol* 2015; 36(3): 498–502. doi: 10.1097/MAO.0000000000000408.
- Arriaga MA, Brackmann DE. Facial nerve repair techniques in cerebellopontine angle tumor surgery. *Am J Otol* 1992; 13(4): 356–359.
- Bozorg Grayeli A, Mosnier I, Julien N et al. Long-term functional outcome in facial nerve graft by fibrin glue in the temporal bone and cerebellopontine angle. *Eur Arch Otorhinolaryngol* 2005; 262(5): 404–407. doi: 10.1007/s00405-004-0829-6.
- Humphrey CD, Kriet JD. Nerve repair and cable grafting for facial paralysis. *Facial Plast Surg* 2008; 24(2): 170–176. doi: 10.1055/s-2008-1075832.
- Werner C, D'Antoni AV, Iwanaga J et al. A comprehensive review of the great auricular nerve graft. *Neurosurg Rev* 2021; 44(4): 1987–1995. doi: 10.1007/s10143-020-01426-9.
- Lee MC, Kim DH, Jeon YR et al. Functional outcomes of multiple sural nerve grafts for facial nerve defects after tumor-ablative surgery. *Arch Plast Surg* 2015; 42(4): 461–468. doi: 10.5999/aps.2015.42.4.461.
- Hayakawa N, Matsumine H, Fujii K et al. Facial nerve regeneration with bioabsorbable collagen conduits filled

with collagen filaments: an experimental study. Regen Ther 2021; 18: 302–308. doi: 10.1016/j.reth.2021.08.006.

32. di Summa PG, Kingham PJ, Campisi CC et al. Collagen (NeuraGen®) nerve conduits and stem cells for peripheral nerve gap repair. Neurosci Lett 2014; 572: 26–31. doi: 10.1016/j.neulet.2014.04.029.

33. Mauch JT, Bae A, Shubinets V et al. A systematic review of sensory outcomes of digital nerve gap reconstruction with autograft, allograft, and conduit. Ann Plast Surg 2019; 82(4S Suppl 3): S247–S255. doi: 10.1097/SAP.0000000000001851.

34. Dabiri S, Khorsandi Ashtiani M, Moharreri M et al. Results of end-to-side hypoglossal-facial nerve anastomo-

sis in facial paralysis after skull base surgery. Iran J Otorhinolaryngol 2020; 32(110): 133–138. doi: 10.22038/ijorl.2019.36294.2194.

35. Tomáš R, Klener J. Hemihypoglossofaciální anastomóza – tři kazuistiky. Cesk Slov Neurol N 2015; 78/111(5): 585–590.

36. Husseman J, Mehta RP. Management of synkinesis. Facial Plast Surg 2008; 24(2): 242–249. doi: 10.1055/s-2008-1075840.

37. Kan-Suen PU, Ching-Shan-Wong JS, Hoi-Ting So K. Acupuncture as part of iatrogenic facial nerve palsy rehabilitation-first report. World Neurosurg 2020; 140: e343–e347. doi: 10.1016/j.wneu.2020.05.079.

38. Sun ZH, Tian YP, Tan YF et al. Effectiveness of kinesio taping on peripheral facial paralysis: a protocol for systematic review and meta-analysis. Medicine (Baltimore) 2020; 99(46): e23090. doi: 10.1097/MD.00000000000023090.

39. Volk GF, Thielker J, Moller MC et al. Tolerability of facial electrostimulation in healthy adults and patients with facial synkinesis. Eur Arch Otorhinolaryngol 2020; 277(4): 1247–1253. doi: 10.1007/s00405-020-05818-x.

40. Heydenrych I. The treatment of facial asymmetry with botulinum toxin: current concepts, guidelines, and future trends. Indian J Plast Surg 2020; 53(2): 219–229. doi: 10.1055/s-0040-1715189.

Vzdělávací internetové stránky o demencích

Vážené a milé kolegyně a kolegové,

v roce 2021 skončil 3letý evropský grant Innovation for Dementia in the Danube Region (INDEED), jehož účelem bylo vyvinout elektronickou platformu ke vzdělávání o demencích. Je určena pro organizátory aktivit, instituce a firmy zabývající se kognitivními poruchami a demencemi. Podařilo se vytvořit rozsáhlé internetové stránky. Je možné je používat jakkoli zdarma po registraci, takže např. pro různé výukové účely.

Existují v 5 jazycích vč. slovenštiny a angličtiny. Budeme rádi, když je budete využívat nebo poskytovat dalším nebo informovat o nich kohokoli, pro koho by mohly mít užitek.

<https://indeed-project.eu/>

prof. MUDr. Aleš Bartoš, PhD

spoluřešitel evropského grantu Innovation for Dementia in the Danube Region (INDEED)

Fakultní nemocnice Královské Vinohrady, Univerzita Karlova 3. LF, Praha

Národní ústav duševního zdraví, Klecany

e-mail: ales.bartos@nudz.cz