

doi: 10.48095/ccccnn2022410

Počítačově modelovaná kranioplastika z porózního polyethylenu v rizikovém terénu

Computer-modeled cranioplasty from porous polyethylene in high-risk terrain

Souhrn

Cíl: Kranioplastika je dle literatury zatížena až 50% rizikem vzniku komplikací. Mezi nejčastější patří ranná infekce. Porózní polyethylen je považován za alogenní materiál s nejnižším výskytem infekce. Cílem práce bylo ověření předpokládaného nízkého výskytu ranné infekce po implantaci porózního polyethylenu i v rizikovém terénu. Sekundárním cílem bylo posouzení uvolnění implantátu fixovaného pomocí minidlah a obnažení implantátu. **Metodika:** Prospektivně jsme sledovali a hodnotili skupinu 12 nemocných, u kterých byla v období 2014–2021 provedena na míru počítačově modelovaná 3D kranioplastika z porózního polyethylenu v rizikovém terénu. Rizikový terén byl definován jako předchozí ranná infekce, opakované revizní operace s resorpcí nebo uvolněním kostní ploténky nebo implantátu a otevřený frontální sinus. Výskyt uvedených komplikací byl hodnocen prostřednictvím fyzikálního vyšetření lokálního nálezu a CT. **Výsledky:** Celkem jsme provedli 12 kranioplastik u 12 nemocných. Průměrný follow-up byl 47 měsíců. V pěti případech byla kranioplastika indikována z důvodu ranné infekce, čtyřikrát po opakovaných revizních operacích s resorpcí nebo uvolněním kostní ploténky nebo implantátu a ve třech případech kvůli otevřenému frontálnímu sinu. Osm pacientů mělo kombinaci dvou rizikových faktorů. U žádného nemocného nebyla po kranioplastice zaznamenána ranná infekce. Ve všech případech byla fixace minidlahami dostatečná a u žádného nemocného nebylo zaznamenáno obnažení implantátu. **Závěr:** V našem souboru jsme potvrdili vysokou spolehlivost porózního polyethylenu z pohledu minimálního rizika ranné infekce i v rizikovém terénu.

Abstract

Aim: According to the literature, cranioplasty is associated with up to 50% risk of complications. The most common complication is wound infection. Porous polyethylene is considered to be an allogenic material with the lowest rate of infection. The aim of this study was to verify the assumed low rate of wound infections after implantation of porous polyethylene, even in high-risk terrain. The secondary objective was to assess the loosening of the implant fixed with mini-plates and the exposure of the implant. **Methods:** A group of 12 patients who underwent a customized computer-modeled 3D cranioplasty from porous polyethylene in a high-risk terrain was followed prospectively between 2014 and 2021. The high-risk terrain was defined as a previous wound infection, repeated surgeries with resorption or loosening of the bone or an implant and an open frontal sinus. The occurrence of listed complications was evaluated through physical examination and CT. **Results:** In total, there were 12 cranioplasties performed in 12 patients. The average follow-up period was 47 months. In five cases, cranioplasty was indicated after a wound infection, four times after repeated surgeries with the resorption or loosening of the bone or implant, and in three cases in the terrain of the open frontal sinus. Eight patients had a combination of two risk factors. No patient had wound infection after cranioplasty. In all cases, fixation with mini-plates was sufficient, and no implant was exposed. **Conclusion:** Our study confirmed high reliability and low risk of wound infection of porous polyethylene, even in a high-risk terrain.

Redakční rada potvrzuje, že rukopis práce splnil ICMJE kritéria pro publikace zasílané do biomedicínských časopisů.

The Editorial Board declares that the manuscript met the ICMJE "uniform requirements" for biomedical papers.

M. Seidl, J. Mraček, J. Dostál, V. Příbáň

Neurochirurgická klinika
LF UK a FN Plzeň



MUDr. Miroslav Seidl
Neurochirurgická klinika
LF UK a FN Plzeň
E. Beneše 1128
301 00 Plzeň
e-mail: seidlm@fnplzen.cz

Přijato k recenzi: 17. 8. 2022

Přijato do tisku: 26. 9. 2022

Klíčová slova

kranioplastika – dekompresivní
kraniektomie – porózní polyethylen

Key words

cranioplasty – decompressive craniectomy –
porous polyethylene

Úvod

Kranioplastika je chirurgický výkon, při kterém je uzavírán defekt kalvy vzniklý arteficiálně při předchozím výkonu, nejčastěji po dekompresivní kraniektomii. Cíl výkonu je kurativní, protektivní a kosmetický. Při kranioplastice lze využít autologní kostní ploténku odstraněnou při předchozím výkonu nebo materiály alogenní. Autologní kostní ploténka je v mezidobí uchovávána hluboce zmražená v kostní bance nebo v podkoží břišní stěny nemocného. Alternativou je sterilizace kostní ploténky [1]. Autologní ploténka je plně biokompatibilní, levná, ale často podléhá resorpci. Druhou volbou jsou alogenní materiály (titan, karbon, polymethylmethakrylát [PMMA], polyetereterketon [PEEK], polyetylen, hydroxyapatit), jejichž hlavní nevýhodou je vysoká cena a limitovaná biokompatibilita [2].

I přes relativní technickou jednoduchost je kranioplastika zatížena vysokým rizikem komplikací. Incidence komplikací dosahuje 12–50 % [2,3]. Nejčastěji se jedná o rannou infekci (0–38,5 %) [2–4]. Riziko infekce je zvýšené u pacientů po traumatu mozku, bifrontální dekompresivní kraniektomii, otevření frontálních sinů a provedení kraniektomie a kranioplastiky během jedné hospitalizace [1,2]. Další významná pozdní komplikace je resorpce autologní kostní ploténky, incidence u dospělé populace je 2–20 % [2]. Riziko je vyšší u pacientů se zavedeným ventrikuloperitoneálním (VP) shuntem, s fragmentovanou či velkou kostní ploténkou a ploténkou sterilizovanou [1].

Na našem pracovišti jsme do roku 2018 používali sterilizaci kostních plotének autoklávem. Následně jsme tuto metodu pro vysoké riziko resorpcí opustili a nyní používáme hlubokomrazicí box. V případech, kdy nelze použít autologní kostní ploténku (fragmentace po úrazu, kostní tumory, zánětlivé procesy), používáme alogenní materiály – porózní polyetylen nebo PMMA. Poróznímu polyethylenu dáváme přednost u větších defektů a v případech rizikového terénu. V indikovaných případech, u nemocných s dobrou prognózou, u kterých je důležité estetické hledisko, preferujeme zakázkově vyráběné na míru počítačově modelované 3D implantáty (computer aided design/computer aided manufacturing; CAD/CAM), které dokonale nahradí kostní defekt.

V našem sdělení prezentujeme soubor pacientů, u kterých jsme v rizikovém terénu provedli zakázkově vyrobenou počítačově modelovanou 3D kranioplastiku z porózního polyethyleny, jenž je považován za materiál s nejnižší incidencí infekce.

Hlavním sledovaným cílem studie byl výskyt ranné infekce. Sekundárním cílem bylo posouzení uvolnění implantátu fixovaného pomocí minidlah a obnažení implantátu.

Metodika

Prospektivně jsme sledovali a hodnotili skupinu 12 nemocných, u kterých byla v období 2014–2021 provedena na míru počítačově modelovaná 3D kranioplastika z porózního polyethyleny v rizikovém terénu (Su-Por, výrobce Poriferous [Newnan, GA, USA]). Rizikový terén byl definován jako předchozí ranná infekce, opakované revizní operace s resorpcí nebo uvolněním kostní ploténky a otevřený frontální sinus.

Výskyt uvedených komplikací byl hodnocen prostřednictvím fyzikálního vyšetření lokálního nálezu při pravidelných ročních ambulancích kontrolách a CT.

Před vlastním výkonem je nutné objednat vlastní 3D implantátu prostřednictvím dodavatelské firmy (Videris, Praha, ČR). K objednávce je nutné připojit grafickou dokumentaci (CT s defektem kalvy, 2mm řezy). Současně je podána žádost o proplacení implantátu zdravotní pojišťovnou. Součástí žádosti je zdůvodnění indikace uvedeného implantátu.

Pacient je přijímán k hospitalizaci den před výkonem. Kromě standardní předoperační přípravy vyžadujeme důsledné oholení celé hlavy, umytí dezinfekčním šamponem a následně nasazení obvazu s dezinfekcí na 12 h před výkonem. Bezprostředně před výkonem se podává perioperační profylaxe antibiotiky (Azepo 2g i.v. v intervalech 0–4–6–6 h). Vlastní chirurgický výkon se provádí za přísně aseptických podmínek, v poloze pacienta na boku s hlavou v tetičce. Po obnažení kostního defektu si připravujeme 3D implantát. V případě potřeby lze porózní polyetylen jednoduše upravit skalpelem nebo nahřátím. Implantát fixujeme k okolní kosti pomocí titanových dlažek, preferujeme větší počet dlažek a mírný přesah implantátu jako prevenci možného uvolnění. Do podkoží standardně zavádíme Redonův drén, který odstraňujeme první pooperační den. Kožní stehy či svorky odstraňujeme 10.–14. den.

Výsledky

V 8letém sledovaném období jsme provedli 12 kranioplastik u 12 nemocných. Jednalo se o tři ženy a devět mužů. Věk pacientů byl od 19 do 65 let, s průměrem 33,9 a mediánem 29,0 let. Průměrný follow-up do ozáří 2022

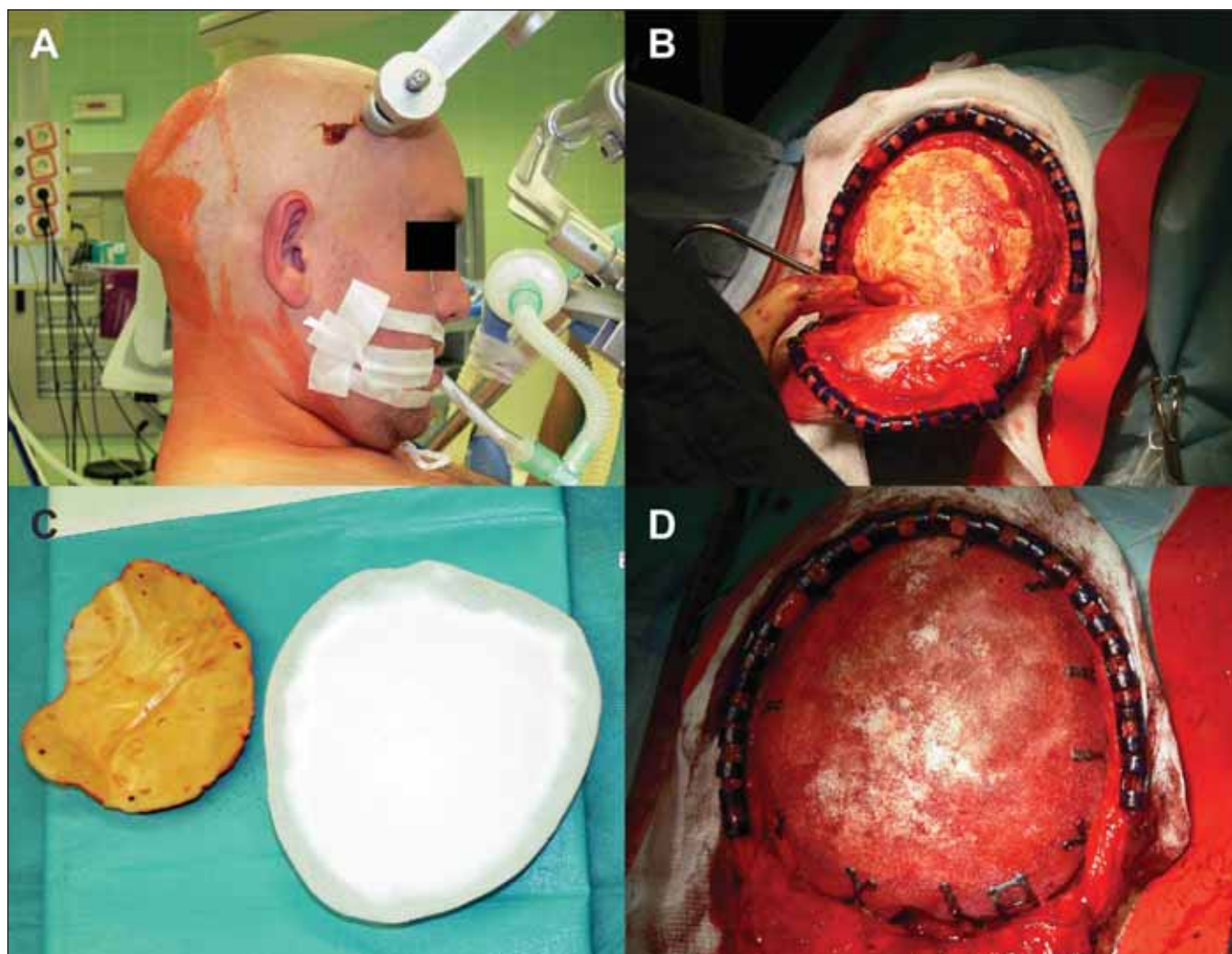
byl 47 (15–95) měsíců (průměr 47,5, medián 48,0 měsíců od operace). V pěti případech byla kranioplastika indikována z důvodu ranné infekce s nutností odstranění kostní ploténky nebo implantátu, čtyřikrát po opakovaných revizních operacích s resorpcí nebo uvolněním kostní ploténky nebo implantátu (obr. 1) a ve třech případech kvůli otevřenému frontálnímu sinu (2× resekce kostního tumoru – hemangiom a osteom kalvy, 1× bifrontální dekompresivní kraniektomie). Dle rozsahu kostního defektu se jednalo o sedm dekompresivních kraniektomií a pět kraniotomií limitované velikosti. Osm pacientů mělo kombinaci dvou rizikových faktorů (tab. 1).

V našem souboru nebyla zaznamenána ranná infekce u žádného nemocného. Fixace minidlahami byla dostatečná a spolehlivá ve všech případech. U žádného nemocného nedošlo k obnažení implantátu.

Diskuze

Kranioplastika je zatížena jako elektivní výkon až nečekaně vysokou incidencí komplikací, nejčastěji se přitom jedná o rannou infekci [2–4]. V rizikovém terénu je incidence infekčních komplikací ještě vyšší [1,2].

Mezi alogenní materiály s nejnižší incidencí infekčních komplikací je řazen porózní polyetylen, a to díky vrůstání vlastní tkáně do porózní struktury náhrady a vynikající biokompatibilitě [5,6]. Mokal et al prezentovali soubor sedmi pacientů, vč. pacientů s rizikovým terénem, u kterých byla provedena kranioplastika porózním polyethylenem. Použili pouze prefabrikované náhrady z důvodu ceny. Všichni pacienti se zhojili bez infekčních komplikací [5]. Konofoas et al ve svém souboru 18 pacientů po kranioplastice porózním polyethylenem udávají pouze jednu operační revizi s následným odstraněním implantátu pro prominenci náhrady kožním krytem [7]. Marlier et al udávají jednu infekční komplikaci s nutností odstranění implantátu z celkem 23 provedených kranioplastik [6]. Obdobné výsledky deklarují i Wang et al – z 23 pacientů udávají pouze jednu rannou infekci [8]. Naopak Jun-Ki et al udávají vyšší riziko infekčních komplikací u kranioplastik porózním polyethylenem (6,3 %) ve srovnání s titanovou náhradou (3,2 %) a autologní kostní ploténkou (11,1 %) [9]. Přestože jsou tato literární data limitovaná zejména malým souborem pacientů, jsou ve shodě s našimi vlastními výsledky. Henry et al v rozsáhlé metaanalýze porovnávají četnost komplikací v závislosti



Obr. 1. Počítačově modelovaná kranioplastika z porózního polyethylenu v rizikovém terénu, pacient č. 5 v tab. 1. (A) Operační poloha napůl vsedě; (B) odstranění uvolněného implantátu z polymethylmethakrylátu; (C) porovnání odstraněného implantátu a nového počítačově modelovaného implantátu z porózního polyethylenu; (D) stav po fixaci nového implantátu pomocí minidlah.

Fig. 1. Computer-modeled cranioplasty from porous polyethylene in a high-risk terrain; patient 5 in Tab. 1. (A) Semi-sitting position; (B) removal of a loose polymethyl methacrylate implant; (C) comparison of a removed implant and a new computer-modeled implant from porous polyethylene implant; and (D) situation after fixation of the new implant using mini-plates.

na materiálu kranioplastiky. Ve srovnání různých materiálů (autologní kostní ploténka, PEEK, titan, PMMA a hydroxyapatit) vychází PEEK jako materiál s nejnižším rizikem nutnosti chirurgické revize (5 %). Naopak u autologní kostní ploténky je riziko chirurgické revize největší (20 %). Porózní polyethylen jakožto novější materiál však do této metaanalýzy není zahrnut [10]. Nedostatek dat týkajících se výskytu infekce při použití porózního polyethylenu byl jeden z důvodů naší studie a prezentovaného sdělení.

Nulová infekční komplikace či nutnost chirurgické revize v našem souboru 12 pacientů favorizuje porózní polyethylen jako materiál volby u alogenní kranioplastiky. U perspektiv-

ních pacientů v dobrém klinickém stavu preferujeme zakázkově vyráběné 3D implantáty, které dokonale vyplní kostěný defekt a vedou k optimálnímu estetickému výsledku [11]. Dnes je již běžné objednání zakázkově vyráběného počítačově modelovaného 3D implantátu z různých alogenních materiálů [12].

Ideální alogenní materiál by měl být biokompatibilní, inertní, radiotransparentní, nemagnetický, lehký, rigidní, tepelně nevodivý, snadno použitelný a levný [2]. Právě těmito vlastnostem se porózní polyethylen, snad až na cenu, blíží.

Vzhledem k výborným výsledkům u pacientů v rizikovém terénu vidíme potenciál 3D porózního polyethylenu v paušálním

použití u mladších nemocných s dobrou prognózou. Použití tohoto materiálu by snížilo riziko reoperace z důvodu ranné infekce či resorpce kostní ploténky. Tuto možnost zatím limitují nutnost individuálního schválení každého implantátu zdravotní pojišťovnou a cena. Nicméně s výjimkou PMMA je porózní polyethylen nejlevnějším alogenním materiálem.

Za potenciální nevýhodu porózního polyethylenu může být považována obtížná separace implantátu od okolních tkání při event. pozdní reoperaci. Důvodem je prorůstání okolních tkání implantátem [5]. Vzhledem k nízké incidenci komplikací kranioplastiky tímto materiálem jsme tento problém

Tab. 1. Charakteristika souboru pacientů indikovaných ke kranioplastice 3D porózním polyethylenem (2014–2021).

Pacient	Věk (roky)	Pohlaví	Datum operace	Diagnóza	INF	SIN	REV	KOST
1	31	Ž	10.2014	osteom kalvy		ano		
2	65	M	5.2016	meningeom, 2× chirurgická revize, ranná infekce	ano		ano	
3	29	Ž	7.2016	LGG, 6× chirurgická revize (DK, KP, ranná infekce)	ano		ano	
4	26	M	2.2017	ASDH, 3× chirurgická revize (DK, KP, ranná infekce)	ano		ano	
5	27	M	7.2017	meningeom, 4× chirurgická revize (hematom, ranná infekce, KP, uvolnění implantátu)	ano		ano	
6	15	M	12.2017	ASDH, DK, 2× chirurgická revize			ano	
7	21	M	6.2018	hemangiom kalvy		ano		
8	29	M	12.2018	intracerebrální hematom, 4× chirurgická revize (hematom)			ano	
9	57	M	5.2020	ASDH, DK, 3× chirurgická revize (hematom, ranná infekce)	ano		ano	
10	49	M	1.2021	ASDH, 2× chirurgická revize (DK, KP – resorpce a uvolnění autologní kostní ploténky)			ano	ano
11	19	M	4.2021	frontobazální poranění, 2× chirurgická revize (bifrontální DK, implantace podkožních expandérů)		ano	ano	
12	39	Ž	6.2021	trombóza sinů, 2× chirurgická revize (DK, KP – resorpce a uvolnění autologní kostní ploténky)			ano	ano

ASDH – akutní subdurální hematom; DK – dekompresivní kraniektomie; INF – předchozí ranná infekce; KOST – uvolnění autologní kostní ploténky; KP – kranioplastika; LGG – low grade gliom; M – muž; REV – opakované chirurgické revize; SIN – otevřený frontální sinus; Ž – žena

zatím řešit nemuseli. K posouzení vhodnosti tohoto materiálu pro pacienty s předpokládanou operační revizí (tumory) jsou proto potřeba další poznatky.

Za limitace naší práce považujeme nevelký soubor nemocných, který je však porovnatelný s dosud publikovanými daty. Další limitací je heterogenní složení hodnoceného souboru z pohledu rizikovitosti terénu (různé patologie, lokalita a velikost defektu).

Závěr

V našem souboru jsme potvrdili vysokou spolehlivost porózního polyethyleny z pohledu minimálního rizika ranné infekce i v rizikovém terénu. Nezaznamenali jsme komplikace s hojením kranioplastiky ve smyslu uvolnění nebo obnažení implantátu.

3D porózní polyethylen proto považujeme za optimální alogenní materiál k provedení kranioplastiky nejen v rizikovém terénu.

Etické aspekty

Studie nepodléhá schválení etickou komisí.

Konflikt zájmů

Autoři deklarují, že v souvislosti s předmětem studie nemají žádný konflikt zájmů.

Literatura

- Mraček J, Hommerová J, Mork J et al. Complications of cranioplasty using a bone flap sterilised by autoclaving following decompressive craniectomy. *Acta Neurochir (Wien)* 2015; 157(3): 501–506. doi: 10.1007/s00701-014-2333-0.
- Mraček J. Kranioplastika. In: Mraček J (ed). *Dekompresivní kraniektomie*. 1. vyd. Praha: Galén 2016: 191–196.
- Yadla S, Campbell PG, Chitale R et al. Effect of early surgery, material, and method of flap preservation on cranioplasty infections: a systematic review. *Neurosurgery* 2011; 68(4): 1124–1130. doi: 10.1227/NEU.0b013e31820a5470.
- Hrabovský D, Jančálek R, Říha I et al. Komplikace kranioplastik po dekompresivní kraniektomii. *Cesk Slov Neurol N* 2016; 79/112(1): 77–81.
- Mokal NJ, Desai MF. Calvarial reconstruction using high-density porous polyethylene cranial hemispheres. *Indian J Plast Surg* 2011; 44(3): 422–431. doi: 10.4103/0970-0358.90812.

6. Marlier B, Kleiber JC, Bannwarth M et al. Reconstruction of cranioplasty using medpor porous polyethylene implant. *Neurochirurgie* 2017; 63(6): 468–472. doi: 10.1016/j.neuchi.2017.07.001.

7. Konofaos P, Thompson RH, Wallace RD. Long-term outcomes with porous polyethylene implant reconstruction of large craniofacial defects. *Ann Plast Surg* 2017; 79(5): 467–472. doi: 10.1097/SAP.0000000000001135.

8. Wang JC, Wei L, Xu J et al. Clinical outcome of cranioplasty with high-density porous polyethylene. *J Craniofac Surg* 2012; 23(5): 1404–1406. doi: 10.1097/SCS.0b013e31825e3aeb.

9. Kim JK, Lee SB, Yang SY. Cranioplasty using autologous bone versus porous polyethylene versus custom-made titanium mesh: a retrospective review of 108 patients. *J Korean Neurosurg Soc* 2018; 61(6): 737–746. doi: 10.3340/jkns.2018.0047.

10. Henry J, Amoo M, Taylor J et al. Complications of cranioplasty in relation to material: systematic review, network meta-analysis and meta-regression. *Neurosurgery* 2021; 89(3): 383–394. doi: 10.1093/neuros/nyab180.

11. Mraček J, Richtl P, Seidl M et al. Dilatace skalpu podkožními expandéry před sekundární počítačově modelovanou kranioplastikou z porózního polyethyleny. *Cesk Slov Neurol N* 2022; 85/118(1): 92–95. doi: 10.48095/ccsnn202292.

12. Buchvald P, Čapek L, Suchomel P. Počítačem modelované náhrady kostních defektů lební klenby. *Cesk Slov Neurol N* 2009; 72/105(2): 169–172.