

Roboticky asistovaná resekce presakrálního neurofibromu

Robot-assisted presacral neurofibroma resection

Vážená redakce,

neurogenní nádory představují zhruba 10 % ze všech presakrálních nádorů. Ve většině případů (85 %) se jedná o novotvary benigní povahy, které mají souvislost s presakrálními nervovými pleteněmi [1,2]. Výskyt nádorů v presakrální oblasti je relativně vzácný – jejich incidence je podle různých pramenů udávána 1/40 000 hospitalizovaných pacientů [1,3]. Klasifikace těchto heterogenních lézí je založena na jejich biologickém chování (benigní nebo maligní) a původu (kongenitální a získané). Autoři prezentují kazuistiku pacientky, která v rámci interdisciplinární spolupráce podstoupila roboticky asistovanou operační léčbu pro presakrálně uložený nádor z neurogenních elementů.

Devětatřicetiletá nemocná byla vyšetřována pro urputné bolesti v oblasti levé hýždě, které postupně progredovaly. Primárně zvolená farmakologická léčba byla minimálně efektivní. V květnu 2020 vyšetření MR odhalilo přítomnost presakrálně lokalizovaného nádoru o velikosti 4,0 × 2,5 × 2,0 cm v úrovni čtvrtého křížového obratle (S4), který komprimoval konečník (obr. 1). Porucha pasáže trávicího traktu nebo defekační obtíže pří-

tomny nebyly. V minulosti nebyla pacientka chirurgicky léčena a neurofibromatóza přítomna nebyla. Případ nemocné byl za účasti neurochirurga referován v rámci multidisciplinárního týmu, jehož rozhodnutím byla nemocná indikována k operační léčbě miniinvasivní technikou.

V červnu 2020 pacientka podstoupila operační výkon, při kterém byla využita robotická soustava da Vinci Si (Intuitive Surgical Inc., Sunnyvale, CA, USA) (obr. 2A, B). Neurochirurg byl součástí operačního týmu, který využil kromě pevně fixované 30° optiky tři robotické instrumenty (monopolární háček, bipolární a fenestrované kleště) v kombinaci s laparoskopickým nástrojem pro asistenta (obr. 2C). Pacientka byla uložena v modifikované litotomické poloze – 22° Trendelenburgova pozice s 10° snížením pravé části těla. Pomocí insuflační jehly bylo založeno kapnoperitoneum 13 mm Hg. Optika byla zavedena supraumbilikálně umístěným portem (13 mm), tři porty (8 mm) pro robotické nástroje byly lokalizovány v obou podbřiších a levém mezogastriu, port (13 mm) pro laparoskopické nástroje byl umístěn v pravém mezogastriu. Uvedené umístění portů je obdobné s pozičním schématem J. Lagaresse-

Redakční rada potvrzuje, že rukopis práce splnil ICMJE kritéria pro publikace zasílané do biomedicínských časopisů.

The Editorial Board declares that the manuscript met the ICMJE "uniform requirements" for biomedical papers.

D. Langer¹, P. Vaněk², J. Kalvach¹, M. Ryska¹, D. Netuka², R. Pohnán¹

¹ Chirurgická klinika 2. LF UK a ÚVN – VFN, Praha

² Neurochirurgická a neuroonkologická klinika 1. LF UK a ÚVN – VFN, Praha



MUDr. Daniel Langer

Chirurgická klinika

2. LF UK a ÚVN – VFN

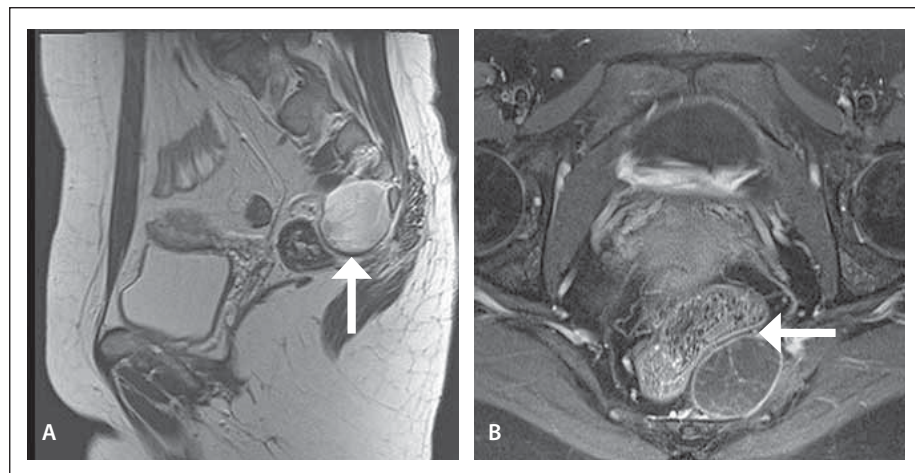
U Vojenské nemocnice 1200

169 02 Praha

e-mail: daniel.langer@uvn.cz

Přijato k recenzi: 3. 10. 2022

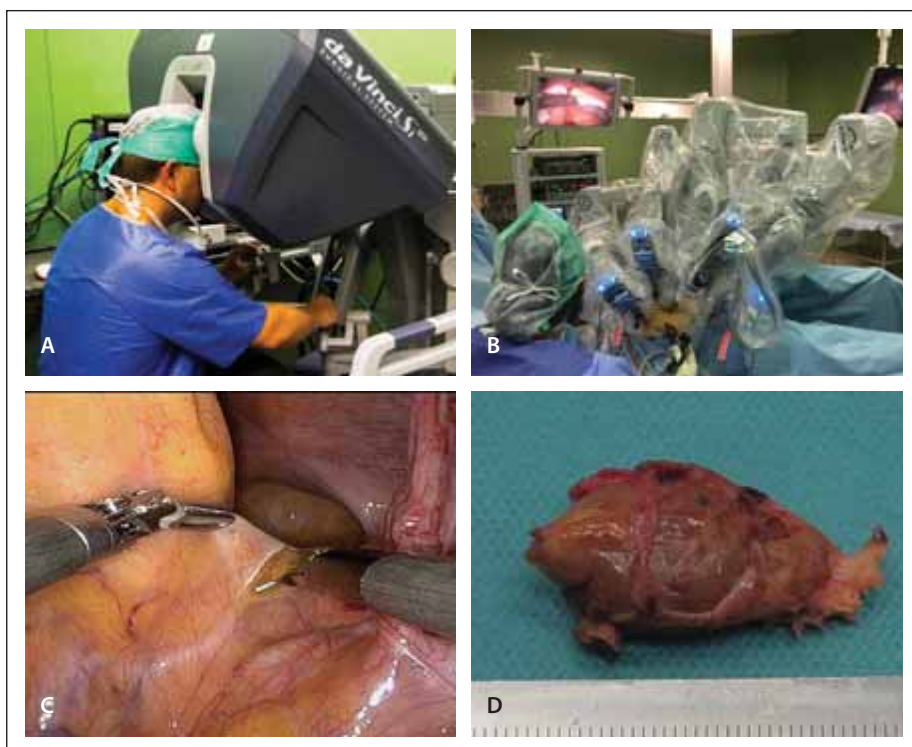
Přijato do tisku: 2. 3. 2023



Obr. 1. MR pánve. Presakrální neurofibrom s útlakem konečníku (šipka).

Fig. 1. Pelvis MRI. Presacral neurofibroma with rectal compression (arrow).

-Garcii, které je využíváno při pánevní fázi robotických operací konečníku. Úvodem byla v oblasti promontoria incidována dorzální část pobřišnice a při mediolaterální disekci byla v avaskulární vrstvě oddělována mezorektální tkáň s tím, že nervové struktury (plexus hypogastricus superior) byly chráněny. Aborálně bylo mezorektum semicirkulárně separováno v anatomicky definovaných vrstvách laterálně od pánevních cév, močových a dorzálně od presakrální fascie až na pánevní dno. Močovody a pánevní cévy byly vizuálně kontrolovány, aby nedošlo k jejich poranění. Mobilizované rektum bylo s dělohou a adnexy situováno ventrolaterálně, čímž byl získán přístup do prostoru před křížovou kostí. V kaudální části presakrálního prostoru byl prominující tumor kompletně cirkulárně oddělen od okolních tkání, aniž by byly porušeny jeho kapsula a okolní ner-



Obr. 2. (A) Chirurg s ovládacími prvky robotické konzole; (B) robotická ramena s nástroji; (C) robotické nástroje – monopolární háček a bipolární kleště; (D) presakrální neurofibrom.

Fig. 2. (A) Surgeon with robotic console controls; (B) robotic arms with instruments; (C) robotic instruments – monopolar hook and bipolar forceps; (D) presacral neurofibroma.

rové a cévní struktury. Tumor byl v plastickém sáčku vyjmut incizí po 13mm portu v pravém mezogastriu (obr. 2D). Krevní ztráta během operace byla minimální a drenáž pánevního prostoru nebyla založena. Operační výkon i pooperační období nebyly komplikovány a nemocná byla propuštěna do domácího ošetřování 3. den. Histopatologické vyšetření potvrdilo neurogenní nádor, resp. neurofibrom.

Vzhledem k anatomické lokalizaci jsou presakrální nádory ve 25–60 % asymptomatické, což činí diagnostiku velmi problematickou, a stanovení správné diagnózy může být značně opožděno [4]. V mnoha případech se jedná o náhodné nálezy. Symptomy u větších novotvarů souvisí s jejich expanzivním či infiltrativním chováním a koexistujícím zánětem okolních tkání. Typické jsou bolest dolní bederní páteře, kostrče a rekta, vylučovací obtíže, bolest propagující se do břicha, třísel i dolních končetin, většinou bez typické dermatomové charakteristiky, vzácněji se může rozvinout i neurologický deficit [5]. Důležitou úlohu v diagnostice sehrává fyzikální vyšetření, resp. digitální vyšetření rekta s deklarovanou senzitivitou 97 % [4]. V diagnostickém algoritmu figuruje i tran-

srektální UZ vyšetření. Pro dokonalé objasnění povahy nádoru a jeho vztahu k okolním anatomickým strukturám je vyšetřením volby MR, v případě většího postižení kostní tkáně doplněná o CT [4]. Detailní zobrazení novotvaru je podstatné pro plánování operační strategie.

Bez ohledu na histologickou povahu presakrálního nádoru je terapeutickou metodou volby operační léčba. Volba chirurgického přístupu se řídí jednak velikostí nádoru, ale hlavně jeho lokalizací. Pro nádory vyrůstající nad úrovní obratle S3 je doporučován přední transabdominální přístup, pro nádory umístěné pod úrovní S3 je preferován zadní přístup s resekcí kostrče. V případě rozměrných nádorů lze využít kombinaci transabdominálního a zadního přístupu [6]. Dalším parametrem, který má vliv na volbu chirurgického přístupu, je kromě zkušeností operátéra míra postižení kosti křížové. Z tohoto hlediska jsou nádory kategorizovány do tří základních skupin – I. nádory lokalizované v kosti křížové bez propagace do okolí, II. nádory kosti křížové, které erodují kostní stěnu a propagují se ventrálně či dorzálně, a III. striktně presakrální nádory.

Ve většině chirurgických oborů jsou preferovány miniinvasivní operační postupy i pro léčbu nádorů [7]. Robotizace laparoskopických výkonů postupně pronikla do jednotlivých chirurgických oborů a spektrum robotických operací se v krátkém období vyrovnalo škále laparoskopických výkonů, především v urologii, gynekologii a břišní chirurgii. Roboticky asistovaná léčba, primárně využívaná pro benigní onemocnění, byla časně zařazena mezi léčebné modalitiny nádorových onemocnění. Ve světovém písemnictví jsou zmínky o miniinvasivní léčbě presakrálně uložených tumorů sporadické. Jedná se především o kazuistická sdělení [8,9]. Výsledky robotické léčby nejpočetnější sestavy presakrálně uložených nádorů z neurogenních elementů, resp. neurinomu u 12 nemocných během 3letého období byly publikovány v roce 2020 [10].

Robotický systém da Vinci umožňuje ve stísněném prostoru před křížovou kostí obsahujícím pánevní cévy, močovody, presakrální žilní a nervové plexy dosahovat vysoké přesnosti a bezpečnosti díky preciznímu 3D obrazu s možností násobného zvětšení při pevně fixované optice, hybnosti koncových částí nástrojů (obr. 2C), které svým rozsahem pohybu připomínají lidské zápěstí, díky eliminaci třesu rukou a výhodným ergonomickým podmínkám pro operátéra sedícího v operační konzole (obr. 2A).

U námi prezentované nemocné nám systém da Vinci poskytl možnost provést miniinvasivní resekci symptomatického presakrálně uloženého neurofibromu v úrovni S4 předním transabdominálním přístupem bez krevní ztráty, s krátkodobou, resp. 3denní pooperační hospitalizací a dobrým kosmetickým efektem, místo konvenční otevřené operace zadním přístupem s resekcí kostrče. Chirurgická léčba byla vysoce efektivní, s časným kompletním odezněním palčivých bolestí, což nemocné umožnilo časný návrat do zaměstnání (servírka). Nemocná je dispenzarizována s pravidelnými vyšetřeními MR bez průkazu recidivy onemocnění a neurologického deficitu po více než 2 letech po operaci. Prezentovaná robotická resekce presakrálního nádoru je prvním kazuistickým sdělením v českém písemnictví.

Věnování

Věnováno památce prof. MUDr. Miroslava Rysky, CSc. (8. 1. 1953 – 12. 12. 2022).

Grantová podpora

Práce byla podpořena Institucionální podporou MO 1012.

Literatura

1. Jao SW, Beart RW, Spencer RJ et al. Retrorectal tumors. Mayo Clinic experience, 1960–1979. *Dis Colon Rectum* 1985; 28(9): 644–652. doi: 10.1007/BF02553440.
2. Klimo P, Ganesh R, Schmidt RH et al. Nerve sheath tumors involving the sacrum. Case report and classification scheme. *Neurosurg Focus* 2003; 15(2): E12. doi: 10.3171/foc.2003.15.2.12.
3. Sagar AJ, Tan WS, Codd R et al. Surgical strategies in the management of recurrent retrorectal tumours. *Tech Coloproctol* 2014; 18(11): 1023–1027. doi: 10.1007/s10151-014-1172-6.
4. Dżiki Ł, Włodarczyk M, Sobolewska Włodarczyk A et al. Presacral tumors: diagnosis and treatment a challenge for a surgeon. *Arch Med Sci* 2019; 15(3): 722–729. doi: 10.5114/aoms.2016.61441.
5. Glasgow SC, Birnbaum EH, Lowney JK et al. Retrorectal tumors: a diagnostic and therapeutic challenge. *Dis Colon Rectum* 2005; 48(8): 1581–1587. doi: 10.1007/s10350-005-0048-2.
6. Chéreau N, Lefevre JH, Meurette G et al. Surgical resection of retrorectal tumours in adults: long-term results in 47 patients. *Colorectal Dis* 2013; 15(8): e476–482. doi: 10.1111/codi.12255.
7. Pohnán R, Herzinger J, Vaněk P et al. Chirurgická léčba benigních neurogenních tumorů mediastina – analýza 7letého souboru pacientů. *Cesk Slov Neurol N* 2020; 83/114(2): 184–188. doi: 10.14735/amcsnn2020184.
8. Pennington Z, Reinshagen C, Ahmed AK et al. Management of presacral schwannomas a 10 year multi institutional series. *Ann Transl Med* 2019; 7(10): 228. doi: 10.21037/atm.2019.01.66.
9. Yin J, Wu H, Tu J et al. Robot-assisted sacral tumor resection: a preliminary study. *BMC Musculoskelet Disord* 2018; 19(1): 186. doi: 10.1186/s12891-018-2084-9.
10. Pu F, Zhang Z, Chen Z et al. Application of the da Vinci surgical robot system in presacral nerve sheath tumor treatment. *Oncol Lett* 2020; 20(5): 125. doi: 10.3892/ol.2020.11984.

36.
ČESKÝ A SLOVENSKÝ
NEUROLOGICKÝ
SJEZD

29.11.–1.12.
2023
Aldis
Hradec Králové

ČESKÁ NEUROLOGICKÁ SPOLEČNOST

SLOVENSKÁ NEUROLOGICKÁ SPOLEČNOST

www.mhconsulting.cz