

# Stroke-heart syndrom – kardiální komplikace u pacientů s ischemickou cévní mozkovou příhodou

## Stroke-heart syndrome – cardiac complications in ischemic stroke patients

### Souhrn

Pacienti s ischemickou CMP čelí zvýšenému riziku výskytu celé řady kardiovaskulárních komplikací. Ty se mohou projevit například jako akutní myokardiální postižení, akutní koronární syndrom, dysfunkce levé komory (včetně syndromu Takotsubo). Dále se objevují závažné arytmie nebo náhlá srdeční smrt. Vedle těchto klinicky manifestních komplikací se u části pacientů vyskytnou oligosymptomatické abnormality jako například elevace specifických biomarkerů nebo změny na EKG. Tyto komplikace jsou spojeny s těžším neurologickým postižením a vyšší mortalitou pacientů s akutní CMP. Diagnostika a léčba kardiálních komplikací u pacientů s CMP má svá specifika a odvíjí se zejména od typu CMP. Patofyziologie těchto komplikací zůstává částečně nejasná. Podle nového konceptu tzv. stroke-heart syndromu se na vzniku časných kardiálních komplikací u pacientů s CMP mimo tradičních rizikových faktorů podílejí také další mechanismy, jako je autonomní dysregulace nebo systémová zánětlivá odpověď, ke kterým dochází následkem CMP. Přes narůstající zájem o tuto problematiku a nové poznatky v její patofyziologii specifické léčebné postupy tohoto tzv. stroke-heart syndromu zatím chybí. V běžné klinické praxi je při včasné diagnostice a léčbě kardiálních komplikací u pacientů s akutní CMP zásadní úloha neurologa.

### Abstract

Patients with ischemic stroke face an increased risk of a broad range of cardiovascular complications. These may manifest as acute myocardial injury, acute coronary syndrome, left ventricular dysfunction (including Takotsubo syndrome). Furthermore, severe arrhythmias or sudden cardiac death may also occur. In addition to these clinically manifested complications, oligosymptomatic abnormalities such as elevation of specific biomarkers or ECG changes occur in some patients. These complications are associated with more severe neurological disability and higher mortality in patients with acute stroke. The diagnosis and treatment of cardiac complications in patients with stroke has its own specificities and depends mainly on the type of stroke. The pathophysiology of these complications remains partly unclear. According to the new concept of the stroke heart syndrome, it appears that, in addition to the traditional vascular risk factors, other underlying mechanisms, such as autonomic dysregulation or systemic inflammatory response arising as a consequence of brain tissue damage during stroke are involved in the development of early cardiac complications. Despite growing interest in this issue and new insights into its pathophysiology, specific therapies for this so-called stroke-heart syndrome are still lacking. In routine clinical practice, the role of the neurologist in the early diagnosis and treatment of cardiac complications in patients after acute stroke is crucial.

Redakční rada potvrzuje, že rukopis práce splnil ICMJE kritéria pro publikace zasílané do biomedicínských časopisů.

The Editorial Board declares that the manuscript met the ICMJE "uniform requirements" for biomedical papers.

**P. Mikulenk<sup>1</sup>, M. Mihalovič<sup>2</sup>,  
T. Peisker<sup>1</sup>, P. Toušek<sup>2</sup>,  
I. Štětkařová<sup>1</sup>**

<sup>1</sup> Neurologická klinika  
3. LF UK a FN Královské Vinohrady,  
Praha

<sup>2</sup> Kardiologická klinika  
3. LF UK a FN Královské Vinohrady,  
Praha



**MUDr. Petr Mikulenk**  
Neurologická klinika  
3. LF UK a FN Královské Vinohrady  
Šrobárova 50  
100 34 Praha 10 – Vinohrady  
e-mail: petr.mikulenk@fnkv.cz

Přijato k recenzi: 1. 8. 2023

Přijato do tisku: 9. 1. 2024

### Klíčová slova

cévní mozková příhoda – kardiologické komplikace – akutní koronární syndrom – srdeční arytmie – stroke-heart syndrom

### Key words

stroke – cardiac complications – acute coronary syndrome – cardiac arrhythmias – stroke-heart syndrome

## Úvod

Srdeční onemocnění zvyšují riziko vzniku ischemické CMP. Zároveň také platí, že pacienti, kteří prodělali CMP, mají zvýšené riziko rozvoje kardiálních komplikací, a to jak bezprostředně po iktu, tak i v subakutní a chronické fázi. Tyto komplikace výrazně zhoršují prognózu pacientů. Jejich patofyziologie však není zatím přesně objasněna, terapeutické možnosti jsou omezené, a proto je jejich studiu věnována v posledních letech zvýšená pozornost [1,2].

Pacienti po prvním ischemickém iktu, kteří nemají v anamnéze kardiální onemocnění, jsou v prvních 30 dnech po iktu vysta-

veni 25x vyššímu riziku vzniku závažných kardiovaskulárních komplikací ve srovnání s osobami, které CMP neprodělaly [3]. Pro nově zjištěné kardiální komplikace v prvních 30 dnech po CMP zavedla výzkumná skupina z Center for Stroke Research Berlin v roce 2018 termín stroke-heart syndrom (tab. 1). Pro souhrn patofyziologických mechanismů se pak využívá termín stroke induced heart injury. Podle tohoto konceptu podkladem těchto časných komplikací nejsou jen tradiční cévní rizikové faktory, ale mohou se uplatňovat i další mechanismy, které vznikají jako následek poškození mozkové tkáně při CMP. Jedná se např. o auto-

nomní dysregulaci nebo lokální a systémovou zánětlivou odpověď [2,4–6].

Cílem tohoto přehledného referátu je upozornit na kardiální komplikace u pacientů s ischemickou CMP a popsat aktuální poznatky o jejich patofyziologickém podkladu, vč. nového konceptu tzv. stroke-heart syndromu.

## Klinické manifestace

Celkem 10–20 % pacientů prodělá v prvních dnech a týdnech po akutní CMP závažné kardiální komplikace [1,7–9]. Mezi tyto komplikace patří akutní koronární syndrom (AKS) a akutní myokardiální postižení, které je dokumentováno dynamikou troponinu. Dále se u části pacientů manifestuje dysfunkce levé síně nebo komory, vč. syndromu Takotsubo, mohou být zaznamenány závažné arytmie nebo dochází k náhlé srdeční smrti. Tyto příhody jsou spojeny s těžším neurologickým postižením a jsou druhou nejčastější příčinou úmrtí v subakutním období po CMP [1,5,6].

## Myokardiální postižení

Nejcitlivějším ukazatelem myokardiálního postižení – bez ohledu na jeho etiologii – je

Tab. 1. Definice a klinické manifestace stroke-heart syndromu podle [2].

### Stroke-heart syndrom

#### nově zjištěné kardiální komplikace v prvních 30 dnech po CMP

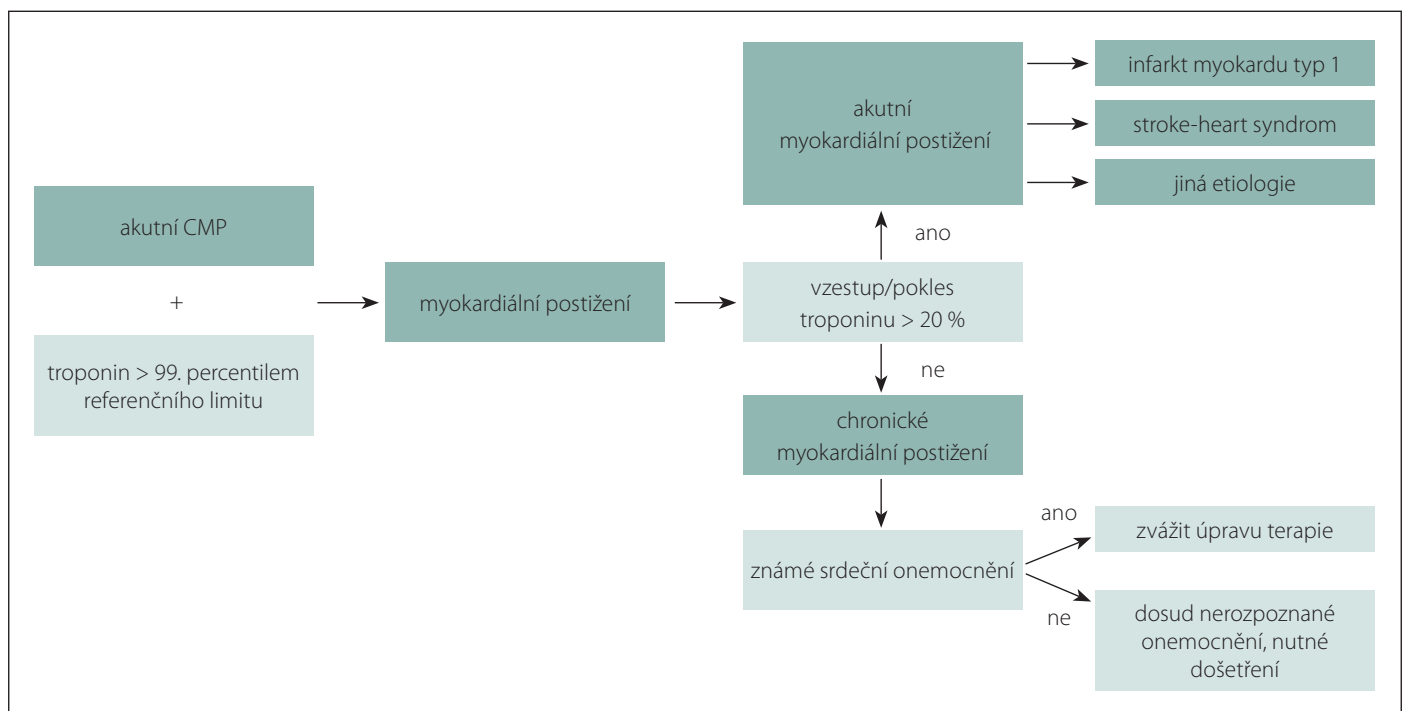
akutní koronární syndrom

akutní myokardiální postižení dokumentováno dynamikou troponinu

EKG změny, vč. závažných arytmií

dysfunkce levé síně nebo komory vč. syndromu Takotsubo

náhlá srdeční smrt



Obr. 1. Elevace kardiálního troponinu nad 99. percentil referenčního limitu poukazuje na poškození myokardu. Při vzestupu/poklesu > 20 % se může jednat o akutní myokardiální postižení, např. infarkt myokardu typu 1 (způsobený atherotrombotickým postižením koronárních tepen). Pokud jsou hodnoty stacionární, může se jednat o chronické myokardiální postižení.

Fig. 1. Elevation of cardiac troponin above the assay-specific 99<sup>th</sup> percentile indicates myocardial injury. A rise/fall > 20% may indicate acute myocardial injury, such as type 1 myocardial infarction (caused by atherothrombotic coronary artery disease). If values are stationary, it may indicate chronic myocardial injury.

**Tab. 2. Diferenciální diagnostika akutního myokardiálního postižení u pacientů s CMP (podle [6]).**

Klíčové je vyloučení infarktu myokardu typ 1, v diferenciální diagnóze je stroke-heart syndrom manifestující se např. jako infarktu myokardu typ 2, kdy dochází k nepoměru mezi potřebou a dodávkou kyslíku např. při tachyarytmii, nebo jako „čistě“ neurogenní postižení myokardu.

	„Stroke-heart syndrom“		
	Infarkt myokardu typ 1	Infarkt myokardu typ 2	Neurogenní poškození myokardu
bolesti na hrudi	ANO	spíše ANO	mohou chybět
EKG nález	známky ischemie	známky ischemie	repolarizační změny prodloužený QTc interval
elevace troponinu	výrazná/střední	střední/mírná	střední/mírná
porucha kinetiky	regionální	regionální	regionální > lokální
postižení inzuly	NE	(ANO)	ANO
	↓	↓	↓
	rozsáhlá CMP	léčba primární choroby	zvaž kardioprotektivní léčbu
	↓		
	ANO		
	↓		
	konzervativní postup		
	NE		
	↓		
	koronární angiografie		

QTc – korigovaný interval QT

zvýšení hladiny kardiálního troponinu (cTn). Myokardiální postižení je definováno jako detekce hodnoty cTn nad 99. percentil horního referenčního limitu (obr. 1). Pro rozlišení akutního a chronického myokardiálního postižení je však důležité zhodnotit dynamiku cTn. Postižení je považováno za akutní, pokud dojde k nárůstu nebo poklesu hodnot cTn. Je-li hodnota stacionární, jedná se o postižení chronické [10].

Při použití vysoce senzitivních metod může být u 30–60 % pacientů zaznamenána elevace cTn nad referenční limit laboratoře [5,11]. Dle metaanalýzy dvaceti studií s celkem 9 779 pacienty je zvýšení hladiny cTn spojeno se zvýšeným rizikem úmrtí za hospitalizace i během dlouhodobého sledování [12]. I mírné zvýšení cTn může být prognosticky závažné. Ve studii TRELAS byla ve skupině 1 016 pacientů s CMP hodnota cTn nad 16 ng/l (při využití vysoce senzitivní metodiky s cut-off < 14 ng/l) spojena s těžším výsledným neurologickým deficitem (modifikovaná Rankinova škála [mRS] ≥ 2) při dimisi [5].

Dle AHA/ASA guidelines z roku 2019 má být u pacientů s akutní CMP stanovena vstupní hladina troponinu [13], ovšem vzhledem k četnosti výskytu její elevace není interpretace jednoduchá. Pro rozlišení akutního a chronického myokardiálního postižení je důležité zhodnotit dynamiku cTn.

**Tab. 3. Diagnostická kritéria akutního koronárního syndromu podle [10].**

**Diagnostická kritéria akutního koronárního syndromu**

- klinické potíže odpovídající akutnímu koronárnímu syndromu
- nové ischemické změny na EKG
- nové poruchy kinetiky lokalizované zobrazovací metodou
- identifikace koronárního trombu při angiografii

Diferenciální diagnostika akutního myokardiálního postižení u pacientů s CMP vč. stroke-heart syndromu je uvedena v tab. 2 [6].

**Akutní koronární syndrom**

Přestože pro stanovení diagnózy AKS platí obecná diagnostická kritéria (tab. 3), může být jeho rozpoznání u pacientů s akutní CMP obtížné, zejména u pacientů s poruchou vědomí nebo s afázií [4,10]. Dle údajů z kanadského registru prodělalo 2,3 % pacientů s akutní CMP ještě během hospitalizace akutní infarkt myokardu. Mortalita těchto pacientů byla po jednom roce 56,4 % (ve srovnání s 21,9 % u pacientů, kteří akutní infarkt myokardu neprodělali) [14]. Významné aterosklerotické postižení koronárních tepen je při provedení koronarografie odhaleno u 51 % procent pacientů s CMP a elevací cTn [15]. Pokud byla koronarografie indikována nejen při pozitivitě cTn, ale i při klinic-

kém podezření na AKS, vyskytovala se ateroskleróza koronárních tepen u 76 % pacientů s CMP [16]. U pacientů s podezřením na AKS a absencí aterosklerózy koronárních tepen byly častější léze insulárního kortexu. Léze insulárního kortexu by tak mohly způsobovat kardiální symptomatologii nezávisle na ateroskleróze koronárních tepen [16].

Léčba AKS u pacientů se odvíjí od typu CMP. Rozhodnutí o invazivních procedurách musí být individualizované. Pacienti s vysokým rizikem krvácivých komplikací budou léčeni převážně konzervativně. Koronarografie je indikována u pacientů s akutní CMP pouze tehdy, když je diagnóza akutního infarktu myokardu téměř jistá a když ohrožuje pacienta více než probíhající CMP. Koronarografie je sice spojena s podáním heparinu, který může zvyšovat riziko hemoragické transformace iktu, u selektovaných pacientů s akutní CMP však může být bezpečná. Je-li

rozhodnuto o koronární intervenci, lze riziko krvácení snížit např. použitím drug eluting stentů nebo drug coated balonů [6,16].

### Dysfunkce levé komory

Rada echokardiografických studií prokázala výskyt dysfunkce levé komory (vč. vzácného syndromu Takotsubo) u pacientů s akutní CMP. Studie jsou však metodologicky nejednotné a incidence záchytné dysfunkce levé komory kolísá v rozmezí 1,8–30 %. Pokud chybí informace o předcházející kardiální anamnéze nebo předchozím echokardiografickém vyšetření, nelze vyloučit, že se jedná o záchyt preexistujícího kardiálního onemocnění [6]. Jsou-li ve studii zahrnuti i pacienti s mírnou poruchou levé komory (ejekční frakce 35–50 %) a s preexistující diagnózou srdečního selhání, dysfunkce levé komory je zjištěna u 30 % pacientů [17]. Naopak závažná porucha levé komory byla v jiných studiích zaznamenána pouze u 7,8 %, nebo dokonce jen u 1,8 % pacientů s akutní CMP [18,19]. Dysfunkce levé komory může a nemusí být doprovázena elevací cTn [19].

U pacientů s akutním srdečním selháním jsou indikována kličková diuretika, při známých hypoperfuzích má být zváženo podání inotropik, pokud je jejich podání bez efektu, jsou indikovány vazopresory. Progreduje-li stav do plicního edému (dušnost, respirační selhání, zvýšená dechová práce) podává se navíc kyslík a při vysokém krevním tlaku vazodilatátory [20].

Takotsubo syndrom je reverzibilní forma dysfunkce levé komory, která se může klinicky manifestovat jako AKS. Charakteristický je echokardiografický nálezní poruchy kinetiky apikálních a středních částí levé komory, která svým tvarem připomíná nádobu na lov chobotnic v Japonsku. Diagnostická kritéria uvádějí, že vyvolávacím momentem může být emoční stres, ale i neurologické či psychiatrické onemocnění [21]. Dle údajů z registru je po intenzivním emočním traumatu akutní neurologické onemocnění dokonce nejčastějším spouštěčem syndromu Takotsubo [22]. Patofyziologie není přesně objasněna, vedle aktivace sympatiku a vyplavení katecholaminů může hrát roli strukturální a funkční narušení limbického systému a jeho integrace s autonomním nervovým systémem [23].

V akutní fázi se u hemodynamicky nestabilních pacientů podává inotropní léčba. Alternativou katecholaminů, které jsou dle některých studií spojeny s až 20% mortalitou,

může být podávání levosimendanu. U stabilních pacientů se mohou podávat betablokátory, na místě je zvážení antikoagulace pro vysoké riziko vzniku trombů [24].

### Závažné arytmie a náhlá srdeční smrt

Závažné arytmie, tedy takové, které vyžadují zhodnocení lékařem a v indikovaných případech léčbu, jsou zachyceny u 20–30 % pacientů přijatých na iktovou jednotku s ischemickým nebo hemoragickým iktem při délce kontinuální EKG monitorace 24–72 h. Častěji je zachycena tachyarytmie (TF nad 120 nebo 130/min) než bradyarytmie (TF pod 40 nebo 45/min). Arytmie se častěji vyskytovaly u starších pacientů s těžším neurologickým postižením [25–27].

Mezi nejzávažnější arytmie v akutním stadiu patří komorové arytmie, které mohou vyústit v zástavu oběhu. Dle analýzy dat z Floridského registru obsahujícího údaje 215 150 pacientů hospitalizovaných s ischemickým a hemoragickým iktem byl výskyt komorových arytmií zaznamenán u 2 % pacientů, tito měli během hospitalizace o 75 % vyšší riziko mortality [28].

Zásadní u pacientů s ischemickým iktem je detekce fibrilace síní. Dle Framinghamské studie zvyšuje fibrilace síní riziko ischemického iktu pětinašobně [29], antikoagulační léčba může toto riziko snížit až o dvě třetiny [30,31]. Podle metaanalýzy 50 studií s 11 685 pacienty po ischemickém iktu nebo tranzitorní ischemické atace je nově diagnostikována fibrilace síní u 23,7 % pacientů, z toho u 12,8 % ještě během hospitalizace a celková prevalence fibrilace síní v populaci pacientů po CMP je odhadována na 39 % [32]. Nově detekovaná fibrilace síní je často paroxysmální, kdy jsou zaznamenány epizody s délkou trvání pod 30 s a je spojena s menším rizikem recidiv iktu než známá fibrilace síní. Bývá zachycena u pacientů s nižším výskytem kardiovaskulárních komorbidit a je častější u pacientů s lézemi v inzulárním kortexu [33]. Předpokládá se, že tyto léze mohou vést k poruše centrální autonomní sítě a k rozvoji systémové zánětlivé odpovědi, a tím způsobit vznik arytmií [34,35].

U pacientů s fibrilací síní má být podle klinického skóre CHA2DS2-VASc zahájena antikoagulace, preferenčně přímými antikoagulancii (DOAK). Nedílnou součástí léčby je kontrola frekvence. Pro zlepšení kvality života může být indikována kontrola rytmu s využitím kardioverze, antiarytmik nebo katetrizace ablace [36].

Náhlá srdeční smrt u pacientů s CMP je uváděna jako manifestace stroke-heart syndromu [4]. S jistotou však může být stanovena jen v případech, kdy je provedena pitva [37]. Vzhledem k metodologickým odlišnostem provedených studií chybějí přesná data o jejím výskytu [1]. V patofyziologii náhlé srdeční smrti se uplatňuje nadměrná aktivace sympatiku, která může vyústit v srdeční selhání a maligní arytmii [38].

### Oligosymptomatické kardiální abnormality

Kromě výše uvedených klinicky a prognosticky závažných komplikací jsou u části pacientů pomocnými vyšetřovacími metodami detekovány oligosymptomatické kardiální abnormality – např. elevace specifických biomarkerů nebo změny na EKG.

Až u 90 % pacientů je zaznamenán abnormální nálezní na EKG – nejčastěji se jedná o změny ST segmentu, prolongovaný QTc interval nebo změnu morfologie T vlny, zejména její inverzi [39]. Hluboké inverze T vlny (více než 5 mm) alespoň ve čtyřech prekardiálních svodech se v zahraniční literatuře nazývají cerebrální T waves a jsou častěji nalezeny u pacientů s ischemickým iktem [40]. Tyto změny mohou být pouze přechodné, s nejvyšším výskytem bezprostředně po iktu. Např. hodnota QTc intervalu byla zvýšena u 65,2 % pacientů při přijetí, ale jen u 26,1 % po 48 h. Dále bylo prokázáno, že tyto subklinické změny na EKG korelují s mRS při dimisi a s dlouhodobou mortalitou po CMP [41,42].

Někdy může být obtížné určit, zda se jedná o nové, iktem podmíněné změny, nebo zda jde o známky preexistujícího kardiálního postižení. Ve skupině pacientů s ischemickým a hemoragickým iktem a subarachnoidálním krvácením, u kterých bylo dostupné EKG před vznikem neurologického postižení, byly nové abnormality na EKG nalezeny v 75 % případů [43]. V jiné studii byly po vyloučení pacientů se známým srdečním onemocněním změny na EKG nalezeny u 32 % pacientů [39].

### Patofyziologie stroke-heart syndromu

Patofyziologie stroke-heart syndromu není zatím přesně objasněna. Zatímco spojitost kardiovaskulárních chorob s onemocněním nervového systému je dobře známá, dopad postižení nervového systému na rozvoj kardiovaskulárních chorob je věnována zvýšená pozornost až v posledních dvou dekádách [44].

Podle řady studií je častější výskyt kardiálních komplikací (např. myokardiálního postižení nebo arytmií) spojen s rozsáhlejším iktem nebo lézemi v určitých oblastech CNS, jako jsou např. mozkový kmen nebo inzula [35,45,46]. Spojitost postižení CNS a kardiálních komplikací byla popsána také v animálních modelech, kde kardiální dysfunkce korelovala se stupněm inzulinárního postižení nebo rozsahem iktu [47,48]. Na základě těchto studií se předpokládá, že stroke-heart syndrom může vznikat jako následek autonomní dysregulace, ke které dochází po poškození mozkových struktur, které jsou součástí tzv. centrální autonomní sítě [2,6].

Experimentální studie poukazují také na úlohu imunitního systému a lokální i systémové zánětlivé odpovědi v patofyziologii stroke-heart syndromu. Ve zvířecích modelech srdečního postižení vznikajícího následkem ischemického a reperfuzečního postižení mozku byla zaznamenána systémová zánětlivá reakce a následná infiltrace imunitních buněk do srdce. Pokud byla provedena splektomie, došlo k útlumu zánětlivé odpovědi a ke zlepšení funkce myokardu [48,49]. Poukazuje se také na lokální zánět mozkové tkáně, ke kterému dochází po zániku neuronů, a následnou aktivaci mikroglie a produkci prozánětlivých cytokinů a chemokinů [6,50]. Imunitní odpověď na ischemický infarkt a následný rozvoj systémové zánětlivé jsou diskutovány i u pacientů s CMP [51]. Zdá se tedy, že zánětlivá odpověď může být dalším mechanismem přispívajícím k rozvoji kardiálních komplikací u pacientů s CMP [2,6,52].

Dále se v patofyziologii stroke-heart syndromu zřejmě uplatňuje vzestup hladiny katecholaminů, který způsobuje srdeční hypertrofii a ischemii a je tradičně spojován zejména se syndromem Takotsubo [2,53,54].

## Závěr

Kardiální komplikace u pacientů s CMP mohou být pouze subklinické, nebo naopak velmi závažné, výrazně zhoršující prognózu pacientů. Dle nového konceptu tzv. stroke-heart syndromu vzniká část komplikací jako přímý důsledek akutního poškození mozkové tkáně při akutní CMP. Přes narůstající zájem o tuto problematiku a nové poznatky v její patofyziologii prozatím specifické léčebné postupy chybí. Teoreticky se nabízí použití betablokátorů nebo léčiv ze skupiny ovlivňujících renin-angiotenzin-aldosteronový systém k modulaci sympatického nervového systému, protizánětlivá

léčba jako např. kolchicin nebo statiny k ovlivnění funkce endotelu. Zatím však neproběhly dvojitě zaslepené klinické studie, a tak chybí dostatek dat pro doporučení těchto léčiv [2,4].

Při včasné diagnostice a léčbě kardiálních komplikací u pacientů s akutní CMP je v běžné klinické praxi zcela zásadní rozeznání těchto komplikací ošetřujícím lékařem – neurologem – a v indikovaných případech pak podrobnější kardiologické vyšetření.

## Finanční podpora

Práce byla podpořena programem Univerzitní výzkumná centra Univerzity Karlovy č. UNCE/MED/002, Cooperatio 38 Neuroscience Univerzity Karlovy a 260648/SVV/2023.

## Konflikt zájmů

Autoři deklarují, že v souvislosti s předmětem studie nemají žádný konflikt zájmů.

## Literatura

1. Prosser J, MacGregor L, Lees KR et al. Predictors of early cardiac morbidity and mortality after ischemic stroke. *Stroke* 2007; 38(8): 2295–2302. doi: 10.1161/STROKEAHA.106.471813.
2. Scheitz JF, Sposato LA, Schulz-Menger J et al. Stroke-heart syndrome: recent advances and challenges. *J Am Heart Assoc* 2022; 11(17): e026528. doi: 10.1161/JAHA.122.026528.
3. Sposato LA, Lam M, Allen B et al. First-ever ischemic stroke and increased risk of incident heart disease in older adults. *Neurology* 2020; 94(15): e1559–e1570. doi: 10.1212/WNL.00000000000009234.
4. Scheitz JF, Nolte CH, Doehner W et al. Stroke–heart syndrome: clinical presentation and underlying mechanisms. *Lancet Neurol* 2018; 17(12): 1109–1120. doi: 10.1016/S1474-4422(18)30336-3.
5. Scheitz JF, Mochmann HC, Erdur H et al. Prognostic relevance of cardiac troponin T levels and their dynamic changes measured with a high-sensitivity assay in acute ischaemic stroke: analyses from the TRELAS cohort. *Int J Cardiol* 2014; 177(3): 886–893. doi: 10.1016/j.ijcard.2014.10.036.
6. Sposato LA, Hiltz MJ, Aspberg S et al. Post-stroke cardiovascular complications and neurogenic cardiac injury: JACC state-of-the-art review. *J Am Coll Cardiol* 2020; 76(23): 2768–2785. doi: 10.1016/j.jacc.2020.10.009.
7. Buckley BJR, Harrison SL, Hill A et al. Stroke-heart syndrome: incidence and clinical outcomes of cardiac complications following stroke. *Stroke* 2022; 53(5): 1759–1763. doi: 10.1161/STROKEAHA.121.037316.
8. Johnston KC, Li JY, Lyden PD et al. Medical and neurological complications of ischemic stroke: experience from the RANTTAS trial. *RANTTAS Investigators. Stroke* 1998; 29(2): 447–453. doi: 10.1161/01.str.29.2.447.
9. Lettow I, Jensen M, Schlemm E et al. Serious adverse events and their impact on functional outcome in acute ischemic stroke in the WAKE-UP trial. *Stroke* 2021; 52(12): 3768–3776. doi: 10.1161/STROKEAHA.120.033425.
10. Thygesen K, Alpert JS, Jaffe AS et al. Fourth universal definition of myocardial infarction (2018). *Circulation* 2018; 138(20): e618–e651. doi: 10.1161/CIR.0000000000000617.
11. Jensen JK, Ueland T, Aukrust P et al. Highly sensitive troponin T in patients with acute ischemic stroke. *Eur Neurol* 2012; 68(5): 287–293. doi: 10.1159/000341340.
12. Zhang Y, Ouyang M, Qiu J et al. Prognostic value of serum cardiac troponin in acute ischemic stroke: an updated systematic review and meta-analysis. *J Stroke Cerebrovasc Dis* 2022; 31(6): 106444. doi: 10.1016/j.jstroke-cerebrovasdis.2022.106444.

13. Powers WJ, Rabinstein AA, Ackerson T et al. Guidelines for the early management of patients with acute ischemic stroke: 2019 update to the 2018 guidelines for the early management of acute ischemic stroke: a guideline for healthcare professionals from the American Heart Association/American Stroke Association. *Stroke* 2019; 50(12): e344–e418. doi: 10.1161/STR.0000000000000211.

14. Liao J, O'Donnell MJ, Silver FL et al. In-hospital myocardial infarction following acute ischaemic stroke: an observational study. *Eur J Neurol* 2009; 16(9): 1035–1040. doi: 10.1111/j.1468-1331.2009.02647.x.

15. Mochmann HC, Scheitz JF, Petzold GC et al. Coronary angiographic findings in acute ischemic stroke patients with elevated cardiac troponin: the troponin elevation in acute ischemic stroke (TRELAS) study. *Circulation* 2016; 133(13): 1264–1271. doi: 10.1161/CIRCULATIONAHA.115.018547.

16. Litmeier S, Meinel TR, von Rennenberg R et al. Coronary angiography in acute ischemic stroke patients: frequency and determinants of pathological findings in a multicenter cohort study. *J Neurol* 2022; 269(7): 3745–3751. doi: 10.1007/s00415-022-11001-5.

17. Siedler G, Sommer K, Macha K et al. Heart failure in ischemic stroke: relevance for acute care and outcome. *Stroke* 2019; 50(11): 3051–3056. doi: 10.1161/STROKEAHA.119.026139.

18. Thomalla G, Upneja M, Camen S et al. Treatment-relevant findings in transesophageal echocardiography after stroke: a prospective multicenter cohort study. *Stroke* 2022; 53(1): 177–184. doi: 10.1161/STROKEAHA.121.034868.

19. Wrigley P, Khoury J, Eckerle B et al. Prevalence of positive troponin and echocardiogram findings and association with mortality in acute ischemic stroke. *Stroke* 2017; 48(5): 1226–1232. doi: 10.1161/STROKEAHA.116.014561.

20. Málek F, Veselý J, Pudil R et al. Souhrn Doporučených postupů Evropské kardiologické společnosti pro diagnostiku a léčbu srdečního selhání z roku 2021. *Cor Vasa* 2022; 64(2): 121–162. doi: 10.33678/cor.2022.006.

21. Ghadri JR, Wittstein IS, Prasad A et al. International expert consensus document on Takotsubo syndrome (part I): clinical characteristics, diagnostic criteria, and pathophysiology. *Eur Heart J* 2018; 39(22): 2032–2046. doi: 10.1093/eurheartj/ehy076.

22. Ghadri JR, Kato K, Cammann VL et al. Long-term prognosis of patients with Takotsubo syndrome. *J Am Coll Cardiol* 2018; 72(8): 874–882. doi: 10.1016/j.jacc.2018.06.016.

23. Hiestand T, Hänggi J, Klein C et al. Takotsubo syndrome associated with structural brain alterations of the limbic system. *J Am Coll Cardiol* 2018; 71(7): 809–811. doi: 10.1016/j.jacc.2017.12.022.

24. Ghadri JR, Wittstein IS, Prasad A et al. International expert consensus document on Takotsubo syndrome (part II): diagnostic workup, outcome, and management. *Eur Heart J* 2018; 39(22): 2047–2062. doi: 10.1093/eurheartj/ehy077.

25. Ritter MA, Rohde A, Heuschmann PU et al. Heart rate monitoring on the stroke unit. What does heart beat tell about prognosis? An observational study. *BMC Neurol* 2011; 11: 47. doi: 10.1186/1471-2377-11-47.

26. Kallmünzer B, Breuer L, Kahl N et al. Serious cardiac arrhythmias after stroke: incidence, time course, and predictors – a systematic, prospective analysis. *Stroke* 2012; 43(11): 2892–2897. doi: 10.1161/STROKEAHA.112.664318.

27. Fernández-Menéndez S, García-Santiago R, Vega-Primo A et al. Cardiac arrhythmias in stroke unit patients. Evaluation of the cardiac monitoring data. *Neurologia* 2016; 31(5): 289–295. doi: 10.1016/j.nrl.2015.03.013.

28. Dahlin AA, Parsons CC, Barengo NC et al. Association of ventricular arrhythmia and in-hospital mortality in stroke patients in Florida: a nonconcurrent prospec-



- tive study. *Medicine* 2017; 96(28): e7403. doi: 10.1097/MD.00000000000007403.
- 29.** Wolf PA, Abbott RD, Kannel WB. Atrial fibrillation as an independent risk factor for stroke: the Framingham study. *Stroke* 1991; 22(8): 983–988. doi: 10.1161/01.str.22.8.983.
- 30.** Ntaios G, Papavasileiou V, Diener HC et al. Non-vitamin-K-antagonist oral anticoagulants in patients with atrial fibrillation and previous stroke or transient ischemic attack: a systematic review and meta-analysis of randomized controlled trials. *Stroke* 2012; 43(12): 3298–3304. doi: 10.1161/STROKEAHA.112.673558.
- 31.** Secondary prevention in non-rheumatic atrial fibrillation after transient ischaemic attack or minor stroke. EAFT (European Atrial Fibrillation Trial) Study Group. *Lancet* 1993; 342(8882): 1255–1262.
- 32.** Sposato LA, Cipriano LE, Saposnik G et al. Diagnosis of atrial fibrillation after stroke and transient ischaemic attack: a systematic review and meta-analysis. *Lancet Neurol* 2015; 14(4): 377–387. doi: 10.1016/S1474-4422(15)70027-X.
- 33.** Sposato LA, Chaturvedi S, Hsieh CY et al. Atrial fibrillation detected after stroke and transient ischemic attack: a novel clinical concept challenging current views. *Stroke* 2022; 53(3): e94–e103. doi: 10.1161/STROKEAHA.121.034777.
- 34.** Sposato LA, Riccio PM, Hachinski V. Poststroke atrial fibrillation: cause or consequence? Critical review of current views. *Neurology* 2014; 82(13): 1180–1186. doi: 10.1212/WNL.0000000000000265.
- 35.** Scheitz JF, Erdur H, Haeusler KG et al. Insular cortex lesions, cardiac troponin, and detection of previously unknown atrial fibrillation in acute ischemic stroke: insights from the troponin elevation in acute ischemic stroke study. *Stroke* 2015; 46(5): 1196–1201. doi: 10.1161/STROKEAHA.115.008681.
- 36.** Fiala M, Haman L, Cihak R. Doporučení ESC pro diagnostiku a léčbu fibrilace síní, 2020. Souhrn dokumentu připravený Českou kardiologickou společností. [online]. Dostupné z: <https://www.med.muni.cz/en/science-and-research/publikacni-cinnost/1772597>.
- 37.** Hayashi M, Shimizu W, Albert CM. The spectrum of epidemiology underlying sudden cardiac death. *Circ Res* 2015; 116(12): 1887–1906. doi: 10.1161/CIRCRESAHA.116.304521.
- 38.** Rabinstein AA. Sudden cardiac death. *Handb Clin Neurol* 2014; 119: 19–24. doi: 10.1016/B978-0-7020-4086-3.00002-3.
- 39.** Khechinashvili G, Asplund K. Electrocardiographic changes in patients with acute stroke: a systematic review. *Cerebrovasc Dis* 2002; 14(2): 67–76. doi: 10.1159/000064733.
- 40.** Fure B, Bruun Wyller T, Thommessen B. Electrocardiographic and troponin T changes in acute ischemic stroke. *J Intern Med* 2006; 259(6): 592–597. doi: 10.1111/j.1365-2796.2006.01639.x.
- 41.** Hromádka M, Seidlerová J, Rohan V et al. Prolonged corrected QT interval as a predictor of clinical outcome in acute ischemic stroke. *J Stroke Cerebrovasc Dis* 2016; 25(12): 2911–2917. doi: 10.1016/j.jstrokecerebrovasdis.2016.08.005.
- 42.** Ahn SH, Lee JS, Kim YH et al. Prognostic significance of prolonged corrected QT interval in acute ischemic stroke. *Front Neurol* 2021; 12: 759822. doi: 10.3389/fneur.2021.759822.
- 43.** Daniele O, Caravaglios G, Fierro B et al. Stroke and cardiac arrhythmias. *J Stroke Cerebrovasc Dis* 2002; 11(1): 28–33. doi: 10.1053/jscd.2002.123972.
- 44.** Tahsili-Fahadan P, Geocadin RG. Heart-brain axis: effects of neurologic injury on cardiovascular function. *Circ Res* 2017; 120(3): 559–572. doi: 10.1161/CIRCRESAHA.116.308446.
- 45.** Krause T, Werner K, Fiebach JB et al. Stroke in right dorsal anterior insular cortex is related to myocardial injury. *Ann Neurol* 2017; 81(4): 502–511. doi: 10.1002/ana.24906.
- 46.** Seifert F, Kallmünzer B, Gutjahr I et al. Neuroanatomical correlates of severe cardiac arrhythmias in acute ischemic stroke. *J Neurol* 2015; 262(5): 1182–1190. doi: 10.1007/s00415-015-7684-9.
- 47.** Min J, Farooq MU, Greenberg E et al. Cardiac dysfunction after left permanent cerebral focal ischemia: the brain and heart connection. *Stroke* 2009; 40(7): 2560–2563. doi: 10.1161/STROKEAHA.108.536086.
- 48.** Vornholz L, Nienhaus F, Gliem M et al. Acute heart failure after reperfusion ischemic stroke: association with systemic and cardiac inflammatory responses. *Front Physiol* 2021; 12: 782760. doi: 10.3389/fphys.2021.782760.
- 49.** Yan T, Chen Z, Chopp M et al. Inflammatory responses mediate brain-heart interaction after ischemic stroke in adult mice. *J Cereb Blood Flow Metab* 2020; 40(6): 1213–1229. doi: 10.1177/0271678X18813317.
- 50.** Thiel A, Heiss WD. Imaging of microglia activation in stroke. *Stroke* 2011; 42(2): 507–512. doi: 10.1161/STROKEAHA.110.598821.
- 51.** Anrather J, Iadecola C. Inflammation and stroke: an overview. *Neurotherapeutics* 2016; 13(4): 661–670. doi: 10.1007/s13311-016-0483-x.
- 52.** Chen Z, Venkat P, Seyfried D et al. Brain-heart interaction: cardiac complications after stroke. *Circ Res* 2017; 121(4): 451–468. doi: 10.1161/CIRCRESAHA.117.311170.
- 53.** Wittstein IS, Thiemann DR, Lima JAC et al. Neurohumoral features of myocardial stunning due to sudden emotional stress. *N Engl J Med* 2005; 352(6): 539–548. doi: 10.1056/NEJMoa043046.
- 54.** Schömig A. Catecholamines in myocardial ischemia. Systemic and cardiac release. *Circulation* 1990; 82(Suppl 3): II13–II22.