

doi: 10.48095/cccsnn202532

# Chronická zápalová demyelinizačná polyneuropatia a diabetes – výzva pre neurológov

## Chronic inflammatory demyelinating polyneuropathy and diabetes – a challenge for neurologists

### Súhrn

Chronická zápalová demyelinizačná polyneuropatia (CIDP) je získaná, imunitne sprostredkovaná neuropatia, spôsobená zápalom periférnych nervov a nervových koreňov. Jedná sa o najčastejšiu chronickú autoimunitnú polyneuropatiu, ktorá je stále poddiagnostikovaným ochorením. Ak sa dlhodobo nelieči alebo je liečená nesprávne, môže viesť k závažnému zneschopneniu s narušením jemnej motoriky, chôdze a celkovej mobility pacienta. CIDP býva asociovaná s viacerými ochoreniami ako sú diabetes mellitus, monoklonálne gamapatie, infekcia HIV, malignity či viaceré systémové ochorenia. V poslednej dobe pribúda referencií, že prevalencia CIDP má tendenciu byť vyššia u diabetikov, najmä u pacientov vo vyššom veku. Diagnostika CIDP u pacienta s diabetom je náročná, pretože superponované axonálne poškodenie pri možnej diabetickej neuropatii môže zakryť typické demyelinizačné elektrofyziologické nálezy. Na druhej strane diabetickej polyneuropatia môže spôsobiť zvýšenie hladiny proteínov v likvore. Vo vysvetlení asociácie týchto dvoch ochorení existuje stále viacero kontroverzií. Stále nemáme adekvátny diagnostický nástroj pre jasné definovanie CIDP u diabetika. Výzvou pre neurológov je práve identifikácia potenciálnych biomarkerov CIDP u diabetickeho pacienta, pretože CIDP je liečiteľné ochorenie.

### Abstract

Chronic inflammatory demyelinating polyneuropathy (CIDP) is an acquired, immune-mediated neuropathy caused by inflammation of peripheral nerves and nerve roots. It is the most common chronic autoimmune polyneuropathy, which is still considered underdiagnosed. If it remains untreated or improperly treated for a long time, it can lead to severe disability with impairment of the patient's fine motor skills, walking, and general mobility. CIDP may be associated with several diseases such as diabetes mellitus, monoclonal gammopathy, HIV infection, malignancies, or several systemic diseases. Recently, there have been several references that the prevalence of CIDP tends to be higher in diabetics, especially in older patients. Diagnosing CIDP in a patient with diabetes is challenging, because superimposed axonal damage in possible diabetic neuropathy can obscure typical demyelinating electrophysiological findings. On the other hand, diabetic polyneuropathy can cause elevated protein in cerebrospinal fluid. There are still many controversies in explaining the association of these two diseases. We still do not have an adequate diagnostic tool to clearly define CIDP in diabetic patients. The identifying a potential biomarkers of CIDP in diabetic patients is a challenge for neurologists, as CIDP is a treatable disease.

### Úvod

Chronická zápalová demyelinizačná polyradikuloneuropatia (CIDP) je získaná, imunitne sprostredkovaná polyneuropatia, spôsobená zápalom nervových koreňov a periférnych nervov a charakterizovaná segmentálnou demyelinizáciou a remyelinizáciou [1].

Je považovaná za poddiagnostikované ochorenie, ktoré môže viesť k závažnému zneschopneniu, pritom je dobre liečiteľné [2,3]. Prevalencia CIDP je odhadovaná na 0,67–10,3/100 000 – v závislosti od použitých metodík, incidencia je menej ako 1,0/100 000/rok [4,5].

Redakčná rada potvrdzuje, že rukopis práce splnil ICMJE kritéria pro publikace zaslané do biomedicínských časopisů.  
The Editorial Board declares that the manuscript met the ICMJE "uniform requirements" for biomedical papers.

**G. Hajaš**  
Neurologická klinika  
FSVaZ UKF a FN Nitra, Slovensko

✉  
**MUDr. Gabriel Hajaš, PhD.**  
Neurologická klinika  
FSVaZ UKF a FN Nitra  
Špitálska 6  
950 01 Nitra  
Slovensko  
e-mail: [hajas.gabo@gmail.com](mailto:hajas.gabo@gmail.com)

Přijato k recenzii: 26. 10. 2024  
Přijato do tisku: 22. 1. 2025

### Klíčové slová

chronická zápalová demyelinizačná polyneuropatia – diabetes mellitus – diabetickej polyneuropatia – elektromyografia – diagnostické kritériá – biomarkery – terapia

### Key words

chronic inflammatory demyelinating polyneuropathy – diabetes mellitus – diabetic polyneuropathy – electromyography – diagnostic criteria – biomarkers – treatment

**Tab. 1. Klinické kritériá pre CIDP – upravené podľa [6].****Typická CIDP****Splnené všetky kritériá:**

progresívna alebo relapsujúca, symetrická, proximálna a distálna svalová slabosť na DK a HK, senzitivne postihnutie aspoň na dvoch končatinách

vývoj príznakov trvá aspoň 8 týždňov

chýbanie alebo redukcia šlachových reflexov na všetkých končatinách

**CIDP varianty****Splnené jedno kritérium pre daný variant, ale ostatné ako pri typickej CIDP. Šlachové reflexy môžu byť normálne na nepostihnutých končatinách:**

distálna CIDP: Distálna porucha citlivosti, distálna svalová slabosť s prevahou na DK

multifokálna CIDP: multifokálny vzorec svalovej slabosti a poruchy citlivosti, zvyčajne asymetrický, s prevahou na HK, aspoň na dvoch končatinách

fokálna CIDP: porucha citlivosti a svalová slabosť iba na jednej končatine

motorická CIDP: svalová slabosť bez poruchy citlivosti

senzorická CIDP: porucha citlivosti bez svalovej slabosti

CIDP – chronická zápalová demyelinizačná polyneuropatia; DK – dolné končatiny; HK – horné končatiny

**Tab. 2. Elektrodiagnostické kritériá typickej CIDP – kritériá pre motorické vodivostné štúdie - upravené podľa [6].****1. Silno podporujúce demyelinizáciu (kritérium pre dg. CIDP):****Splnený aspoň 1 z nasledujúcich bodov a–g:**

(a) DML predĺžená  $\geq 50\%$  nad horný limit aspoň u 2 nervov (okrem syndrómu karpálneho tunela)

(b) redukovaná motorická RV  $\geq 30\%$  pod dolný limit aspoň 2 nervov

(c) predĺžená latencia F-vlny  $\geq 20\%$  nad horný limit aspoň u 2 nervov ( $\geq 50\%$  ampl distálneho CMAP  $< 80\%$  dolného limitu)

(d) chýbanie F-vlny aspoň u dvoch nervov (ak ampl distálneho CMAP  $\geq 20\%$  dolného limitu) + najmenej 1 parameter demyelinizácie u najmenej 1 ďalšieho nervu

(e) motorický blok vedenia:  $\geq 30\%$  redukcia ampl CMAP pri proximálnej stimulácii (okrem n.tibialis) a ampl distálneho CMAP  $\geq 20\%$  dolného limitu u 2 nervov; alebo u 1 nervu + najmenej 1 parameter demyelinizácie okrem chýbania F-vlny

(f) abnormálna časová disperzia:  $> 30\%$  predĺženie trvania CMAP pri proximálnej stimulácii oproti distálnej stimulácii u aspoň 2 nervov (najmenej  $100\%$  predĺženie u n. tibialis)

(g) predĺženie trvania CMAP pri distálnej stimulácii najmenej u 1 nervu + aspoň 1 ďalší parameter demyelinizácie u najmenej 1 ďalšieho nervu. Pri dolnom filtri 20 Hz: n. medianus  $> 7,4$  ms, n. ulnaris  $> 7,8$  ms, n. peroneus  $> 8,1$  ms, n. tibialis  $> 8,0$  ms

**2. Slabo podporujúce demyelinizáciu: (kritérium pre dg. možnej CIDP):****To isté ako v bode 1, ale iba u 1 nervu.**

ampl – amplitúda; CIDP – chronická zápalová demyelinizačná polyneuropatia; CMAP – sumačný svalový akčný potenciál; DML – distálna motorická latencia; RV – rýchlosť vedenia

CIDP). Typická CIDP je klinicky charakterizovaná relapso-remitujúcim alebo progresívnym priebehom (minimálne 8 týždňov) s vývojom symetrickej slabosti proximálnych a distálnych svalov, stratou citlivosti a zníženými alebo chýbajúcimi šlachovými reflexami. Varianty CIDP zdieľajú s typickou CIDP spoločné črty demyelinizácie a odpovede na imunitnú terapiu. Zaraďujeme tu distálny variant, multifokálny variant, ďalej fokálny, motorický a senzorický variant CIDP [6,8]. Zá-

kladom diagnostiky CIDP je splnenie kombinácie klinických, elektrodiagnostických a podporných kritérií. V tab. 1 uvádzame v súčasnosti platné klinické kritériá CIDP a v tab. 2 sumarizujeme elektrodiagnostické kritériá typickej CIDP [6]. Rozpoznanie CIDP je v niektorých prípadoch náročné, najmä pre heterogénnu povahu ochorenia [9–11]. Napriek enormnému pokroku doteraz neexistuje žiadny definitívny a spoľahlivý diagnostický marker pre CIDP. Viaceré och-

renia môžu byť asociované s CIDP ako sú diabetes mellitus (DM), monoklonálne gamapatie neurčitého významu (MGUS), IgM monoklonálna gamapatia bez anti-MAG (myelin-asociovaný glykoproteín) protilátok, infekcia HIV, chronická aktívna hepatitída či systémový lupus erytematosus [1,3,12–14].

V klinickej praxi sa čoraz častejšie stretávame so situáciou, kedy je CIDP diagnostikovaná u diabetika. Klinické aj elektrodiagnostické prejavy CIDP a diabetic-

kej neuropatie sú totiž v mnohom podobné a môžu sa navzájom prekrývať. Práca sa zaoberá kľúčovými aspektmi diagnostiky a manažmentu CIDP u pacientov s diabetom.

### Diabetes mellitus a diabetická neuropatia

Diabetická neuropatia (DN) je najčastejšou chronickou orgánovou komplikáciou DM. Jej výskyt závisí od dĺžky trvania DM a dlhodobej úrovne metabolickej kontroly [15]. V dôsledku pozvoľného nástupu DM 2. typu sa včasné symptómy DN často nerozpoznajú [16]. DN má viacero subtypov, ktoré majú odlišnú patofyziológiu a odlišný klinický obraz. Z viacerých klasifikačných systémov uvádzam delenie DN podľa P. K. Thomasa et al. z roku 1997, ktoré je dodnes široko akceptované [17]. Najčastejšou formou DN (cca 80 % prípadov) je diabetická symetrická, prevažne senzitivná polyneuropatia (DSPN), pri ktorej je poškodenie závislé na dĺžke nervových vlákien (length dependent) [17,18]. Existuje však celé spektrum menej častých symetrických, fokálnych a zmiešaných foriem DN (tab. 3) [17]. Ďalšou formou neuropatie, ktorá sa môže objaviť u diabetika, je CIDP.

### CIDP a diabetes mellitus

Z viacerých štúdií aj z klinickej praxe vieme, že CIDP a DM sa nezriedka vyskytujú súčasne. Možný vzťah medzi DM a CIDP a jeho klinický význam sú dlhodobo kontroverznou témou. Diagnostika CIDP u pacienta s DM je náročná, pretože na jednej strane superponované axonálne poškodenie môže zakryť elektrofyziologické nálezy CIDP, na druhej strane DN môže spôsobiť zvýšenie hladiny proteínov v likvore [19]. Viacero výskumov preukázalo, že výskyt CIDP je u diabetikov vyšší ako v bežnej populácii [19,20]. V roku 2016 kanadskí a americkí autori [21], vykonali rozsiahlu literárnu rešerš z databázy Pharmetrics Plus™ (roky 2009–2013). Prevalencia CIDP medzi nediabetickými pacientmi bola 6/100 000 osôb, naproti tomu prevalencia CIDP v populácii diabetikov bola 9-krát vyššia (54/100 000). V práci Doneddu et al. [22] bol DM takisto častejší (14 %) oproti celkovej európskej populácii. Pacienti s DM mali vyššie skóre disability, horšiu kvalitu života a horšiu odpoveď na liečbu ako CIDP pacienti bez DM.

V niektorých iných prácach sa asociácia medzi CIDP a DM nepotvrdila [23]. Väčšina autorov uvádza, že CIDP je častejšia u pacientov s DM 2. typu [24], zatiaľ čo iní to ne-

potvrdili [20]. V štúdií Dunnigana et al. [24] pacienti s CIDP a súčasným DM (DM-CIDP) vykazovali závažnejšiu axonopatiu, pravdepodobne v dôsledku príslušnej diabetickéj axonopatie. Na rozdiel od DPN pacientov (n = 56), DM-CIDP pacienti (n = 67) mali výraznejšie spomalenie vedenia motorických nervov, boli celkovo starší ( $65,1 \pm 13,7$  rokov vs.  $55 \pm 16$  rokov), mali závažnejšiu neuropatiu, kratšie trvanie DM a lepšiu glykemickú kontrolu v porovnaní s diabetickými pacientmi bez CIDP.

Čo sa týka možných spoločných patofyziologických mechanizmov medzi CIDP a DN, vládne tu značná neistota. Väčšina uznávaných autorov sa prikláňa k názoru, že DM pravdepodobne nebude hlavnou rizikovou kovariátou pre CIDP. Stále nie je jasné, či ide o kauzálny vzťah alebo náhodný jav [25,26].

### Ako rozlíšiť DM-CIDP od „čistej“ DSPN?

V klinickej praxi sa stretávame so situáciou, keď máme pred sebou pacienta – diabetika, s pomaly progredujúcou proximálnou aj distálnou svalovou slabosťou a prítomným demyelinizačným nálezom na EMG. Uvažujeme o možnej CIDP, vyšetrenie likvoru nám preukáže proteinocytologickú disociáciu. Vieme však, že zvýšenie proteínov v likvore býva aj u DSPN, a ešte častejšie u proximálnej diabetickéj amyotrofii. Ako v tejto situácii odlišíme DM-CIDP od DSPN?

DSPN je charakteristická včasným postihnutím tenkých vlákien, čo vedie k vzniku bolesti a dysestézií; až neskôr sú postihnuté hrubé vlákna, čo má za následok pocity stŕpnutia a stratu protektívnej citlivosti. Pri objektívnom vyšetrení pozorujeme distálne zhoršenie citlivosti na dotyk a pichnutie ostrým predmetom. Typická je prevaha senzitivného poškodenia nad motorickým, prítomné je poškodenie propriocepcie s následnou ataxiou, príznaky sú symetrické a progresia je pomalá. Výrazné motorické postihnutie býva až v pokročilých štádiách DSPN. Časté býva postihnutie autonómnych nervov [19,21,27–29].

Naproti tomu u CIDP je autoimunitný proces namierený primárne proti myelínu, ktorého hlavným nositeľom sú hrubé nervové vlákna. Tenké vlákna nebývajú výraznejšie postihnuté. Od tejto skutočnosti sa odvíja aj klinický obraz CIDP. Typický je rýchly progres motorickej slabosti, býva súčasne prítomná proximálna aj distálna slabosť, šlachové reflexy často úplne absentujú. V senzorickej

**Tab. 3. Klasifikácia diabetických neuropatií podľa F. K. Thomasa [17] – upravené.**

#### Hyperglykemická neuropatia

##### Symetrické polyneuropatie

distálna, prevažne senzitivná polyneuropatia  
autonómna neuropatia  
akútna bolestivá diabetická neuropatia  
pseudotabická neuropatia

#### Fokálne a multifokálne neuropatie

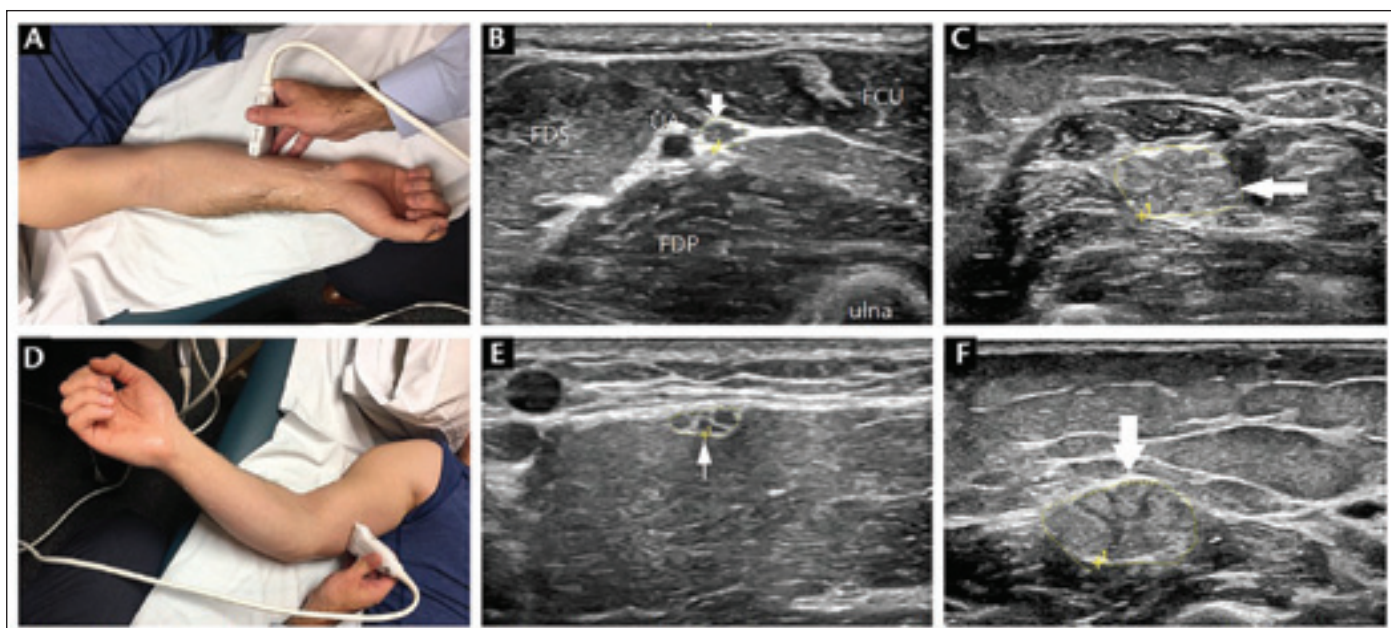
kraniálne neuropatie  
thorako-abdominálna neuropatia  
fokálne končatinové neuropatie  
proximálna diabetická amyotrofia

#### Zmiešané formy

oblasti dominuje postihnutie hlbokoj citlivosti (polohocit, pohybovit, vibračná citlivosť), z čoho plynie pomerne včasný vznik senzorickej ataxie. Bývajú akŕálne parestézie, naopak neuropatické bolesti a postihnutie autonómnych nervových vlákien je na rozdiel od DSPN veľmi zriedkavé [19,21,27,28].

Treba si položiť otázku: „Môže nám pri diferenciácii DM-CIDP od čistej DSPN pomôcť elektrofyziologické vyšetrenie?“ Vo viacerých štúdiách bolo preukázané, že stupeň demyelinizačných prejavov (predĺžené distálne motorické latencie, predĺžená/chýbajúca F vlna, časová disperzia sumačného svalového akčného potenciálu (CMAP) atď.) bol výraznejší v skupine DM-CIDP ako u čistej DSPN. Pacienti v DM-CIDP skupine boli starší, mali kratšie trvanie DM a lepšiu glykemickú kontrolu. Môžeme povedať, že ak daný diabetický pacient spĺňa EMG demyelinizačné kritériá pre CIDP, s vysokou pravdepodobnosťou ide o DM-CIDP a nie o DSPN. Ďalšie rozlišovacie kritérium je zvýšená časová disperzia distálneho CMAP, ktorá sa veľmi zriedka vyskytuje u axonálnych neuropatií [19,21,28,30,31].

V praxi sa môžeme stretnúť s potrebou diferenciálnej diagnostiky DM-CIDP a proximálnej diabetickéj amyotrofie (PDA). Tu je dôležitá asymetria nálezu pri PDA (asymetrická slabosť a hypotrofia stehna, absencia reflexov na jednej končatine). Býva aj obojstranná PDA, ale vždy je asymetrická a býva veľmi bolestivá [28,32–34]. Vyšetrenie likvoru nie je diagnostické, keďže aj u DM-CIDP aj u PDA býva hyperproteinorachia [28].



Obr. 1. USG vyšetrenie n. ulnaris. (A, D) USG sonda je priložená na pacientovom predlaktí alebo v strednej časti ramena. (B) Normálny pravý laktový nerv (prierez = 8 mm<sup>2</sup>) susediaci s UA na predlaktí možno porovnať so zväčšeným ľavým laktovým nervom (C) (prierez = 55 mm<sup>2</sup>) u pacienta s dlhotrvajúcou CIDP. (E) Normálny pravý laktový nerv (prierez = 11 mm<sup>2</sup>) v strednej časti ramena možno porovnať s výrazne zväčšeným ľavým laktovým nervom (F) (prierez = 75 mm<sup>2</sup>) pri dlhotrvajúcej CIDP.

CIDP – chronická zápalová demyelinizačná polyneuropatia; FCU – flexor carpi ulnaris; FDP – flexor digitorum profundus; FDS – flexor digitorum superficialis; UA – ulnárna artéria; USG – ultrasonografia

Fig. 1. USG scanning of the ulnar nerve. (A, D) Begin with the probe on the patient's forearm or middle upper arm. (B) A normal right ulnar nerve (cross-section = 8 mm<sup>2</sup>) adjacent to the UA in the forearm can be compared to the enlarged left ulnar nerve (C) (cross-section = 55 mm<sup>2</sup>) in a patients with longstanding CIDP. (E) A normal right ulnar nerve (cross-section = 11 mm<sup>2</sup>) in the mid-upper arm can be compared to a significantly enlarged left ulnar nerve (F) (cross-section = 75 mm<sup>2</sup>) in longstanding CIDP.

CIDP – chronic inflammatory demyelinating polyneuropathy; FCU – flexor carpi ulnaris; FDP – flexor digitorum profundus; FDS – flexor digitorum superficialis; UA – ulnar artery; USG – ultrasonography

Ďalším nástrojom na rozlíšenie DM-CIDP a DSPN je použitie neurozobrazovacích vyšetrení. Magneticko-rezonančná neurografia (MRN) brachiálneho a lumbosakrálneho plexu u CIDP pacientov môže zobrazit hypertrofiu, hyperintenzity a postkontrastný enhancement koreňov a nervov. Odlíšenie CIDP od proximálnej diabetickej amyotrofie prostredníctvom techník MR je predmetom ďalších diskusií [28,35].

V posledných rokoch pribúdajú práce o použití USG s vysokým rozlíšením na spresnenie diagnostiky viacerých neuropatií [36,37]. Vo všeobecnosti sú demyelinizačné neuropatie častejšie spojené so zväčšením nervov ako axonálne neuropatie, pretože UZ má schopnosť detekovať zápal resp. opuch nervov. Zväčšenie (zhrubnutie) nervov pri CIDP býva často regionálne resp. fokálne obmedzené a má odlišný vzorec echointenzity. Výsledky USG periférnych nervov pri DSPN bývajú heterogénne a zväčšenie nervov býva v porovnaní s CIDP miernejšie [38–40] (obr. 1) [41]. Biopsia nervu (n. suralis) sa v súčasnosti v rámci diagnostiky

CIDP vykonáva extrémne zriedka, je menej senzitívna aj špecifická ako elektrodiagnostika. Niektorí autori navrhujú v rámci diferenciálnej diagnostiky DM-CIDP a DSPN použiť metodiku korneálnej konfokálnej mikroskopie [42].

O presnejšiu identifikáciu DM-CIDP oproti DSPN sa pokúsili izraelskí autori [43], vo svojom algoritme navrhujú použiť kombináciu klinických, EMG a laboratórných parametrov. Niektorým parametrom podporujúcim CIDP a spochybňujúcim diagnózu DPN prisúdili pozitívnu (+) hodnotu (tab. 4); a parametrom, spochybňujúcim CIDP a podporujúcim DPN prisúdili (–) hodnotu (tab. 5). Hoci bol tento nástroj validovaný na malom počte pacientov (n = 57), dobre koreluje s kritériami The American Academy of Neurology (AAN) [44] ako aj kritériami European Federation of Neurological Societies (EFNS) pre CIDP [7].

Podľa celkového skóre autori definovali 4 úrovne istoty pre diagnózu CIDP u diabetika [43]:

- a) ≥ 11 bodov – diagnóza istá;
- b) 5–10 bodov – diagnóza pravdepodobná;

- c) 2–4 body – diagnóza možná;
- d) 0–1 bod – diagnóza nepravdepodobná.

V súčasnosti neexistujú žiadne špecifické diagnostické kritériá pre pacientov s DM-CIDP. Diagnostika je založená na zhodnotení klinických, elektrofyziologických a neurozobrazovacích vyšetrení v kombinácii s dg. kritériami pre CIDP. Zjednodušene sa dá povedať, že keď sa u pacienta subakútne vyvíja bezbolestná, progresívna, distálna a proximálna slabosť končatín, pri anamnesticky kratšom trvaní DM, treba uvažovať o diagnóze CIDP [6,7,14,28,33].

Pri vysokom podozrení na CIDP, najmä pri invalidizujúcej neuropatii, sa odporúča urobiť liečebný pokus – intravenózne imunoglobulín (IVIg) resp. kortikosteroidy (KS) [6,29,43]. Pacienti s DM-CIDP zvyčajne dobre reagujú na imunoterapiu a klinicky sa zlepšujú.

### Liečba CIDP pacientov s diabetom

V súčasnosti sa rozhodnutie o tom, ako liečiť CIDP u diabetikov, riadi liečbou CIDP bez DM [26]. Medzi postupy prvej voľby patria

**Tab. 4. Diagnostické kritériá CIDP u diabetika podľa Lotana et al. [43] – upravené.**  
Parametre podporujúce CIDP.

Parametre	Skóre
<b>1. Klinické</b>	
progresívna/relapsujúca motorická slabosť počas 2–6 mesiacov	+3
signifikantná proximálna motorická slabosť	+3
signifikantné postihnutie HK (či už symetrické alebo asymetrické)	+3
porucha hlbokovej citlivosti > povrchovej citl. (ak dominujú senzitivne prejavy)	+2
nedávny začiatok DM, relatívne dobre kompenzovaný	+1
<b>2. Elektrofyziologické</b>	
predĺžená distálna motorická latencia $\geq 50\%$ – najmenej u 2 nervov	+1
spomalená rýchlosť motorického vedenia $\leq 30\%$ – najmenej u 2 nervov	+1
predĺžená latencia F-vlny $\geq 20\%$ – najmenej u 2 nervov	+1
parciálny motorický blok vedenia (aspoň 50 % redukcia proximálneho oproti distálnemu CMAP); alebo abnormálna časová disperzia CMAP ( $> 30\%$ nárast trvania medzi proximálnym a distálnym CMAP)	+3
trvanie distálneho CMAP $\geq 9$ ms u aspoň 1 nervu + aspoň 1 ďalší typický „demyelinizačný“ parameter v aspoň 1 ďalšom nerve	+3
<b>3. Doplnkové</b>	
proteinorachia $\geq 2$ -násobok horného limitu	+2
asociované serologické biomarkery naznačujúce iné dysimunitné zápalové ochorenia (sedimentácia Ery, CRP, ANA, dsDNA, anti-Ro, anti-La, RF, paraproteín, atď.)	+1

ANA – antinukleárne protilátky; CIDP – chronická zápalová demyelinizačná polyradikuloneuropatia; CMAP – sumačný svalový akčný potenciál; CRP – C-reaktívny proteín; DM – diabetes mellitus; dsDNA – dvojvláknová deoxyribonukleová kyselina; Ery – erytrocyty; HK – horné končatiny; RF – reumatoidný faktor

**Tab. 5. Diagnostické kritériá CIDP u diabetika podľa Lotana et al. [43] – upravené**  
Parametre spochybňujúce CIDP.

Parametre	Skóre
<b>1. Klinické</b>	
pomaly progresívny priebeh ( $> 1$ rok)	-2
predominantne senzitivne symptómy naznačujúce postihnutie tenkých vlákien	-2
postihnutie kraniálnych nervov (okrem n. facialis) a/alebo postihnutie autonómnych nervov	-3
zachované hlboké šlachové reflexy	-3
<b>2. Elektrofyziologické</b>	
redukcia amplitúdy CMAP v disproporcii k rýchlosti motorického vedenia	-3
<b>3. Histológia</b>	
axonálna degenerácia bez dôkazu demyelinizácie	-2
dôkaz iných príčin neuropatií, ktoré sa môžu podobať CIDP (vaskulitída, sarkoidóza, amyloidóza)	-3

CIDP – chronická zápalová demyelinizačná polyneuropatia; CMAP – sumačný svalový akčný potenciál

IVIg a KS. Pri ich neúčinnosti prichádza do úvahy plazmaferéza (PF) alebo nasadenie niektorých imunomodulačných liečiv [6,28]. Existuje niekoľko štúdií, ktoré potvrdzujú, že DM-CIDP pacienti rovnako ako CIDP pacienti bez DM reagujú pozitívne na imu-

nologickú liečbu [20,45–47]. Existuje tendencia lekárov nasadzovať u pacientov s DM-CIDP ako prvú voľbu IVIg, kvôli obave pred možnou dekompenzáciou DM pri steroidnej liečbe. Táto tendencia však nie je jasne podložená evidence-based údajmi.

Aj podľa údajov Torontského pracoviska sa ako prvá voľba u CIDP aj DM-CIDP pacientov častejšie nasadzuje IVIg, až na druhom mieste KS [21].

V práci kanadských autorov z roku 2015 [47] sa porovnávala terapeutická odo-

zva u celkove 99 CIDP pacientov, 34 malo CIDP aj DM, 65 pacientov malo CIDP bez DM. Obe skupiny mali podobný stupeň terapeutickje odozvy. Zistili, že „výraznejší respondéri“ sa vyznačovali tým, že splňali celkovo viac AAN a EFNS/PNS kritérií a mali vyšší počet EMG demyelinizačných prejavov.

Pri voľbe imunomodulačnej liečby treba dodržať personalizovaný prístup a zvažovať komorbidity pacienta (arteriálna hypertenzia, osteoporóza, kardiálne ochorenia), vek, krátkodobú a dlhodobú účinnosť liečiv, ich nežiadúce účinky, jednoduchosť podania a cenu. IVIg by sme mali preferovať u ťažších foriem ochorenia, kde potrebujeme docieľiť rýchly efekt, u pacientov s komorbiditami, u starších pacientov, a v prípadoch kontraindikácií pre podanie KS. Nevýhodou IVIg môže byť vysoká cena a možné nežiadúce účinky (flu-like, cefalea, riziko tromboembolizmu) [48–50]. U mladších DM-CIDP pacientov bez komorbidít, s ľahším priebehom, môže byť voľbou perorálny prednison. KS sa treba vyhnúť pri slabej kontrole glykémie, infekcii, hyperadrenokorticisme a peptickým vrede. Je nutné monitorovať a riešiť nežiadúce účinky terapie (osteoporóza, obezita, katarakta, vredová choroba). O dlhodobom použití KS u DM-CIDP pacientov chýbajú rozsiahlejšie dáta z klinických štúdií [51,52].

Postupmi druhej voľby sú plazmaferéza (PF) a použitie imunosupresív a imunomodulancií. PF je náročná procedúra (prístrojové vybavenie, venózný prístup, riziká infekcie), ktorá má krátkodobú účinnosť a preto si vyžaduje opakovanú aplikáciu [50,51,53]. Čo sa týka účinnosti ďalších liekov (azathioprin, metotrexát, cyklosporín, cyklofosfamid, rituximab) u DM-CIDP, nám chýbajú akékoľvek údaje z klinických štúdií. Pre udržiavaciu liečbu DM-CIDP máme k dispozícii IVIg, subkutánne podávanie imunoglobulínu (SCIG) alebo (prednison), dávky liečiv majú byť prísne personalizované.

## Záver

Chronická zápalová demyelinizačná polyneuropatia je najlepšie liečiteľná neuropatia, ktorá sa môže vyskytnúť u diabetika. Aký je presný vzťah medzi diabetom a CIDP, zostáva kontroverzné. Viacerí uznávajú autori sú presvedčení, že DM môže byť rizikovým faktorom CIDP, chýbajú nám však dáta z randomizovaných štúdií.

Diagnostikovať CIDP u diabetika v dôsledku sprievodného axonálneho poškodenia, je často ťažké a nejednoznačné. Na DM-CIDP by sme mali myslieť vtedy, keď je

anamnesticky krátky vývoj svalovej slabosti, je prítomná výrazná proximálna slabosť, výrazné postihnutie horných končatín, jedná sa o DM 2. typu (často dobre kompenzovaný) s kratším trvaním. Obligátnou podmienkou je splnenie elektrofyziologických kritérií pre CIDP. Pacienti s koexistujúcou CIDP a DM majú podobné symptómy ako pacienti s „čistou“ CIDP, ale majú závažnejšiu poruchu rovnováhy a výraznejšie axonálne poškodenie.

Pri vysokom podozrení na CIDP treba zahájiť terapeutický test – IVIg alebo KS, pacienti dobre reagujú na imunomodulačnú liečbu, zlepšenie však môže byť menej výrazné a pomalšie. Na presné odlišenie DM-CIDP od DPN nám v súčasnosti chýbajú spoľahlivé biomarkery. Užitočným nástrojom v diagnostike môže byť použitie ultrasonografie periférnych nervov alebo MR neurografie. Ďalšou pomôckou je použitie algoritmu podľa Lotana et al. [43].

## Literatúra

- Gogia B, Rocha Cabrero F, Khan Suheb MZ et al. Chronic inflammatory demyelinating polyradiculoneuropathy. Treasure Island (FL): Statpearls Publishing 2024.
- Overell S, Wilson HJ. Chronic inflammatory polyradiculoneuropathy: classification and treatment. *Pract Neurol* 2006; 6: 102–110.
- Ehler E. Chronická zánětlivá demyelinizační polyradikuloneuropatie. *Cesk Slov Neurol N* 2018; 81(3): 252–265. doi: 10.14735/amcsnn2018252.
- Rajabally YA, Simpson BS, Beri S et al. Epidemiologic variability of chronic inflammatory demyelinating polyneuropathy with different diagnostic criteria: study of a UK population. *Muscle Nerve* 2009; 39(4): 432–438. doi: 10.1002/mus.21206.
- Broers MC, Bunschoten C, Nieboer D et al. Incidence and prevalence of chronic inflammatory demyelinating polyradiculoneuropathy: a systematic review and meta-analysis. *Neuroepidemiology* 2019; 52(3–4): 161–172. doi: 10.1159/000494291.
- Van den Bergh PYK, van Doorn PA, Hadden RDM et al. European academy of neurology/peripheral nerve society guideline on diagnosis and treatment of chronic inflammatory demyelinating polyradiculoneuropathy: report of a joint task force-second revision. *Eur J Neurol* 2021; 28(11): 3556–3583. doi: 10.1111/ene.14959.
- Joint Task Force of the EFNS and the PNS. European Federation of Neurological Societies/Peripheral Nerve Society Guideline on management of chronic inflammatory demyelinating polyradiculoneuropathy: report of a joint task force of the European Federation of Neurological Societies and the Peripheral Nerve Society – first revision. *J Peripher Nerv Syst* 2010; 15(1): 1–9. doi: 10.1111/j.1529-8027.2010.00245.x.
- Lewis RA, van Doorn PA, Sommer C. Tips in navigating the diagnostic complexities of chronic inflammatory demyelinating polyradiculoneuropathy. *J Neurol Sci* 2022; 443: 120478. doi: 10.1016/j.jns.2022.120478.
- Jann S, Bramero MA, Beretta S et al. Diagnostic value of sural nerve matrix metalloproteinase-9 in diabetic patients with CIDP. *Neurology* 2003; 61(11): 1607–1610. doi: 10.1212/01.wnl.0000096174.86850.7f.

- Latov N. Biomarkers of CIDP in patients with diabetes or CMT1. *J Peripher Nerv Syst* 2011; 16(Suppl 1): 14–17. doi: 10.1111/j.1529-8027.2011.00299.
- Sommer C, Toyka K. Nerve biopsy in chronic inflammatory neuropathies: in situ biomarkers. *J Peripher Nerv Syst* 2011; 16(Suppl 1): 24–29. doi: 10.1111/j.1529-8027.2011.00301.x.
- Andrusiów S, Pawlak Z, Stańczykiewicz B et al. Chronic inflammatory demyelinating polyradiculoneuropathy in patients with diabetes mellitus – treatment with intravenous immunoglobulins: a systematic review. *Biomed Pharmacother* 2023; 164: 114974. doi: 10.1016/j.biopha.2023.114974.
- Cocito D, Durelli L, Isoardo G. Different clinical, electrophysiological and immunological features of CIDP associated with paraproteinaemia. *Acta Neurol Scand* 2003; 108(4): 274–280. doi: 10.1034/j.1600-0404.2003.00127.x.
- Chen Y, Tang X. Chronic inflammatory demyelinating polyradiculoneuropathy in association with comorbid diseases: identification and management. *Front Immunol* 2022; 13: 890142. doi: 10.3389/fimmu.2022.890142.
- Tesfaye S, Stevens LK, Stephenson JM et al. Prevalence of diabetic peripheral neuropathy and its relation to glycaemic control and potential risk factors: the EURODIAB IDDM Complication Study. *Diabetologia* 1996; 39(11): 1377–1384. doi: 10.1007/s001250050586.
- Russell JW, Zilliox LA. Diabetic neuropathies. *Continuum* 2014; 20(5): 1226–1240. doi: 10.1212/01.CON.0000455884.29545.d2.
- Thomas PK. Classification, differential diagnosis, and staging of diabetic peripheral neuropathy. *Diabetes* 1997; 46 (Suppl. 2): S54–S57. doi: 10.2337/diab.46.2.s54.
- Pirart J. Diabetes mellitus and its degenerative complications: a prospective study of 4,400 patients observed between 1947 and 1973. *Diabete Metab* 1977; 3(2): 97–107.
- Gorson KC, Ropper AH, Adelman LS et al. Influence of diabetes mellitus on chronic inflammatory demyelinating polyneuropathy. *Muscle Nerve* 2000; 23(1): 37–43. doi: 10.1002/(sici)1097-4598(200001)23:1<37::aid-mus5>3.0.co;2-9.
- Sharma KR, Cross J, Farronay O et al. Demyelinating neuropathy in diabetes mellitus. *Arch Neurol* 2002; 59(5): 758–765. doi: 10.1001/archneur.59.5.758.
- Bril V, Blanchette CM, Noone JM et al. The dilemma of diabetes in chronic inflammatory demyelinating polyneuropathy. *J Diabetes Complications* 2016; 30(7): 1401–1407. doi: 10.1016/j.jdiacomp.2016.05.007.
- Doneddu PE, Cocito D, Manganeli F et al. The Italian CIDP database study group. Frequency of diabetes and other comorbidities in chronic inflammatory demyelinating polyradiculoneuropathy and their impact on clinical presentation and response to therapy. *J Neurol Neurosurg Psychiatry* 2020; 91(10): 1092–1099. doi: 10.1136/jnnp-2020-323615.
- Dyck PJB, Engelstad JK, Norell JE et al. Inflammatory neuropathies in diabetes mellitus: the radiculoplexus neuropathies and diabetic CIDP. *J Peripher Nerv Syst* 2010; 15: 241–293.
- Dunnigan SK, Ebadi H, Breiner A et al. Comparison of diabetes patients with „demyelinating“ diabetic sensorimotor polyneuropathy to those diagnosed with CIDP. *Brain Behav* 2013; 3(6): 656–663. doi: 10.1002/brb3.177.
- Knopp M, Rajabally YA. Common and less common peripheral nerve disorders associated with diabetes. *Curr Diabetes Rev* 2012; 8(3): 229–236. doi: 10.2174/157339912800564034.
- Laughlin RS, Dyck PJ, Melton LJ 3rd et al. Incidence and prevalence of CIDP and the association of diabetes mellitus. *Neurology* 2009; 73(1): 39–45. doi: 10.1212/WNL.0b013e3181a4ea47.
- McLeod JG, Tuck RR. Disorders of the autonomic nervous system: part 2. Investigation and treat-

- ment. *Ann Neurol* 1987; 21(6): 519–529. doi: 10.1002/ana.410210602.
- 28.** Rajabally YA, Stettner M, Kieseier BC et al. CIDP and other inflammatory neuropathies in diabetes – diagnosis and management. *Nat Rev Neurol* 2017; 13(10): 599–611. doi: 10.1038/nrneurol.2017.123.
- 29.** Rajabally YA, Peric S, Cobeljic M et al. Chronic inflammatory demyelinating polyneuropathy associated with diabetes: a European multicentre comparative re-appraisal. *J Neurol Neurosurg Psychiatry* 2020; 91(10): 1100–1104. doi: 10.1136/jnnp-2020-322971.
- 30.** Abraham A, Breiner A, Katzberg HD et al. Treatment responsiveness in CIDP patients with diabetes is associated with unique electrophysiological characteristics, and not with common criteria for CIDP. *Expert Rev Clin Immunol* 2015; 11(4): 537–546. doi: 10.1586/1744666X.2015.1018891.
- 31.** Stewart JD, McKelvey R, Durcan L et al. Chronic inflammatory demyelinating polyneuropathy (CIDP) in diabetics. *J Neurol Sci* 1996; 142(1): 59–64. doi: 10.1016/0022-510x(96)00126-8.
- 32.** Bednařík J, Ambler Z, Růžička E a kol. *Klinická neurologie – speciální část II*. Triton 2010.
- 33.** Valentin M, Coultas R, Sottile E. Chronic inflammatory demyelinating polyneuropathy (CIDP) in diabetes mellitus: a diagnostic dilemma. *Cureus* 2022; 14(5): e25332. doi: 10.7759/cureus.25332.
- 34.** Albers JW, Jacobson RD, Smyth DL. Diabetic amyotrophy: from the basics to the bedside. *Eur Med J* 2020; 5(1): 94–103. doi: 10.33590/emj/19-00163.
- 35.** Shibuya K, Sugiyama A, Ito S et al. S. Reconstruction magnetic resonance neurography in chronic inflammatory demyelinating polyneuropathy. *Ann Neurol* 2015; 77(2): 333–337. doi: 10.1002/ana.24314.
- 36.** Padua L, Martinoli C, Pazzaglia C et al. Intra- and internerve cross-sectional area variability: new ultrasound measures. *Muscle Nerve* 2012; 45(5): 730–733. doi: 10.1002/mus.23252.
- 37.** Walker FO, Cartwright MS, Alter KE et al. Indications for neuromuscular ultrasound: expert opinion and review of the literature. *Clin Neurophysiol* 2018; 129(12): 2658–2679. doi: 10.1016/j.clinph.2018.09.013.
- 38.** Zaidman CM, Al-Lozi M, Pestronk A. Peripheral nerve size in normals and patients with polyneuropathy: an ultrasound study. *Muscle Nerve* 2009; 40(6): 960–966. doi: 10.1002/mus.21431.
- 39.** Grimm A, Heiling B, Schumacher U et al. Ultrasound differentiation of axonal and demyelinating neuropathies. *Muscle Nerve* 2014; 50(6): 976–983. doi: 10.1002/mus.24238.
- 40.** Breiner A, Qrimli M, Ebadi H et al. Peripheral nerve high-resolution ultrasound in diabetes. *Muscle Nerve* 2017; 55(2): 171–178. doi: 10.1002/mus.25223.
- 41.** Cartwright MS, Lee H. *Neuromuscular notes: neuromuscular ultrasound in polyneuropathy*. Boston MA: Practical Neurology 2020
- 42.** Fleischer M, Lee I, Erdlenbruch F et al. Corneal confocal microscopy differentiates inflammatory from diabetic neuropathy. *J Neuroinflammation* 2021; 18(1): 89. doi: 10.1186/s12974-021-02130-1.
- 43.** Lotan I, Hellman MA, Steiner I. Diagnostic criteria of chronic inflammatory demyelinating polyneuropathy in diabetes mellitus. *Acta Neurol Scand* 2015; 132(4): 278–283. doi: 10.1111/ane.12394.
- 44.** Research criteria for diagnosis of chronic inflammatory demyelinating polyneuropathy (CIDP). Report from an Ad Hoc Subcommittee of the American Academy of Neurology AIDS Task Force. *Neurology* 1991; 41(5): 617–618.
- 45.** Cocito D, Ciaramitaro P, Isoardo G et al. Intravenous immunoglobulin as first treatment in diabetics with concomitant distal symmetric axonal polyneuropathy and CIDP. *J Neurol* 2002; 249(6): 719–722. doi: 10.1007/s00415-002-0698-0.
- 46.** Jann S, Brammer MA, Facchetti D et al. Intravenous immunoglobulin is effective in patients with diabetes and with chronic inflammatory demyelinating polyneuropathy: long term follow-up. *J Neurol Neurosurg Psychiatry* 2009; 80(1): 70–73. doi: 10.1136/jnnp.2008.149013.
- 47.** Dunnigan SK, Ebadi H, Breiner A et al. The characteristics of chronic inflammatory demyelinating polyneuropathy in patients with and without diabetes – an observational study. *PLoS One* 2014; 9(2): e89344. doi: 10.1371/journal.pone.0089344.
- 48.** Ayyar DR, Sharma KR. Chronic inflammatory demyelinating polyradiculoneuropathy in diabetes mellitus. *Curr Diab Rep* 2004; 4(6): 409–412. doi: 10.1007/s11892-004-0048-y.
- 49.** Sharma KR, Cross J, Ayyar DR et al. Diabetic demyelinating polyneuropathy responsive to intravenous immunoglobulin therapy. *Arch Neurol* 2002; 59(5): 751–757. doi: 10.1001/archneur.59.5.751.
- 50.** Špalek P, Kurča E, Cibulčík F et al. Epidemiológia, diagnostika a liečba CIDP v SR. *Cesk Slov Neurol N* 2018; 81/114(6): 724.
- 51.** Bednařík J. Chronická zánětlivá demyelinizační neuropatie. *Neurol Praxi* 2016; 17(1): 16–21.
- 52.** Eftimov F, Vermeulen M, van Doorn PA et al. Long-term remission of CIDP after pulsed dexamethasone or short-term prednisolone treatment. *Neurology* 2012; 78(14): 1079–1084. doi: 10.1212/WNL.0b013e31824e8f84.
- 53.** Münch C, Anagnostou P, Meyer R et al. Rituximab in chronic inflammatory demyelinating polyneuropathy associated with diabetes mellitus. *J Neurol Sci* 2007; 256(1–2): 100–102. doi: 10.1016/j.jns.2007.02.027.

Tento článok rozšírený o kazuistiky naleznete na webu csnn.eu.