proLékaře.cz | 10.2.2026

doi: 10.48095/cccsnn202522

Doporučení pro použití arterial spin labeling v rámci klinického neurozobrazování

Recommendations for the use of arterial spin labeling in clinical neuroimaging

Redakční rada potvrzuje, že rukopis práce splnil ICMJE kritéria pro publikace zasílané do biomedicínských časopisů.
The Editorial Board declares that the manuscript met the ICMJE "uniform requirements" for biomedical papers.

Y. Prysiazhniuk[1,2], D. Kala[1], Z. Holubová[2], B. Jurášek[2], L. Michal[1], J. Šanda[2], P. Janský[3], J. Tintěra[4], J. Petr[5,6], M. Kynčl[2], J. Otáhal[1]

[1] Ústav patologické fyziologie, 2. LF UK, Praha
[2] Klinika zobrazovacích metod 2. LF UK a FN Motol, Praha
[3] Neurologická klinika 2. LF UK a FN Motol, Praha
[4] Pracoviště radiodiagnostiky a intervenční radiologie, IKEM, Praha
[5] Helmholtz-Zentrum Dresden-Rossendorf, Institute of Radiopharmaceutical Cancer Research, Drážďany, Německo
[6] Department of Radiology and Nuclear Medicine, Amsterdam Neuroscience, Amsterdam University Medical Center, Location VUmc, Amsterdam, Nizozemsko

✉
prof. MUDr. Jakub Otáhal, Ph.D.
Ústav patologické fyziologie
2. LF UK
Plzeňská 311
150 06 Praha 5
e-mail: jakub.otahal@lfmotol.cuni.cz

Přijato k recenzi: 6. 9. 2024
Přijato do tisku: 12. 12. 2024

Souhrn

Arterial spin labeling (ASL) je neinvazivní metoda MR využívaná k zobrazení mozkové perfuze. S rostoucími obavami týkajícími se používání kontrastních látek obsahujících gadolinium a zároveň významnými technickými pokroky v implementaci ASL se tato metoda stává středem zájmu různých diagnostických aplikací. V přehledovém článku se zaměřujeme na seznámení čtenářů se základy implementace sekvence ASL v neuroradiologii, diskutujeme optimální parametry skenování pro dosažení nejlepší kvality a přesnosti interpretace dat a poskytujeme přehled diagnostických aplikací v oblastech cerebrovaskulárních onemocnění, neuroonkologie, epilepsie a neurodegenerace. Kromě toho představujeme ukázkové radiologické případy a komentujeme potenciální budoucí vývoj neinvazivních ASL metod.

Abstract

Arterial spin labeling (ASL) is a non-invasive MRI method used to image cerebral perfusion. Given increasing concerns regarding the use of gadolinium-based contrast agents and significant technical advancements in ASL implementation, the method is gaining attention in various diagnostic applications. This review article aims to familiarize readers with the fundamentals of ASL sequence implementation in neuroradiology, discuss optimal scanning parameters for achieving the highest quality and accuracy in data interpretation, and provide an overview of its diagnostic applications in the areas of cerebrovascular diseases, neuro-oncology, epilepsy, and neurodegeneration. Furthermore, we present illustrative radiological cases and explore the potential future developments of non-invasive ASL techniques.

Klíčová slova

perfuzní zobrazování – neurozobrazování – zobrazování magnetickou rezonancí

Key words

perfusion imaging – neuroimaging – magnetic resonance imaging

proLékaře.cz | 10.2.2026

Úvod

Metoda arterial spin labeling (ASL neboli značení arteriálního spinu) je metodou pokročilého nekontrastního zobrazování MR, která mapuje perfuzi (průtok krve) vybraným orgánem, nejčastěji mozkem [1]. Metoda byla původně experimentálně vyvinuta na začátku 90. let a byla inspirována zejména přístupem zobrazování „steady state" perfuze u ^{15}O-H_2O-PET [2], které zůstává zlatým standardem. Princip ^{15}O-H_2O-PET spočívá v měření regionálního průtoku krve pomocí radioaktivně značené vody (^{15}O-H_2O) a detekci emitovaného záření pomocí PET. V následujících letech bylo ASL adaptováno pro klinické využití [3]. Od svého vzniku prošla metoda významným vývojem, který byl podpořen i technickým pokrokem v oblasti MR, např. zvýšenou dostupností 3T skenerů a vícekanálových hlavových cívek. ASL je aktuálně dostupné u všech předních komerčních dodavatelů přístrojů MR [4] a postupně získává na významu při klinickém hodnocení patologií mozku, konkrétně mozkových nádorů, neurovaskulárních a neurodegenerativních onemocnění a epilepsie [5]. Záměrem tohoto článku je představit základní principy metody ASL, podrobně vysvětlit nastavení pro její optimální využití a následně ukázat praktická klinická využití a indikace.

Perfuzní MR

V klinické praxi se nejčastěji využívají dvě metody perfuzního zobrazování MR: Dynamic Susceptibility Contrast (DSC) a ASL. Hlavní rozdíl DSC oproti ASL je nutnost použití intravenózně podávané kontrastní látky na bázi gadolinia, která díky svým paramagnetickým vlastnostem způsobuje náhlou změnu T2(*)-váženého signálu [6]. Sledování dynamické změny signálu při průchodu látky tkání umožňuje měřit perfuzi s relativně vysokým poměrem signálu k šumu [7] v porovnání s perfuzním měřením ASL. DSC má oproti ASL výhodu v možnosti získat kvantitativní údaje o průtoku krve v reálném čase s vyšším prostorovým a časovým rozlišením, ASL je pak omezeno nižší citlivostí a delšími časovými nároky na snímání (~5 min u ASL oproti ~2 min u DSC). Nicméně analýza mozkové perfuze s využitím kontrastní látky (DSC) má několik nevýhod:

ASL sekvence	PASL	CASL	PCASL
Implementace pulzů		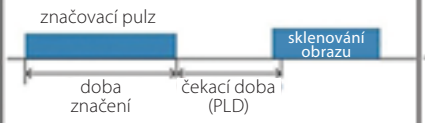	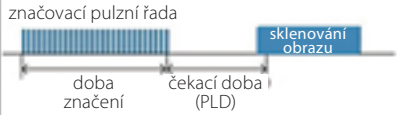
Schéma značení/čtení	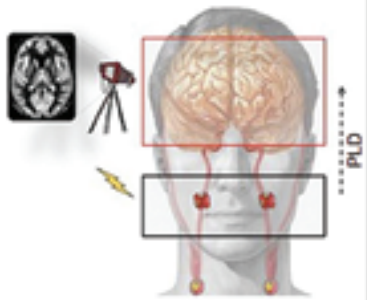	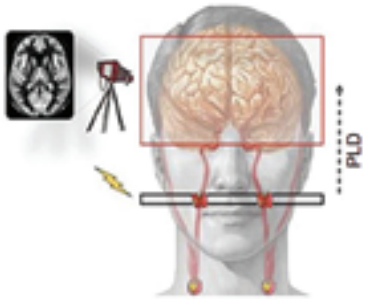	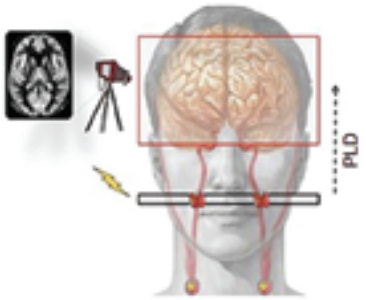
Výhody	kratší RF pulz = nižší ukládání energie kratší časy značení a čtení	lepší kvalita obrazu	lepší kvalita obrazu než PASL a menší ukládání energie než CASL
Nevýhody	horší kvalita obrazu – méně signálu kvůli krátkému značovacímu pulzu	vyšší ukládání energie = zahřívání tkáně, nepohodlí pacienta	**doporučená implementace ASL**
Typické nastavení	TR ~3–4 s doba značení ~700–900 ms čekací doba ~1 600–2 000 ms vzdálenost značovacího objemu: 2–4 cm od nejnižšího řezu	TR ~4–5 s doba značení ~1 800–2 000 ms čekací doba ~1 800–2 000 ms vzdálenost značovacího řezu: 5–10 cm od nejnižšího řezu	

Obr. 1. Přehled technik ASL – PASL, CASL, PCASL. Malé červené kruhy v oblasti karotických tepen označují vodíkové atomy, které jsou označeny pulzem v označovacím objemu/řezu. Ostatní extracerebrální tepny jsou také označeny, ale nejsou zde zobrazeny. Adaptováno se svolením autora [16].

ASL – arterial spin labeling; CASL – continuous ASL; PASL – pulsed ASL; PCASL – pseudo-continuous ASL; PLD – post-labeling delay; RF – radiofrekvenční; TR – repetition time

Fig. 1. Overview of ASL Techniques - PASL, CASL, PCASL. Small red circles in the area of carotid arteries indicate hydrogen atoms that are labeled by a pulse in the labeling volume/slice. Other extracerebral arteries are also labeled, but are not shown here. Adapted with permission [16].

ASL – arterial spin labeling; CASL – continuous ASL; PASL – pulsed ASL; PCASL – pseudo-continuous ASL; PLD – post-labeling delay; RF – radiofrequency; TR – repetition time

proLékaře.cz | 10.2.2026

1. **Zdravotní rizika:** intravenózní použití kontrastních látek na bázi gadolinia může být spojeno s rizikem alergických reakcí a potenciální nefrotoxicity, zejména u pacientů s poruchou funkce ledvin [8]. U lineárních nosičů bylo popsáno dlouhodobé ukládání gadolinia především v globus pallidus a nucleus dentatus [9]. Evropská léková agentura proto od roku 2007 doporučuje diagnostické použití pouze makrocyklických kontrastních látek na bázi gadolinia, které jsou považovány za bezpečnější díky vyšší stabilitě a nižšímu riziku uvolnění gadolinia do organizmu. Nicméně, stále chybí publikované výsledky randomizovaných prospektivních studií ohledně bezpečnosti makrocyklických kontrastních látek, které v současnosti probíhají, a čeká se na jejich hodnocení Úřadem pro kontrolu potravin a léčiv (Food and Drug Administration; FDA) [10]. Při intravenózních aplikacích kontrastních látek u dětí, těhotných žen a pacientů s poruchou funkce ledvin je tak třeba dbát zvýšené opatrnosti [11].
2. **Nepohodlí pacientů** spojené s intravenózní aplikací kontrastní látky [12] hraje roli také z hlediska kvality získaných dat, protože může způsobit pohybové artefakty, zejména u dětských pacientů, a zkomplikovat tak kvantitativní analýzu [13].
3. **T2* artefakty** v okolí tkáňového rozhraní, které výrazně ovlivňují kvantifikaci perfuzních parametrů DSC v oblastech nekróz, na rozhraní vzduch-tkáň a kost-tkáň (např. u báze lebky) [14].
4. **Vyšší náklady** jsou způsobeny jak cenou kontrastní látky, tak i vyššími osobními náklady, které jsou dány požadavky na složení zdravotnického týmu definovaným ve vyhlášce č. 55/2011 Sb.
5. **Negativní ekologické dopady:** antropogenní gadolinium bylo detekováno ve světových vodních zdrojích, vč. podzemních vod, jezer a městské vody z vodovodu [15].
6. **Složitější implementace v praxi:** vyžaduje využití podání kontrastní látky synchronizovanou infuzní pumpou a především koordinovanou spolupráci a zkušenosti MR radiologických asistentů.

Měření bez exogenní kontrastní látky pomocí ASL umožňuje navíc měření perfuze i u zdravých dobrovolníků, a to i opakovaně (longitudinálně). Longitudinální měření umožňuje preciznější a zejména jednodušší sledování časového vývoje patologií a rovněž porovnání s kontrolními skupinami. I z těchto důvodů je rostoucí zájem o validaci a rozšíření metody ASL do běžné klinické praxe.

Implementace ASL

Základním principem metody ASL je endogenní značení spinů vodíku v krvi zásobující sledovaný orgán (nejčastěji mozek) a analýza změn signálu v tkáni v době, kdy označený vodík protéká cévním systémem orgánu. Perfuzí vážený obraz vzniká odečtením obrazu s označenými spiny od kontrolního obrazu, který se naskenuje stejným způsobem, ale bez označení spinů. Vzhledem k tomu, že mozková perfuze standardně za 1 s obmění přibližně 1 % molekul vody obsažených v mozku, obvyklá změna signálu v označeném obrazu je oproti kontrolnímu přibližně 2 %. Proto se doporučuje opakované měření párů označených a kontrolních obrazů pro zlepšení kvality výsledného obrazu. Pro kvantifikaci typického perfuzního parametru průtoku krve mozkem (cerebral blood flow; CBF) je rovněž nezbytné změřit obraz M0 (rovnovážná magnetizace), aby se získala rovnovážná hodnota magnetizace krve pro normalizaci perfuzí váženého obrazu.

Varianty a parametry ASL

Arterial spin labeling má různé technické implementace sekvence – PASL (pulsed ASL) a PCASL (pseudo-continuous ASL) (obr. 1) [16]. Označení spinů se provádí pomocí radiofrekvenčních inverzních pulzů, přičemž u metody PCASL se obvykle vybírá oblast jejich aplikace v okolí obratlů C2/C3, ideálně v rovině kolmé na krční tepnu (obr. 2) [5]. U metody PASL se volí 15–20 cm dlouhá oblast značení, která je umístěna 2–4 cm pod oblastí snímání. Délka značení je doporučena 1 800–2 000 ms pro dospělé u metod PCASL, zatímco u metod PASL je téměř okamžitá. „Čekací" doba po označení spinů a před snímáním, označovaná jako post-labeling delay (PLD), je doporučena v rozsahu 1 800–2 000 ms u PCASL a 1 600–2 000 ms u PASL. Kontrolní obraz se pořizuje pomocí stejného nastavení, ale bez značení spinů inverzními pulzy.

Výpočet CBF se doporučuje provést dle článku autorů Alsop et al. [4]. Standardní sekvence výrobců skenerů zpravidla umožňují výpočet CBF map, ale algoritmy pro tento výpočet nejsou volně dostupné, což znemožňuje ověřit jejich shodu s publikovanými doporučeními. Z našich zkušeností se výsledky v některých případech liší od těch získaných doporučenými nástroji. Proto při kvantitativním hodnocení CBF, např. v longitudinálních studiích nebo při porovnání s normativními hodnotami, doporučujeme použít externí nástroje a rekonstrukční algoritmy. Před zavedením ASL do klinické praxe je také vhodné ověřit kompatibilitu archivačního formátu se skenerem a pokročilým postprocessingem. Pro relativní porovnání perfuze mezi regiony, např. při vizuální identifikaci hypoperfundovaných oblastí, lze při správném nastavení PLD využít základní rekonstrukční algoritmus výrobce. Existuje několik nástrojů na zpracování dat z ASL. Mezi nejvíc používané patří ExploreASL [17], FSL BASIL [18], nordicIce, Quantifiphyse a další. Více informací o dostupných nástrojích a další výukové materiály a přehled terminologie se nalézá ve zdrojích iniciativy ISMRM OSIPI (Open Science Initiative for Perfusion Imaging) [19].

Jeden z hlavních předpokladů perfuzního modelu ASL je, že PLD musí být delší než doba průchodu označeného spinu tepnou do sledované tkáně, jinak metoda ztrácí na spolehlivosti. Označený spin začíná okamžitě relaxovat s T1 časem krve (přibližně 1 650 ms v 3T poli), což významně ovlivňuje kvalitu výsledných obrazů. Kvůli relativně krátkému T1 času krve je důležité provádět ASL před případným podáním kontrastní látky, která díky paramagnetickým vlastnostem T1 krve ještě více zkracuje. Pro zvýšení spolehlivosti měřené perfuze je také možné skenování s několika různými PLD, což umožňuje lepší modelování časového profilu signálu a předchází artefaktům při zpomaleném průchodu krve tepnou, např. při stenózách nebo okluzích. Dalším přístupem ke zlepšení kvality obrazu je potlačení signálu ze statické tkáně (background suppression) pomocí série radiofrekvenčních pulzů mezi značením a odečtem obrazu.

Artefakty ASL

Pro správnou interpretaci perfuzních skenů je nutná znalost možných artefaktů specifických pro ASL, které mohou významně ovlivnit diagnostické hodnocení. Rozlišujeme artefakty, které vznikají během značení spinů, průchodu spinů tepnou a během snímání [20].

Artefakty značení:

- Selhání značení spinů v tortuozních cévách kvůli špatně naplánované rovině značení, které se projevuje jako nižší nebo úplně chybějící perfuzní signál v odpovídajícím vaskulárním teritoriu.

proLékaře.cz | 10.2.2026

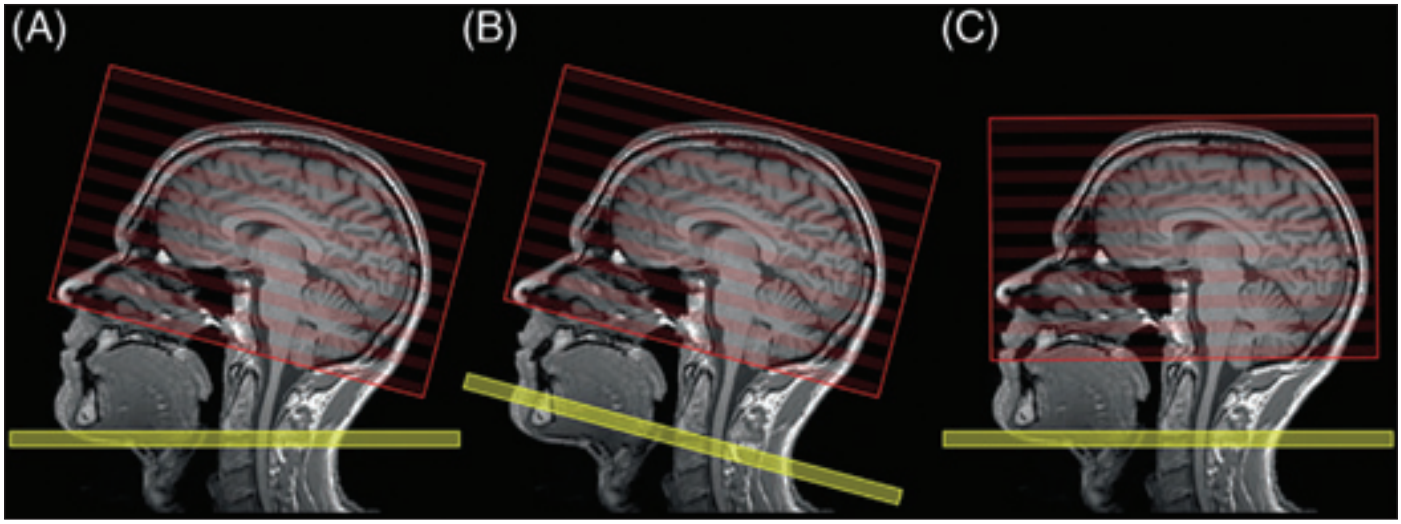

Obr. 2. Plánování sekvence arterial spin labeling. V (A) je značící rovinu (žlutá) a skenovací objem (červený) možné volně nastavovat. V tomto ideálním případě by měla být značící rovina umístěna kolmo na karotické tepny v oblasti C2/C3 a skenovací objem podél linie AC-PC v souladu s jinými používanými transverzálními sekvencemi. V (B) a (C) není možné značící rovinou a obrazovým objemem jednotlivě pohybovat. V (B) odpovídá orientace obrazového objemu standardní orientaci (tj. linii AC-PC) a může být snadněji porovnávána s jinými konvenčními sekvencemi MR. Nicméně musí se počítat se případnou falešnou hypoperfuzi způsobenou odlišnou účinností značení mezi přední a zadní cirkulací. V (C) se orientace obrazového objemu odchyluje od linie AC-PC, ale účinnost značení by měla zůstat optimální. Ideálně by měla být použita možnost (A), jinak rozhodnutí mezi (B) a (C) závisí na záměru konkrétního případu. Obrázek je převzatý se svolením autora [5].

AC-PC – přední komisura – zadní komisura

Fig. 2. Planning arterial spin labeling acquisition. In (A), the labeling plane (yellow) and scanning volume (red) can be adjusted freely. Ideally, the labeling plane should be positioned perpendicular to the carotid arteries at the C2/C3 level, and the scanning volume should align with the AC-PC line, consistent with other commonly used transverse sequences. In (B) and (C), the labeling plane and imaging volume cannot be moved individually. In (B), the orientation of the imaging volume corresponds to the standard orientation (i.e., AC-PC line) and can be more easily compared with other conventional MR sequences. However, one must account for potential false hypoperfusion caused by different labeling efficiency between the anterior and posterior circulations. In (C), the orientation of the imaging volume deviates from the AC-PC line, but the labeling efficiency should remain optimal. Ideally, option (A) should be used; otherwise, the choice between (B) and (C) depends on the specific case's objectives. The figure is adapted with permission [5].

AC-PC – anterior commissure – posterior commissure

- Označování spinů v mozkomíšním moku, který se přesouvá do skenovaného objemu, a tím vzniká falešný perfuzní signál v perimedulárním prostoru.

Artefakty průchodu spinů:

- Artefakt doby průchodu tepnou (arterial transit time) vzniká v případě, kdy byl obraz naskenován před perfuzí označených spinů do tkáně a signál zůstává výrazný hlavně v přívodných cévách, většinou širších než 0,1 mm. Tento artefakt naznačuje, že vybrané PLD je kratší než doba průchodu spinu tepnou, a často se objevuje u starších pacientů se sníženým srdečním výdejem, arteriální stenózou nebo aneuryzmatem.
- Naopak přímý nebo rychlý tranzit krve z tepen do žilních struktur vede ke zvýšení signálu v žilách a vyskytuje se u pacientů s arteriovenózním zkratem. Při takovém onemocnění značené spiny neprocházejí tkáňovou výměnou.

Artefakty odečtu perfuzního signálu:

- Vzhledem k tomu, že ASL je subtrakční metoda, má pohyb významný negativní vliv na kvalitu výsledných CBF obrazů, které jsou rozmazané anebo obsahují významně zvýšený signál okolo lebky.
- Zvýšený signál v okcipitálních oblastech bývá projevem fyziologického šumu způsobeného aktivací zrakového kortexu.

V následujících částech se věnujeme příkladům použití metody pro pokročilou klinickou diagnostiku u řady neuropatologií, vč. cerebrovaskulárních onemocnění, mozkových nádorů, epilepsie a neurodegenerativních procesů (obr. 3). Na závěr uvedeme nové směry vývoje ASL a jejich potenciální přínos do klinické praxe.

Cerebrovaskulární onemocnění

Dle definice označují cerebrovaskulární onemocnění skupinu poruch, při kterých jsou poškozeny mozkové cévy a je alterována mozková perfuze vedoucí až k ischemii nebo krvácení. Právě z těchto důvodů, tj. významné změny perfuze, se jedná o nejlogičtější klinickou aplikaci ASL. Při stenookluzivních onemocněních má ASL potenciál identifikovat ischemickou oblast, která je charakterizována sníženou perfuzí, a lokalizovat kolaterální dráhu, která se projevuje naopak zvýšenou perfuzí. Důležitým faktorem při zobrazování perfuze u cerebrovaskulárních onemocnění pomocí ASL je prodloužená doba průchodu krve tepnou, která může vést k výše zmíněnému artefaktu doby průchodu tepnou. Proto volba delšího PLD a/nebo vícenásobného PLD (multi-PLD ASL) je zde doporučena pro vyšší přesnost kvantifikace.

U pacientů s akutní ischemickou CMP lze ASL použít podobně jako DSC k hodnocení neshody PWI-DWI (perfuzí a difuzí vážených obrazů) pro určení penumbry, tedy zda může být reperfuzní terapie pro pacienta přínosná [21,22]. ASL může také po-

proLékaře.cz | 10.2.2026

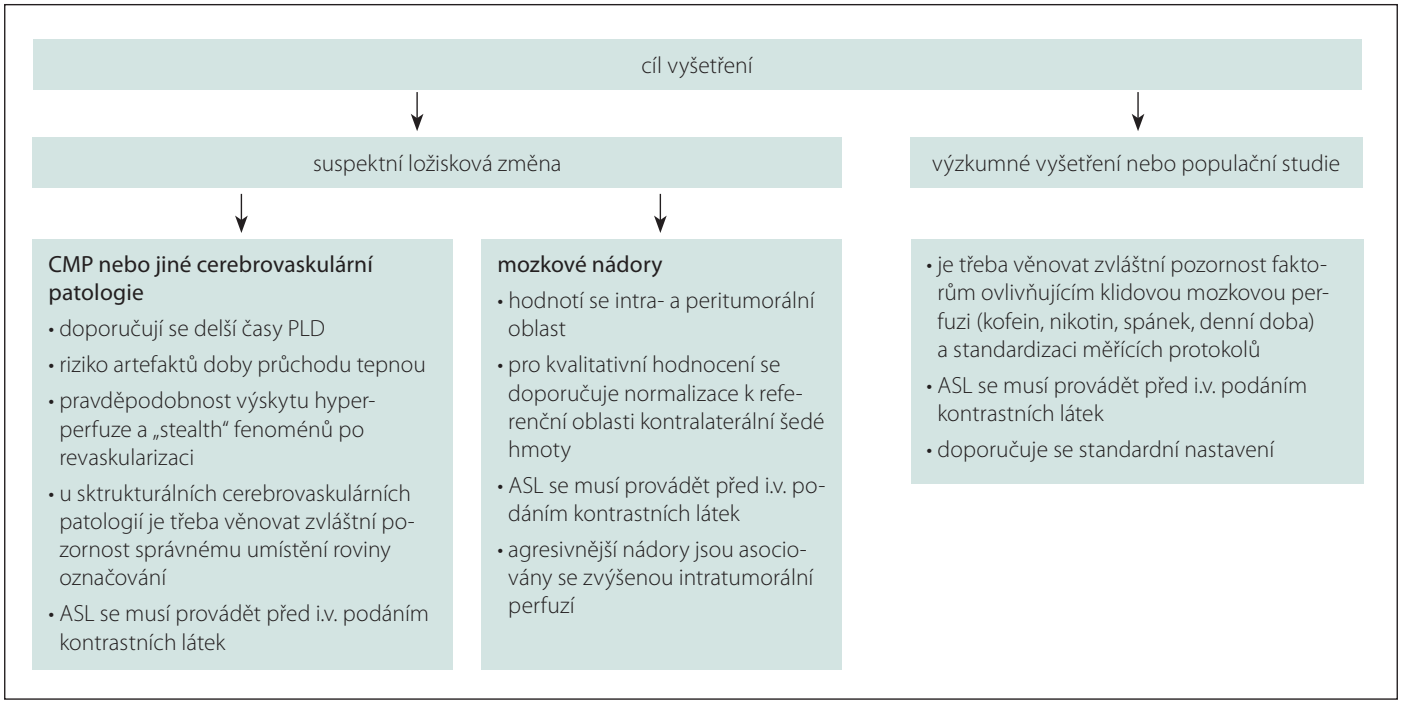

Obr. 3. Obecný přehled nastavení ASL pro klinické indikace.
ASL – arterial spin labeling; PLD – post-labeling delay
Fig. 3. General overview of ASL settings for clinical indications.
ASL – arterial spin labeling; PLD – post-labeling delay

moci vizualizovat kolaterální průtok nebo arteriální okluze, které způsobují opožděný průtok, a tím výrazně zvýšený signál CBF v cévách [23,24]. ASL se rovněž dá použít pro hodnocení perfuzních změn po revaskularizačním zákroku, např. u pacientů s nemocí moyamoya [25], kde se často projevuje porevaskularizační hyperperfuze (luxury perfusion) a odpovídající stealth fenomén (obr. 4). ASL je také vhodné pro identifikaci mozkových arteriovenózních malformací a píštělí (fistul) [26] díky označeným spinům, které obcházejí mikrovaskulární síť a dostávají se přímo do žilního oběhu nebo drenážních žil, čímž umožňují jejich snadnou identifikaci. Tyto nálezy se vyznačují vysokým perfuzním signálem mimo arteriální strom v oblasti nidu nebo žilního systému. Při hodnocení cerebrovaskulárních patologií pomocí ASL je třeba dbát zvýšené opatrnosti u klinických stavů, kde se očekává změna mikrovaskulárního průtoku, např. u mozkových nádorů a srpkovité anemie, které mohou signalizovat kapilární shunting.

Mozkové nádory

Perfuze krve v oblastech nádoru a v peritumorálních edémech významně koreluje s angiogenezí, která je důležitým markerem pro grading a klasifikaci [27]. Pro nutnost podání kontrastu při MR zobrazování nádorů byly metody zobrazování perfuze a propustnosti hematoencefalické bariéry s použitím kontrastní látky tradičně v praxi více rozšířené ve srovnání s ASL. Nicméně stále častější použití metod umělé inteligence zaměřených na MR zobrazování s menším množstvím podané kontrastní látky [28] nebo nekontrastní MR [29], validace pokročilých nekontrastních MR metod vč. ASL, T2* artefakty DSC v okolí tkáňového rozhraní a leakage artefakty v případech porušené hematoencefalické bariéry motivují k využití ASL v klinické neuroonkologii.

Arterial spin labeling umožňuje perfuzní zobrazování primárních a sekundárních intra- a extraaxiálních nádorů a zároveň umožňuje opakované snímání pro počáteční diagnostiku, monitorování terapie nebo sledování průběhu resekce [30]. CBF získaný z ASL má potenciál rozlišit jednotlivé stupně nádorů [31], rozpoznat pseudoprogresi od reálné progrese [32] a neinvazivně klasifikovat nádory v souladu s genetickými markery jako např. *IDH* a *pTERT* [33]. Vyšší hodnoty intratumorálního CBF jsou příznakem zvýšené vaskulární denzity, a tím i vyšší agresivity nádoru, zatímco zvýšené hodnoty peritumorálního CBF jsou znakem u gliomů na rozdíl od hypervaskulárních metastáz [34].

Pro základní hodnocení perfuze nádoru a edému pro klinickou diagnostiku je vhodné standardní snímání ASL s jedním PLD. Nicméně, heterogenní vaskularizace nádoru, komprese cév peritumorálním edémem [35], porucha hematoencefalické bariéry a vaskulární shunting [36] mohou zkreslit naměřené hodnoty CBF. Proto se pro citlivější a přesnější hodnocení perfuze doporučují buď delší časy PLD (> 2 000 ms), nebo snímání s vícenásobným PLD. Dále se doporučuje normalizovat CBF v nádoru nebo edému pomocí CBF hodnot v kontralaterální, normálně strukturované šedé hmotě, získané buď pomocí umístění region of interest (ROI) [37], nebo automatizovanou segmentací celé hemisféry. Ukázkový příklad zpracovaných ASL a DSC skenů u pacienta s mozkovým nádorem je uveden na obr. 5.

Epilepsie

Epileptická aktivita může výrazně změnit metabolizmus a perfuzní vzorce v epileptogenní zóně (EZ) a jejích elokventních oblastech [38]. Identifikace EZ zůstává významnou výzvou, zejména v případě nelezionální epilepsie (MR negativní), která představuje velmi složitou podskupinu pacientů mnohdy podstupujících epileptochirurgický zákrok, vyznačující se komplikovaným de-

proLékaře.cz | 10.2.2026

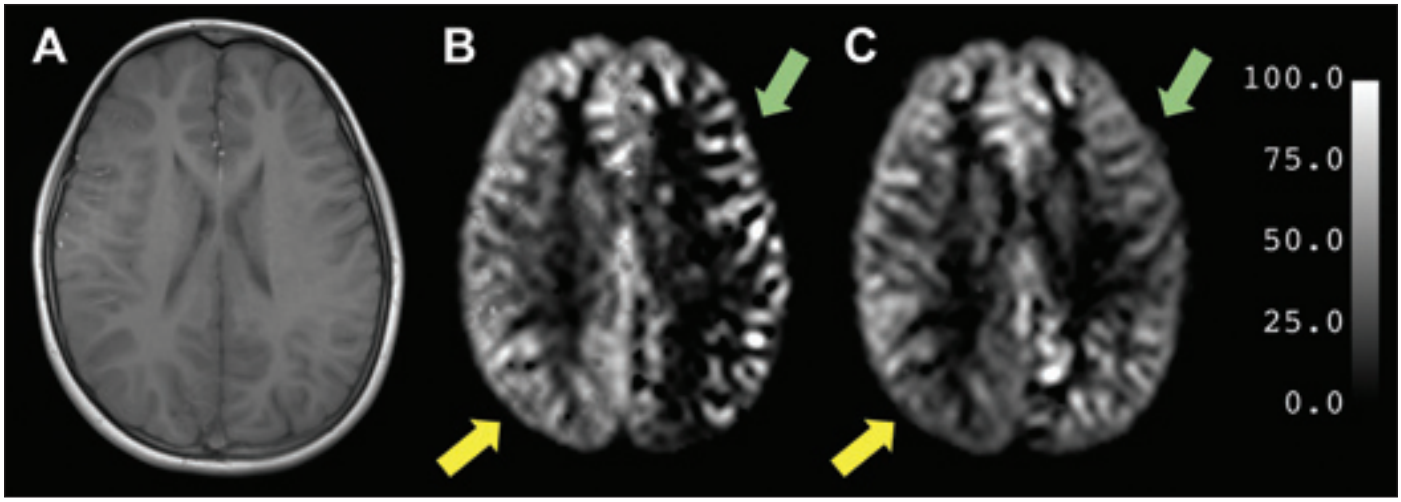

Obr. 4. Desetiletá pacientka s nemocí moyamoya. (A) T1-vážený obraz. (B) ASL-CBF mapa (3D PCASL, 5 PLD) před revaskularizací. (C) ASL-CBF mapa (3D PCASL, 5 PLD) 6 měsíců po revaskularizaci. Zelená šipka ukazuje postiženou levou hemisféru, kde je před revaskularizací signál ASL hlavně soustředěn v cévách (makrovaskulární signál), a po revaskularizaci je vidět zlepšená perfuze do tkáně. Žlutá šipka ukazuje oblast kompenzační hyperperfuze před revaskularizací a mírnou hypoperfuzi kvůli „stealth" fenoménu. Data získána ve Fakultní nemocnici Motol.

ASL – arterial spin labeling; CBF – průtok krve mozkem; PCASL – pseudo-continuous ASL; PLD – post-labeling delay

Fig. 4. Ten-year-old female patient with moyamoya disease. (A) T1-weighted image. (B) ASL-CBF map (3D PCASL, 5 PLD) before revascularization. (C) ASL-CBF map (3D PCASL, 5 PLD) 6 months after revascularization. The green arrow indicates the affected left hemisphere, where the ASL signal is primarily concentrated in the vessels (macrovessel signal) before revascularization and shows improved perfusion to the tissue after revascularization. The yellow arrow points to the area of compensatory hyperperfusion before revascularization and mild hypoperfusion due to the "stealth" phenomenon. Data acquired at Motol University Hospital.

ASL – arterial spin labeling; CBF – cerebral blood flow; PCASL – pseudo-continuous ASL; PLD – post-labeling delay

signem a dlouhodobým selháním přesahujícím 50 % [39]. Mezi rozšířené pokročilé zobrazovací diagnostické metody pro detekci EZ patří PET s fluorodeoxyglukózou (FDG-PET) a subtrakční iktální SPECT, který je citlivý k iktálním perfuzním změnám. ASL v takových indikacích může hrát významnou roli. Metaanalýza zaměřená na diagnostickou přesnost ASL při detekci epileptogenní zóny ukazuje vysokou souhrnnou senzitivitu 0,74 [40], což z ní činí vhodný doplněk klinických multimodálních zobrazovacích protokolů. Přestože řada předchozích studií srovnávajících ASL a FDG-PET dospěla k závěru o dobré shodě mezi metodami, přetrvávají rozpory, což vysvětluje, proč ASL slouží spíše jako doplňkový než alternativní nástroj k FDG-PET [41–43]. Jedním z důvodů rozdílu jsou jiné měřené parametry – perfuze a metabolizmu, které spolu ve zdravém mozku korelují pomocí neurovaskulárního couplingu. Nicméně v případě EZ nemusí předpoklad neurovaskulárního couplingu platit [44,45], což může vést k dekorelaci perfuze a metabolizmu v iktální, postiktální a/nebo periiktální fázi. Předchozí studie ukázaly, že EZ vykazuje hyperperfuzi v iktální a při častých záchvatech i v interiktální fázi (obr. 6) a naopak hypoperfuzi v interiktální a postiktální fázi [46,47]. Tato nekonzistence se pravděpodobně odvíjí od různého časového odstupu mezi posledním záchvatem a pořízením MR skenů. Tato interakce dosud nebyla v literatuře systematicky řešena. Nedávná studie také odhaluje souvislost mezi trváním záchvatu a postiktálními perfuzními změnami; delší záchvaty korelují s výraznější hypoperfuzí, zatímco kratší záchvaty vedou k hyperperfuzi [48].

Neurodegenerativní onemocnění

Změny mozkové perfuze jsou charakteristické u řady neurodegenerativních onemocnění vč. Alzheimerovy choroby, frontotemporální demence a Parkinsonovy choroby. Tyto choroby se mohou projevovat časnými funkčními deficity ještě před nástupem výraznějších strukturálních změn [49,50]. Vzhledem k tomu, že první příznaky neurodegenerativních změn, např. poruchy paměti, mají v raných stadiích omezené indikace pro podání kontrastní látky, je ASL vhodnou metodou pro počáteční monitorování neurodegenerace. ASL má potenciál rozlišovat Alzheimerovu chorobu od frontotemporální demence a poskytuje užitečné markery, které jsou spojeny s progresí onemocnění a amyloidovou zátěží [51,52].

Kvůli fyziologickým změnám souvisejícím s věkem, stejně jako patologickým změnám spojeným s neurodegenerací, se pro optimální akvizici ASL snímků doporučují delší PLD (2 000–2 500 ms). Kromě toho mohou raná stadia neurodegenerace způsobovat jen jemné změny v regionální perfuzi, proto je třeba vzít v úvahu obecné fyziologické faktory ovlivňující perfuzi a interpretovat perfuzní parametry s opatrností.

Další směry vývoje ASL

V poslední době byly vyvinuty nové varianty a vylepšení akvizice ASL a doplňkových měření, které mají za cíl zlepšit kvalitu obrazu, zajistit přesnější kvantifikaci průtoku krve mozkem nebo měřit další fyziologické parametry [53]. Jednou z rozvíjejících se metod je měření cerebrovaskulární rezervy (CVR) pomocí mozkového zátěžového testu s podáním acetazolamidu nebo indukcí hyperkapnie [54]. Měření CVR má potenciál pro diagnostiku cerebrovaskulárních onemocnění [55] a mozkových nádorů [56].

Větší rozšíření silnějších magnetů a technologický pokrok umožnily vývoj technik založených na ASL, které měří nejen perfuzi, ale také propustnost hematoencefalické bariéry, jako je multi-TE ASL (obr. 7) [57] a difuzí

proLékaře.cz | 10.2.2026

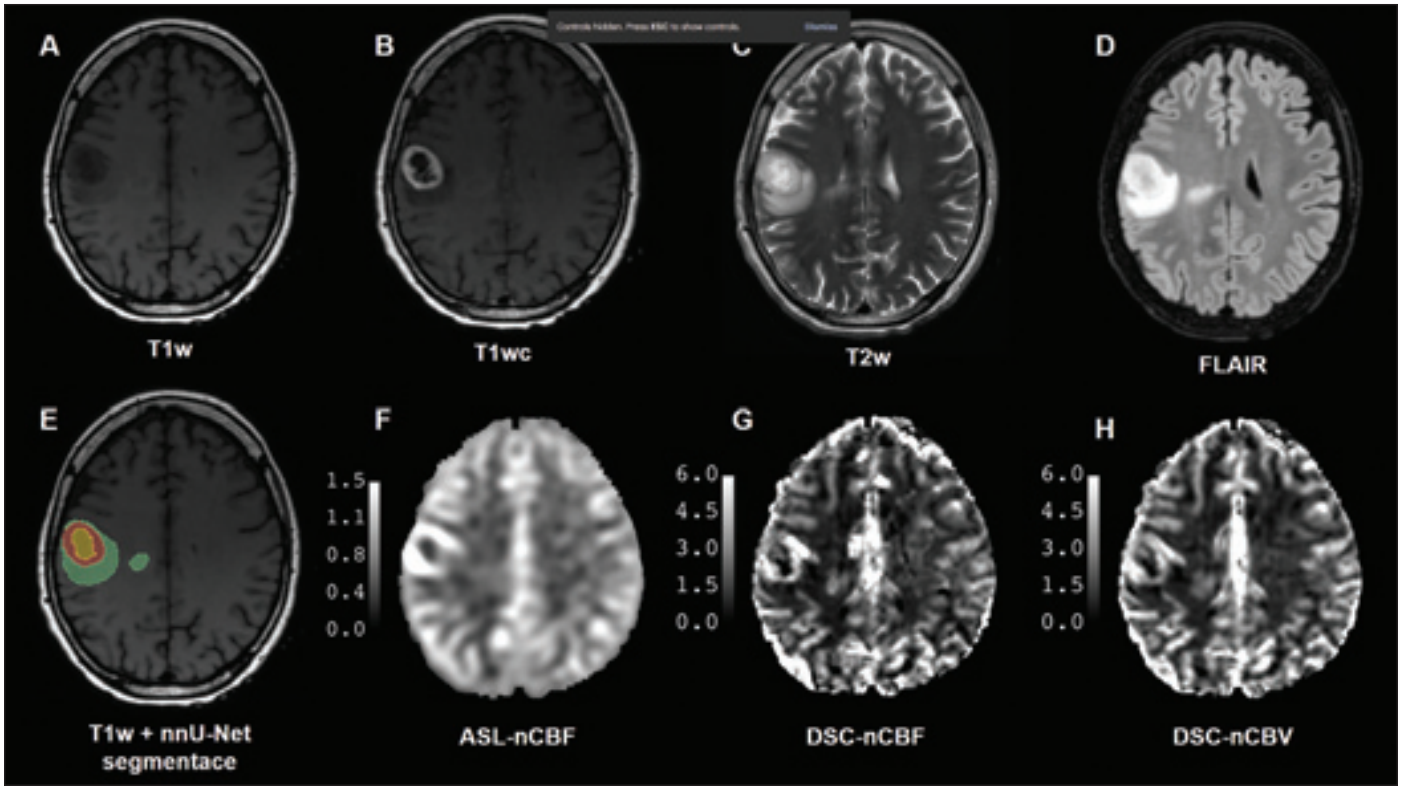

Obr. 5. Padesátiletá pacientka s glioblastomem, grade 4 (*IDH*-wildtype, 1p/19q non-co-deleted, *MGMT*-methylated, p*TERT*-mutant). (A) Pre-kontrastní T1-vážený obraz. (B) Post-kontrastní T1-vážený obraz. (C) T2-vážený obraz. (D) T2-FLAIR. (E) T1-vážený obraz s automatickou segmentací pomocí nnU-Net [40]. (F) ASL-CBF mapa normalizovaná na normálně vypadající šedou hmotu (3D PCASL, single-PLD). (G) DSC-CBF mapa normalizovaná na normálně vypadající bílou hmotu. (H) DSC-CBV mapa normalizovaná na normálně vypadající bílou hmotu. Obrázek je převzatý se svolením autora [33].

ASL – arterial spin labeling; CBF – cerebral blood flow; DSC – dynamic susceptibility contrast; FLAIR – fluid-attenuated inversion recovery; PCASL – pseudo-continuous ASL; PLD – post-labeling delay

Fig. 5. Fifty-year-old female patient with glioblastoma, grade 4 (*IDH*-wildtype, 1p/19q non-co-deleted, *MGMT*-methylated, p*TERT*-mutant). (A) Pre-contrast T1-weighted image. (B) Post-contrast T1-weighted image. (C) T2-weighted image. (D) T2-FLAIR image. (E) T1-weighted image with automatic segmentation using nnU-Net [40]. (F) ASL-CBF map normalized to normal appearing gray matter (3D PCASL, single-PLD). (G) DSC-CBF map normalized to normal appearing white matter. (H) DSC-CBV map normalized to normal appearing white matter. The figure is adapted with permission [33].

ASL – arterial spin labeling; CBF – cerebral blood flow; DSC – dynamic susceptibility contrast; FLAIR – fluid-attenuated inversion recovery; PCASL – pseudo-continuous ASL; PLD – post-labeling delay

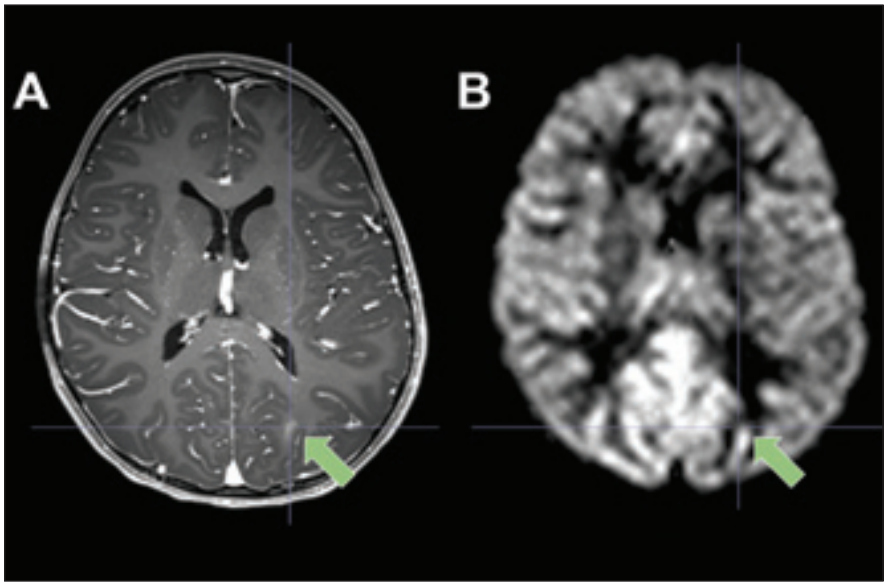

Obr. 6. Tříletá pacientka s lézionální epilepsií (FCD 2b). Zelená šipka ukazuje na epileptogenní lézi. (A) Postkontrastní T1-vážený obraz. (B) ASL (3D PCASL, 5 PLD) CBF mapa, patrná hyperperfuze v parieto-okcipitální oblasti. Data získána ve Fakultní nemocnici Motol.

ASL – arterial spin labeling; CBF – cerebral blood flow; FCD – fokální kortikální dysplázie; PCASL – pseudo-continuous ASL; PLD – post-labeling delay

Fig. 6. Three-year-old female patient with lesional epilepsy (FCD 2b). The green arrow points to the epileptogenic lesion. (A) Post-contrast T1-weighted image. (B) ASL (3D PCASL, 5 PLD) CBF map, showing hyperperfusion in the parieto-occipital region. Data acquired at the Motol University Hospital.

ASL – arterial spin labeling; CBF – cerebral blood flow; FCD – focal cortical dysplasia; PCASL – pseudo-continuous ASL; PLD – post-labeling delay

proLékaře.cz | 10.2.2026

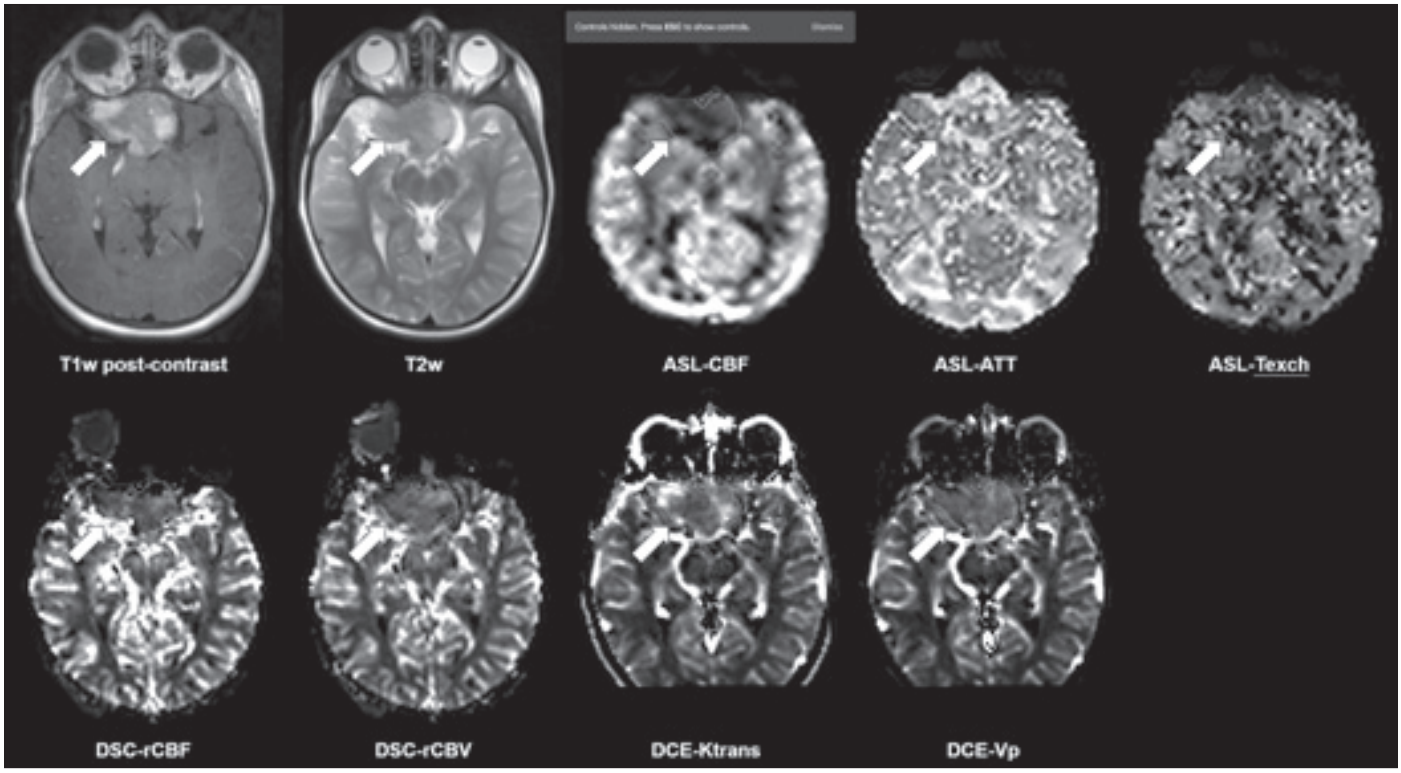

Obr. 7. Pětiletá pacientka s pilocytárním astrocytomem s fúzním genem *KIAA1549::BRAF*, grade 1. Obrázek zobrazuje parametry odvozené z mutli-TE (BBB-) ASL, DSC a DCE. Jak ASL, tak DSC ukazují sníženou perfuzi v intratumorální oblasti, zatímco ASL a DCE také naznačují zvýšenou permeabilitu nádoru. Data získána ve Fakultní nemocnici Motol.

ASL – arterial spin labeling; ATT – čas průchodu tepnou; CBF – průtok krve mozkem; CBV – relativní objem krve ve voxelu; DCE – dynamic contrast-enhanced; DSC – dynamic susceptibility contrast; Ktrans – míra kapilání permeability; Texch – doba výměny vody z krve do extravaskulárního tkáňového prostoru; Vp – relativní objem plazmy

Fig. 7. Five-year-old female patient with a pilocytic astrocytoma with the *KIAA1549::BRAF* fusion gene, grade 1. The image shows parameters derived from multi-TE (BBB-) ASL, DSC, and DCE. Both ASL and DSC show reduced perfusion in the intratumoral area, while ASL and DCE also indicate increased tumor permeability. Data acquired at the Motol University Hospital.

ASL – arterial spin labeling; ATT – arterial transit time; CBF – cerebral blood flow; CBV – cerebral blood volume; DCE – dynamic contrast-enhanced; DSC – dynamic susceptibility contrast; Ktrans – rate of capillary permeability; Texch – time of exchange (the time for water to move from the blood to the extravascular tissue space); Vp – relative plasma volume

vážená ASL [58]. Očekává se, že tyto nově vyvinuté metody budou citlivější na méně výrazná porušení hematoencefalické bariéry díky menší velikosti molekul vody ve srovnání s kontrastními látkami na bázi gadolinia.

Jednou z významných inovací v oblasti ASL je velocity-selective ASL (VSASL), které eliminuje problémy s artefaktem doby průchodu cévou a může výrazně zlepšit poměr signálu k šumu [59]. VSASL se odlišuje od ostatních metod akvizice ASL svou strategií labelingu, která není omezena prostorovou lokalizací a využívá rychlostní kódování. Dalším směrem vývoje aplikace ASL je nekontrastní angiografie, která umožňuje zobrazovat jak velké cévy, tak i mikrovaskulaturu.

Závěr

Arterial spin labeling představuje neinvazivní metodu perfuzní MR, která je dostupná ve skenerech MR všech hlavních výrobců a je relevantní pro řadu klinických aplikací. Větší využití ASL v klinické praxi doposud brzdily především chybějící validace ve velkých klinických studiích, které by prokázaly konkrétní přínosy pro pacienta. Zároveň chybí obecná zkušenost se získáváním dat a čtením a interpretací ASL obrazů v klinické praxi. Po dlouhé fázi technického vývoje se ale nyní pozornost obrací především na tyto praktické otázky a v blízké budoucnosti lze očekávat větší využití ASL v diagnostice cerebrovaskulárních onemocnění, neuroonkologických patologií, epilepsie a neurodegenerace. Již nyní je ASL vhodnou alternativou k běžné kontrastní perfuzní metodě (DSC) a je především využitelná u klinicky rizikových skupin, jako jsou pediatričtí pacienti a pacienti s poruchou funkce ledvin.

Poděkování

Rádi bychom vyjádřili upřímné poděkování Janu Brhelovi a Veronice Borovcové, radiologickým asistentům, kteří byli neocenitelní při pomoci s instalací a testováním výzkumných protokolů MR a také při získávání dat pro naše studie. Dále bychom chtěli poděkovat za pomoc při klinickém testování ASL ve FN Motol kolegům z Neurologické kliniky (doc. Aleš Tomek, prof. Petr Marusič, MUDr. Adam Kalina), Kliniky dětské neurologie (prof. Pavel Kršek, ing. Radek Janča, MUDr. Anežka Bělohlávková, MUDr. Alena Jahodová, MUDr. Martin Kudr a MUDr. Matyáš Ebel), Kliniky dětské hematologie a onkologie (doc. Michal Zápotocký, MUDr. David Sumerauer, MUDr. Kateřina Trková) a Neurochirurgické kliniky dětí a dospělých (doc. Vladimír Beneš, MUDr. Jana Táborská).

Finanční podpora

Podpořeno projektem č. LX22NPO 5107 (MŠMT): Financováno EU – Next Generation EU. Podpořeno granty od Agentury pro zdravotnický výzkum Ministerstva zdravotnictví ČR s reg. č. NU21-08-00228 a NU23-08-00460.

Konfliktu zájmů

Autoři prohlašují, že v souvislosti s předmětem práce nemají žádný konflikt zájmů.

proLékaře.cz | 10.2.2026

Literatura

1. Kalvach P, Keller J. Variace mozkového průtoku v zobrazovacích metodách. Cesk Slov Neurol N 2007; 70/103(3): 236–247.

2. Detre JA, Leigh JS, Williams DS et al. Perfusion imaging. Magn Reson Med 1992; 23(1): 37–45. doi: 10.1002/mrm.1910230106.

3. Roberts DA, Detre JA, Bolinger L et al. Quantitative magnetic resonance imaging of human brain perfusion at 1.5 T using steady-state inversion of arterial water. Proc Natl Acad Sci U S A 1994; 91(1): 33–37. doi: 10.1073/pnas.91.1.33.

4. Alsop DC, Detre JA, Golay X et al. Recommended implementation of arterial spin-labeled perfusion MRI for clinical applications: a consensus of the ISMRM perfusion study group and the European consortium for ASL in dementia. Magn Reson Med 2015; 73(1): 102–116. doi: 10.1002/mrm.25197.

5. Lindner T, Bolar DS, Achten E et al. Current state and guidance on arterial spin labeling perfusion MRI in clinical neuroimaging. Magn Reson Med 2023; 89(5): 2024–2047. doi: 10.1002/mrm.29572.

6. Macíček O, Jirik R, Mikulka J et al. Time-efficient perfusion imaging using DCE- and DSC-MRI. Measurement Sci Rev 2018; 18(6): 262–271. doi: 10.1515/msr-2018-0036.

7. Boxerman JL, Quarles CC, Hu LS et al. Consensus recommendations for a dynamic susceptibility contrast MRI protocol for use in high-grade gliomas. Neuro Oncol 2020; 22(9): 1262–1275. doi: 10.1093/neuonc/noaa141.

8. Leyba K, Wagner B. Gadolinium-based contrast agents: why nephrologists need to be concerned. Curr Opin Nephrol Hypertens 2019; 28(2): 154–162. doi: 10.1097/MNH.0000000000000475.

9. McDonald RJ, McDonald JS, Kallmes DF et al. Gadolinium deposition in human brain tissues after contrast-enhanced MR imaging in adult patients without intracranial abnormalities. Radiology 2017; 285(2): 546–554. doi: 10.1148/radiol.2017161595.

10. van der Molen A, Quattrocchi CC, Mallio CA et al. Ten years of gadolinium retention and deposition: ESMRMB-GREC looks backward and forward. Eur Radiol 2024; 34(1): 600–611. doi: 10.1007/s00330-023-10281-3.

11. Proença F, Guerreiro C, Sá G et al. Neuroimaging safety during pregnancy and lactation: a review. Neuroradiology 2021; 63(6): 837–845. doi: 10.1007/s00234-021-02675-1.

12. Wamelink IJHG, Hempel HL, van de Giessen E et al. The patients' experience of neuroimaging of primary brain tumors: a cross-sectional survey study. J Neurooncol 2023; 162(2): 307–315. doi: 10.1007/s11060-023-04290-x.

13. Willats L, Calamante F. The 39 steps: evading error and deciphering the secrets for accurate dynamic susceptibility contrast MRI. NMR Biomed 2013; 26(8): 913–931. doi: 10.1002/nbm.2833.

14. Maral H, Ertekin E, Tunçyürek Ö et al. Effects of susceptibility artifacts on perfusion MRI in patients with primary brain tumor: a comparison of arterial spin-labeling versus DSC. AJNR Am J Neuroradiol 2020; 41(2): 255–261. doi: 10.3174/ajnr.A6384.

15. Oluwasola IE, Ahmad AL, Shoparwe NF et al. Gadolinium based contrast agents (GBCAs): uniqueness, aquatic toxicity concerns, and prospective remediation. J Contam Hydrol 2022; 250: 104057. doi: 10.1016/j.jconhyd.2022.104057.

16. Clement P, Petr J, Dijsselhof MBJ et al. A beginner's guide to arterial spin labeling (ASL) image processing. Front Radiol 2022; 2: 929533. doi: 10.3389/fradi.2022.929533.

17. Mutsaerts HJMM, Petr J, Groot P et al. ExploreASL: an image processing pipeline for multi-center ASL perfusion MRI studies. Neuroimage 2020; 219: 117031. doi: 10.1016/j.neuroimage.2020.117031.

18. Chappell MA, Kirk TH, Craig MS et al. BASIL: a toolbox for perfusion quantification using arterial spin labelling. Imag Neurosci 2023; 1: 1–16. doi: 10.1162/imag_a_00041.

19. Fan H, Mutsaerts HJMM, Anazodo U et al. ISMRM open science initiative for perfusion imaging (OSIPI): ASL pipeline inventory. Magn Reson Med 2024; 91(5): 1787–1802. doi: 10.1002/mrm.29869.

20. Amukotuwa SA, Yu C, Zaharchuk G. 3D pseudocontinuous arterial spin labeling in routine clinical practice: a review of clinically significant artifacts. J Magn Reson Imaging 2016; 43(1): 11–27. doi: 10.1002/jmri.24873.

21. Kakuda W, Lansberg MG, Thijs VN et al. Optimal definition for PWI/DWI mismatch in acute ischemic stroke patients. J Cereb Blood Flow Metab 2008; 28(5): 887–891. doi: 10.1038/sj.jcbfm.9600604.

22. Wang DJJ, Alger JR, Qiao JX et al. The value of arterial spin-labeled perfusion imaging in acute ischemic stroke: comparison with dynamic susceptibility contrast-enhanced MRI. Stroke 2012; 43(4): 1018–1024. doi: 10.1161/STROKEAHA.111.631929.

23. Zhang M, Shi Q, Yue Y et al. Evaluation of T2-FLAIR combined with ASL on the collateral circulation of acute ischemic stroke. Neurol Sci 2022; 43(8): 4891–4900. doi: 10.1007/s10072-022-06042-7.

24. de Havenon A, Haynor DR, Tirschwell DL et al. Association of collateral blood vessels detected by arterial spin labeling magnetic resonance imaging with neurological outcome after ischemic stroke. JAMA Neurol 2017; 74(4): 453–458. doi: 10.1001/jamaneurol.2016.4491.

25. Zhao MY, Armindo RD, Gauden AJ et al. Revascularization improves vascular hemodynamics – a study assessing cerebrovascular reserve and transit time in Moyamoya patients using MRI. J Cereb Blood Flow Metab 2023; 43(Suppl 2): 138–151. doi: 10.1177/0271678X221140343.

26. Hodel J, Leclerc X, Kalsoum E et al. Intracranial arteriovenous shunting: detection with arterial spin-labeling and susceptibility-weighted imaging combined. Am J Neuroradiol 2017; 38(1): 71–76. doi: 10.3174/ajnr.A4961.

27. Hirschler L, Sollmann N, Schmitz-Abecassis B et al. Advanced MR techniques for preoperative glioma characterization: part 1. J Magn Reson Imaging 2023; 57(6): 1655–1675. doi: 10.1002/jmri.28662.

28. Gong E, Pauly JM, Wintermark M et al. Deep learning enables reduced gadolinium dose for contrast-enhanced brain MRI. J Magn Reson Imaging 2018; 48(2): 330–340. doi: 10.1002/jmri.25970.

29. Wamelink IJHG, Azizova A, Booth TC et al. Brain tumor imaging without gadolinium-based contrast agents: feasible or fantasy? Radiology 2024; 310(2): e230793. doi: 10.1148/radiol.230793.

30. Calvo-Imirizaldu M, Aramendía-Vidaurreta V, Sánchez-Albardíaz C et al. Clinical utility of intraoperative arterial spin labeling for resection control in brain tumor surgery at 3 T. NMR Biomed 2023; 26: e4938. doi: 10.1002/nbm.4938.

31. Alsaedi A, Doniselli F, Jäger HR et al. The value of arterial spin labelling in adults glioma grading: systematic review and meta-analysis. Oncotarget 2019; 10(16): 1589–1601. doi: 10.18632/oncotarget.26674.

32. Choi YJ, Kim HS, Jahng GH et al. Pseudoprogression in patients with glioblastoma: added value of arterial spin labeling to dynamic susceptibility contrast perfusion MR imaging. Acta Radiol 2013; 54(4): 448–454. doi: 10.1177/0284185112474916.

33. Prysiazhniuk Y, Server A, Leske H et al. Diffuse glioma molecular profiling with arterial spin labeling and dynamic susceptibility contrast perfusion MRI: a comparative study. Neurooncol Adv 2024; 6(1): vdae113. doi: 10.1093/noajnl/vdae113.

34. Sunwoo L, Yun TJ, You SH et al. Differentiation of glioblastoma from brain metastasis: qualitative and quantitative analysis using arterial spin labeling MR imaging. PLoS One 2016; 11(11): e0166662. doi: 10.1371/journal.pone.0166662.

35. Ohmura K, Hiroyuki T, Hara A. Peritumoral edema in gliomas: a review of mechanisms and management. Biomedicines 2023; 11(10): 2731. doi: 10.3390/biomedicines11102731.

36. Nabavizadeh SA, Akbari H, Ware JB et al. Arterial spin labeling and dynamic susceptibility contrast-enhanced MR imaging for evaluation of arteriovenous shunting and tumor hypoxia in glioblastoma. Sci Rep 2019; 9(1): 8747. doi: 10.1038/s41598-019-45312-x.

37. Pemberton HG, Wu J, Kommers I et al. Multi-class glioma segmentation on real-world data with missing MRI sequences: comparison of three deep learning algorithms. Sci Rep 2023; 13(1): 18911. doi: 10.1038/s41598-023-44794-0.

38. Kynčl M, Holubová Z, Tintěra J et al. Doporučení pro strukturální zobrazení MR mozku v diagnostice epilepsie. Cesk Slov Neurol N 2023; 86(1): 18–24. doi: 10.48095/cccsnn202318.

39. Malmgren K, Edelvik A. Long-term outcomes of surgical treatment for epilepsy in adults with regard to seizures, antiepileptic drug treatment and employment. Seizure 2017; 44: 217–224. doi: 10.1016/j.seizure.2016.10.015.

40. Téllez-Zenteno JF, Ronquillo LH, Moien-Afshari F et al. Surgical outcomes in lesional and non-lesional epilepsy: a systematic review and meta-analysis. Epilepsy Res 2010; 89(2–3): 310–318. doi: 10.1016/j.eplepsyres.2010.02.007.

41. Gaxiola-Valdez I, Singh S, Perera T et al. Seizure onset zone localization using postictal hypoperfusion detected by arterial spin labelling MRI. Brain 2017; 140(11): 2895–2911. doi: 10.1093/brain/awx241.

42. Sierra-Marcos A, Carreño M, Setoain X et al. Accuracy of arterial spin labeling magnetic resonance imaging (MRI) perfusion in detecting the epileptogenic zone in patients with drug-resistant neocortical epilepsy: comparison with electrophysiological data, structural MRI, SISCOM and FDG-PET. Eur J Neurol 2016; 23(1): 160–167. doi: 10.1111/ene.12826.

43. Storti SF, Galazzo IB, Felice AD et al. Combining ESI, ASL and PET for quantitative assessment of drug-resistant focal epilepsy. Neuroimage 2014; 102(Pt 1): 49–59. doi: 10.1016/j.neuroimage.2013.06.028.

44. Boscolo Galazzo I, Mattoli MV, Pizzini FB et al. Cerebral metabolism and perfusion in MR-negative individuals with refractory focal epilepsy assessed by simultaneous acquisition of (18)F-FDG PET and arterial spin labeling. Neuroimage Clin 2016; 11: 648–657. doi: 10.1016/j.nicl.2016.04.005.

45. Xu H, Chen K, Zhu H et al. Neurovascular coupling changes in patients with magnetic resonance imaging negative focal epilepsy. Epilepsy Behav 2023; 138: 109035. doi: 10.1016/j.yebeh.2022.109035.

46. Téllez-Zenteno JF, Ronquillo LH, Moien-Afshari F et al. Surgical outcomes in lesional and non-lesional epilepsy: a systematic review and meta-analysis. Epilepsy Res 2010; 89(2): 310–318. doi: 10.1016/j.eplepsyres.2010.02.007.

47. Pasca L, Sanvito F, Ballante E et al. Arterial spin labelling qualitative assessment in paediatric patients with MRI-negative epilepsy. Clin Radiol 2021; 76(12): 942.e15–942.e23. doi: 10.1016/j.crad.2021.09.016.

48. Pottkämper JCM, Verdijk JPAJ, Aalbregt E et al. Changes in postictal cerebral perfusion are related to the duration of electroconvulsive therapy-induced seizures. Epilepsia 2024; 65(1): 177–189. doi: 10.1111/epi.17831.

49. Binnewijzend MAA, Kuijer JPA, Benedictus MR et al. Cerebral blood flow measured with 3D pseudocontinuous arterial spin-labeling MR imaging in Alzheimer disease and mild cognitive impairment: a marker for

proLékaře.cz | 10.2.2026

disease severity. Radiology 2013; 267(1): 221–230. doi: 10.1148/radiol.12120928.
50. Kamagata K, Motoi Y, Hori M et al. Posterior hypoperfusion in Parkinson's disease with and without dementia measured with arterial spin labeling MRI. J Magn Reson Imaging 2011; 33(4): 803–807. doi: 10.1002/jmri.22515.
51. Mak E, Dounavi ME, Low A et al. Proximity to dementia onset and multi-modal neuroimaging changes: the prevent-dementia study. Neuroimage 2021; 229: 117749. doi: 10.1016/j.neuroimage.2021.117749.
52. Padrela BE, Lorenzini L, Collij LE et al. Increased cerebral blood flow is associated with higher baseline amyloid burden in a cognitively unimpaired population. Alzheimers Dementia 2023; 19(S3): e065779. doi: 10.1002/alz.065779.
53. Hernandez-Garcia L, Aramendía-Vidaurreta V, Bolar DS et al. Recent technical developments in ASL: a review of the state of the art. Magn Reson Med 2022; 88(5): 2021–2042. doi: 10.1002/mrm.29381.
54. Sameš M, Zolal A, Radovnický T et al. Použití metod magnetické rezonance pro posouzení cerebrovaskulární rezervní kapacity. Cesk Slov Neurol N 2009; 72/105(4): 323–330.
55. Zhao MY, Armindo RD, Gauden AJ et al. Revascularization improves vascular hemodynamics – a study assessing cerebrovascular reserve and transit time in Moyamoya patients using MRI. J Cereb Blood Flow Metab 2023; 43(Suppl 2): 138–151. doi: 10.1177/0271678X221140343.
56. van Grinsven EE, Guichelaar J, Philippens ME et al. Hemodynamic imaging parameters in brain metastases patients – agreement between multi-delay ASL and hypercapnic BOLD. J Cereb Blood Flow Metab 2023; 43(12): 2072–2084. doi: 10.1177/0271678X231196989.
57. Mahroo A, Buck MA, Huber J et al. Robust multi-TE ASL-based blood-brain barrier integrity measurements. Front Neurosci 2021; 15: 719676. doi: 10.3389/fnins.2021.719676.
58. Moyaert P, Padrela BE, Morgan CA et al. Imaging blood-brain barrier dysfunction: a state-of-the-art review from a clinical perspective. Front Aging Neurosci 2023; 15: 1132077. doi: 10.3389/fnagi.2023.1132077.
59. Qin Q, Alsop DC, Bolar DS et al. Velocity-selective arterial spin labeling perfusion MRI: a review of the state of the art and recommendations for clinical implementation. Magn Reson Med 2022; 88(4): 1528–1547. doi: 10.1002/mrm.29371.

Poděkování partnerům České neurologické společnosti

Platinový partner

NOVARTIS

Zlatý partner

Roche

Stříbrní partneři

Biogen

Bristol Myers Squibb™

Bronzový partner

MERCK

Partneři tematické sekce CzechNeurOnline

Biogen

IPSEN

NOVARTIS