

Idiopatická orofaciální bolest

Syndrom palčivých úst

Perzistující idiopatická dentoalveolární bolest

Perzistující idiopatická obličejová bolest

Trvalá jednostranná obličejová bolest s přidruženými atakami

Idiopathic orofacial pain

Burning mouth syndrome

Persistent idiopathic dentoalveolar pain

Persistent idiopathic facial pain

Constant unilateral facial pain with additional attacks

Souhrn

Idiopatická orofaciální bolest je skupina bolestivých onemocnění obličeje a/nebo dutiny ústní nejasné etiologie. Řadí se k nim syndrom palčivých úst, perzistující idiopatická dentoalveolární bolest, perzistující idiopatická obličejová bolest a trvalá jednostranná obličejová bolest s přidruženými atakami. Jde o získaná onemocnění dospělého věku, nejčastěji postihují ženy v postmenopauzálním období. Etiologie těchto poruch není zcela objasněna, pravděpodobně zahrnuje změny na periferní i centrální úrovni somatosenzorického systému vč. neuropatie tenkých vláken, subklinické periferní neuropatie, alterace kmenových funkcí a změn v centrální inhibiční modulaci bolesti. Ačkoli někteří pacienti mylně považují za vyvolávající situaci zubní ošetření, kauzální souvislost s invazivním zákrokem v dutině ústní nebyla dosud jednoznačně prokázána. Diagnostika je založena na zhodnocení klinických charakteristik bolesti a vyloučení sekundární příčiny. Strategie léčby spočívá v akutní topické aplikaci některých léčiv nebo dlouhodobé léčbě v off-label indikaci (antidepresiva, protizáchvatová medikace). Úspěšnost farmakologické léčby může být limitovaná, často též z důvodu nežádoucích vedlejších účinků. Experti se shodují, že časná diagnostika a farmakologická terapie jsou pozitivními prognostickými faktory, naopak opakované invazivní zákroky prognózu zhoršují. Komorbidní depresivní a úzkostné symptomy postihují zhruba jednu třetinu až polovinu pacientů. Psychosociální stres může zhoršovat průběh onemocnění. Ke spontánnímu zlepšení stavu dochází pouze u menší části pacientů (nejvíce jedna třetina), obvykle po dvou až sedmi letech trvání nemoci. Zásadním prvkem zůstává poskytnutí dostatečných informací o diagnóze a ujištění pacienta o neurobiologické povaze onemocnění. Žádoucí je využití podpůrné psychoterapeutické léčby.

Abstract

Idiopathic orofacial pain is a group of painful disorders affecting the facial region and/or oral cavity with unclear etiology. This group includes burning mouth syndrome, persistent idiopathic dentoalveolar pain, persistent idiopathic facial pain, and constant unilateral facial pain with additional attacks. These are acquired diseases of adulthood, most commonly affecting postmenopausal women. The etiology of these disorders is not entirely understood, but likely involves changes at both the peripheral and central levels of the somatosensory system, including small fiber neuropathy, subclinical peripheral neuropathy, alterations in brainstem functions, and changes in central inhibitory pain modulation. Although some patients mistakenly consider dental treatment as the triggering situation, a causal relationship with invasive procedures in the oral cavity has not been unequivocally proven. Diagnosis is based on evaluating the clinical characteristics of the pain and excluding secondary causes. Treatment strategies include acute topical application of certain medications or long-term off-label treatment (antidepressants, antiseizure medications). The effectiveness of pharmacological treatment may be limited, often due to side effects. Expert agreement is that early diagnosis and pharmacological therapy are positive prognostic factors, while repeated invasive procedures worsen the prognosis. Comorbid depressive and anxiety symptoms affect roughly one-third to one-half of patients. Psychosocial stress can exacerbate the disease course. Spontaneous improvement occurs in only a minority of patients (at most one-third), usually after two to seven years of disease duration. Providing sufficient information about the diagnosis and reassuring the patient about the neurobiological nature of the disease remains crucial. Supportive psychotherapeutic treatment is also recommended.

Redakční rada potvrzuje, že rukopis práce splnil ICMJE kritéria pro publikace zaslané do biomedicínských časopisů.

The Editorial Board declares that the manuscript met the ICMJE "uniform requirements" for biomedical papers.

P. Řehulka¹, A. Bártková²

¹I. neurologická klinika

LF MU a FN u sv. Anny v Brně

²Neurologická klinika

LF UP a FN v Olomouci



MUDr. Pavel Řehulka, Ph.D.

I. neurologická klinika

LF MU a FN u sv. Anny v Brně

Pekařská 53

656 91 Brno

e-mail: pavel.rehulka@fnusa.cz

Přijato k recenzi: 19. 9. 2024

Přijato do tisku: 31. 1. 2025

Klíčová slova

obličejová bolest – syndrom palčivých úst – dentoalveolární bolest – neuralgie trigeminu

Key words

facial pain – burning mouth syndrome – dentoalveolar pain – trigeminal neuralgia

Úvod

Idiopatická orofaciální bolest

Skupina idiopatických orofaciálních bolestí je charakterizována intraorální nebo obličejovou bolestí neznámé etiologie. Je tvořena čtyřmi základními jednotkami: syndrom palčivých úst (burning mouth syndrome; BMS), perzistující idiopatická dentoalveolární bolest (persistent idiopathic dentoalveolar pain; PIDAP), perzistující idiopatická obličejová bolest (persistent idiopathic facial pain; PIFP), trvalá jednostranná obličejová bolest s přidruženými atakami (constant unilateral facial pain with additional attacks; CUFPA) (tab. 1). U prvních tří jedno-

tek jsou rozlišovány tři podtypy (bez somatosenzorických změn, se somatosenzorickými změnami a pravděpodobná diagnóza BMS, PIDAP nebo PIFP). Pro obdobné rozlišení u CUFPA zatím není dostatek dat [1].

Klinický obraz

Epidemiologické a demografické charakteristiky, rizikové faktory a časté komorbidity jsou obdobné pro celou skupinu, a proto jsou shrnuty společně v tab. 2. Diagnóza je stanovena pouze na základě následujících klinických kritérií:

- anatomická lokalizace v intraorální a/nebo obličejové oblasti; není vysvětlitelná lézí

periferního nervu (trigeminu a jeho větví, jiného kraniálního nebo cervikálního nervu);

- subjektivní charakteristika bolesti nemá neuralgický, šlehavý charakter; nelze ji provokovat nebolestivými podněty (dotyk, smrkání, žvýkání apod.), kvalita bolesti je nejednotná (u některých pacientů může být obtížně popsitelná nebo používají složitější přirovnání), intenzita bolesti je velmi variabilní a může kolísat;
- časový průběh bolesti je perzistující (trvalá přítomnost nebo každodenní epizody trvající > 2 h denně v arbitrárně stanoveném časovém úseku > 3 měsíce); postrádá cha-

Tab. 1. Klinická kritéria jednotek idiopatické orofaciální bolesti podle ICOP [1].

Syndrom palčivých úst (BMS)

- orální bolest splňující kritéria B a C
- opakuje se denně v trvání > 2 h po dobu > 3 měsíců
- bolest má obě následující vlastnosti:
 - palčivá kvalita
 - pocitovaná na povrchu ústní sliznice
- ústní sliznice má normální vzhled a lokální nebo systémové příčiny byly vyloučeny
- nezařaditelná lépe pod jinou ICOP nebo ICHD-3 diagnózu

Perzistující idiopatická dentoalveolární bolest (PIDAP)

- intraorální dentoalveolární bolest splňující kritéria B a C
- opakuje se denně v trvání > 2 h po dobu > 3 měsíců
- bolest má obě následující vlastnosti:
 - lokalizovaná v dentoalveolární oblasti (zub nebo alveolární výběžek)
 - hluboká, tupá nebo tlaková kvalita
- klinický a radiologický nález jsou normální a lokální příčiny byly vyloučeny
- nezařaditelná lépe pod jinou ICOP nebo ICHD-3 diagnózu

Perzistující idiopatická obličejová bolest (PIFP)

- obličejová bolest splňující kritéria B a C
- opakuje se denně v trvání > 2 h po dobu > 3 měsíců
- bolest má obě následující vlastnosti:
 - špatně lokalizovaná a neodpovídající distribuci periferního nervu
 - tupá, palčivá nebo obtěžující kvalita
- klinický a radiologický nález jsou normální a lokální příčiny byly vyloučeny
- nezařaditelná lépe pod jinou ICOP nebo ICHD-3 diagnózu

Trvalá jednostranná obličejová bolest s přidruženými atakami (CUFPA)

- trvalá, striktně jednostranná obličejová bolest splňující kritérium B, s exacerbacemi splňujícími kritérium C
- trvalá bolest má obě následující vlastnosti:
 - mírná až střední intenzita
 - trvale přítomná po dobu > 3 měsíců
- exacerbace se vyskytují až šestkrát denně jako zřetelně odlišné ataky bolesti, která má všechny tři následující vlastnosti:
 - ve stejné lokalizaci jako trvalá bolest
 - střední až vysoká intenzita
 - trvající 10–30 min
- klinický a radiologický nález jsou normální a lokální příčiny byly vyloučeny
- nezařaditelná lépe pod jinou ICOP nebo ICHD-3 diagnózu

ICOP – Mezinárodní klasifikace orofaciální bolesti; ICHD-3 – Mezinárodní klasifikace bolestí hlavy

Tab. 2. Epidemiologie a společné klinické charakteristiky idiopatické orofaciální bolesti.

Idiopatická orofaciální bolest je málo častá nebo vzácná. Prevalence BMS je udávána u 0,1 % obecné populace [39]. Celoživotní prevalence PIFP je odhadována na 0,03 % [48]. Výskyt PIDAP v populaci je nižší než 0,1 %, u pacientů, kteří podstoupili endodontické ošetření však 3–4 % [49].

Převažuje postižení žen. Poměr postižení žen a mužů je udáván u BMS 7–10 : 1 [50], u PIDAP 3–8 : 1 [51] a 3 : 1 u PIFP [36].

K rozvoji dochází nejčastěji ve středním věku a dosahuje nejvyšší prevalence ve stáří. Rozvoj BMS byl pozorován až v období dospělosti, jeho prevalence se s věkem zvyšuje, maxima dosahuje ve věkové skupině 60–80 let [21,39]. Nejvyšší prevalence PIDAP se odhaduje mezi čtvrtou a šestou dekadou [51]. Věk při rozvoji PIFP se pohyboval od 17 do 74 let s průměrem 44 let [36].

Zubní ošetření jako vyvolávající příčinu udává většina pacientů. Jedna pětina pacientů po endodontickém ošetření trpí intenzivní bolestí v trvání delším než jeden týden (akutní bolest zubní dřeně nebo periodontální bolest) [1,31]. PIDAP se však vyskytuje pouze u 3–6 % pacientů po předešlém endodontickém ošetření [52]. Přesto 57–83 % pacientů s PIDAP zpětně označuje za spouštěcí moment invazivní stomatologický nebo stomatochirurgický zákrok [28,52]. Naopak 30 % pacientů s PIFP podstoupilo invazivní zubní ošetření až po rozvoji onemocnění ve snaze o léčbu [36]. Pacienti s BMS mohou dávat do souvislosti s dezinfekčním výplachem během endodontického ošetření nebo zubní výplní [53].

Idiopatická orofaciální bolest může být vícečetně lokalizovaná a mít progresivní průběh. Třetina pacientů s BMS a polovina pacientů s PIDAP pociťuje bolest ve více než jedné intraorální lokalizaci [21,28]. Bilaterální lokalizace bolesti byla pozorována u 39 % pacientů s PIDAP a 13 % pacientů s PIFP [28,36]. U 17 % pacientů s PIFP dochází k postupnému rozšíření do širší kraniocervikální oblasti mimo trigeminální distribuci [36].

Psychiatrické komorbidity jsou relativně časté, zhoršení bolesti psychickým stresem je možné. Úzkostné příznaky a deprese byly diagnostikovány u 48 %, resp. 35 % pacientů s BMS [54], 10 %, resp. 15 % pacientů s PIDAP [28], 13 %, resp. 30 % pacientů s PIFP [36]. Zhoršení bolesti psychickým stresem bylo udáváno 17 % pacientů s PIFP [36].

Prognóza onemocnění je spíše méně příznivá. Z 53 pacientů s BMS (průměrné trvání potíží 5,5 roku, sledování minimálně 18 měsíců) 50 % nepozorovalo změnu symptomů, 20 % uvedlo zhoršení a u 30 % došlo ke zmírnění příznaků (spontánní remise pouze u 3 % pacientů) [55]. Negativním prognostickým faktorem pro odpověď na léčbu u BMS je xerostomie na začátku sledování a přetrvávající dysgeuzie [56]. Ve sledovaném období sedmi let došlo k významnému zlepšení u 35 % pacientů s PIDAP (pouze 14 % pacientů bylo zcela bez bolesti), prediktorem úpravy stavu byla nízká intenzita bolesti na začátku sledování [57]. Období remise delší než jeden měsíc se u PIFP vyskytují zhruba u 20 % pacientů [36].

BMS – syndrom palčivých úst; PIDAP – perzistující idiopatická dentoalveolární bolest; PIFP – perzistující idiopatická obličejová bolest

rakter krátkých paroxysmů intenzivní bolesti s náhlým začátkem a koncem;

- jsou vyloučeny jiné lokální nebo systémové příčiny (diagnóza per exclusionem); diagnostika vyžaduje multidisciplinární přístup [1].

Patofyziologie

Idiopatická orofaciální bolest je charakterizovaná dysfunkcí somatosenzorického systému vedoucí k bolesti v kraniofaciální oblasti, přičemž tuto bolest nelze deklarovat jako nociceptivní (chybí jasný důkaz skutečného nebo hrozícího poškození tkáně způsobujícího aktivaci periferních nociceptorů) nebo neuropatickou (není prokázána nemoc či léze somatosenzorického systému způsobující bolest) [1]. Proto je v patofyziologii zvažován nociplastický typ bolesti (tab. 4), u které však absence důkazu poškození periferních tkání nebo somatosenzorického systému nevyklučuje případnou nociceptivní nebo neuropatickou komponentu. Samotná existence a podmínky pro používání termínu nociplastické bolesti nejsou přijímány zcela bez výhrad [2–4]. Fenotypická různorodost idiopatické orofaciální

bolesti (fokální nebo regionální postižení, palčivý nebo tupý charakter bolesti, možná přítomnost somatosenzorických abnormit apod.) naopak vedla některé autory ke zdůraznění různých mechanismů, které se na vzniku a udržování nociplastické bolesti mohou podílet. Publikované hypotézy o vzniku idiopatické orofaciální bolesti zahrnují fokální neuropatii tenkých vláken (prokázána redukce hustoty intraepidermálních tenkých nervových vláken z biopsie jazyka [5,6]), up-regulaci kapsaicinového receptoru TRPV1 a purinergního receptoru P2X3 v biopsii jazyka (exprese obou receptorů je modulovaná estrogény) [6–8] a hypofunkci chorda tympani [9] se sníženou bazální sekrecí slin a jejich odlišným složením, to vše u pacientů s BMS [10,11]. Hypotetická možnost mikrotraumatizace (např. injekce anestetika do periferních tkání nebo intraneurální injekce, endodontické ošetření) je zvažována u pacientů s PIDAP [12]. Subklinická periferní neuropatie byla popsána u pacientů s PIFP (např. entrapment ve foramen rotundum nebo ovale) [13]. Kromě periferních mechanismů je zdůrazňována role centrálního zpracování bolesti (zejména

vliv dopaminergního systému), které se však může uplatňovat u odlišných diagnóz v různé míře. Např. bylo navrženo rozdělení diagnóz na podskupiny s převážně periferním a převážně centrálním typem BMS nebo PIDAP (podle výsledku terapeutického testu, kdy při lokální anestezii u části pacientů bolest dočasně ustoupí) [14,15]. Jako sekundární koreláty chronické bolesti byly u pacientů s BMS a PIFP prokázány alterace subkortikálních a kortikálních struktur uplatňujících se na zpracování bolesti, zjištěné pomocí pokročilých neurovizuálních metod (např. funkční MR [fMR], MR volumetrie, PET) [16–19]. V souhrnu je tedy pro pochopení patofyziologie idiopatické orofaciální bolesti podstatné:

- 1) Nociplastická bolest vzniká změnou v procesu nocicepce, a to i bez jasného důkazu skutečného nebo hrozícího poškození tkáně způsobujícího aktivaci periferních nociceptorů (nociceptivní bolest) nebo důkazu nemoci či léze somatosenzorického systému způsobujícího bolest (neuropatická bolest). Případná nociceptivní a/nebo neuropatická komponenta je však přípustná [1,3].

2) I přes nejasnou etiologii je u idiopatické orofaciální bolesti zachován princip konvergence periferních nociceptivních podnětů na úrovni trigeminocervikálního komplexu (nucleus caudalis nervi trigemini a zadní rohy míšních segmentů C2 a C3) a talamu, procesu centrální senzitivace a poruchy centrální modulaace (descendentní inhibice a endogenní facilitace) bolesti. Na kognitivním zpracování a afektivní regulaci bolesti se podílí struktury mozkového kmene, limbického systému a některé kortikální oblasti (anteriorní cingulum, inzula, ventromediální a dorzolaterální frontální kortex), s jejichž aktivací souvisí psycho-behaviorální důsledky bolesti (úzkost, depresivita, hypervigilance a další) [1,20].

Syndrom palčivých úst (BMS)

Dříve užívané názvy: stomatodynie / glosodynie, burning mouth syndrome, primární burning mouth syndrome

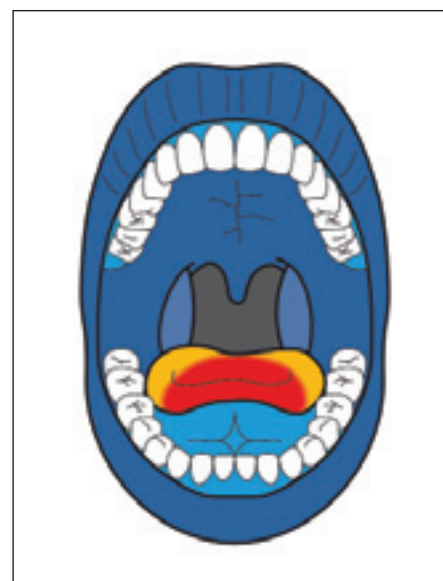
Syndrom palčivých úst je definován palčivou bolestí pocíťovanou na povrchu nepoškozené sliznice dutiny ústní (denně po dobu minimálně dvou hodin v období alespoň tří měsíců) [1]. Nejčastější lokalizací je špička jazyka (dorzum nebo okraj jeho předních dvou třetin), jiná distribuce (tvrdé patro, rty, dásně, hltan) není příliš běžná (obr. 1). Postižení je obvykle symetrické, ale může být i jednostranné a/nebo multilokulární. Charakter bolesti je zpravidla popisován jako pálivý nebo palčivý. Intenzita bolesti je variabilní (mírná až vysoká), může fluktuovat a někteří pacienti si stěžují na nárůst její intenzity ve spojitosti se stresem [21,22]. Klinické dělení BMS na typ 1 (asymptomatický stav při probuzení, zvyšování intenzity v průběhu dne, večerní maximum), typ 2 (kontinuální příznaky někdy narušující i spánek) a typ 3 (intermitentní symptomy přítomné jen některé dny) již bylo opuštěno [23]. Až u dvou třetin pacientů s BMS jsou přítomny změny chuti (dysgeuzie), nejčastěji je zmiňována kovová pachuť, běžným příznakem je pocit sucha v ústech (xerostomie) [22]. Nutné je vyloučení běžných sekundárních příčin glosodynie a stomatodynie (expozice inhibitorům angiotenzin konvertujícího enzymu, deficiencie B12, folátu a zinku). Farmakologická léčba BMS spočívá v topické nebo systémové podání léčiv, jejichž účinnost není přímo srovnatelná (také úroveň důkazu účinků se mezi jednotlivými studiemi liší). Za léčbu první volby je považována topická aplikace klonazepamu 0,5–3,0 mg/den

(kapky nebo tableta rozpuštěná v ústech, podržená ve slině a po třech minutách je vyplivnuta). Účinek se dostavuje poměrně rychle, trvá 4–5 h (možné je tedy podávání ve třech rozdělených dávkách) a vede u tří čtvrtin pacientů ke snížení intenzity bolesti o 1,5 bodu na desetibodové škále [24]. Topická aplikace gelu s obsahem lokálního anestetika (lidokain) se běžně nepoužívá, podobně ani kapsaicin (pro nežádoucí gastrointestinální účinky). Spíše lze doporučit neutrální, fyzikálně působící gely typu umělých slin nebo chuťově nepříliš výrazné pastilky. Systémová léčba zahrnuje klonazepam (0,5–2,0 mg/den; hrozí však riziko rozvoje závislosti při dlouhodobém užívání), amitriptylin (12,5–25 mg/den; vzhledem k anticholinergnímu účinku možné zhoršení pocitu sucha v ústech), fluoxetin (20–40 mg/den), pregabalín (75–150 mg/den) nebo gabapentin (minimálně 300 mg/den). Výhodná může být i kombinovaná léčba některým ze systémově podávaných léčiv a topickou aplikací klonazepamu dle potřeby. Kúra s užíváním kyseliny alfa-lipoové (600–800 mg/den po dobu jednoho nebo dvou měsíců) je považována za pravděpodobně účinnou a bezpečnou variantu [25,26].

Perzistující idiopatická dentoalveolární bolest (PIDAP)

Dříve užívané názvy: atypická odontalgie, primary persistent dentoalveolar pain disorder (PDAP), phantom tooth pain

Perzistující idiopatická dentoalveolární bolest je charakterizována přetrvávající bolestí v dentoalveolární oblasti (přítomnou denně po dobu delší než dvě hodiny v období delším než tři měsíce). Typickým fenotypem je tupá, tlaková bolest, pocíťovaná hluboko uvnitř zubu nebo čelisti [1]. Mezi méně spolehlivé charakteristiky PIDAP patří unilaterální a monolokulární výskyt bolesti s převahou v oblastech maxilárních a posteriorních než mandibulárních a anteriorních (obr. 2). Nejčastěji je postižena oblast prvního moláru a většina pacientů podstoupila jejich endodontické ošetření. Časový průběh bolesti je kolísavý (ranní období bez bolesti má až 80 % pacientů, možné zvýšení intenzity bolesti při stresu nebo změnách atmosférického tlaku), ale nemá charakter akutních paroxysmů a remisí [27–29]. Často používaným farmakem je amitriptylin 12,5–50 mg ve večerní dávce (čtyřměsíční léčba vedla u 66 % pacientů k alespoň 30% redukci intenzity bolesti) [30]. Na malých, heterogenních souborech pa-



Obr. 1. Nejčastější lokalizace bolesti u syndromu palčivých úst, ilustrativní schéma podle údajů Bergdahlových [21] (komentář v textu).

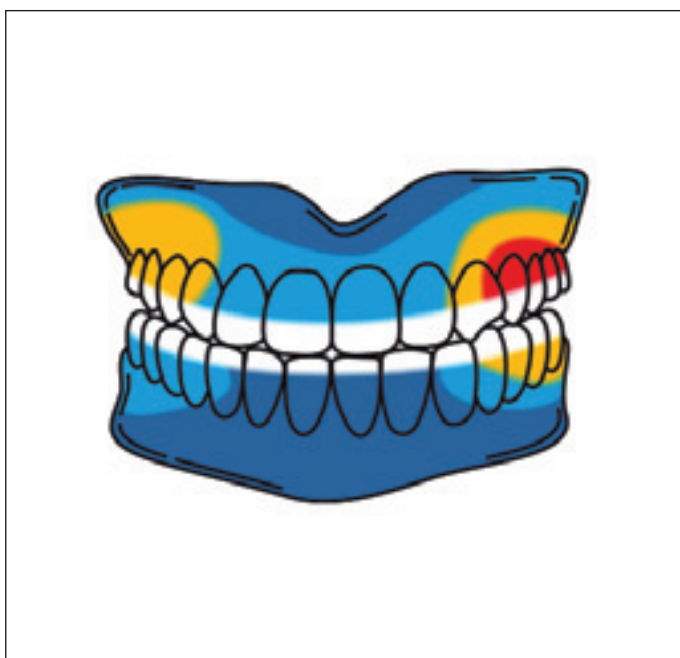Fig. 1. Most common pain locations in burning mouth syndrome, illustrative depiction based on data from Bergdahl and Bergdahl [21] (commentary in the text).

cientů s orofaciální bolestí (vč. PIDAP) byly zkoušeny gabapentin (900–3 600 mg/den), pregabalín (150–600 mg/den) a duloxetin (20–40 mg/den) [31]. Topická aplikace lidokainu může být přínosná pro část pacientů s PIDAP – vedla k průměrné redukci intenzity bolesti o 60 % [32]. Lokální injekce lidokainu není u PIDAP používána z důvodu krátkého terapeutického okna (120 min) a rebound fenoménu u třetiny pacientů [33]. Jako slibnější se jeví lokální aplikace botulotoxinu A (10–30 jednotek) do 3–12 intraorálních míst (interdentální papily, vestibulární a fixovaná gingiva), která při opakovaných procedurách (každých 12 týdnů) vede k alespoň 50% redukci intenzity bolesti [34].

Perzistující idiopatická obličejová bolest (PIFP)

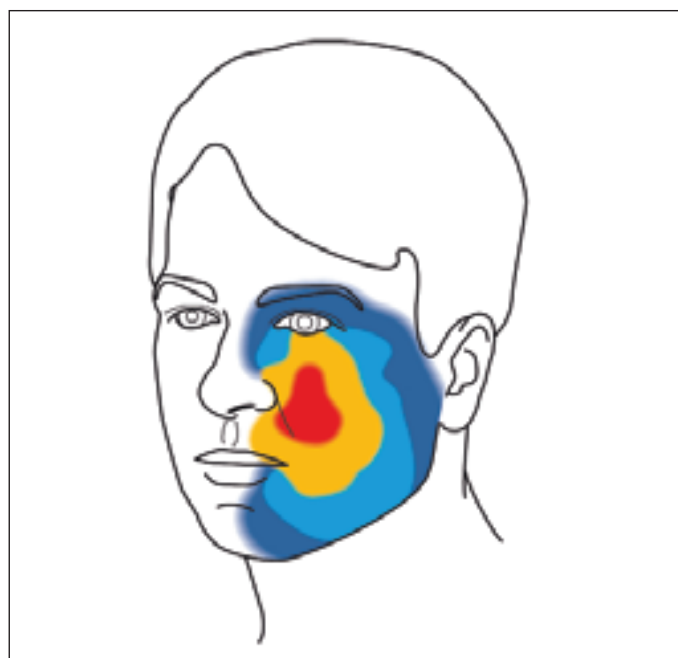
Dříve užívaný název: atypická obličejová bolest

Perzistující idiopatická obličejová bolest se vyznačuje perzistující bolestí v obličejí (přítomnou denně po dobu delší než dvě hodiny v období delším než tři měsíce). Bolest je neostře ohraničená, špatně lokalizovaná a zásadně nesleduje anatomickou distribuci periferního nervu (obr. 3). Téměř nikdy však není ušetřena area nervina infra-orbitálního nervu, která je nejčastějším místem nocicepce i u neuralgie trigeminu. Až



Obr. 2. Nejčastější lokalizace bolesti u perzistující idiopatické dentoalveolární bolesti, ilustrativní schéma podle údajů Miura et al. [28] (komentář v textu).

Fig. 2. Most common pain locations in persistent idiopathic dentoalveolar pain, illustrative depiction based on data from Miura et al. [28] (commentary in the text).



Obr. 3. Nejčastější lokalizace bolesti u perzistující idiopatické obličejové bolesti, ilustrativní schéma podle údajů Maajberg et al. [36] (komentář v textu).

Fig. 3. Most common pain locations in persistent idiopathic facial pain, illustrative depiction based on data from Maajberg et al. [36] (commentary in the text).

u třetiny pacientů dochází k rozšíření přes střední čáru obličeje, bolest může zasahovat i intraorálně. Charakter bolesti je tupý a nepříjemný, pocitován je spíše neurčitě hluboko v tkáních než povrchově. Intenzita bolesti je inter- a intraindividuálně variabilní. Podobně jako u PIDAP mohou pacienti udávat jako vyvolávající příčinu menší úraz nebo zákrok, ačkoli výsledky klinických a zobrazovacích vyšetření jsou normální [1,35,36]. V léčbě PIFP jsou doporučovány amitriptylin (25–100 mg/den), venlafaxin (75–150 mg/den), fluoxetin (10–20 mg/den) a topiramát (25–100 mg/den) [37].

Trvalá jednostranná obličejová bolest s přidruženými atakami (CUFPA)

Trvalá jednostranná obličejová bolest s přidruženými atakami je charakterizována stálou a striktně jednostrannou obličejovou bolestí nízké až střední intenzity, která je doprovázena odlišnými atakami bolesti střední až vysoké intenzity ve stejné lokalizaci a trvajících 10–30 min. Oproti PIFP pacient jasně rozlišuje trvalou (bazální) bolest a přidružené ataky (exacerbace). Bazální bolest je neremitující, ale může kolísat v intenzitě. K exacerbacím přidružených atak dochází spontánně, nemají

neuralgický charakter, trvají 10–30 min, obvykle maximálně 6x denně. V jediném popsaném souboru pacientů s CUFPA se jednalo o šest žen ve věku 41–67 let [38]. Indometacin neúčinkuje na bazální bolest ani přidružené ataky; částečně účinná byla u některých pacientů léčba metamizolem, ibuprofenem, karbamazepinem (400 mg/den) a pregabalinem (150 mg/den). U dvou pacientek nepřineslo úlevu žádné z empiricky zkoušených léčiv (vč. opioidů, antidepresiv, protizáchvatové medicíny a kortikoidů) [38].

Obecné principy diagnostiky a léčby

Terminologie

Orofaciální bolest jako symptom je nutno zásadně odlišit od diagnózy. Např. celková prevalence symptomu palčivé bolesti v dutině ústní (nezávisle na etiologii) je řádově vyšší (1–4 %) než prevalence BMS (0,1 %) [21,39]. Pro vyjádření symptomu je nutné uchýlit se ke starším, obecnějším výrazům (prosopalgie, stomatodynie, glosodynie, odontalgie). Správné názvosloví diagnóz je kodifikováno Mezinárodní klasifikací orofaciální bolesti (má i český překlad) [1,40]. Zastaralé názvy uvádíme u jednotlivých diagnóz jen pro úplnost. Dříve užívané nozologické pojmy

„atypická obličejová bolest“ nebo „atypická odontalgie“ nejsou vhodné, protože se vztahují k entitě historicky považované za „typickou“ (neuralgie trigeminu).

Diferenciální diagnostika

Kontaktem první linie je obvykle stomatolog, ke konzultaci ve specializovaném centru pro léčbu bolesti dochází po několika měsících až letech trvání obtíží [38]. Diagnostika orofaciální bolesti vyžaduje multidisciplinární přístup a využití paraklinických metod (tab. 3, tab. 4). Vyloučení lokální intraorální patologie je úkolem stomatologa – co do počtu možných klinických jednotek působících intraorální bolest se jedná o nejširší diferenciálně diagnostickou oblast. Kromě patologie zubů a souvisejících struktur (periodont, alveolární výběžek, gingiva) je třeba věnovat pozornost i případným lokálním lézím ústní sliznice (způsobeným poraněním, infekcí, autoimunitním či jiným systémovým onemocněním, hypersenzitivní nebo alergickou reakcí) [1]. Myofasciální orofaciální bolest je provokovaná palpací žvýkacích svalů nebo maximálním otevřením úst. Bolest temporomandibulárního kloubu je navíc doprovázena jeho dysfunkcí (omezení pohybu, akustické fenomény). Orofaciální bolesti s příznaky připo-

Tab. 3. Diagnostický postup a paraklinická vyšetření u idiopatické orofaciální bolesti.

Anamnéza: zubní anomálie, zubní výplně (galvanismus, kontaktní alergie), fixní ortodontické / protetické aparáty, mechanické / termické / chemické / poradiační poškození, užívání inhibitorů angiotenzin konvertujícího enzymu, perorálních antidiabetik, chemoterapeutik (nežádoucí účinky), dlouhodobá aplikace lokálních antiseptik, dlouhodobá antibiotická léčba, potravinářské konzervační prostředky (např. kyselina sorbová, kyselina benzoová), složky kosmetických přípravků a zubní pasty (např. laurylsulfát sodný) [23,53]

Stomatologické vyšetření vč. ortopantomografie event. CT s kuželovým svazkem (cone beam CT): onemocnění zubu, periodontia, dásně, ústní sliznice, čelisti, slinných žláz [1], u 90 % pacientů s PIDAP lze vyšetřit oblast mechanické alodynie dásňového žlábků (sulcus gingivalis) – většinou zasahuje k sousednímu zubu ve stejném kvadrantu, postižení dvou kvadrantů (30 %), tří kvadrantů (15 %), čtyř kvadrantů (8 %) [27]

ORL vyšetření vč. RTG paranazálních dutin, event. CT obličejového skeletu: lokální patologický proces (lokální metastáza, perineurální metastatické šíření apod.) [41,58]

Neurologické vyšetření: orientační vyšetření senzitivity v obličeji kvalitativními metodami (taktilní a termická citlivost), v případě abnormality v distribuci periferního nervu vyloučení periferní neuropatie u malignit [41]; u idiopatické orofaciální bolesti nelze stanovit určitý patognomický profil ani při kvantitativním testování senzitivity [59]

MR mozku: k vyloučení léze v oblasti baze lební, leptomeningeální infiltrace, neurovaskulárního konfliktu (dislokace a/nebo atrofie) s ipsilaterálním trojklaným nervem [36,41]

Laboratorní screening: v rozsahu zvyklém u polyneuropatií (krevní obraz, sedimentace erytrocytů, sodík, draslík, chloridy, zinek, glukóza, urea, kreatinin, alaninaminotransferáza, aspartátaminotransferáza, gamaglutamyltransferáza, alkalická fosfatáza, C-reaktivní protein, celkové bílkoviny v séru, elektroforéza sérových bílkovin, kryoglobuliny, lipidy, thyreotropin, volný thyroxin, sérová hladina vitamínu B12 a kyseliny listové, serologické vyšetření antiborreliových protilátek) [23,53]

Jiná, fakultativní vyšetření: dermatologické, biopsie sliznice, mikrobiologické vyšetření vč. kultivací (bakterie, kvasinky), sialometrie (Škachův test), Schirmerův test, endoskopické vyšetření jícnu, scintigrafie nebo biopsie slinných žláz [23,53]

Tab. 4. Bolest je nepříjemný smyslový zážitek spojený se skutečným nebo potenciálním poškozením tkáně, nebo je tomuto zážitku podobná. Z patofyziologického hlediska se dělí na tři základní typy, uvedeny jsou jejich příklady v orofaciální oblasti [1,60].

Typ bolesti	Obecná definice	Příklady
nociceptivní bolest	Bolest vzniká jako následek skutečného nebo hrozícího poškození periferní tkáně, které působí aktivaci nociceptorů. Je výrazem normální funkce somatosenzorického nervového systému.	<ul style="list-style-type: none"> • bolest zubní dřeně v souvislosti s obnaženým dentinem • bolest zubní dřeně v souvislosti s ireverzibilní pulpítidou způsobenou kazem zasahujícím dřeňovou dutinu • periodontální bolest v souvislosti s chronickou parodontitidou • bolest dásně v souvislosti s gingivitidou • bolest ústní sliznice v souvislosti s ozářením nebo chemoterapií • bolest čelisti v souvislosti s lokální maligní lézí • myofasciální orofaciální bolest v souvislosti se svalovým spasmem • bolest temporomandibulárního kloubu v souvislosti s degenerativním kloubním onemocněním
neuropatická bolest	Bolest vzniká jako následek léze nebo onemocnění postihujícího somatosenzorický systém.	<ul style="list-style-type: none"> • klasická neuralgie trigeminu • sekundární neuralgie trigeminu v souvislosti s roztroušenou sklerózou • sekundární neuralgie trigeminu v souvislosti se strukturální lézí • idiopatická neuralgie trigeminu • trigeminová neuropatická bolest v souvislosti s akutní infekcí herpes zoster • postherpetická trigeminová neuralgie • posttraumatická trigeminová neuropatická bolest
nociplastická bolest	Bolest vzniká změnou nocicepce, a to i bez jasněho důkazu skutečného nebo hrozícího poškození tkáně, která způsobuje aktivaci periferních nociceptorů nebo i bez důkazu o nemoci nebo lézi somatosenzorického nervového systému způsobující bolest.	<ul style="list-style-type: none"> • syndrom palčivých úst (BMS) • perzistující idiopatická dentoalveolární bolest (PIDAP) • perzistující idiopatická obličejová bolest (PIFP) • trvalá jednostranná obličejová bolest s přidruženými atakami (CUFPA)

mínajícími primární bolesti hlavy jsou raritní a mají jasný záchvatový průběh s charakteristickými doprovodnými příznaky. Neuralgie trigeminu má zcela odlišný klinický obraz s krátkými atakami šlehavé bolesti vysoké intenzity, které lze provokovat běžně neškodnými stimuly. Posttraumatická trigeminová neuropatická bolest vzniká nejčastěji iatrogeně (např. léze nervus alveolaris inferior po extrakci třetího mandibulárního moláru, léze nervus mentalis po aplikaci kořenové výplně do mandibulárního špičáku) [1]. Bolesti nebolestivé symptomy v orofaciální oblasti (xerostomie, taktilní hypestézie apod.) jsou součástí širší diferenciativní diagnostiky (např. Sjögrenův syndrom, numb chin syndrom, neuralgie v oblasti ucha) [41,42].

Psychologické aspekty

U pacientů s idiopatickou orofaciální bolestí se setkáváme s obecnými neuropsychologickými důsledky chronické bolesti, které významně ovlivňují emoční prožitek bolesti. Ačkoli nejsou příčinou onemocnění, mohou u některých pacientů celkovému klinickému dojmu dominovat. Negativní afektivita je stabilní tendence k prožívání široké škály neblahých a pro pacienta neproduktivních pocitů (např. obavy, úzkost, negativní pohled na sebe). S anxiou užším způsobem souvisí hypervigilance: týká se zejména nové zkušenosti bolesti, kdy tato pro pacienta nabývá významu hrozby a vede ke katastrofizaci bolesti. Katastrofizace je specifický fenomén, který zahrnuje ruminaci (negativní přemítání), zveličení (přemrštěné představy stran možného vývoje vč. kancerofobie) a bezmocnost (ztráta pocitu kontroly nad situací) [43]. K psychologickému distresu a katastrofizaci se dále druzí tzv. vnímaná nespravedlnost, která subjektivně akcentuje velikost a nevratnost ztráty zdraví a nese s sebou i obviňování (např. okolí z nepochopení a lhostejnosti). Tyto a související jevy na straně pacienta mohou vést k indikaci neúčelných a opakovaných vyšetření nebo mylné úvaze o neorganickém původu bolesti či naopak ke snaze o radikální řešení (např. endodontické a reendodontické ošetření, amputace kořenového hrotu, extrakce zubů, zubní implantáty). V neposlední řadě mohou u ošetřujících lékařů vyvolávat pocity frustrace i jinak narušovat vztah pacienta a terapeuta [43,44].

Edukace pacientů a prevence dalšího poškození

Při komunikaci s pacientem je vhodné věnovat dostatečný čas detailnímu popisu

symptomů, který usnadní následnou spolupráci, může zvýšit toleranci a pocit kontroly symptomů a navodí převzetí iniciativy pacientem. Na druhou stranu je řada pacientů v různé míře zatížena prvky kognitivního zkreslení (mylné domněnky ohledně příčiny, miskoncepce onemocnění, iracionální přesvědčení o symptomech, kancerofobie apod.). Základní edukace by měla obsahovat informace o diagnóze, reálném a autentickém prožitku bolesti navzdory absenci tkáňového poškození a zejména informaci o komplexní, neurobiologické povaze onemocnění. Pacient může sledovat a případně ovlivnit expozici sliznic dráždivým látkám (kořeněná jídla, horké pokrmy, sycené nápoje, žvýkačky, mentolové dražé, zubní pasty, kosmetika, kouření a vapování). Vhodné je i uvědomění si parafunkčních orálních aktivit (např. dotýkání se špičkou jazyka zubů, vyhnout se vysunování nebo odírání jazyka, zatínání žvýkačích svalů, svírání rtů) [45]. Neopodstatněně invazivní stomatologické procedury nebo zasahování do integrity tkání samotným pacientem jsou zcela nežádoucím jevem.

Farmakologická a nefarmakologická léčba

Obecně lze říci, že strategie léčby idiopatické orofaciální bolesti je pouze symptomatická, s převažující indikací adjuvantních analgetik (antidepresiva, protizáchvatová medikace a další). Účinnost farmakologické léčby je limitovaná a někdy omezena nežádoucími účinky. Experti se přesto shodují, že časná diagnostika a zahájení farmakologické terapie jsou pozitivními prognostickými faktory stran budoucího průběhu onemocnění. Zatímco indikace opioidů se nedoporučuje, zajímavou perspektivu má konopí pro léčebné použití [46]. Pokud má pacient zájem, může vyzkoušet jednoduché podpůrné techniky – lubrikace ústní dutiny indiferentním roztokem (pacient jej 3–4× denně podrží v ústech po dobu několika minut) nebo relaxační cviky zaměřené na žvýkačích a mimické svaly. Kognitivně behaviorální terapie by měla doprovázet farmakoterapii chronické bolesti, pokud je to možné [37]. U PIFP nebyl prokázán pozitivní efekt následujících intervenčních a neurostimulačních zákroků (příp. se nedoporučují): blok nervus occipitalis major či ganglion stellatum, pulzní radiofrekvenční léčba sfenopalatinálního ganglia, mikrovaskulární dekomprese trigeminu, ošetření Leksellovým gamma nožem, konvenční transkutánní stimulace,

repetitivní transkraniální magnetická stimulace sekundárního somatosenzorického kortexu, míšní stimulace v horní hrudní oblasti [37,47].

Závěr

Idiopatická orofaciální bolest je soubor klinických jednotek, jejichž diagnostika a léčba představují výzvu pro lékaře různých odborností. Důvodem je chybějící strukturální korelát, který by vysvětloval pacientovy obtíže, a také omezená mezioborová spolupráce. Správná diagnóza je tak běžně stanovena až s časovým zpožděním, často po absolvování nadbytečně invazivních stomatologických ošetření. Panuje shoda, že časná a správná diagnostika i farmakologická terapie jsou pozitivními prognostickými faktory v přístupu k těmto onemocněním. Naopak opakované invazivní zákroky prognózu zhoršují. Přesto významného zlepšení stavu dosáhne jen asi třetina pacientů. Zásadním prvkem tak zůstává komunikace a poskytnutí dostatečných informací pacientům i jejich ujištění o neurobiologické povaze onemocnění. Žádoucí, ale obecně u chronické bolesti málo využívaná, je podpůrná psychoterapie.

Konflikt zájmů

Autoři nemají v souvislosti s prací žádný konflikt zájmů.

Poděkování

Za vyhotovení obrazových příloh autoři děkují Maxdorf – grafickému studiu.

Literatura

1. International Classification of Orofacial Pain, 1st edition (ICOP). Cephalalgia 2020; 40(2): 29–221. doi: 10.1177/0333102419893823.
2. Kosek E, Cohen M, Baron R et al. Do we need a third mechanistic descriptor for chronic pain states? Pain 2016; 157(7): 1382–1386. doi: 10.1097/j.pain.0000000000000507.
3. Fitzcharles MA, Cohen SP, Clauw DJ et al. Nociceptive pain: towards an understanding of prevalent pain conditions. Lancet 2021; 97(10289): 2098–2110. doi: 10.1016/S0140-6736(21)00392-5. PMID: 340 62144.
4. Granan LP. We do not need a third mechanistic descriptor for chronic pain states! Not yet. Pain 2017; 158(1): 179. doi: 10.1097/j.pain.0000000000000735.
5. Puhakka A, Forssell H, Soinila S et al. Peripheral nervous system involvement in primary burning mouth syndrome – results of a pilot study. Oral Dis 2016; 22(4): 338–344. doi: 10.1111/odi.12454.
6. Yilmaz Z, Renton T, Yiangou Y et al. Burning mouth syndrome as a trigeminal small fibre neuropathy: Increased heat and capsaicin receptor TRPV1 in nerve fibres correlates with pain score. J Clin Neurosci 2007; 14(9): 864–871. doi: 10.1016/j.jocn.2006.09.002.
7. Beneng K, Yilmaz Z, Yiangou Y et al. Sensory purinergic receptor P2X3 is elevated in burning mouth syn-

- drome. *Int J Oral Maxillofac Surg* 2010; 39(8): 815–819. doi: 10.1016/j.ijom.2010.03.013.
8. Seol SH, Chung G. Estrogen-dependent regulation of transient receptor potential vanilloid 1 (TRPV1) and P2X purinoceptor 3 (P2X3): Implication in burning mouth syndrome. *J Dent Sci* 2022; 17(1): 8–13. doi: 10.1016/j.jds.2021.06.007.
9. Eliav E, Kamran B, Schaham R et al. Evidence of chorda tympani dysfunction in patients with burning mouth syndrome. *J Am Dent Assoc* 2007; 138(5): 628–633. doi: 10.14219/jada.archive.2007.0234.
10. Spadari F, Venesia P, Azzi L et al. Low basal salivary flow and burning mouth syndrome: new evidence in this enigmatic pathology. *J Oral Pathol Med* 2015; 44(3): 229–233. doi: 10.1111/jop.12240.
11. Imura H, Shimada M, Yamazaki Y et al. Characteristic changes of saliva and taste in burning mouth syndrome patients. *J Oral Pathol Med* 2016; 45(3): 231–236. doi: 10.1111/jop.12350.
12. Nixdorf D, Moana-Filho E. Persistent dento-alveolar pain disorder (PDAP): working towards a better understanding. *Rev Pain* 2011; 5(4): 18–27. doi: 10.1177/204946371100500404.
13. Neto HS, Camilli JA, Marques MJ. Trigeminal neuralgia is caused by maxillary and mandibular nerve entrapment: greater incidence of right-sided facial symptoms is due to the foramen rotundum and foramen ovale being narrower on the right side of the cranium. *Med Hypotheses* 2005; 65(6): 1179–1182. doi: 10.1016/j.mehy.2005.06.012.
14. Grémeau-Richard C, Dubray C, Aublet-Cuvellier B et al. Effect of lingual nerve block on burning mouth syndrome (stomatodynia): a randomized crossover trial. *Pain* 2010; 149(1): 27–32. doi: 10.1016/j.pain.2009.11.016.
15. List T, Leijon G, Helkimo M et al. Effect of local anesthesia on atypical odontalgia—a randomized controlled trial. *Pain* 2006; 122(3): 306–314. doi: 10.1016/j.pain.2006.02.005.
16. Tan Y, Wu X, Chen J et al. Structural and functional connectivity between the amygdala and orbital frontal cortex in burning mouth syndrome: an fMRI study. *Front Psychol* 2019; 10: 1700. doi: 10.3389/fpsyg.2019.01700.
17. Schmidt-Wilcke T, Hierlmeier S, Leinisch E. Altered regional brain morphology in patients with chronic facial pain. *Headache* 2010; 50(8): 1278–1285. doi: 10.1111/j.1526-4610.2010.01637.x.
18. Hagelberg N, Forssell H, Rinne JO et al. Striatal dopamine D1 and D2 receptors in burning mouth syndrome. *Pain* 2003; 101(1–2): 149–154. doi: 10.1016/s0304-3959(02)00323-8.
19. Hagelberg N, Forssell H, Aalto S et al. Altered dopamine D2 receptor binding in atypical facial pain. *Pain* 2003; 106(1–2): 43–48. doi: 10.1016/s0304-3959(03)0275-6.
20. Moseley GL. A pain neuromatrix approach to patients with chronic pain. *Man Ther* 2003; 8(3): 130–140. doi: 10.1016/s1356-689x(03)00051-1.
21. Bergdahl M, Bergdahl J. Burning mouth syndrome: prevalence and associated factors. *J Oral Pathol Med* 1999; 28(8): 350–354. doi: 10.1111/j.1600-0714.1999.tb02052.x.
22. Jääskeläinen SK, Woda A. Burning mouth syndrome. *Cephalalgia* 2017; 37(7): 627–647. doi: 10.1177/0333102417694883.
23. Klein B, Thoppay JR, De Rossi SS et al. Burning mouth syndrome. *Dermatol Clin* 2020; 38(4): 477–483. doi: 10.1016/j.det.2020.05.008.
24. Cui Y, Xu H, Chen FM et al. Efficacy evaluation of clonazepam for symptom remission in burning mouth syndrome: a meta-analysis. *Oral Dis* 2016; 22(6): 503–511. doi: 10.1111/odi.12422.
25. Kisely S, Forbes M, Sawyer E et al. A systematic review of randomized trials for the treatment of burning mouth syndrome. *J Psychosom Res* 2016; 86: 39–46. doi: 10.1016/j.jpsychores.2016.05.001.
26. Currie CC, Jääskeläinen SK. Burning mouth syndrome: a review. *Oral Surg* 2020; 13(4): 379–388. doi: 10.1111/ors.12456.
27. Sanner F, Sonntag D, Hambrock N et al. Patients with persistent idiopathic dentoalveolar pain in dental practice. *Int Endod J* 2022; 55(3): 231–239. doi: 10.1111/iej.13664.
28. Miura A, Tu TTH, Shinohara Y et al. Psychiatric comorbidities in patients with atypical odontalgia. *J Psychosom Res* 2018; 104: 35–40. doi: 10.1016/j.jpsychores.2017.11.001.
29. Takenoshita M, Sato T, Kato Y et al. Psychiatric diagnoses in patients with burning mouth syndrome and atypical odontalgia referred from psychiatric to dental facilities. *Neuropsychiatr Dis Treat* 2010; 6: 699–705. doi: 10.2147/NDT.S12605.
30. Tu TTH, Miura A, Shinohara Y et al. Pharmacotherapeutic outcomes in atypical odontalgia: determinants of pain relief. *J Pain Res* 2019; 12: 831–839. doi: 10.2147/JPR.S188362.
31. Coulter J, Nixdorf DR. A review of persistent idiopathic dentoalveolar pain (formerly PDAP/Atypical odontalgia). *Oral Surg* 2020; 13(4): 371–378. doi: 10.1111/ors.12472.
32. Vickers ER, Cousins MJ, Walker S et al. Analysis of 50 patients with atypical odontalgia. A preliminary report on pharmacological procedures for diagnosis and treatment. *Oral Surg Oral Med Oral Pathol Oral Radiol Endod* 1998; 85(1): 24–32. doi: 10.1016/s1079-2104(98)0393-6.
33. List T, Leijon G, Helkimo M et al. Effect of local anesthesia on atypical odontalgia—a randomized controlled trial. *Pain* 2006; 122(3): 306–314. doi: 10.1016/j.pain.2006.02.005.
34. Dawson S, Dawson J, Ernberg M. The effect of botulinum toxin A on patients with persistent idiopathic dentoalveolar pain – a systematic review. *J Oral Rehabil* 2020; 47(9): 1184–1191. doi: 10.1111/joor.13053.
35. Forssell H, Tenovuoto O, Silvonieniemi P et al. Differences and similarities between atypical facial pain and trigeminal neuropathic pain. *Neurology* 2007; 69(14): 1451–1459. doi: 10.1212/01.wnl.0000277274.83301.c0.
36. Maarbjerg S, Wolfram F, Heinskou TB et al. Persistent idiopathic facial pain – a prospective systematic study of clinical characteristics and neuroanatomical findings at 3.0 Tesla MRI. *Cephalalgia* 2017; 37(13): 1231–1240. doi: 10.1177/0333102416675618.
37. Obermann M, Holle D, Katsarava Z. Trigeminal neuralgia and persistent idiopathic facial pain. *Expert Rev Neurother* 2011; 11(11): 1619–1629. doi: 10.1586/ern.11.156.
38. Ziegeler C, May A. Facial presentations of migraine, TACs, and other paroxysmal facial pain syndromes. *Neurology* 2019; 93(12): e1138–e1147. doi: 10.1212/WNL.00000000000008124.
39. Kohorst JJ, Bruce AJ, Torgerson RR et al. The prevalence of burning mouth syndrome: a population-based study. *Br J Dermatol* 2015; 172(6): 1654–1656. doi: 10.1111/bjd.13613.
40. Řehulka P, Bartáková J, Hudečková M et al. Mezinárodní klasifikace orofaciální bolesti (ICOP) – oficiální český překlad prvního vydání. *Cesk Slov Neurol N* 2020; 83/116(6): 602–607. doi: 10.48095/ccsnn.2020602.
41. Ambler Z. Neuropatie nervus mentalis jako manifestace systémové malignity. *Cesk Slov Neurol N* 2009; 72/105(6): 560–562.
42. Kadaňka Z Jr, Bednařík J. Klinické syndromy z oblasti cervikálního plexu. *Cesk Slov Neurol N* 2019; 82/115(6): 616–620. doi: 10.14735/amcsnn2019616.
43. Keogh E, Asmundson GJG. Negative affectivity, catastrophizing, and anxiety sensitivity. In: Asmundson GJG, Vlaeyen JWS, Crombez G (eds). *Understanding and treating fear of pain*. New York: Oxford University Press 2004, reprinted 2007: 91–115.
44. Reme SE, Ljosaa TM, Stubhaug A et al. Perceived injustice in patients with chronic pain: prevalence, relevance, and associations with long-term recovery and deterioration. *J Pain* 2022; 23(7): 1196–1207. doi: 10.1016/j.jpain.2022.01.007.
45. Paterson AJ, Lamb AB, Clifford TJ et al. Burning mouth syndrome: the relationship between the HAD scale and parafunctional habits. *J Oral Pathol Med* 1995; 24(7): 289–292. doi: 10.1111/j.1600-0714.1995.tb01186.x.
46. Grossman S, Tan H, Gadiwalla Y. Cannabis and orofacial pain: a systematic review. *Br J Oral Maxillofac Surg* 2022; 60(5): e677–e690. doi: 10.1016/j.bjoms.2021.06.005.
47. Benoliel R, Gaul C. Persistent idiopathic facial pain. *Cephalalgia* 2017; 37(7): 680–691. doi: 10.1177/033310241706349.
48. Mueller D, Obermann M, Yoon MS et al. Prevalence of trigeminal neuralgia and persistent idiopathic facial pain: a population-based study. *Cephalalgia* 2011; 31(15): 1542–1548. doi: 10.1177/0333102411424619.
49. Nixdorf DR, Moana-Filho EJ, Law AS et al. Frequency of nonodontogenic pain after endodontic therapy: a systematic review and meta-analysis. *J Endod* 2010; 36(9): 1494–1498. doi: 10.1016/j.joen.2010.06.020.
50. Woda A, Dao T, Gremeau-Richard C. Steroid dysregulation and stomatodynia (burning mouth syndrome). *J Orofac Pain* 2009; 23(3): 202–210.
51. Nixdorf DR, Drangsholt MT, Ettlin DA et al. International RDC-TMD Consortium. Classifying orofacial pains: a new proposal of taxonomy based on ontology. *J Oral Rehabil* 2012; 39(3): 161–169. doi: 10.1111/j.1365-2842.2011.02247.x.
52. Baad-Hansen L. Atypical odontalgia – pathophysiology and clinical management. *J Oral Rehabil* 2008; 35(1): 1–11. doi: 10.1111/j.1365-2842.2007.01813.x.
53. Tan HL, Renton T. Burning mouth syndrome: an update. *Cephalalgia Rep* 2020; 3. doi: 10.1177/2515816320970143.
54. Taiminen T, Kuusalo L, Lehtinen L et al. Psychiatric (axis I) and personality (axis II) disorders in patients with burning mouth syndrome or atypical facial pain. *Scand J Pain* 2011; 2(4): 155–160. doi: 10.1016/j.sj-pain.2011.06.004. PMID: 29913754.
55. Sardella A, Lodi G, Demarosi F et al. Burning mouth syndrome: a retrospective study investigating spontaneous remission and response to treatments. *Oral Dis* 2006; 12(2): 152–155. doi: 10.1111/j.1601-0825.2005.01174.x.
56. Kim MJ, Choi JH, Kho HS. Long-term prognosis of burning mouth syndrome following treatment. *Int J Oral Maxillofac Surg* 2022; 51(12): 1538–1544. doi: 10.1016/j.ijom.2022.08.011.
57. Pigg M, Svensson P, Drangsholt M et al. Seven-year follow-up of patients diagnosed with atypical odontalgia: a prospective study. *J Orofac Pain* 2013; 27(2): 151–164. doi: 10.11607/jop.1033.
58. Yoon JH, Chun YC, Park SY et al. Malignant lymphoma of the maxillary sinus manifesting as a persistent toothache. *J Endod* 2001; 27(12): 800–802. doi: 10.1097/00004770-200112000-00023.
59. Forssell H, Jääskeläinen S, List T et al. An update on pathophysiological mechanisms related to idiopathic oro-facial pain conditions with implications for management. *J Oral Rehabil* 2015; 42(4): 300–322. doi: 10.1111/joor.12256.
60. Fricová J, Kozák J, Lejčko J et al. (eds.). *Metodické pokyny pro farmakoterapii chronické bolesti*. *Bolest* 2022; 25 (Suppl 1): 1–44.