

Léčba trombózy mozkových splavů kombinovanou endovaskulární technikou

Treatment of cerebral venous sinus thrombosis by combined endovascular technique

Vážená redakce, trombóza mozkových splavů je vzácnější příčinou CMP (0,5–3 %) [1]. Postihuje především mladší pacienty (< 55) a ženy (2/3) [1]. Mezi příznaky bývají cefalea (90 %), poruchy motoriky (20–50 %) a záchvaty (20–40 %) [1,2]. Nejvýznamnější rizikové faktory jsou ženské pohlaví, hormonální antikoncepce, těhotenství, kouření a trombofilní stavy [1,3]. Doporučeným postupem je antikoagulační léčba. Ta však u části pacientů (5–10 %) selhává. Na podkladě konsenzu odborníků je poté doporučována endovaskulární léčba. Prognóza onemocnění je dobrá (80–90 %). Závažný průběh se uvádí v 10–20 % případů [1,4,5] a může být i přes léčbu infaustní [1,2,4–6]. Přinášíme kazuistiku pacientky s trombózou mozkových splavů s komplikovaným průběhem. Postup je specifický kombinací systémové antikoagulační, lokální trombolytické a endovaskulární léčby ve více sezeních.

Žena (45 let) byla přijata po záchvatu křečí. V anamnéze měla katatonní schizofrenii, konverzní smíšené senzomotorické záchvaty

a kolapsové stavy. V posledních 3 dnech trpěla cefaleou.

V iktovém centru byly při neurologickém vyšetření zjištěny somnolence a lehká pravostranná hemiparéza. Nativní CT prokázala mnohočetná subarachnoidální (SAH) (Hunt-Hess skóre 3, Fischer scale 4) a intracerebrální krvácení (ICH) (subkortikálně parietálně vlevo, SAH temporálně vpravo, SAH v oblasti mostomozečkového úhlu vlevo) (obr. 1) a podezření na trombózu sinus transversus vpravo a s. sagitalis superior. Doplněná CT venografie diagnostikovala trombózu s. sigmoideus, s. transversus vpravo a s. sagitalis superior a nově i drobný hemocefalus. Byla zahájena antikoagulační terapie nízkomolekulárním heparinem (Clexane 0,8 ml 2x denně).

Druhý den pacientka přestávala komunikovat a přetrvávala pravostranná hemiparéza. Následoval překlad do komplexního cerebrovaskulárního centra, kdy již byla soporózní s těžkou fatickou lézí – pouze zvuky. Pacientka byla převezena na angiogra-

Redakční rada potvrzuje, že rukopis práce splnil ICMJE kritéria pro publikace zasílané do biomedicínských časopisů.

The Editorial Board declares that the manuscript met the ICMJE "uniform requirements" for biomedical papers.

D. Černík¹, V. Smolka², F. Cihlár²

¹ Komplexní cerebrovaskulární centrum, Neurologické oddělení, Masarykova nemocnice Ústí nad Labem, o.z., Krajská zdravotní a.s.

² Radiologická klinika Fakulty zdravotnických studií UJEP a Krajské zdravotní a.s. – Masarykova nemocnice v Ústí nad Labem, o.z.

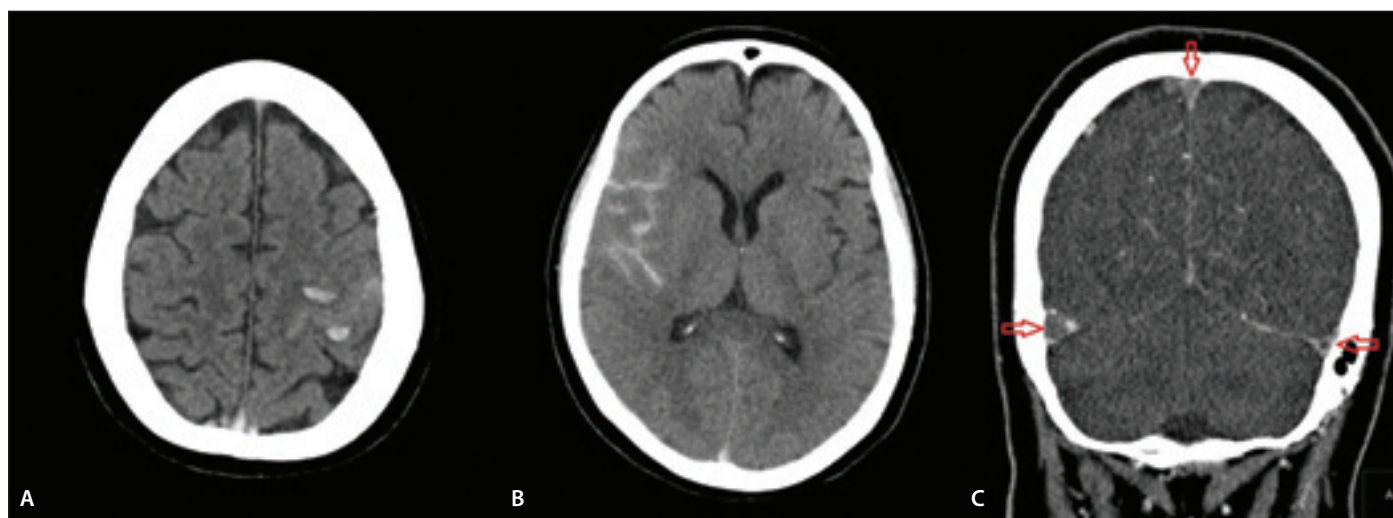


MUDr. Ing. David Černík, MBA, Ph.D.

Komplexní cerebrovaskulární centrum
Neurologické oddělení
Masarykova nemocnice Ústí nad Labem, o.z., Krajská zdravotní a.s.
Sociální péče 3316/12A
Ústí nad Labem
e-mail: david.cernik@seznam.cz

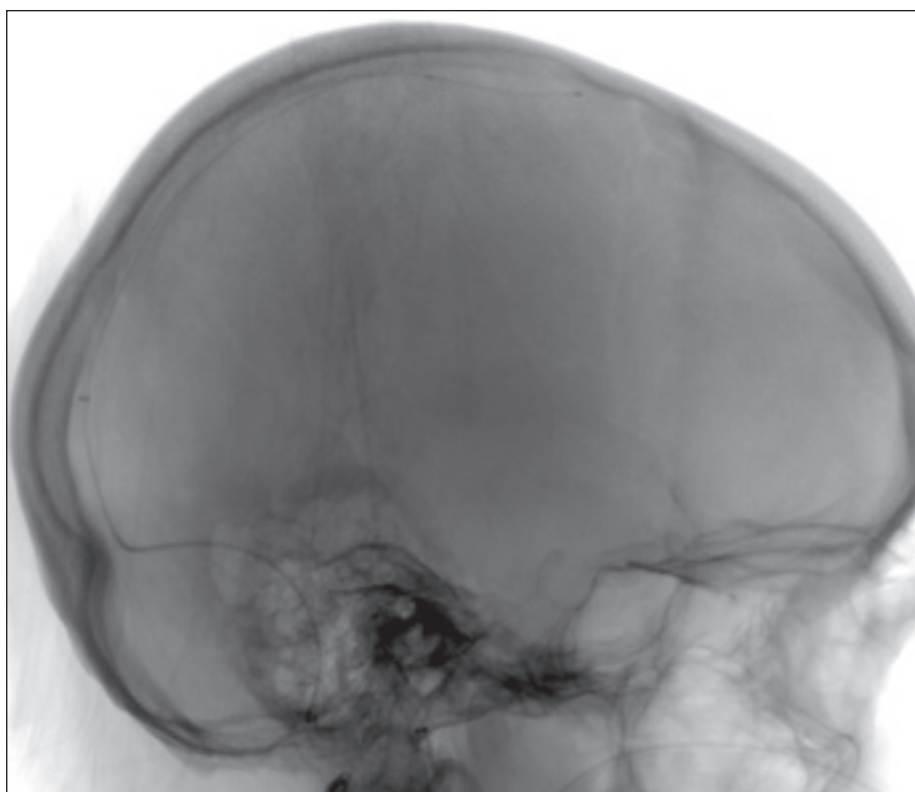
Přijato k recenzi: 24. 7. 2024

Přijato do tisku: 5. 12. 2024



Obr. 1. Vstupní CT – intracerebrální hemoragie (A), subarachnoidální hemoragie (B) a trombóza splavů (C).

Fig. 1. Admission CT – intracerebral hemorrhage (A), subarachnoid hemorrhage (B) and cerebral venous sinus thrombosis (C).



Obr. 2. Digitální subtrakční angiografie s polohou mikrokateetrů pro trombolýzu.

Fig. 2. Digital subtraction angiography with position of microcatheters for thrombolysis.

fický sál, kde byla intubována (orotracheální intubace [OTI]).

V celkové anestézii po ověření absence plnění téměř všech splavů byla cestou vena jugularis interna vpravo přes guiding katetr 8F Cerebase (Cerenovus, CA, USA) provedena katetrizace uzavřených splavů mikrokateetrem Vasco+21 (Balt, CA, USA) a vodičem Agility (Cerenovus, CA, USA). Po kombinaci endovaskulárních technik s použitím aspirace katetrem Embovac (Cerenovus, CA, USA) a stentrieveru CatchMAXI 5,5 × 50 mm (Balt, CA, USA) se podařilo dosáhnout obnovy toku v pravém sinus transversus i sigmoideus s obtékanými tromby. Následně byl obnoven tok v sinus sagitalis superior obdobným postupem. Na konci výkonu byl zaveden mikrokateetr (Prowler Select Plus, Cerenovus, CA, USA) frontálně do sinus sagitalis superior a zahájena lokální trombolýza bolusem 1 mg alteplázy a následnou kontinuální infuzí 20 mg rychlostí 1 mg/h (Actilyse, Boehringer Ingelheim, Německo) (obr. 2). Současně byla zahájena plná heparinizace za laboratorní kontroly s cílovou hladinou 2–2,5× hodnota normy APTT.

Následující den byl proveden opět endovaskulární výkon (v celkové anestézii) kombinující aspiraci i retrakci dalších trombotických

hmot macerovaných lokálním působením alteplázy. Po výkonu přetrvávala významná reziduální trombóza na přechodu sinus transversus a sinus sigmoideus s vysokým rizikem reokluze. Pokračovala lokální aplikace alteplázy (1 mg/h), se současnou heparinizací. V odstupu deseti hodin byl proveden třetí endovaskulární výkon s odstraněním zbytků trombotických hmot. Trombolýza i heparinizace byly ukončeny. Na konci každého výkonu byla na sále provedena kontrolní cone beam CT, která vyloučila komplikace. V další terapii byl podáván nízkomolekulární heparin (Clexane 0,8 ml 2× denně) v terapeutické dávce.

Další den byla provedena kontrolní CT se stabilním nálezem SAH a mnohočetných hematomů (subkortikálně parietálně vlevo, SAH temporálně vpravo, SAH v oblasti mostomozečkového úhlu vlevo) a nově drobná (13 × 30 mm) ischemie temporálně vlevo. Zůstala nevýznamná parciální trombóza sinus sigmoideus vlevo. Pacientka byla od intubace sedována. Mezi výkony byla sedace snižována na nezbytné minimum (k toleranci OTI) umožňující klinikou kontrolu. Po finálním endovaskulárním výkonu byla pacientka nekomplikovaně extubována.

V odstupu týdne byla propuštěna domů bez neurologického deficitu. V odstupu jednoho měsíce od příhody byla změněna antikoagulační terapie z nízkomolekulárního heparinu na per os terapii dabigatranem (150 mg 2× denně) na rok. Kontrolní zobrazení MR v odstupu 5 měsíců prokázalo plnou rekanalizaci mozkových splavů.

Rizikovými faktory byly u pacientky především věk (45 let) a užívání hormonální antikoncepce (substituční léčba).

I přes komplexní vyšetření (standardní vyšetření trombofilních stavů, panel hepatitid, gynekologický screening, RTG plic, CT břicha) nebyla příčina rozsáhlé trombózy zjištěna. Byla doplněna celotělová PET/CT, která ukázala výrazný hypermetabolismus glukózy v oblasti kořene a hrany jazyka přecházející přes m. sternohyoideus až ke sternu. Podle dalšího vyšetřování se pravděpodobně jednalo o latentní zánět. Tento nálezný mohl být původcem trombofilního stavu, který vedl k uvedené masivní trombóze. Jednoznačnou souvislost však prokázat nelze.

Časně zahájení antikoagulační léčby je doporučený postup léčby trombózy mozkových splavů (prevence progresu zbytku trombotických hmot, podpora dalšího rozpuštění trombotických hmot, prevence nových trombotických událostí) [1,3]. Přítomnost ICH v souvislosti s trombózou splavů není kontraindikací antikoagulační terapie [1]. Až 15 % pacientů je však refrakterní na antikoagulační léčbu [4].

Quealy et al. v přehledovém článku přináší výsledky syntézy 124 publikací (486 pacientů). Mechanická trombektomie se ukazuje jako efektivní a bezpečný postup. Souběžná lokální trombolýza je dle této práce efektivní [5].

V současnosti nejsou doporučení k endovaskulární léčbě mozkových splavů založená na randomizovaných studiích. Není ani jednoznačný závěr, která z endovaskulárních technik je doporučena [1]. Heterogenitu endovaskulárních přístupů s různým bezpečnostním profilem a klinickým výsledkem demonstrují ve svém přehledu také Batista et al. [7].

Recentní doporučení na základě souboru pacientů a klinických zkušeností doporučují přistoupit k endovaskulárnímu výkonu při komplikovaném průběhu onemocnění a selhání antikoagulační terapie [1,3]. Dle našeho názoru doporučujeme raději dříve, a to již při prvních známkách poruchy vědomí či významném neurologickém deficitu nebo na podkladě zobrazovacích vyšetření v případě

prvních známek rozvíjejících se edematózních změn, progresu ischemických změn či progresu hemoragických komplikací.

Postup frakcionovaného endovaskulárního výkonu s průběžnou macerací trombotických hmot lokálním působením trombololytika může být dle našeho názoru efektivnějším postupem oproti standardnímu jednorázovému výkonu. Oproti výkonu v arteriální oblasti je zde relativně časový prostor po částečném zprůchodnění splavů k pomalejšímu a možná bezpečnějšímu postupu. Přesto na radikalitě a včasnosti prvního zákroku může záviset prognóza pacienta. Limitací sdělení je, že se jedná o kazuistické sdělení. Tento postup však není popisován ani v malých souborech či kazuistikách.

Použití přímých antikoagulancií v dlouhodobé terapii se jeví jako bezpečná a efektivní alternativa k warfarinu [1,3,8].

Závěrem lze konstatovat, že zvolený postup vedl k výbornému klinickému výsledku při selhání standardní antikoagulační léčby. Kombinace lokální trombololytické a systémové antikoagulační terapie nezpůsobila

rozvoj hemoragických komplikací. Doba, po kterou byla terapie podávána, a vstupní nález CT (rozsáhlé hemoragické komplikace) ukazují na relativní bezpečnost tohoto postupu. Jednoznačná doporučení k endovaskulární léčbě v této oblasti stále chybí. Dle našeho názoru může být frakcionovaný endovaskulární výkon v kombinaci s lokálním působením trombololytika efektivnější a bezpečnější oproti jednorázovému výkonu. K ověření by však byla vhodná rozsáhlejší randomizovaná studie. Při pátrání po etiologii doporučujeme doplnit PET/CT v případě nevytěžnosti jiných vyšetření.

Grantová podpora

Částečně podpořeno grantem Krajské zdravotní a.s. IGA-KZ-2021-1-17.

Konflikt zájmů

Autoři deklarují, že v souvislosti s předmětem studie nemají žádný konflikt zájmů.

Literatura

1. Saposnik G, Bushnell C, Coutinho JM et al. Diagnosis and management of cerebral venous thrombosis: a scientific statement from the American Heart Association. *Stroke* 2024;55(3):e77–e90. doi:10.1161/STR.0000000000000456.

2. Pérez Lázaro C, López-Bravo A, Gómez-Escalonilla Escobar C et al. Management of cerebral venous thrombosis in Spain: MOTIVATE descriptive study. *Neurologia (Engl Ed)* 2024; 39(3): 226–234. doi: 10.1016/j.nrleng.2023.07.006.

3. Weimar C, Beyer-Westendorf J, Bohmann FO et al. New recommendations on cerebral venous and dural sinus thrombosis from the German consensus-based (S2k) guideline. *Neurol Res Pract* 2024; 6(1): 23. doi: 10.1186/s42466-024-00320-9.

4. Anush Rangarajan S, Ramachandran D, Mishra T et al. Endovascular treatment for cerebral venous sinus thrombosis: comparison among different endovascular procedures. *Ann Indian Acad Neurol* 2024; 27(2): 140–145. doi: 10.4103/aian.aian_965_23.

5. Quealy JB. Mechanical thrombectomy for aseptic, atraumatic, medically refractory cerebral venous sinus thrombosis: a systematic review. *Clin Neuroradiol* 2024; 34(2): 451–463. doi: 10.1007/s00062-023-01373-0.

6. Ferro JM, Canhão P, Stam J et al. Prognosis of cerebral vein and dural sinus thrombosis: results of the International Study on Cerebral Vein and Dural Sinus Thrombosis (ISCVT). *Stroke* 2004; 35(3): 664–670. doi: 10.1161/01.STR.0000117571.76197.26.

7. Batista S, Sanches JPB, Andreão FF et al. Evaluating the efficacy of stent retriever and catheter aspiration combination in refractory cerebral venous sinus thrombosis: a comprehensive meta-analysis. *J Clin Neurosci* 2024; 120: 154–162. doi: 10.1016/j.jocn.2024.01.016.

8. Simaan N, Metanis I, Honig A et al. Efficacy and safety of Apixaban in the treatment of cerebral venous sinus thrombosis: a multi-center study. *Front Neurol* 2024; 15: 1404099. doi: 10.3389/fneur.2024.1404099.

SPECIFIKA PSYCHIATRICKÝCH KOMORBIDIT U NEUROLOGICKÝCH ONEMOCNĚNÍ

Lékaři, kteří se věnují dětské neurologii a psychiatrii, se často setkávají s překrývajícími se symptomy. Tato kniha nabízí ucelený pohled na dětské neurologické diagnózy a specifika psychiatrických komorbidit u těchto onemocnění. Kromě patofyziologického pohledu se kniha zaměřuje i na terapeutické možnosti, což z ní činí cenný nástroj pro praxi.

Obsahuje
základní poruchy
v dětském věku



Kupujte na
grada.cz

Nakladatelský dům
GRADA