proLékaře.cz | 19.9.2025

doi: 10.48095/cccsnn2025249

Subklaviální steal syndrom jako příčina tranzitorní ischemické ataky

Subclavian steal syndrome as a cause of a transient ischemic attack

Vážená redakce,
dovolujeme si prezentovat atypický subklaviální steal syndrom (SSS) jako příčinu tranzitorní ischemické ataky. SSS je hemodynamický fenomén, jehož typickou součástí je retrográdní nebo alternující tok krve v arteria vertebralis (AV) v důsledku významné stenózy či okluze proximální části ipsilaterální arteria subclavia (AS) nebo truncus brachiocephalicus (TB). Ačkoli je SSS obvykle asymptomatický, může se projevit neurologickým deficitem z povodí ipsilaterální AV nebo vzácně i ischemií horní končetiny. Hemodynamicky významná stenóza AS (přesahující 60 % průměru tepny) způsobuje snížení plnicího tlaku distálně od léze, což vede postupně k obrácení toku v ipsilaterální AV, jež se jako významná kolaterála začne podílet na zajištění dostatečného prokrvení postižené horní končetiny. Kolaterální krevní zásobení je přitom v první řadě zajištěno z nepostižené kontralaterální AS přes kontralaterální AV (obr. 1A). Klinická manifestace je typicky vyvolána fyzickou zátěží postižené paže a/nebo náhlým prudkým otočením hlavy směrem k postižené straně [1].

Symptomatika SSS může být různorodá. Ischemie horní končetiny se projevuje bolestmi, paresteziemi nebo únavou akcentovanou při cvičení. Mezi příznaky z VB povodí patří paroxyzmální vertigo, diplopie, ataxie, dysartrie, synkopa a cerebelární syndrom. Prevalence SSS je v běžné populaci v rozmezí 0,6–6,4 % [2]. Aterosklerotické postižení velkých tepen je považováno za nejčastější etiologii SSS. Jako další příčinu lze uvést vaskulitidu, thoracic outlet syndrom či iatrogenní intervence [3]. Pro stanovení diagnózy SSS je nezbytný záchyt retrográdního nebo alternujícího toku v AV, proto je duplexní ultrazvuk považován za velmi přesnou neinvazivní diagnostickou modalitu, jejíž senzitivita a specificita při průkazu ≥ 70 % stenózy AS nebo TB činí 94 %.

Významnou stenózu předpovídá vrcholová systolická rychlost (PSV) AS vyšší než 240 cm/s. Rovněž bývá při klinickém vyšetření zaznamenáván výrazný rozdíl krevního tlaku mezi horními končetinami (> 20 mmHg) a snížené nebo chybějící pulzace arteria radialis [4]. Změny průtokové křivky při vyšetření AV lze hodnotit ve třech stupních. První stupeň, tzv. presteal, s patrnou systolickou decelerací průtoku AV, nicméně zachovaným kraniálním směrem toku. Jako kyvadlový steal bývá označován druhý stupeň, který se prokazuje závažnějším narušením hemodynamiky AV s pravidelnými změnami toku v průběhu srdečního cyklu a detekcí retrográdního toku v systolické fázi. Nejpokročilejším stupněm je popisován plně vyvinutý steal s nálezem retrográdního toku v systolické i diastolické fázi [5]. K verifikaci diagnózy a rozhodnutí o případné intervenční strategii je obvykle nutné k sonologickému vyšetření doplnit komplementární vyšetření, a to MRA či CTA. Tyto metody mohou také detailněji popsat anatomické rysy stenózy nebo okluze arteria subclavia. DSA je obvykle metodou prováděnou až v rámci případného endovaskulárního ošetření stenózy AS, zároveň slouží i jako zlatý standard při definitivním posouzení stenózy a anatomických poměrů [6]. Asymptomatická stenóza AS zřídka vyžaduje intervenční terapii, a to i v případě, že je sonologicky prokázán retrográdní tok v AV. U pacientů s mírnými symptomy je vhodná medikamentózní léčba a pravidelná dispenzarizace, protože obvykle dochází k symptomatickému zlepšení i bez intervenčního výkonu a riziko vzniku dokončené ischemické CMP je velmi nízké. Tito pacienti mají prospěch z důsledné kompenzace sekundárních rizikových faktorů [6,7]. Symptomatická stenóza AS byla v minulosti intervenčně řešena pomocí bypassu. V posledních letech se nicméně do popředí dostává perkutánní

Redakční rada potvrzuje, že rukopis práce splnil ICMJE kritéria pro publikace zasílané do biomedicínských časopisů.
The Editorial Board declares that the manuscript met the ICMJE "uniform requirements" for biomedical papers.

D. Kouřil[1], Z. Kunc[1], J. Vinklárek[2], J. Štefela[2], M. Cviková[2], J. Brichta[2], V. Všianský[2], M. Haršány[2,3], R. Herzig[4,5], V. Bárková[6], P. Aulický[7], P. Filip[8–10], O. Škoda[11,12], V. Červeňák[13], V. Weiss[2]

[1] Neurologické oddělení, Nemocnice Blansko
[2] I. neurologická klinika LF MU a FN u sv. Anny v Brně
[3] International Clinical Research Centre FN u sv. Anny v Brně
[4] Neurologická klinika, Komplexní cerebrovaskulární centrum, FN Hradec Králové
[5] Neurologická klinka LF UK v Hradci Králové
[6] Nemocniční lékárna, oddělení klinické farmacie FN u sv. Anny v Brně
[7] Oddělení anesteziologie, resuscitace a intenzivní medicíny, Nemocnice Milosrdných bratří Brno
[8] Neurologická klinika 1. LF UK a VFN v Praze
[9] Katedra kybernetiky, České vysoké učení technické v Praze
[10] Center for Magnetic Resonance Research (CMRR), University of Minnesota, Minneapolis, MN, USA
[11] Neurologické oddělení, Nemocnice Jihlava
[12] Neurologická klinika 3. LF UK a FNKV, Praha
[13] Klinika zobrazovacích metod LF MU a FN u sv. Anny v Brně

✉
MUDr. Vladimír Červeňák
Klinika zobrazovacích metod
LF MU a FN u sv. Anny v Brně
Pekařská 53
602 00 Brno

Přijato k recenzi: 3. 6. 2025
Přijato do tisku: 24. 7. 2025

proLékaře.cz | 19.9.2025

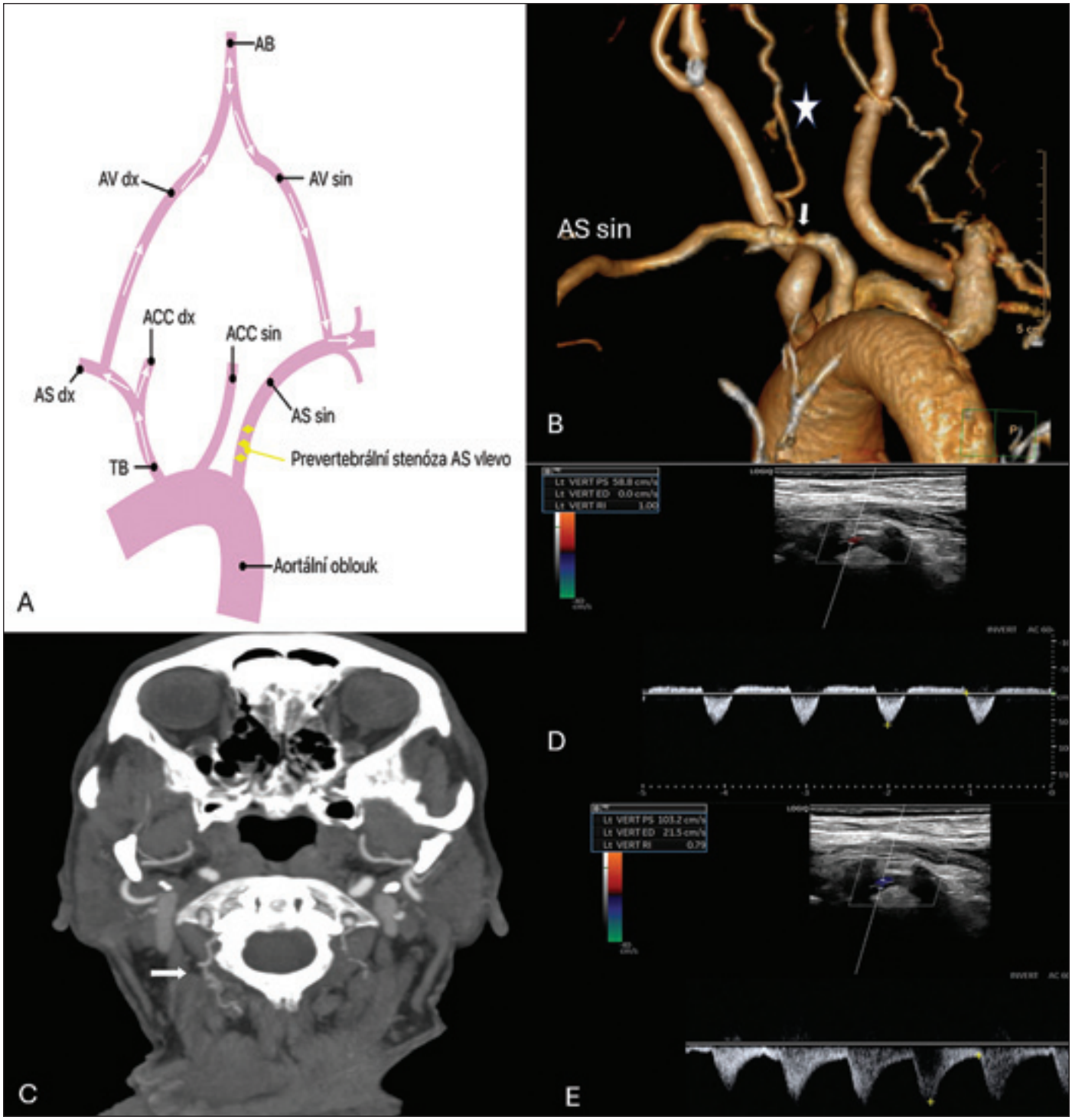

Obr. 1. (A) Grafické schéma typického subclavian steal syndromu při hemodynamické stenóze AS vlevo. (B) CT VRT vyšetření. Šipka vyznačuje stenózu AS. Těsně za stenózou odstupuje hvězdou označená levostranná AV. (C) CT VRT angiografické vyšetření. Šipka vyznačuje kolaterálu plnící distální úsek kontralaterální AV vpravo. (D, E) Neurosonologické vyšetření AV vlevo – kyvadlový steal fenomén (D) a rozvinutý steal fenomén při fyzické zátěži levé horní končetiny (E).

AB – arteria basilaris; ACC – arteria carotis communis; AS – arteria subclavia; AV – arteria vertebralis; dx – pravá; sin – levá; TB – truncus brachiocephalicus; VRT – volume rendering technique

Fig. 1. (A) Graphic diagram of typical subclavian steal syndrome in hemodynamic stenosis of AS on the left. (B) CT VRT examination. The arrow indicates stenosis of the left AS. Just beyond the stenosis, the left-sided AV is marked with a star. (C) CT VRT angiographic examination. The arrow indicates the collateral filling the distal segment of the contralateral AV on the right. (D, E) Neurosonological examination of the left AV – pendular steal phenomenon (D) and developed steal phenomenon during exercise of the left upper limb (E).

AB – basilar artery; ACC – common carotid artery; AS – subclavian artery; AV – vertebral artery; dx – right; sin – left; TB – truncus brachiocephalicus; VRT – volume rendering technique

proLékaře.cz | 19.9.2025

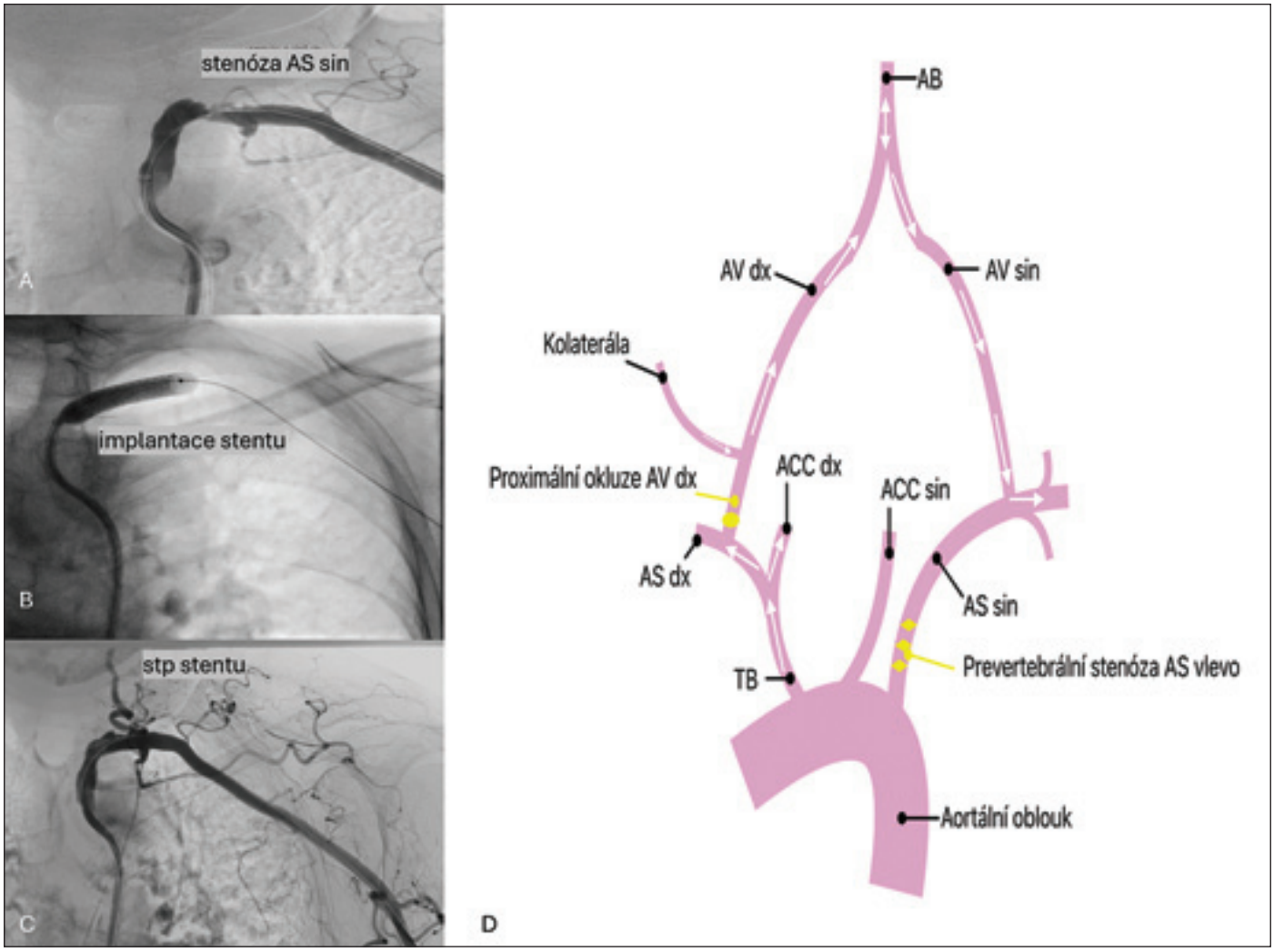

Obr. 2. (A–C) Angiografie AS vlevo. (A) Mikrokatetr zaveden do odstupu AS a provedena selektivní angiografie AS. Zobrazila se stenóza s nerovnými okraji stěny tepny. (B) Implantace stentu do stenotického úseku AS. (C) Stav po implantaci stentu do AS. Kontrolní nástřik byl již bez nálezu stenózy. (D) Grafické schéma subclavian steal fenoménu naší kazuistiky při hraničně hemodynamické stenóze AS vlevo s proximální okluzí kontralaterální a. vertebralis vpravo.

AB – arteria basilaris; ACC – arteria carotis communis; AS – arteria subclavia; TB – truncus brachiocephalicus

Fig. 2. (A–C) Angiography of the left AS. (A) The microcatheter was inserted into the AS and selective angiography of the AS was performed. Stenosis with uneven artery wall margins was shown. (B) Stent implantation in the stenotic segment of the AS. (C) Status post stent implantation in the AS. Follow-up injection was no longer showing stenosis. (D) Graphic diagram of the subclavian steal phenomenon in our case report of borderline hemodynamic AS stenosis on the left with proximal occlusion of the contralateral a. vertebralis on the right.

AB – basilar artery; ACC – common carotid artery; AS – subclavian artery; TB – truncus brachiocephalicus

transluminální angioplastika (PTA), která je považována za účinnou a bezpečnou. Endovaskulární léčba stenózy AS zahrnuje buď samotnou angioplastiku, nebo její kombinaci se stentováním. Výsledky observačních studií naznačují vyšší benefit stentování po PTA než samostatné angioplastiky pro udržení arteriální průchodnosti po jednom roce bez významného počtu komplikací u obou postupů [8–10]. V rámci diferenciální diagnostiky SSS je nutné zvažovat tepenný uzávěr horní končetiny, mozkový infarkt z vertebrobazilárního povodí jiné etiologie než SSS, dále kardiální příčiny, vč. aortální stenózy [6].

Sedmdesátitříletá pacientka zahájila rehabilitaci po fraktuře distálního radia levé horní končetiny. Doposud byla léčena s arteriální hypertenzí, dyslipidemií, diabetem mellitem 2. typu a ischemickou chorobou srdeční. Během rehabilitace s opakovaným mačkáním balónku v levé horní končetině docházelo k rozvoji přechodné nevolnosti, bez další pozorované symptomatiky. Pro regresi obtíží dále pokračováno v rehabilitační terapii, kdy při vodoléčbě s levou horní končetinou ponořenou v teplé vodě se opět objevila nevolnost, nyní doprovázená vomitem, kolapsem, dysartrií a centrální lézí nervus facialis vlevo. Pacientka byla odeslána k akutnímu neurologickému vyšetření, kde v objektivním neurologickém nálezu již nebyl pozorován fokální deficit. Během klinického vyšetření při palpaci levé horní končetiny nebyly hmatné pulzace. Při měření krevního tlaku na horních končetinách prokázán o 60 mmHg nižší systolický tlak vlevo oproti pravé straně. UZ vyloučen tepenný uzávěr arteria radialis či ulnaris vlevo. Nativní CT mozku neprokázala

proLékaře.cz | 19.9.2025

recentní ischemii či jiné patologické denzity. Doplněna CTA mozkových tepen s nálezem krátké hemodynamicky významné stenózy levostranné AS proximálně od odstupu AV (obr. 1B), dále v odstupu kontralaterální pravostranné AV chyběla náplň v délce cca 35 mm, rovněž popisována kolaterála zásobující distální úsek AV vpravo (obr. 1C). V rámci sekundární prevence pacientka zajištěna kyselinou acetylsalicylovou (ASA) a hypolipidemikem (rosuvastatin 20 mg). Neurosonologickým vyšetřením byl prokázán kyvadlový steal fenomén v intervertebrálním úseku AV2 vlevo, který se po zatížení levé horní končetiny měnil na plně vyvinutý (obr. 1D, E). Pacientka byla indikována k intervenčnímu výkonu. Po provedené DSA a následné PTA byl zaveden stent do stenotické oblasti AS vlevo (obr. 2A–C). Výkon proběhl bez komplikací s normalizací stranového rozdílu měřených tlaků a klinicky již hmatnými pulzacemi tepen levé horní končetiny. V objektivním neurologickém nálezu nadále bez ložiskového deficitu. Kontrolním neurosonologickým vyšetřením již nebyl neprokázán steal fenomén. Pacientce byla nasazena duální antiagregace (ASA a klopidogrel) na 3 měsíce.

Pozoruhodností uvedené kazuistiky je rozvinutý SSS při hemodynamické stenóze AS vlevo s angiografickým i sonologickým průkazem kontralaterální proximální okluze (V0–V2) AV. Na CTA vyšetření lze pozorovat kolaterální tok zásobující distální úsek pravostranné AV. Lze tedy předpokládat, že stenóza AS vlevo by sama o sobě mohla být považována za klinicky nevýznamnou. Na manifestaci měla rozhodující podíl proximální okluze kontralaterální AV vpravo a nedostatečná kolaterální kapacita pro zásobení vertebrobazilárního povodí. (obr. 2D) V rámci hodnocení klinické manifestace steal fenoménu a zvažování intervenčního řešení je tedy nutné zhodnocení nikoliv pouze stavu poptávky, v tomto případě stupně stenotizace ipsilaterální AS, ale i stavu nabídky, tedy kontralaterální AV, AS a eventuelně ostatních zdrojů kolaterálního řečiště.

Konflikt zájmů

Autoři deklarují, že v souvislosti s předmětem studie nemají žádný konflikt zájmů.

Literatura

1. Leach DF, Radwanski DM, Kaur P et al. Recurrent subclavian steal syndrome: a novel case of vasculopathy. Cureu 2023; 15(1): e33310. doi: 10.7759/cureus.33310.

2. El Bhali H, Bounssir A, Bakkali T et al. Symptomatic subclavian steal syndrome: report of four Moroccan cases and literature review. Int J Surg Case Rep 2021; 85: 106173. doi: 10.1016/j.ijscr.2021.106173.

3. Basukala S, Pathak BD, Rijal S et al. Subclavian steal syndrome secondary to atherosclerosis: a case report and review of literature. Clin Case Rep 2022; 10(4): e05740. doi: 10.1002/ccr3.5740.

4. Mousa AY, Morkous R, Broce M et al. Validation of subclavian duplex velocity criteria to grade severity of subclavian artery stenosis. J Vasc Surg 2017; 65(6): 1779–1785. doi: 10.1016/j.jvs.2016.12.098.

5. Škoda O. Ultrasonografická diagnostika subklaviálního steal syndromu a její využití. Neurol Praxi 2023; 24(6): 420–425. doi: 10.36290/neu.2023.027.

6. Shankar Kikkeri N, Nagalli S. Subclavian steal syndrome [online]. Available from: http://www.ncbi.nlm.nih.gov/books/NBK554599/.

7. Potter BJ, Pinto DS. subclavian steal syndrome. Circulation 2014; 129(22): 2320–2323. doi: 10.1161/CIRCULATIONAHA.113.006653.

8. Chatterjee S, Nerella N, Chakravarty S et al. Angioplasty alone versus angioplasty and stenting for subclavian artery stenosis – a systematic review and meta-analysis. Am J Ther 2013; 20(5): 520–523. doi: 10.1097/MJT.0b013e31822831d8.

9. Iared W, Mourão JE, Puchnick A et al. Angioplasty versus stenting for subclavian artery stenosis. Cochrane Database Syst Rev 2022; 2(2): CD008461. doi: 10.1002/14651858.CD008461.pub4.

10. De Vries JPPM, Jager LC, Van Den Berg JC et al. Durability of percutaneous transluminal angioplasty for obstructive lesions of proximal subclavian artery: long-term results. J Vasc Surg 2005; 41: 19–23. doi: 10.1016/j.jvs.2004.09.030.

Impakt faktor časopisu Česká a slovenská neurologie a neurochirurgie pro rok 2024 činí **0,4**.