

Anatomie útlaku nervus ulnaris

Anatomy of ulnar nerve entrapment

Souhrn

V tomto článku přinášíme komplexní přehled anatomických struktur podílejících se na útlaku nervus ulnaris – od Struthersovy arkády a Osbornova vazy přes loketní krajinu až po distální oblasti Guyonova kanálu. Opíráme se nejen o data z literatury a pitevnických studií, ale také o naše vlastní kadaverózní a peroperační zkušenosti. Zdůrazňujeme význam systematického uvolnění všech potenciálních kompresních míst a prezentujeme klíčové detaily chirurgické techniky, které podle našich zkušeností zvyšují šanci na úspěch, zejména u revizních výkonů. Tento přístup přispívá k minimalizaci reziduální komprese a maximalizaci funkčního zotavení pacientů. Článek tak nabízí praktický návod pro optimalizaci chirurgické péče o pacienty s neuropatií loketního nervu.

Abstract

In this article, we provide a comprehensive overview of the anatomical structures involved in ulnar nerve compression – from the arcade of Struthers and Osborne's ligament, through the cubital region, and to the distal areas of Guyon's canal. Our analysis is based not only on data from the literature and cadaveric studies, but also on our own cadaveric and intraoperative experience. We emphasize the importance of systematic release of all potential compression sites and present key surgical technique our experience increase the likelihood of success, particularly in revision procedures. This approach helps to minimize residual compression and maximize functional recovery for patients. The article thus offers a practical guide optimizing surgical care for patients with ulnar nerve neuropathy.

Redakční rada potvrzuje, že rukopis práce splnil ICMJE kritéria pro publikace zasílané do biomedicínských časopisů.

The Editorial Board declares that the manuscript met the ICMJE "uniform requirements" for biomedical papers.

H. Zítek¹⁻³, I. Humhej⁴, M. Sameš¹, D. Kachlík^{2,3}

¹Neurochirurgická klinika FZS UJEP v Ústí nad Labem a KZ, a.s. – Masarykovy nemocnice v Ústí nad Labem, o.z.

²Ústav anatomie 2. LF UK, Praha

³Centrum endoskopické, chirurgické a klinické anatomie (CESKA) 2. LF UK, Praha

⁴Oddělení plastické a rekonstrukční chirurgie KZ, a.s. – Masarykovy nemocnice v Ústí nad Labem, o.z.



MUDr. Hynek Zítek
Neurochirurgická klinika
FZS UJEP v Ústí nad Labem a KZ,
a.s. – Masarykovy nemocnice v Ústí
nad Labem, o.z.
Sociální péče 3316/12A
401 13 Ústí nad Labem
e-mail: hynek.zitek@kzcr.eu

Přijato k recenzi: 5. 3. 2025

Přijato do tisku: 20. 8. 2025

Klíčová slova

nervus ulnaris – kubitální tunel – canalis ulnaris Guyoni – Osbornův vaz – Struthersova arkáda – úžinový syndrom

Key word

ulnar nerve – cubital tunnel – Guyon's ulnar canal – Osborne's ligament – arcade of Struthers

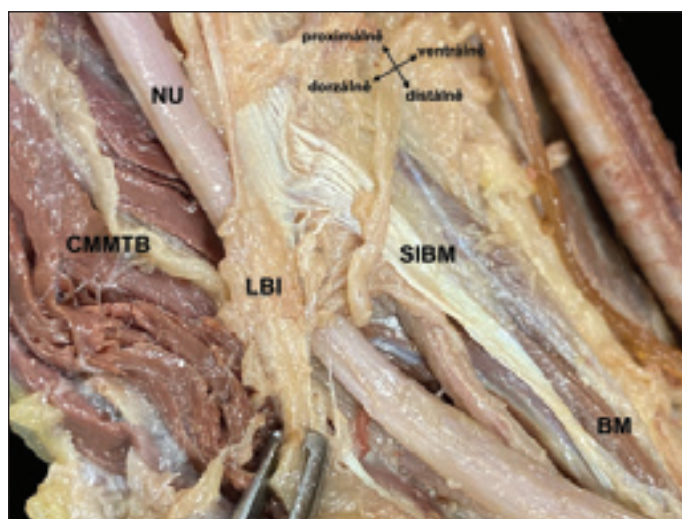
Úvod

Syndrom útlaku nervus ulnaris představuje po karpálním tunelu druhou nejčastější kompresní neuropatii horní končetiny, přesto může jeho chirurgická léčba selhávat a na řadu tak musí přijít revizní operace, kterou neuvítá chirurg a jistě ani pacient.

Jedním z důvodů je i nedostatečná znalost relevantní anatomie. Tento článek se tak zaměřuje právě na nervus ulnaris a komplexní anatomii jeho útlakových míst s důrazem na identifikaci a klinický význam specifických anatomických struktur. Problematika útlaku nervus ulnaris zahrnuje jak klasické lokali-

zace, jako je sulcus nervi ulnaris, tak i méně časté anatomické variace, které mohou mít zásadní vliv na průběh nervu a vznik kompresních neuropatií.

Text postupně představuje jednotlivé anatomické oblasti horní končetiny, v nichž může k útlaku docházet. Je podložen kli-

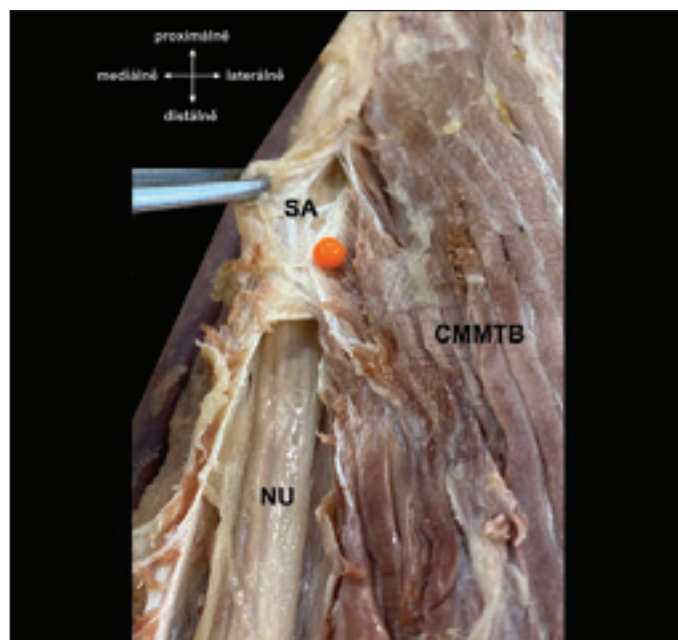


Obr. 1. Struthersova arkáda vpravo tvořená pomocí caput mediale muscui tricipitis brachii, ligamentum brachii internum a septum intermusculare brachii mediale.

BM – musculus brachialis; CMMTB – caput mediale muscui tricipitis brachii; LBI – ligamentum brachii internum; NU – nervus ulnaris; SIBM – septum intermusculare brachii mediale

Fig. 1. Struthers' arcade on the right, formed by the caput mediale muscui tricipitis brachii, ligamentum brachii internum, and septum intermusculare brachii mediale.

BM – musculus brachialis; CMMTB – caput mediale muscui tricipitis brachii; LBI – ligamentum brachii internum; NU – nervus ulnaris; SIBM – septum intermusculare brachii mediale



Obr. 2. Nervus ulnaris krytý distálním koncem Struthersovy arkády (oranžová značka).

CMMTB – caput mediale muscui tricipitis brachii; NU – nervus ulnaris; SA – Struthersova arkáda

Fig. 2. Nervus ulnaris covered by the distal end of Struthers' arcade (marked in orange).

CMMTB – caput mediale muscui tricipitis brachii; NU – nervus ulnaris; SA – Struthers' arcade

nickým i pitevními studii, což přispívá k hlubšímu porozumění vztahů mezi strukturou, funkcí a klinickým významem útlaku nervus ulnaris.

Cílem článku je poskytnout chirurgům periferních nervů detailní náhled na tuto problematiku a pomoci jim optimalizovat diagnostiku i chirurgickou léčbu pacientů s neuropatií loketního nervu.

Anatomie útlaku nervus ulnaris na paži

Struthersova arkáda a vnitřní vaz paže

Hlavním místem potenciálního útlaku loketního nervu na paži je Struthersova arkáda. Klinický význam i samotný název této anatomické struktury je však poněkud kontroverzní. Struktura je pojmenována po skotském anatomovi siru Johnu Struthersovi (1823–1899), který však ve svých publikacích žádnou takovou strukturu nepopsal (na rozdíl od Struthersova vazy). Nepublikoval dokonce ani žádnou práci na téma útlaku *nervus ulnaris* [1]. Termín Struthersova arkáda poprvé použili Kane et al. v roce 1973, kteří na základě pitevní studie popsali arkádu tvořenou pomocí ligamentum brachiale internum, pod kterou probíhal nervus ulna-

ris asi 8 cm proximálně od epicondylus medialis humeri ve 14 z 20 pitvaných končetin (70 %). Autoři sami však prvenství v popisu této struktury mylně připsali Struthersovi [2].

Názory na samotnou existenci této arkády se v literatuře liší. Některé práce o její přítomnosti pochybují [3,4], jiné pitevní i klinické práce ji naopak potvrzují [5–14].

Detailní popis anatomie Struthersovy arkády přinesli Spinner a Kaplan v roce 1976. Ve své práci definovali anatomii této oblasti, v níž je samotná vazivově-svalová arkáda umístěna na mediální straně paže a je tvořena ztluštěním fascia brachii, povrchovými vlákny musculus triceps brachii a ligamentum brachiale internum. Laterálně oblast ohraničuje humerus krytý hlubokými vlákny musculus triceps brachii, ventrálně pak septum intermusculare brachii mediale (SIBM). Ve stejné práci autoři definují i ligamentum brachiale internum jako tenký vazivový pruh o délce 8–12 cm začínající v oblasti úponu musculus coracobrachialis. Ve svém průběhu od něj začínají některá vlákna caput mediale muscui tricipitis brachii a tvoří část Struthersovy arkády [15]. V roce 2011 se von Schroeder et al. pokusili o redefinici této struktury. Dle jejich práce je arkáda

kanálem tvořeným SIBM, ligamentum brachiale internum a fascií i epimyziem caput mediale muscui tricipitis brachii. Vstup má tvar písmene „V“ a je tvořen oddělením septa od vazy a loketní nerv jím prochází z předního do zadního kompartmentu paže. Po přechodu do zadního kompartmentu je distálně nerv kryt povrchovými vlákny caput mediale muscui tricipitis brachii spojenými s ligamentum brachiale internum, které dále distálně opět splynou se SIBM. Ligamentum brachiale internum lze tedy chápat jako součást SIBM, k jejímuž částečnému oddělení dojde průchodem loketního nervu skrz septum. Tato podoba arkády byla v této studii přítomna ve všech 11 vzorcích končetin (obr. 1 a 2). Vstup do kanálu byl vzdálen v průměru 9,6 cm od epicondylus medialis humeri, průměrná délka kanálu byla 5,7 cm a nerv z kanálu vystupoval v průměru 3,9 cm od epicondylus medialis humeri [13]. Toto uspořádání však předpokládá průběh nervus ulnaris z předního do zadního kompartmentu paže skrz SIBM, nicméně jiní autoři prokázali, že v nemalém procentu případů (27–43 %) je loketní nerv v celém svém proximálním průběhu umístěn v dorzálním kompartmentu paže [14,16]. Tyto anato-

mické rozdíly shrnuli Won et al. do rozdělení vztahu mezi nervus ulnaris a SIBM na tři typy: (1) typ I zahrnuje průběh nervu pouze v zadním kompartmentu paže, tedy bez jeho průchodu skrze septum; (2) u typu II nerv jednoduše proráží skrze septum dorzálně; (3) u typu III nerv v krátkém úseku (5–55 mm) prochází uvnitř septa a poté pokračuje dorzálně. Obdobný pohled na anatomii této oblasti nabízejí ve své práci i Elmaraghi et al., dle jejich klinických zkušeností na základě 197 pacientů byla Struthersova arkáda tvořena třemi strukturami (SIBM, ligamentum brachiale internum a fascií caput mediale musculi tricipitis brachii) a vyskytovala se u 34 % z nich. Dle jejich názoru se místo arkády stává potenciálně symptomatickým pouze v přítomnosti vazy dorzálně od nervu, jenž svým pohybem ve spojení se septem a fascií uzavírá smyčku kolem nervu [9].

Sporný je i klinický význam Struthersovy arkády. Spinner a Kaplan jej zdůraznili především v případě přední transpozice nervu, u níž může v tomto místě docházet k uskřinutí nervu vlivem jeho nového průběhu ventrálněji [15]. K tomuto názoru se přidávají i další studie [3,4,10,13]. Nicméně bylo publikováno několik klinických kazuistik, ve kterých i samotná přítomnost arkády bez předchozí transpozice nervu vedla k útlaku loketního nervu [5,8,11,17]. Ochiai et al. a Nakajima et al. byli tuto skutečnost schopni ověřit využitím peroperační EMG [5,18]. Sivak et al. a Gao et al. kromě EMG prokázali útlak pod arkádou i pomocí UZ [11].

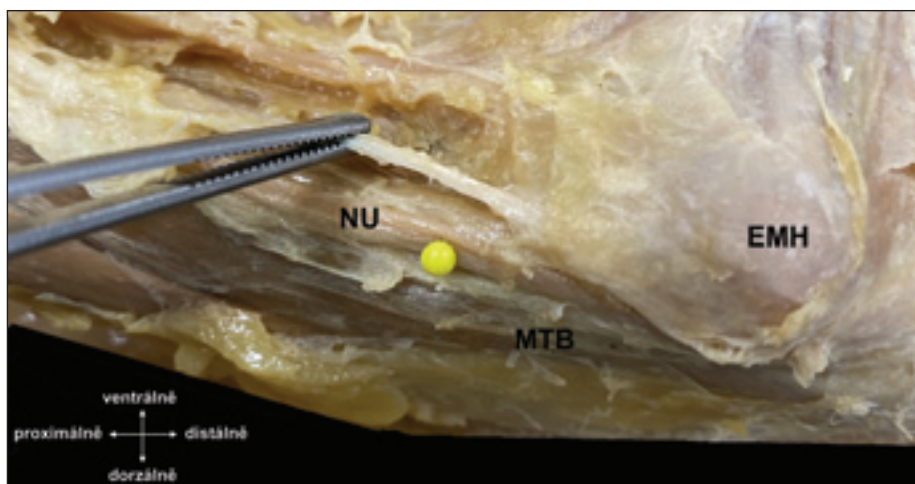
Gabel a Amadio a též Elmaraghi et al. našli vyšší procento útlaku loketního nervu arkádou u reoperací než u primárních operací, a tedy absence dekomprese nervu v této oblasti může být příčinou selhání primární operace [9,19].

Dle našich zkušeností je oblast Struthersovy arkády zodpovědná za útlak loketního nervu v minimu případů, nicméně je naším standardem chirurgicky zrevidovat průběh nervu proximálně od epicondylus medialis humeri do vzdálenosti 8–10 cm, a to bez nutnosti provádět extenzivní kožní řez. Ještě více pozornosti pak této oblasti přikládáme v případě revizních operací.

Anatomie útlaku nervus ulnaris v loketní krajině

Septum intermusculare brachii mediale

Na distální části paže probíhá nervus ulnaris dorzálně od SIBM a podél něj se dostává do úrovně epicondylus medialis humeri, na nějž



Obr. 3. Nervus ulnaris (žlutá značka) v oblasti distální části paže před vstupem do sulcus nervi ulnaris. V pinzetě septum intermusculare brachii mediale ventrálně od nervu, upínající se na epicondylus medialis humeri.

EMH – epicondylus medialis humeri; MTB – musculus tricipes brachii; NU – nervus ulnaris
Fig. 3. Nervus ulnaris (marked in yellow) in the distal part of the arm before entering the sulcus nervi ulnaris. The forceps hold the septum intermusculare brachii mediale ventrally from the nerve, which attaches to the epicondylus medialis humeri.

EMH – epicondylus medialis humeri; MTB – musculus triceps brachii; NU – nervus ulnaris

se septum upíná. V tomto místě nerv zabíhá do sulcus nervi ulnaris humeri. V distální části paže je nerv v těsném kontaktu se SIBM, avšak běží podél septa, a nerv tak v tomto místě není septem ohrožen (obr. 3). Situace se může změnit v případě provedení přední transpozice nervu, při níž se nerv ve své nové, ventrálnější pozici může uskřinout v místě nového křížení s distální částí septa. V rámci transpozice nervu je tedy nutné provést přerušení této části septa, aby se tak zabránilo iatrogennímu útlaku nervu.

Processus supracondylaris humeri

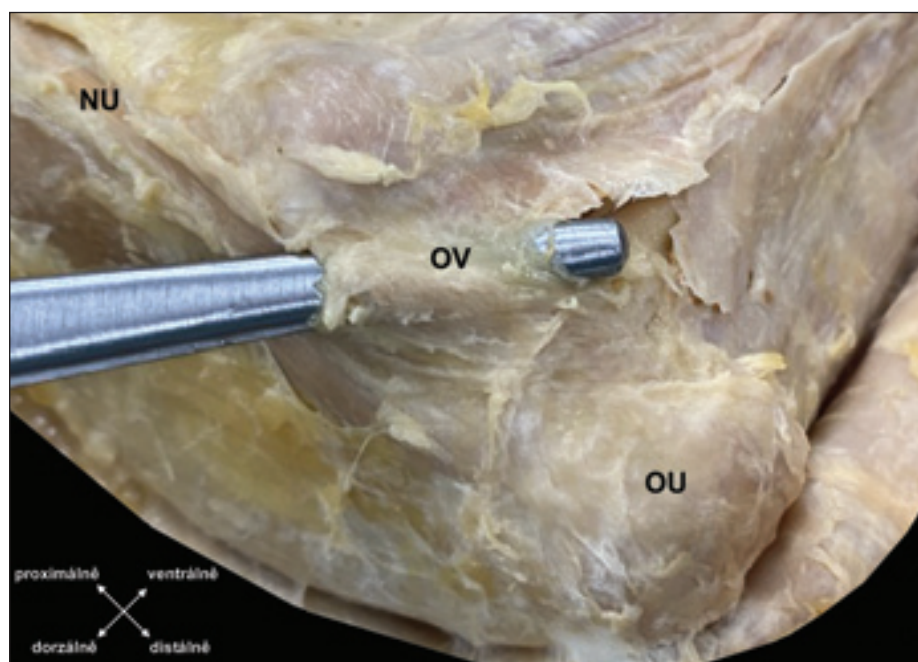
Ač je variabilní processus supracondylaris humeri typicky spojen s útlakem nervus medianus, ve velice vzácných případech může jeho přítomnost ve spojení s vazivovými pruhy vést k poškození nervus ulnaris, a to buď izolovaně, nebo ve spojení s útlakem nervus medianus [20,21].

Osbornův vaz

V místě, v němž loketní nerv zabíhá do sulcus nervi ulnaris, se dostává do průchodu zvaného canalis cubitalis. Laterální stěnu tohoto eliptického kanálu tvoří condylus humeri, proximální část loketní kosti a štěrbina articulatio humeroulnaris krytá pomocí ligamentum collaterale ulnare loketního kloubu, ventrální stěnu tvoří epicondylus medialis humeri a dorzální stěnu olecranon ulnae. V proximální části kanálu je mediální stěna

tvořena vazivovou strukturou poprvé popsanou Buzzardem v roce 1922. Teprve v roce 1957 Geoffrey Vaughan Osborne (1918–2005), anglický chirurg, přinesl její podrobný popis, a proto je nazývána Osbornův vaz [22,23]. V průběhu dalších let získala další pojmenování: Osbornova fascie [24], Osbornova arkáda [25], retinaculum cubitale [26], retinaculum retrocondylare [27], ligamentum arcuatum [28], ligamentum epitrochleoanconeum [29]. Ve své původní práci popsal Osborne tuto strukturu jako vazivový pruh spojující obě hlavy musculus flexor carpi ulnaris (MFCU). V současné literatuře je tento vaz popisován spíše jako pruh rozprostřený v proximální části kubitálního kanálu a tvořící jeho strop. Jeho proximální okraj se nalézá na úrovni začátku sulcus nervi ulnaris humeri, distální okraj je méně ostrý a většinou přes oblast tenčího vaziva splývá s povrchovou fascií MFCU [4,26–28,30,31]. Je tak otázkou, zda ve snaze o sjednocení anatomické nomenklatury opustit eponymní názvosloví a užívat pouze anatomicky definované názvy vystihující lépe přesnou podobu dané struktury, např. ligamentum/retinaculum cubitale/retrocondylare (obr. 4–6) [32].

O'Driscoll et al. ve své práci zevrubně zkoumali anatomii tohoto vazy na vzorku 27 končetin dárců těl a na základě nálezu určili jeho čtyři typy (v jejich podání cubital tunnel retinaculum): (1) v případě typu 0 (1/17) není vaz vůbec přítomen, což bylo

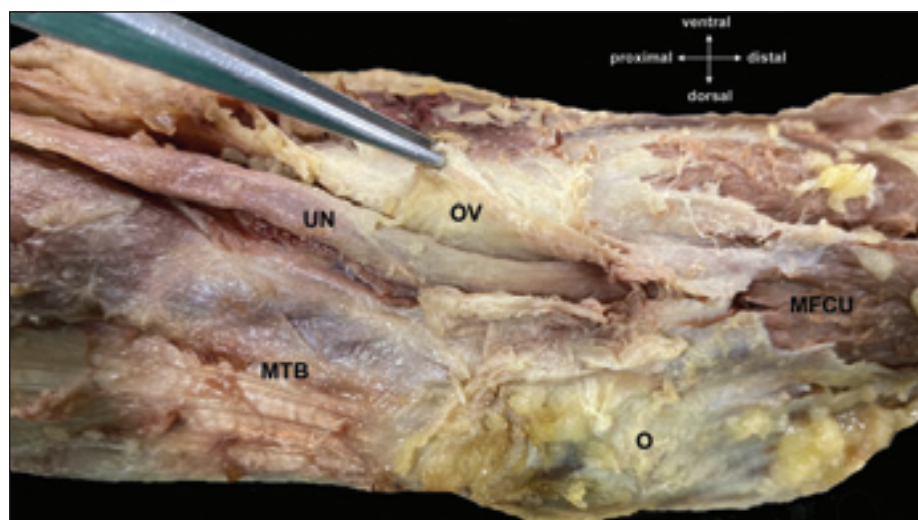


Obr. 4. Sonda v proximální části canalis cubitalis krytá Osbornovým vazem.

NU – nervus ulnaris; OV – Osbornův vaz

Fig. 4. Probe in the proximal part of the cubital tunnel covered by Osborne's ligament.

NU – nervus ulnaris; OV – Osborne's ligament



Obr. 5. V pinzetě protnutý Osbornův vaz a pod ním odkrytý nervus ulnaris.

MFCU – musculus flexor carpi ulnaris; MTB – musculus triceps brachii; O – olecranon; OV – Osbornův vaz; NU – nervus ulnaris

Fig. 5. Forceps holding the severed Osborne's ligament, revealing the underlying nervus ulnaris.

MFCU – musculus flexor carpi ulnaris; MTB – musculus triceps brachii; O – olecranon; OV – Osborne's ligament; NU – nervus ulnaris

spojeno se subluxací nervu přes epicondylus medialis humeri při flexi v loketním kloubu; (2) v případě typu 1a (17/27) byl vaz úzký, při flexi docházelo k jeho natažení a zúžení proximální části canalis cubitalis, ale bez útlaku loketního nervu; (3) u typu 1b (6/17) byl vaz ztlustělý a při flexi 90–120° docházelo

k útlaku nervus ulnaris pod vazem; (4) u typu 2 (3/27) byl vaz nahrazen variabilním musculus epitrochleoanconeus [26]. Možnost absence Osbornova vazy potvrzuje i výsledek práce Dellona, v níž byl tento vaz přítomný v 77 % případů [4], nebo studie Karatase et al., kteří našli tento vaz pouze v 8 % pří-

padů (1/12) [33]. V protikladu stojí práce Gonzalez et al., kteří popsali tento vaz na všech 39 tělech dárců [31], a Husarika et al., jež rozpoznali vaz při vyšetření MR u všech 60 jedinců a z toho v 8 % nesl známky ztlustění [34] (tab. 1).

Dle některých autorů je Osbornův vaz zodpovědný za dynamický útlak loketního nervu, při němž až vlivem jeho natažení při pokročilé flexi v loketním kloubu (90°) dochází k tlaku na nerv [22,26,35]. Macchi et al. podrobili vaz histopatologickému zkoumání a zjistili, že jeho struktura má myofasciální třívrstevnou stavbu [28].

Osbornův vaz je dle našich peroperačních nálezů nejčastější příčinou úžinového útlaku loketního nervu v loketní krajině. Pokud je peroperačně nalezen, a to je ve většině případů, provedeme jeho protěť, po kterém vždy následuje dynamický test stability nervu v sulcus nervi ulnaris při flexi v loketním kloubu. Pokud tento test odhalí (sub)luxaci nervu při flexi, doplňujeme přední transpozici nervu.

Submuskulární membrána a intermuskulární aponeuróza

Distálněji tvoří strop canalis cubitalis oba začátky MFCU, které kryje silná fascia antebrachii. Loketní nerv zabíhá mezi obě hlavy MFCU a je zde krytý hlubší fasciální vrstvou. Přítomnost i struktura této fascie jsou značně variabilní, což souvisí i se značně nesořadým názvoslovím. Matsuzaki jednoduše mluví o submuskulární membráně pod MFCU bez dalšího podrobnějšího anatomického rozboru, která byla přítomna u všech jím operovaných pacientů s diagnózou syndromu kubitálního tunelu. U 43 pacientů (48 %) byla tato membrána dle autora zodpovědná za útlak nervu, a to zejména ve vzdálenosti 3 cm od vstupu nervu pod MFCU (obr. 7, 8) [25].

V dalším průběhu nervus ulnaris pokračuje pod touto membránou a běží šikmo radiálně, a když dosáhne okraje MFCU, projde otvorem v intermuskulárním septu mezi MFCU a musculus flexor digitorum superficialis (MFDS). Proximálně je toto septum ztlustělé do podoby společné aponeurózy obou svalů. Inserra a Spinner pojmenovali toto septum jako společnou intermuskulární aponeurózu mezi MFCU a MFDS pro čtvrtý prst. Popsali, že je třeba ji protnout k zajištění úplného uvolnění loketního nervu při jeho transpozici [36]. Gonzalez et al. našli obdobnou strukturu u 44 % případů (17/39), avšak také nebyli schopni ji anatomicky při-

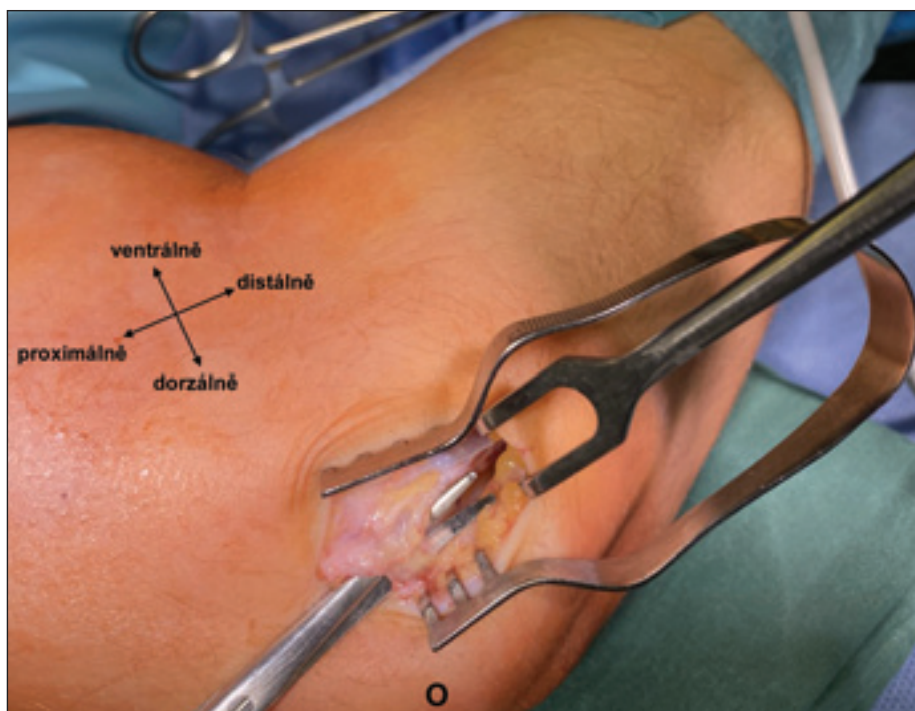
řadit ke svalu či svalům této oblasti z důvodu hustého uspořádání svalů v oblasti caput commune ulnare [31]. V tomto ohledu byli již v roce 1986 úspěšnější Amadio a Beckenbaugh, kteří strukturu identifikovali jako hlubokou intermuskulární flexoro-pronátorovou aponeurózu, která je rozmístěna povrchově od musculus flexor digitorum profundus a hlouběji než MFCU a musculus flexor digitorum superficialis a až 5 cm od epicondylus medialis humeri. Autoři ji našli ve všech 20 končetinách dárců těl [37]. K velice podobnému výsledku došli i Green a Rayan, kteří stejnou strukturu zaznamenali ve všech 19 vzorcích, a to ve vzdálenosti průměrně 3,7 cm od jejího distálního konce k epicondylus medialis humeri [30]. Mahan et al. změnili na vzorku 26 končetin, že průměrná vzdálenost otvoru v intermuskulárním septu, jímž nerv prochází, od epicondylus medialis humeri byla 3,9 cm [27].

Znalost komplexní anatomie průběhu loketního nervu v distální části canalis cubitalis v proximální části předloktí je podmínkou pro dobře provedenou dekompresi loketního nervu při klinických známkách jeho útlaku, která vyžaduje protěť všech struktur přebíhajících přes nerv a v případě provedení transpozice nervu i těch, které v původní pozici nervu jeho útlak nezpůsobovaly, ale mohou způsobit uskřítnutí nervu v jeho nové pozici [27,31,36].

Zatímco chirurgické protěti intermuskulární aponeurózy je standardem dekomprese loketního nervu v této lokalitě, submuskulární membrána je dle našich zkušeností naopak neopomíjenější strukturou a bývá příčinou reziduálního útlaku při revizních operacích.

Přeskakující musculus triceps brachii

Nestabilní postavení loketního nervu v subcutis nervi ulnaris humeri s jeho sublaxací při



Obr. 6. Intraoperační pohled na Osbornův vaz, nůžky jsou vloženy pod Osbornův vaz.

O – olecranon

Fig. 6. Intraoperative view of Osborne's ligament, with scissors inserted underneath.

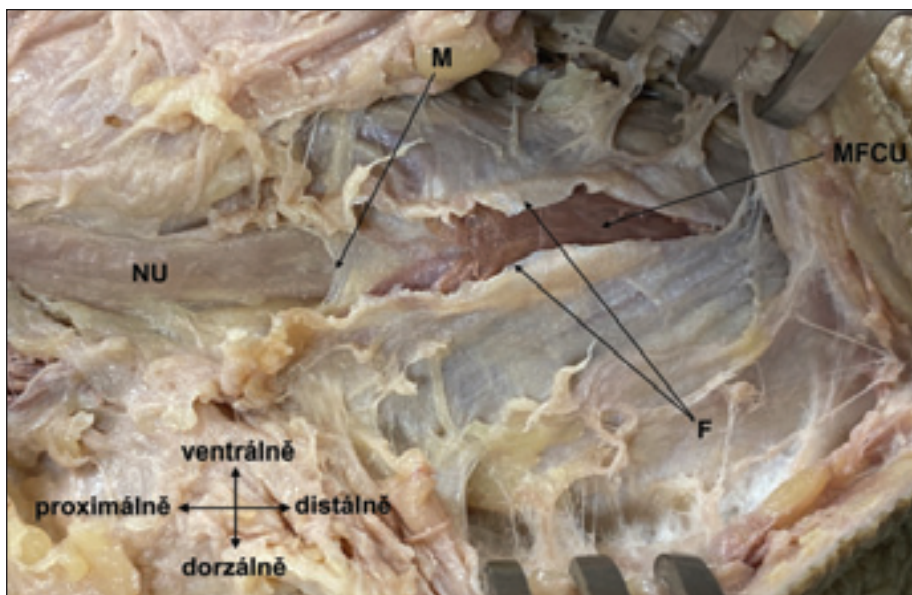
O – olecranon

flexi v loketním kloubu je známou příčinou vzniku dráždění nervu s příznaky obdobnými jako při jeho *in situ* útlaku. Nerv je opakovaně drážděn třením o epicondylus medialis humeri při ohýbání v loketním kloubu. Tato situace je spojena s chyběním Osbornova vazy a je přítomna až u 16 % zdravých jedinců [26]. V některých vzácných případech se přes epicondylus medialis humeri luxuje nejen samotný nerv, ale i aberantní část úponu musculus triceps brachii, která končí distálně od epicondylus medialis humeri. Při flexi v loketním kloubu tak tato porce svalů přeskakuje ventrálně přes epicondylus medialis humeri a dále před sebou

sune i nervus ulnaris. Poprvé byl přeskakující musculus triceps brachii popsán Rolfsem v roce 1970 [38], od té doby byly popsány jen jednotlivé případy nebo jejich malé série. Jako příčina atypického přeskakování musculus triceps brachii bývají v literatuře zmiňovány jeho čtvrtá hlava, abnormální úpon svalů nebo jeho hypotrofie u kulturistů [39–44]. Dellon nenalezl přeskakující sval ani na jedné ze 104 končetin těl dárců, nicméně popsal statisticky signifikantní vztah mezi sublaxací loketního nervu a přítomností úponu musculus triceps brachii v oblasti canalis cubitalis. Ve stejné práci autoři ale našli silnou asociaci mezi přítom-

Tab. 1. Shrnutí studií popisujících prevalenci Osbornova vazy u asymptomatických jedinců.

	Typ studie	počet končetin	počet pozitivních nálezů	%
Dellon (1986) [4]	pitevní	64	49	77
Karatas et al. (2009) [33]	pitevní	12	1	8
Gonzalez et al. (2001) [31]	pitevní	39	39	1
James et al. (2011) [35]	pitevní	11	10	91
O'Driscoll et al. (1991) [26]	pitevní	27	26	96
Husarik et al. (2009) [34]	radiologická (MR)	60	60	1

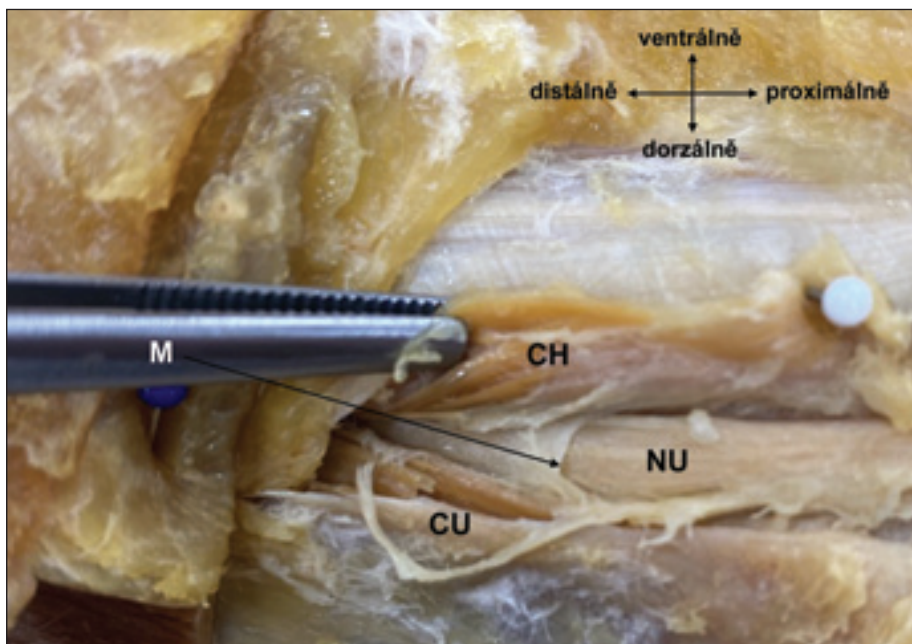


Obr. 7. Protnutá povrchová fascie musculus flexor carpi ulnaris (černá šipka) a proximální okraj submuskulární membrány přímo naléhající na nervus ulnaris.

F – protnutá povrchová fascie svalu; M – proximální okraj submuskulární membrány; MFCU – musculus flexor carpi ulnaris; NU – nervus ulnaris

Fig. 7. Severed superficial fascia of the musculus flexor carpi ulnaris (black arrow) and the proximal edge of the submuscular membrane directly adjacent to the nervus ulnaris.

F – severed superficial fascia of the muscle; M – proximal edge of the submuscular membrane; MFCU – musculus flexor carpi ulnaris; NU – nervus ulnaris



Obr. 8. V distální části canalis cubitalis jsou patrné obě hlavy musculus flexor carpi ulnaris (v pinzetě caput humerale) a mezi nimi probíhající nervus ulnaris krytý submuskulární membránou.

CH – caput humerale musculi flexor carpi ulnaris; CU – caput ulnare musculi flexor carpi ulnaris; M – distální okraj submuskulární membrány; NU – nervus ulnaris

Fig. 8. In the distal part of the cubital tunnel, both heads of the musculus flexor carpi ulnaris are visible (forceps holding caput humerale), with the nervus ulnaris running between them, covered by the submuscular membrane.

CH – caput humerale musculus flexor carpi ulnaris; CU – caput ulnare musculus flexor carpi ulnaris; M – distal edge of the submuscular membrane; NU – nervus ulnaris

ností musculus epitrochleoanconeus a mediální hlavou musculus triceps brachii zcela kryjící nervus ulnaris [4]. Tento vztah potvrzuje i kazuistika publikovaná autory O'Hara et al., ve které byl popsán kombinovaný útlak nervus ulnaris v přítomnosti obou svalů. Tato nízko umístěná část úponu musculus triceps brachii je pravděpodobně vrozená, nicméně u získaných varozit loketního nervu může k této situaci docházet i sekundárně [45].

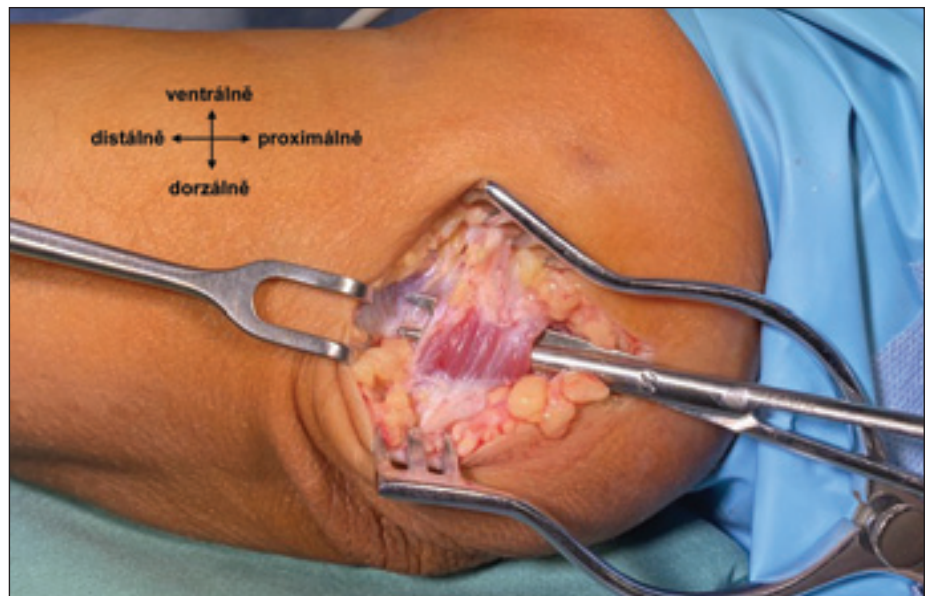
Nález přeskakujícího musculus triceps brachii je vždy spojen s luxací loketního nervu, a je tak v těchto případech nutné provést transpozici nervus ulnaris. Samotná transpozice je dle našich zkušeností dostačující, a lze se tak vyhnout resekčním či transpozicím přeskakujícího svalu.

Musculus epitrochleoanconeus

Nekonstantní sval známý také jako musculus anconeus sextus je krátký sval rozprostřený mezi epicondylus medialis humeri a olecranon ulnae (obr. 9). Je inervován z nervus ulnaris [46]. Jde o relativně malý sval, jehož fyziologická funkce není plně známa, ale předpokládá se jeho podíl na extenzi a mediální stabilizaci loketního kloubu. Sval tvoří strop canalis cubitalis, v němž tak svojí přítomností nahrazuje Osbornův vaz a může bránit luxaci nervus ulnaris při flexi v lokti [47,48]. Jeho první popis pochází z roku 1867 od rakouského anatoma narozeného v českých zemích Václava Leopolda Grubera (1814–1890) a od té doby bylo publikováno několik studií, a to jak klinických, tak pitevních. Suwannakhan et al. podpořili v roce 2021 vlastní pitevnické výsledky metaanalýzou ostatních studií. Na základě 26 ze 40 studií byla určena prevalence výskytu musculus epitrochleoanconeus (MEA) u 14 pitevnických studií (hodnoceny jako asymptomatictí jedinci) 14,2 % a u 12 studií se symptomatickými pacienty jen 4,5 %. Tento rozdíl byl hodnocen jako statisticky signifikantní ($p < 0,001$). Na základě těchto výsledků autoři vyjadřují podporu hypotéze, že samotná přítomnost MEA nevede vždy k útlaku nervus ulnaris, ale že naopak může sval vytvářet ochranu před vznikem syndromu kubitálního kanálu [47]. Autoři předchozí metaanalýzy nevyklučují vliv MEA na útlak loketního nervu, ale dle jejich názoru se tak děje spíše v případech hypertrofického svalu. Kim et al. publikovali retrospektivní soubor 16 perioperačních nálezů MEA u pacientů se syndromem kubitálního tunelu, jenž se vyznačoval velkou variabilitou v podobě a velikosti MEA. Autoři zdůrazňují dynamiku změn při pohybu v loketním

kloubu, u některých jejich případů byly jasně patrné zvyšující se napětí a tlak svalu na loketní nerv při flexi v loketním kloubu, v jiných případech zůstal sval i při pokročilé flexi relaxovaný a bez tlaku na nerv, což autoři ověřovali zavedením peánu mezi MEA a nervus ulnaris. Tyto případy autoři hodnotili jako náhodný nález MEA. Nezmiňují však vliv velikosti svalu na tyto dynamické změny [49]. Výsledky studie Suwannakhana et al. jsou podpořeny i kombinovanou klinickou studií od Wilsona et al., kteří peroperačně našli MEA jen u 5 % pacientů se syndromem kubitálního tunelu (9 z 168), což je signifikantně méně než incidence tohoto svalu u asymptomatických pacientů, které identifikovali v metaanalýze dostupné pitevní či radiologické literatury týkající se MEA (15,5 %; 98 z 634). Autoři tak také obhajují hypotézu, že přítomnost MEA není rizikovým faktorem vzniku syndromu kubitálního tunelu, ale naopak před jeho vznikem chrání. Symptomatickým se sval stává pouze v případě hypertrofie u dominantní končetiny [48].

Musculus epitrochleoanconeus je v klinické praxi nejčastější anatomickou varietou v oblasti kubitálního tunelu. Dle našeho názoru jsou u symptomatických pacientů indikovány protěti svalu a plná dekomprese pod ním probíhajícího loketního nervu.



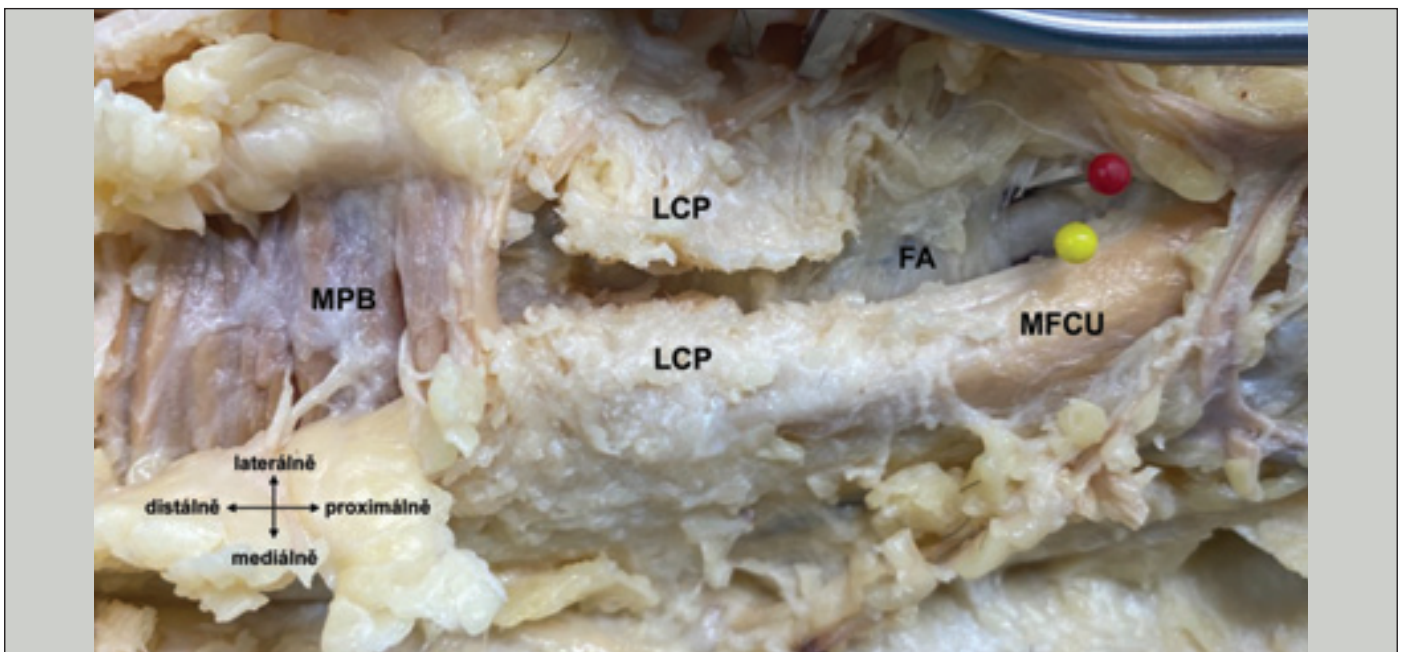
Obr. 9. Intraoperační nález musculus epitrochleoanconeus.

Fig. 9. Intraoperative finding of musculus epitrochleoanconeus.

Anatomie útlaku nervus ulnaris na zápěstí a v ruce

Poté co nervus ulnaris prorazí septum mezi MFCU a MFDS, pokračuje dále distálně podél MFDS. V distální části předloktí probíhá nerv mezi MFCU a musculus flexor digitorum profundus spolu s vasa ulnaria, krytý fascia an-

tebrachii, jež se v blízkosti zápěstí nazývá ligamentum carpi palmare. Začátek tohoto vazivového pruhu je považován za vstup do canalis ulnaris. Prvním, kdo v roce 1861 tuto anatomickou oblast popsal, byl francouzský chirurg Jean Casimir Félix Guyon (1831–1920), a proto se o něm mluví jako o Guyonově ka-



Obr. 10. Strop canalis ulnaris tvoří proximodistálně: distální část fascia antebrachii, „ligamentum carpi palmare“ (protnuté) a musculus palmaris brevis. Nervus ulnaris je označen žlutou značkou a vasa ulnaria červenou.

FA – fascia antebrachii; LCP – ligamentum carpi palmare; MFCU – musculus flexor carpi ulnaris; MPB – musculus palmaris brevis

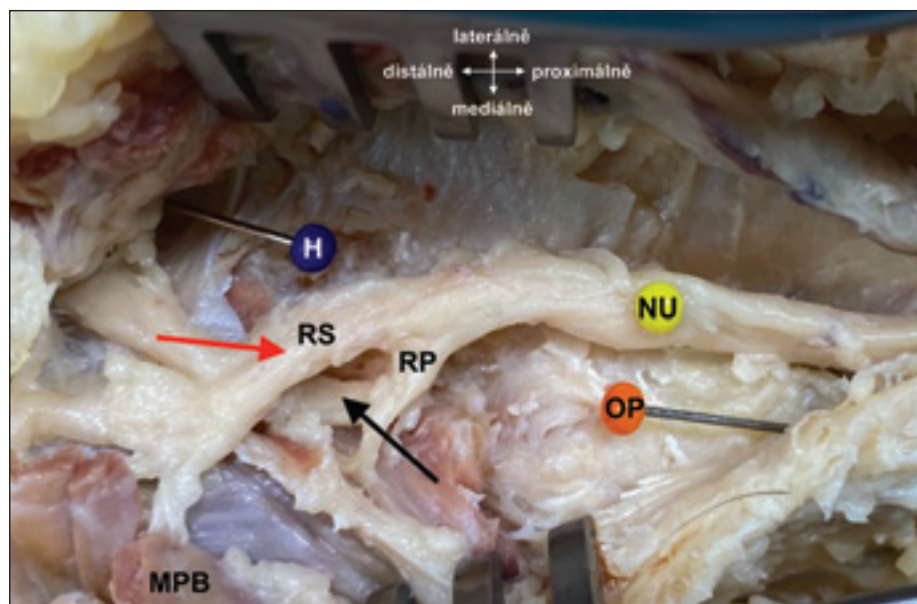
Fig. 10. Roof of the ulnar canal is formed proximodistally by the distal part of the fascia antebrachii, the “ligamentum carpi palmare” (severed), and the musculus palmaris brevis. Nervus ulnaris is marked in yellow, and vasa ulnaria in red.

FA – fascia antebrachii; LCP – ligamentum carpi palmare; MFCU – musculus flexor carpi ulnaris; MPB – musculus palmaris brevis

nálu. Jedná se o asi 4cm dlouhý prostor s často ne zcela jasně definovanými hranicemi. Ventrální stěnu (strop) kanálu tvoří pro-

ximálně ligamentum carpi palmare, na něj navazuje krátký úsek, v němž kanál postrádá jasně definovanou ventrální hranici, jež je

tvořena pouze tukovým vazivem podkoží hypothenaru. Na ni vzápětí navazují vlákna musculus palmaris brevis (MPB) tvořící strop kanálu distálně (obr. 10). Spodinu (dorzálně) vyplňuje proximálně mediální část retinaculum musculorum flexorum a distálně pak ligamentum pisohamatum a distálně od něj ještě ligamentum pisometacarpale. Mediální stěnu tvoří proximálně os pisiforme s úponem MFCU, distálně pak spojení šlachových vláken musculus palmaris longus s fascií musculus abductor digiti minimi. Nejobtížnější je pak definovatelná laterální stěna kanálu. Dle různých autorů je z velké části volně otevřena či není vůbec popisována [50]. Jsou však práce, které vymezují laterální stěnu spojením šlachy musculus palmaris longus s mediální částí retinaculum musculorum flexorum a dále distálně začátkem musculus flexor digiti minimi [51]. Jiné studie počítají jako součást laterální stěny hamulus ossis hamati [52], nicméně bylo prokázáno, že především arteria ulnaris probíhá přímo ventrálně, nebo dokonce radiálně od této kosti (obr. 11) [53]. Distální část kanálu se svažuje do hloubi (dorzálním směrem) a v úrovni začátku svalů hypothenaru (především musculus flexor digiti minimi, který tvoří distálně konvexní fibromuskulární oblouk) se nachází vstup do dalšího prostoru – hiatus pisohamatus obsahujícího ramus profundus nervi ulnaris a ramus palmaris profundus arteriae ulnaris, jež se svým průběhem obtáčeji

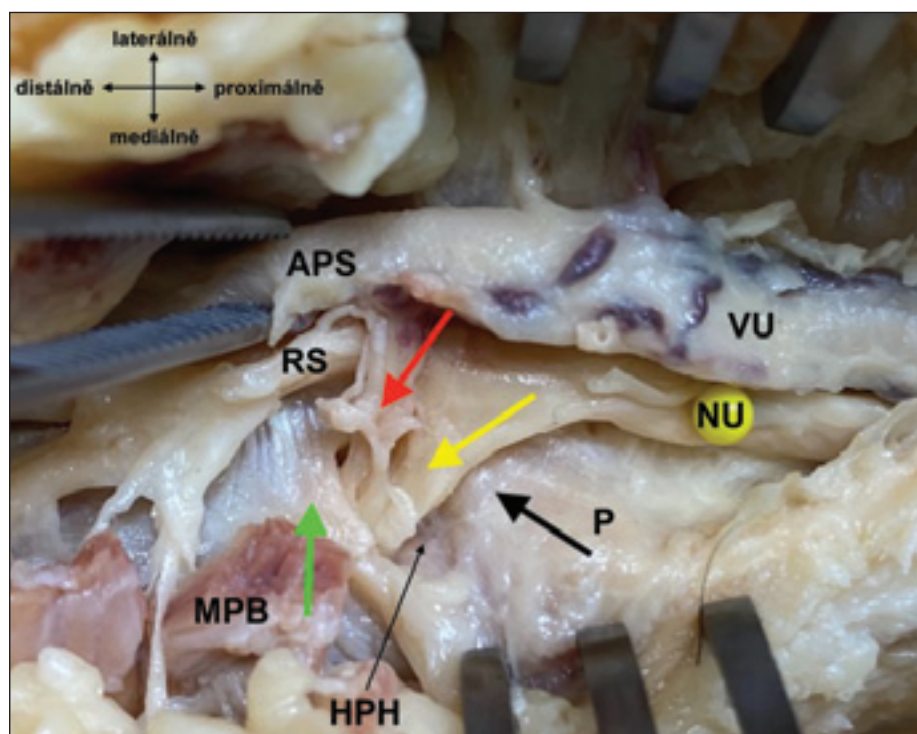


Obr. 11. Nervus ulnaris probíhající skrz canalis ulnaris a jeho dělení na ramus superficialis (červená šipka) a ramus profundus (černá šipka). Mediálně od něj os pisiforme a laterálně os hamatum.

H – hamulus ossis hamati; MPB – musculus palmaris brevis; NU – nervus ulnaris; OP – os pisiforme; RP – ramus profundus nervi ulnaris; RS – ramus superficialis nervi ulnaris

Fig. 11. Nervus ulnaris passing through the ulnar canal and dividing into the ramus superficialis (red arrow) and ramus profundus (black arrow). Medially, os pisiforme and laterally, os hamatum.

H – hamulus ossis hamati; MPB – musculus palmaris brevis; NU – nervus ulnaris; OP – os pisiforme; RP – ramus profundus nervi ulnaris; RS – ramus superficialis nervi ulnaris



Obr. 12. Detailní pohled na vstup ramus profundus nervi ulnaris (žlutá šipka) a ramus palmaris profundus arteriae ulnaris (červená šipka) do hiatus pisohamatus, ohraničeného dorzálně pomocí ligamentum pisohamatum (černá šipka) a palmárně vazivově-svalovým začátkem svalů hypothenaru (zelená šipka).

APS – arcus palmaris superficialis; HPH – hiatus pisohamatus; MPB – musculus palmaris brevis; NU – nervus ulnaris; P – os pisiforme; RS – ramus superficialis nervi ulnaris; VU – vasa ulnaria

Fig. 12. Detailed view of the entry of the ramus profundus nervi ulnaris (yellow arrow) and ramus palmaris profundus arteriae ulnaris (red arrow) into the hiatus pisohamatus, bordered dorsally by the ligamentum pisohamatum (black arrow) and palmarly by the connective tissue-muscle origin of the hypothenar muscles (green arrow).

APS – arcus palmaris superficialis; HPH – hiatus pisohamatus; MPB – musculus palmaris brevis; NU – nervus ulnaris; P – os pisiforme; RS – ramus superficialis nervi ulnaris; VU – vasa ulnaria

Tab. 2. Přehled struktur s potenciálem útlaku loketního nervu.

	Místo úžiny	Poznámka
Paže	Struthesova arkáda a vnitřní vaz paže	vzácně, útlak nervu při jeho transpozici
	septum intermusculare brachii mediale	útlak nervu při jeho transpozici
Loketní krajina	processus supracondylaris humeri	velmi vzácně
	Osbornův vaz	častá příčina útlaku
	submuskulární membrána a intermuskulární aponeuróza musculus flexor carpi ulnaris	submuskulární membrána často opomíjena
	přeskakující musculus triceps brachii	spojeno se subluxací nervu
	musculus epitrochleoanconeus	nejčastější varieta
Zápěstí a ruka (Guyonův kanál)	zóna I (proximální část)	smíšená senzomotorická léze
	zóna II (hiatus pisohamatus)	motorická léze
	zóna III	senzitivní léze

kolem distální části os hamatum, zatímco ramus superficialis nervi ulnaris a kmen arteria ulnaris pokračují distálně v ose canalis ulnaris. Spodinu hiatus pisohamatus tvoří část ligamentum pisohamatum. Dále prostor pokračuje jako canalis pisohamatus radiálně mezi vrstvami musculus opponens digiti minimi a dále do spatium palmare medium (obr. 12) [51].

Na základě klinických symptomů způsobených lézí nervus ulnaris v různých místech canalis ulnaris bývá tato anatomická oblast rozdělena do několika zón. Jejich počet se v literatuře liší. Někteří autoři dokázali tuto relativně malou oblast rozdělit podrobně do šesti částí [52,54]. My však preferujeme jednodušší dělení do tří zón. (1) Zóna I zahrnuje proximální část kanálu s částí nervu před jeho rozvidlením; poškození nervu v této oblasti způsobuje úplný senzomotorický výpadek v area nervina loketního nervu distálně od poškození. (2) Léze v zóně II postihují pouze ramus profundus nervi ulnaris po jeho odstupu z kmene nervu v oblasti hiatus pisohamatus či distálně od něj. Vzhledem k tomu, že je tato oblast až za odstupem svalových větví pro svaly hypothenaru, a to vč. musculus abductor digiti minimi, je klinicky postižena funkce musculi interossei jako celku a musculus adductor pollicis. (3) Patologické stavy v zóně III se týkají pouze ramus superficialis nervi ulnaris. Jedná se stále o smíšenou část nervus ulnaris, z níž odstupují dvě větve pro MPB, ale jasně převládají vlákna senzitivní. Klinicky tak pozorujeme výpadek kožního cití pátého prstu a ulnární poloviny palmární plochy čtvrtého prstu. Motorická léze MPB není klinicky spo-

lehlivě vyšetřitelná [55–58]. Jedinou možností je pozorování zřasení kůže hypothenaru při abdukci malíku [54].

V případě podezření na útlak loketního nervu v oblasti zápěstí a ruky vyžaduje chirurgická terapie vždy dekompresi nervus ulnaris v celém průběhu Guyonova kanálu, a to bez ohledu na klinický obraz. Klademe důraz na předoperační ultrazvukové vyšetření, které přispívá k odhalení příčin útlaku nervu, jako jsou ganglion, lipom, trombóza arteria ulnaris či dislokovaná fraktura karpální kosti.

Seznam anatomických struktur potenciálně se podílejících na útlaku nervus ulnaris shrnuje tab. 2.

Závěr

Detailní znalost anatomických vztahů a variant v průběhu nervus ulnaris je zásadní pro úspěšnou diagnostiku a chirurgickou léčbu jeho útlaku. Snahou článku je poukázat na to, že loketní nerv může být komprimován na několika místech, přičemž klinický význam těchto struktur se často liší. Je nezbytné systematicky vyhledávat všechna potenciální místa útlaku, zejména při revizních operacích, kde neodhalená kompresní místa mohou být příčinou selhání předchozího výkonu. Chirurg by měl také vnímat fakt, že některé struktury mají potenciál k útlaku loketního nervu až při provedení jeho transpozice, čemuž musí přizpůsobit operační techniku.

Grantová podpora

Práce byla částečně podpořena grantem IGA-KZ-2021-1-18.

Konflikt zájmů

Autoři deklarují, že v souvislosti s předmětem práce nemají žádný konflikt zájmů.

Literatura

- De Jesus R, Dellon AL. Historic origin of the "Arcade of Struthers". *J Hand Surg Am* 2003; 28(3): 528–531. doi: 10.1053/jhsu.2003.50071.
- Kane E, Kaplan EB, Spinner M. Observations of the course of the ulnar nerve in the arm. *Ann Chir* 1973; 27(5): 487–496.
- Bartels RH, Grotenhuis JA, Kauer JM. The arcade of Struthers: an anatomical study. *Acta Neurochir (Wien)* 2003; 145(4): 295–300. doi: 10.1007/s00701-003-0006-5.
- Dellon AL. Musculotendinous variations about the medial humeral epicondyle. *J Hand Surg Br* 1986; 11(2): 175–181. doi: 10.1016/0266-7681(86)90254-8.
- Ochiai N, Hayashi T, Ninomiya S. High ulnar nerve palsy caused by the arcade of Struthers. *J Hand Surg Br* 1992; 17(6): 629–631. doi: 10.1016/0266-7681(92)90188-8.
- al-Qattan MM, Murray KA. The arcade of Struthers: an anatomical study. *J Hand Surg Br* 1991; 16(3): 311–314. doi: 10.1016/0266-7681(91)90059-w.
- Caetano EB, Sabongi Neto JJ, Vieira LA et al. The arcade of Struthers: an anatomical study and clinical implications. *Rev Bras Ortop* 2017; 52(3): 331–336. doi: 10.1016/j.rboe.2016.07.006.
- de Ruiter GCW, de Jonge JGH, Vlak MHM et al. Ulnar neuropathy caused by muscular arcade of struthers. *World Neurosurg* 2020; 142: 128–130. doi: 10.1016/j.wneu.2020.06.179.
- Elmaraghi S, Taylor R, Tung I et al. Compression of the ulnar nerve by the arcade of Struthers: look and you shall find. *Hand (N Y)* 2025; 20(4): 579–587. doi: 10.1177/15589447241232013.
- Siqueira MG, Martins RS. The controversial arcade of Struthers. *Surg Neurol* 2005; 64(Suppl 1): 17–20. doi: 10.1016/j.surneu.2005.04.017.
- Sivak WN, Hagerty SE, Huyhn L et al. Diagnosis of ulnar nerve entrapment at the arcade of Struthers with electromyography and ultrasound. *Plast Reconstr Surg Glob Open* 2016; 4(3): e648. doi: 10.1097/GOX.0000000000000628.
- Tubbs RS, Deep A, Shoja MM et al. The arcade of Struthers: an anatomical study with potential neurosurgical significance. *Surg Neurol Int* 2011; 2: 184. doi: 10.4103/2152-7806.91139.

13. von Schroeder HP, Schecker LR. Redefining the "Arcade of Struthers". *J Hand Surg Am* 2003; 28(6): 1018–1021. doi: 10.1016/s0363-5023(03)00421-0.
14. Won HS, Han SH, Oh CS et al. Topographic relationship between the medial intermuscular septum and the ulnar nerve in the upper arm. *J Neurosurg* 2011; 114(6): 1534–1537. doi: 10.3171/2011.1.JNS10210.
15. Spinner M, Kaplan EB. The relationship of the ulnar nerve to the medial intermuscular septum in the arm and its clinical significance. *Hand* 1976; 8(3): 239–242. doi: 10.1016/0072-968x(76)90008-5.
16. Wehrli L, Oberlin C. The internal brachial ligament versus the arcade of Struthers: an anatomical study. *Plast Reconstr Surg* 2005; 115(2): 471–477. doi: 10.1097/01.prs.0000150144.73603.24.
17. Gao JM, Yuan Y, Gong KT et al. Ultrasound-assisted precise *in situ* decompression for cubital tunnel syndrome. *Orthop Surg* 2021; 13(3): 840–846. doi: 10.1111/os.12922.
18. Nakajima M, Ono N, Kojima T et al. Ulnar entrapment neuropathy along the medial intermuscular septum in the midarm. *Muscle Nerve* 2009; 39(5): 707–710. doi: 10.1002/mus.21269.
19. Gabel GT, Amadio PC. Reoperation for failed decompression of the ulnar nerve in the region of the elbow. *J Bone Joint Surg Am* 1990; 72(2): 213–219.
20. May-Miller P, Robinson S, Sharma P et al. The supracondylar process: a rare case of ulnar nerve entrapment and literature review. *J Hand Microsurg* 2019; 11(Suppl 1): S6–S10. doi: 10.1055/s-0038-1642067.
21. Ivins GK. Supracondylar process syndrome: a case report. *J Hand Surg Am* 1996; 21(2): 279–281. doi: 10.1016/S0363-5023(96)80118-3.
22. Osborne GV. The surgical treatment of tardy ulnar neuritis. *J Bone Joint Surg Am* 1957; 39: 782.
23. Buzzard FE. Some varieties of toxic and traumatic ulnar neuritis. *Lancet* 1922; 1: 317–319.
24. Martinez de Oliveira K, Meggiolaro EDA, Oliveira MFS et al. The retrocondylar retinaculum (Osborne's ligament) and Struther's ligament. *Rev Peru Morfol* 2021; 1(2). doi: 10.51343/revperuanamorfolgia.v1i2.421.
25. Matsuzaki A. Membranous tissue under the flexor carpi ulnaris muscle as a cause of cubital tunnel syndrome. *Hand Surg* 2001; 6(2): 191–197. doi: 10.1142/s0218810401000710.
26. O'Driscoll SW, Horii E, Carmichael SW et al. The cubital tunnel and ulnar neuropathy. *J Bone Joint Surg Br* 1991; 73(4): 613–617. doi: 10.1302/0301-620X.73B4.2071645.
27. Mahan MA, Gasco J, Mokhtee DB et al. Anatomical considerations of fascial release in ulnar nerve transposition: a concept revisited. *J Neurosurg* 2015; 123(5): 1216–1222. doi: 10.3171/2014.10.JNS141379.
28. Macchi V, Tiengo C, Porzionato A et al. The cubital tunnel: a radiologic and histotopographic study. *J Anat* 2014; 225(2): 262–269. doi: 10.1111/joa.12206.
29. von Clemens H. On the morphology of the epitrochleo-anconeum ligament. *Anat Anz* 1957; 104(17–20): 343–344.
30. Green JR, Rayan GM. The cubital tunnel: anatomic, histologic, and biomechanical study. *J Shoulder Elbow Surg* 1999; 8(5): 466–470. doi: 10.1016/s1058-2746(99)90078-2.
31. Gonzalez MH, Lotfi P, Bendre A et al. The ulnar nerve at the elbow and its local branching: an anatomic study. *J Hand Surg Br* 2001; 26(2): 142–144. doi: 10.1054/jhsb.2000.0532.
32. Wali AR, Gabel B, Mitwalli M et al. Clarification of eponymous anatomical terminology: structures named after Dr Geoffrey V. Osborne that compress the ulnar nerve at the elbow. *Hand (N Y)* 2017; 13(3): 1558944717708030. doi: 10.1177/1558944717708030.
33. Karatas A, Apaydin N, Uz A et al. Regional anatomic structures of the elbow that may potentially compress the ulnar nerve. *J Shoulder Elbow Surg* 2009; 18(4): 627–631. doi: 10.1016/j.jse.2009.03.004.
34. Husarik DB, Saupe N, Pfirrmann CW et al. Elbow nerves: MR findings in 60 asymptomatic subjects – normal anatomy, variants, and pitfalls. *Radiology* 2009; 252(1): 148–156. doi: 10.1148/radiol.2521081614.
35. James J, Sutton LG, Werner FW et al. Morphology of the cubital tunnel: an anatomical and biomechanical study with implications for treatment of ulnar nerve compression. *J Hand Surg Am* 2011; 36(12): 1988–1995. doi: 10.1016/j.jhssa.2011.09.014.
36. Inserra S, Spinner M. An anatomic factor significant in transposition of the ulnar nerve. *J Hand Surg Am* 1986; 11(1): 80–82. doi: 10.1016/s0363-5023(86)80109-5.
37. Amadio PC, Beckenbaugh RD. Entrapment of the ulnar nerve by the deep flexor-pronator aponeurosis. *J Hand Surg Am* 1986; 11(1): 83–87. doi: 10.1016/s0363-5023(86)80110-1.
38. Rolfsen L. Snapping triceps tendon with ulnar neuritis. Report on a case. *Acta Orthop Scand* 1970; 41(1): 74–76. doi: 10.3109/17453677008991979.
39. Beltran LS, Lerman O, Sharma S et al. Transient pain and paresthesias in the hand – ulnar neuropathy secondary to compression from a low-lying medial triceps muscle and tendon insertion. *Skeletal Radiol* 2014; 43(1): 63. doi: 10.1007/s00256-013-1661-0.
40. Jacobson JA, Jebson PJ, Jeffers AW et al. Ulnar nerve dislocation and snapping triceps syndrome: diagnosis with dynamic sonography – report of three cases. *Radiology* 2001; 220(3): 601–605. doi: 10.1148/radiol.2202001723.
41. Spinner RJ, O'Driscoll SW, Jupiter JB et al. Unrecognized dislocation of the medial portion of the triceps: another cause of failed ulnar nerve transposition. *J Neurosurg* 2000; 92(1): 52–57. doi: 10.3171/jns.2000.92.1.0052.
42. Vanhees MKD, Geurts GFAE, Van Riet RP. Snapping triceps syndrome: a review of the literature. *Shoulder Elbow* 2017; 2(1): 30–33. doi: 10.1111/j.1758-5740.2009.00033.x.
43. Fabrizio PA, Clemente FR. Variation in the triceps brachii muscle: a fourth muscular head. *Clin Anat* 1997; 10(4): 259–263. doi: 10.1002/(SICI)1098-2353(1997)10:4<259::AID-CA8>3.0.CO;2-N.
44. Matsuura S, Kojima T, Kinoshita Y. Cubital tunnel syndrome caused by abnormal insertion of triceps brachii muscle. *J Hand Surg Br* 1994; 19(1): 38–39. doi: 10.1016/0266-7681(94)90046-9.
45. Spinner RJ, Goldner RD. Snapping of the medial head of the triceps and recurrent dislocation of the ulnar nerve. Anatomical and dynamic factors. *J Bone Joint Surg Am* 1998; 80(2): 239–247. doi: 10.2106/00004623-199802000-00011.
46. Gessini L, Jandolo B, Pietrangeli A et al. Ulnar nerve entrapment at the elbow by persistent epitrochleoanconeus muscle. Case report. *J Neurosurg* 1981; 55(5): 830–831. doi: 10.3171/jns.1981.55.5.0830.
47. Suwannakhan A, Chaiyamon A, Yamine K et al. The prevalence of anconeus epitrochlearis muscle and Osborne's ligament in cubital tunnel syndrome patients and healthy individuals: an anatomical study with meta-analysis. *Surgeon* 2021; 19(6): e402–e411. doi: 10.1016/j.surge.2020.12.006.
48. Wilson TJ, Tubbs RS, Yang LJ. The anconeus epitrochlearis muscle may protect against the development of cubital tunnel syndrome: a preliminary study. *J Neurosurg* 2016; 125(6): 1533–1538. doi: 10.3171/2015.10.JNS151668.
49. Kim N, Stehr R, Matloub HS et al. Anconeus epitrochlearis muscle associated with cubital tunnel syndrome: a case series. *Hand (N Y)* 2019; 14(4): 477–482. doi: 10.1177/1558944718762566.
50. Vanderpool DW, Chalmers J, Lamb DW et al. Peripheral compression lesions of the ulnar nerve. *J Bone Joint Surg Br* 1968; 50(4): 792–803.
51. Denman EE. The anatomy of the space of Guyon. *Hand* 1978; 10(1): 69–76. doi: 10.1016/s0072-968x(78)80029-1.
52. Ambler Z. Poruchy periferních nervů. Praha: Triton 2013.
53. Cobb TK, Carmichael SW, Cooney WP. Guyon's canal revisited: an anatomic study of the carpal ulnar neurovascular space. *J Hand Surg Am* 1996; 21(5): 861–869. doi: 10.1016/S0363-5023(96)80205-X.
54. Ehler E, Ridzoň P. Loketní nerv. *Cesk Slov Neurol N* 2017; 80/113(2): 130–141. doi: 10.14735/amcsnn2017130.
55. Waugh RP, Pellegrini VD. Ulnar tunnel syndrome. *Hand Clin* 2007; 23(3): 301–310. doi: 10.1016/j.hcl.2007.06.006.
56. Gross MS, Gelberman RH. The anatomy of the distal ulnar tunnel. *Clin Orthop Relat Res* 1985; 196: 238–247.
57. Shea JD, McClain EJ. Ulnar-nerve compression syndromes at and below the wrist. *J Bone Joint Surg Am* 1969; 51(6): 1095–1103.
58. Chen SH, Tsai TM. Ulnar tunnel syndrome. *J Hand Surg Am* 2014; 39(3): 571–579. doi: 10.1016/j.jhssa.2013.08.102.