

Časná diagnostika tuberózní sklerózy – návrh postupu při sledování dětí s prenatálním nebo perinatálním nálezem rhabdomyomu srdce

Early diagnosis of tuberous sclerosis complex – proposed guidelines for the follow-up of children with prenatal or perinatal findings of cardiac rhabdomyoma

Souhrn

Cíl: Na základě zhodnocení prospektivně sledovaného souboru dětí s nálezem rhabdomyomu srdce (cardiac rhabdomyoma; CR) navrhnout metodiku časně diagnostiky tuberózní sklerózy (tuberous sclerosis complex; TSC). **Metodika:** Diagnostika TSC je genetická a klinická (11 hlavních, 7 vedlejších klinických příznaků) a ke stanovení diagnózy je třeba nalézt alespoň 2 hlavní klinické příznaky. Nejčasnějším hlavním příznakem je prenatálně nalezený CR, další hlavní příznaky mohou být nalezeny na MR mozku. V letech 2019–2024 bylo na Klinice dětské neurologie a v Dětském kardiocentru FN Motol sledováno 17 dětí s prenatálním nebo perinatálním nálezem CR. U všech byly provedeny fetálně nebo časně postnatálně echokardiografické vyšetření a MR mozku, pravidelně EEG. Děti byly sledovány od novorozeneckého věku s cílem diagnostikovat TSC a epilepsii. **Výsledky:** Diagnóza TSC byla stanovena u 14/17 (83 %) dětí sledovaných pro CR. Epilepsie se manifestovala u 13/14 pacientů s TSC (93 %), z toho u 10/13 do šesti měsíců věku. Schéma péče o pacienty s prenatálním nebo perinatálním nálezem CR a doporučený postup při časně diagnostice TSC byly shrnuty do několika klíčových bodů. **Závěr:** Vyšetření plodu nebo novorozence s CR je významné pro možnost časně diagnostiky TSC a epilepsie a snížení rizik rozvoje epileptické encefalopatie. Navrhujeme metodiku diagnostiky TSC při prenatálním nebo perinatálním nálezu CR.

Abstract

Aim: To propose a methodology for the early diagnosis of tuberous sclerosis complex (TSC) based on an evaluation of a prospectively monitored cohort of children diagnosed with cardiac rhabdomyoma (CR). **Methods:** Diagnosis of TSC is both genetic and clinical, based on the presence of 11 major and 7 minor clinical criteria. At least two major features are required to confirm the diagnosis. The earliest major feature is prenatal detection of CR, while additional major features may be identified on brain MRI. Between 2019 and 2024, 17 children with a prenatal or perinatal finding of CR were monitored at the Department of Pediatric Neurology and the Children's Heart Centre of the Motol University Hospital. All patients underwent fetal or early postnatal echocardiography and brain MRI, with regular EEG monitoring. The children were followed from the neonatal period with the aim of diagnosing TSC and epilepsy. **Results:** A diagnosis of TSC was confirmed in 14 out of 17 children (83%) monitored for CR. Epilepsy manifested in 13 of the 14 TSC patients (93%), with 10 of these 13 cases occurring within the first six months of life. A care protocol for patients with prenatal or perinatal findings of CR and a recommended approach for early TSC diagnosis have been summarized in several key points. **Conclusion:** Examination of the fetus or newborn with CR is critical for the early diagnosis of TSC and epilepsy, enabling risk reduction for the development of epileptic encephalopathy. We propose a diagnostic methodology for TSC in the context of a prenatal or perinatal finding of CR.

Redakční rada potvrzuje, že rukopis práce splnil ICMJE kritéria pro publikace zasílané do biomedicínských časopisů.

The Editorial Board declares that the manuscript met the ICMJE "uniform requirements" for biomedical papers.

B. Petrák¹, V. Tomek²,
M. Mamiňák¹, B. Prosová³,
M. Vlčková⁴, M. Dvořáková³,
M. Ebel¹, P. Kršek¹

¹ Klinika dětské neurologie
2. LF UK a FN Motol, Praha

² Dětské kardiocentrum,
2. LF UK a FN Motol, Praha

³ Klinika zobrazovacích metod
2. LF UK a FN Motol, Praha

⁴ Ústav biologie a lékařské genetiky
2. LF UK a FN Motol, Praha



MUDr. Bořivoj Petrák, CSc.

Klinika dětské neurologie

2. LF UK a FN Motol

V Úvalu 84

150 06 Praha 5

e-mail: borivoj.petrak@post.cz

Přijato k recenzi: 6. 7. 2025

Přijato do tisku: 12. 9. 2025

Klíčová slova

tuberózní skleróza (TSC) – rhabdomyom srdce – fetální MR vyšetření mozku – fetální echokardiografie – časně postnatální MR vyšetření mozku – časná diagnostika TSC – epilepsie – molekulárně genetická diagnostika TSC

Key words

tuberous sclerosis complex (TSC) – cardiac rhabdomyoma – fetal brain MRI – fetal echocardiography – early postnatal brain MRI – early diagnosis of TSC – epilepsy – molecular genetic diagnosis of TSC

Úvod

Tuberózní skleróza (TS) je choroba, která patří do skupiny neurokutánních onemocnění. Jedná se o vzácné, vrozené, autosomálně dominantně (AD) dědičné, multisystémové onemocnění s variabilními klinickými projevy, s možností častého výskytu dysplastických změn nebo benigních nádorů centrálního nervového systému, kůže, cév, kostí a některých orgánů. Vzácné jsou nádory maligní.

První podrobný popis pochází z roku 1880 od D. M. Bourneville, který popsal pitevní nález tuhých uzlovitých změn v oblasti mozkové kůry a podkoží a podle toho onemocnění pojmenoval TS [1]. Vzhledem k multisystémovému postižení je v současné době používán termín komplex tuberózní sklerózy (tuberous sclerosis complex; TSC) a podle lokalizace zodpovědného genu na

chromozomu 9 nebo 16 se TSC dělí na TSC typ 1 (gen *TSC1* kódující hamartin, lokus 9q34, 23 exonů) a TSC typ 2 (gen *TSC2* kódující tuberin, lokus 16p13.3, 42 exonů), penetrance je úplná [2,3]. Nejčastěji je výskyt TSC v populaci uváděn s incidencí 1 : 6 000–10 000 živě narozených dětí [4]. Údaje o prevalenci TSC v populaci se liší. Pro Evropu je uváděna prevalence 1 : 20 000 ve Velké Británii [5,6], případně v evropském průměru 1 : 11 300–25 000 [5,7–9].

Příčinná patogenní varianta není současnými rutinními molekulárně genetickými metodami nalézána asi u 10–15 % pacientů s klinicky jasně stanovenou diagnózou TSC. U těchto pacientů je předpokládán mozaicismus s nízkým zastoupením variantní alely v krvi [10]. Možným řešením je použití metody „high-read-depth sequencing“, která detekuje i 1% mozaicismy. Přibližně u 60–80 %

případů TSC vzniká patogenní varianta *de novo*, familiární výskyt je u 20–40 % případů. Produkty genů *TSC1* a *TSC2* – proteiny hamartin a tuberin – spolu tvoří funkční komplex, tlumící aktivitu komplexu kinázy mTOR (mammalian target of rapamycin) a metabolické cesty mitogenem aktivované proteinkinázové dráhy (mitogen-activated protein kinase; MAPK). Mají charakter tumor supresor genů, což má zásadní význam na buněčný růst a proliferaci cílových tkání, vč. částí nervového systému [11]. Díky interakci proteinů komplexu hamartin/tuberin je funkce obou genů určitým způsobem společná a popisované klinické symptomy u obou typů TSC jsou si velmi podobné, vč. velké variability průběhu onemocnění [10]. TSC2 je četnější a klinický stav pacientů s TSC2 bývá těžší. U obou typů TSC se vyskytují angiomyolipomy ledvin, ale pouze u TSC2 bývá také polycystóza ledvin. Významnou klinickou komplikací TSC je rozvoj epilepsie [12].

První moderní diagnostická kritéria uspořádal Goméz (1972), později je upravili Roach et al. (1998) [13]. Revize diagnostických kritérií TSC opakovaně publikovali Krueger et al. a Northrup et al. v letech 2013 [14] a 2021 [10]. V současné době se platná diagnostická kritéria TSC [10] nadále dělí na část genetickou a část klinickou, oproti kritériím z roku 2013 bez rozdělení na části A a B. Diagnóza TSC může být jasně stanovena molekulárně genetickým nálezem patogenní varianty genu *TSC1* nebo *TSC2* v případě, že se jedná o patogenní variantu dle kritérií The American College of Medical Genetics and Genomics (ACMG). Klinické stanovení TSC je však stále podstatné a klinická diagnostická kritéria jsou nadále rozdělena na skupinu hlavních (11) a skupinu vedlejších (7) příznaků, kde je pro stanovení TSC potřeba najít alespoň 2 hlavní příznaky nebo 1 hlavní a dva nebo více příznaků vedlejších [9,10] (tab. 1). Nejčasnějším hlavním diagnostickým příznakem TSC je rhabdomyom srdce (cardiac rhabdomyoma; CR), který lze zachytit od období kolem 20. týdne gravidity (nejčasnější záchyt byl popsán v 18. týdnu gravidity) [15,16] (obr. 1). CR jsou nalézány prenatálně nebo perinatálně (obr. 2), případně později v průběhu života. Umožňují stanovit diagnózu TSC v prenatálním, novorozeneckém nebo časném kojeneckém věku [9,15–18]. Ke stanovení diagnózy TSC je při nálezů CR nutné nalézt ještě jeden hlavní diagnostický příznak. Další hlavní příznaky s časnou prenatální/perinatální manifestací je možné nalézt především na vyšetření MR mozku. Je možné provést fetální

Tab. 1. Diagnostická kritéria TSC (podle Northrup et al. 2021) [10].

Hlavní příznaky

1. hypomelanotické makuly na kůži (v počtu 3 a více, alespoň 5 mm v průměru)
2. angiofibromy (v počtu 3 a více) nebo fibrózní ložisko/plaka na hlavě
3. fibromy nehtového lůžka a kolem nehtů (v počtu 2 a více)
4. šagrénová kůže (shagreen patch)
5. mnohočetné retinální hamartomy
6. mnohočetné kortikální tubery a/nebo radiální migrační linie
7. subependymální noduly (v počtu 2 a více)
8. subependymální obrovskobuněčný astrocytom
9. rhabdomyom srdce
10. LAM plíc*
11. angiomyolipomy ledvin (v počtu 2 a více)*

*Kombinace dvou hlavních klinických příznaků (LAM a angiomyolipomů ledvin) bez přítomnosti dalších diagnostických příznaků není dostatečná pro definitivní stanovení diagnózy TSC.

Vedlejší příznaky

1. kožní léze charakteru „confetti“
2. důlky/prohlubně v zubní sklovině (v počtu 3 a více)
3. fibromy v dutině ústní (v počtu 2 a více)
4. achromatické skvrny na retině.
5. mnohočetné cysty ledvin
6. hamartomy lokalizované mimo ledviny
7. sklerotické kostní léze

Jasně stanovení diagnózy TSC: Nález dvou hlavních příznaků nebo jednoho hlavního příznaku spolu se dvěma vedlejšími příznaky.

Možná diagnóza TSC: Nález jednoho hlavního příznaku nebo 2 či více příznaků vedlejších.

Diagnóza TSC stanovená geneticky: Patogenní varianta genu *TSC1* nebo *TSC2* (dle kritérií The American College of Medical Genetics and Genomics) je diagnostická pro TSC. Význam ostatních variant je třeba posuzovat opatrně.

LAM – lymfangioleiomyomatóza; TSC – komplex tuberózní sklerózy

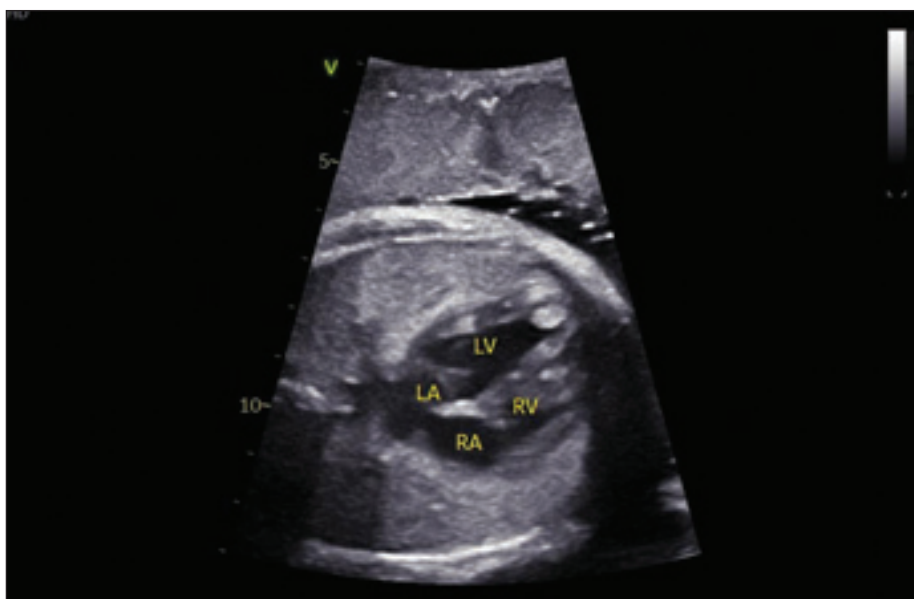
vyšetření MR mozku (obr. 3 a, b) nebo MR mozku v časném postnatálním období života dítěte [10,17] (obr. 4). Amniocentéza s následným molekulárně genetickým vyšetřením je možná, je ale třeba počítat s rizikem falešně negativních výsledků (10–15 % případů) [10].

Cíl studie

Na základě zhodnocení prospektivně sledovaného souboru dětí s nálezem CR bylo cílem navrhnout metodiku časně diagnostiky TSC.

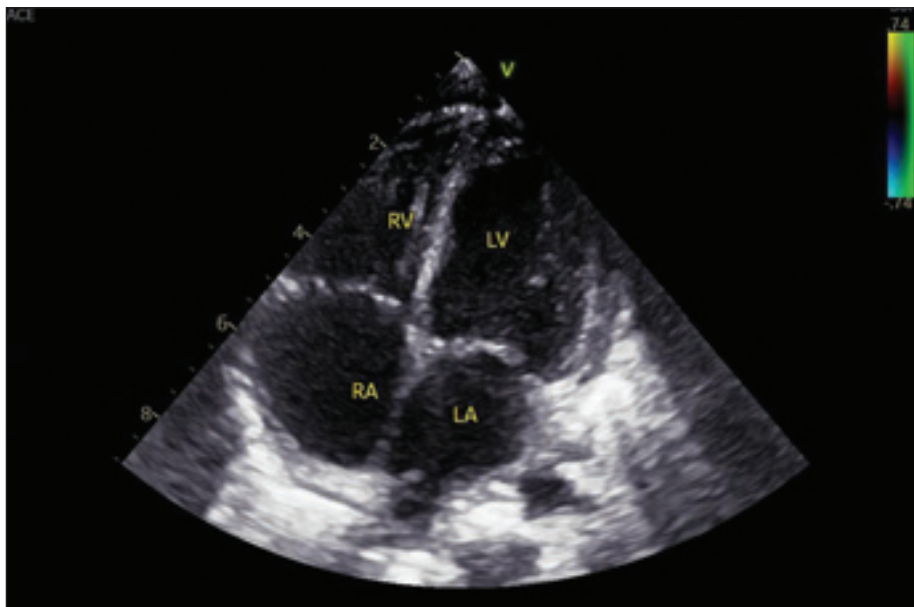
Soubor a metodika

V letech 2019–2024 bylo na Klinice dětské neurologie 2. LF UK a FN Motol (KDN) a v Dětském kardiocentru 2. LF UK a FN Motol diagnostikováno a sledováno 17 dětí s prenatálním nebo perinatálním nálezem CR. Časná diagnostika TSC a epilepsie sledováním plodů a novorozenců s CR se na KDN provádí od roku 2000, přičemž se řídíme vlastním protokolem [17–19]. Tento protokol byly následně upraven podle některých parametrů mezinárodní studie EPISTOP (březen 2014–říjen 2018), které se KDN také zúčastnila [20]. Podmínka pro zařazení do hodnocené skupiny pacientů byl prenatální nebo perinatální echokardiografický nález CR (obr. 1, 2), sledování pacienta dětským neurologem od prvního měsíce života (nejlépe od novorozeneckého věku), provedení MR mozku fetálně nebo časně postnatálně do 4. měsíce věku dítěte (obr. 3, 4). Část rodičů budoucích pacientů byla kontaktována na dětského neurologa již prenatálně [18]. MR mozku byla provedena postnatálně u všech dětí do 4 měsíců věku – tedy i u těch, které měly pozitivní nález na fetálním vyšetření MR mozku. Cílem bylo nalézt nejvýraznější dysplastické změny (tubery) kortiko-subkortikálně, které na fetální MR ještě nebyly vyjádřeny. Většinou se jedná o tuber, odkud vycházejí epileptické aktivity, a tato znalost může být velmi významná pro případný budoucí epileptochirurgický výkon [21]. Postnatálně bylo doplněno vyšetření EEG – první v novorozeneckém věku a další jednou měsíčně až do věku 6 měsíců, pak jednou za 2 měsíce do 1 roku věku a následně jednou za 6 měsíců do 3 let věku. Vše s cílem co nejdříve stanovit rozvoj epilepsie [22–24] (tab. 2). Toto schéma EEG kontrol je přerušeno v případě manifestace epileptického záchvatu nebo v případě nasazení protizáchvatové léčby (anti-seizure medication; ASM) na základě kritérií EEG. EEG kontroly jsou následně indikovány dle klinické potřeby. Současně bylo prenatálně



Obr. 1. Fetální echokardiografické vyšetření plodu prenatálně ve 31 + 4 gestačním týdnu. V hrotu a volné stěně levé komory (LV) jsou patrné hyperintenzní rhabdomyomy. Levá síň (LA), pravá síň (RA), pravá komora (RV).

Fig. 1. Fetal echocardiographic examination of the fetus prenatally at 31 + 4 weeks of gestation. Hyperintense rhabdomyomas are visible in the apex and free wall of the left ventricle (LV). Left atrium (LA), right atrium (RA), right ventricle (RV).



Obr. 2. Stejný pacient – echokardiografie postnatálně. Fyziologický echokardiografický nález při transthorakálním vyšetření v 15 měsících věku, 4dutinová apikální projekce. Úplný regres rhabdomyomů srdce.

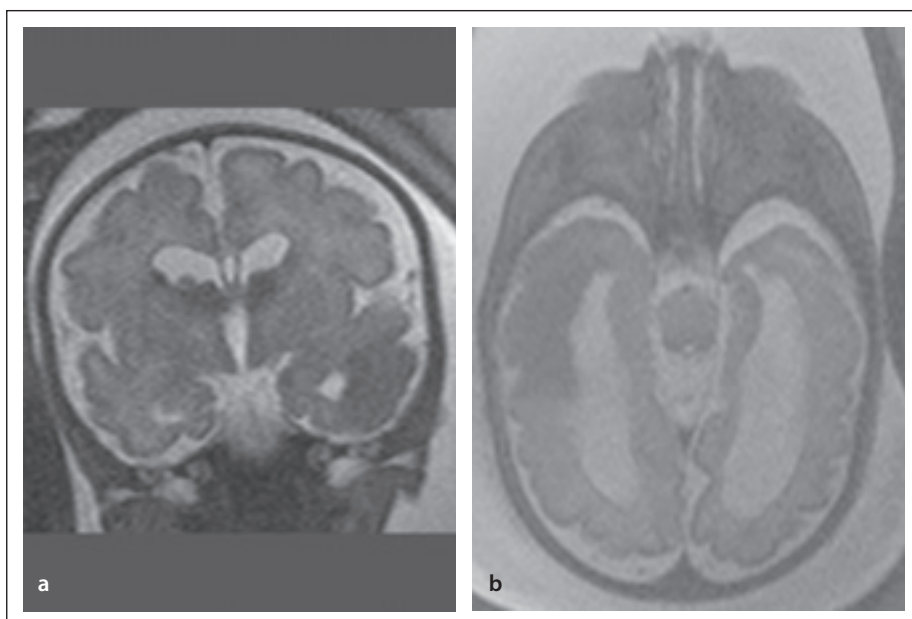
Fig. 2. The same patient – postnatal echocardiography. Physiological echocardiographic finding on transthoracic examination at 15 months of age, apical four-chamber view. Complete regression of cardiac rhabdomyomas.

a následně postnatálně provedeno a hodnoceno sonografické vyšetření mozku a ledvin a jater.

Při nálezu CR bylo vždy indikováno molekulárně genetické vyšetření genů *TSC1* a *TSC2* pacienta i rodičů.

Výsledky

Nález CR byl u 3/17 dětí (17 %) solitární, u 14/17 (83 %) vícečetný. Diagnóza TSC byla klinicky stanovena u 14/17(83 %) dětí sledovaných pro CR. Amniocentéza s vyšetřením genů *TSC1* a *TSC2* byla provedena



Obr. 3. Stejný pacient – fetální MR mozku ve 33. gestačním týdnu. (a) T2 vážené obrazy, koronárně. Oboustranně subependymální obrovskobuněčný astrocytom ve foramen Monroi, rozšíření postranních komor bez přestupu moku, v pravé postranní komoře dva subependymální noduly. Vpravo temporálně kortiko-subkortikálně tuber. (b) T2 vážené obrazy, transversálně. Rozsáhlý kortiko-subkortikální tuber temporálně vpravo, rozšíření postranních komor, bez přestupu moku.

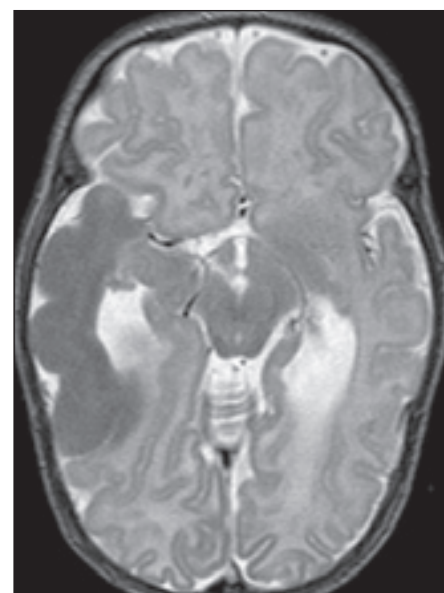
Fig. 3. The same patient – fetal brain MRI at 33 weeks of gestation. (a) T2-weighted images, coronal view. Bilateral subependymal giant astrocytoma located at the foramen of Monro, lateral ventricle dilatation without cerebrospinal fluid obstruction, and two subependymal nodules visible in the right lateral ventricle. Cortico-subcortical tuber in the right temporal lobe. (b) T2-weighted images, transverse view. Extensive cortico-subcortical tuber in the right temporal lobe, lateral ventricles dilatation without cerebrospinal fluid obstruction.

u 3/17 (17 %) případů, patogenní varianta genu *TSC2* byla prokázána u dvou z nich. Třetí dítě bylo bez molekulárně genetického i klinického průkazu TSC, mělo ale nález balancované translokace 16/19 – stejný nález měl také jeho klinicky zdravý otec. Nebylo prokázáno podezření na patogenní variantu genu *TSC2* (gen je na 16. chromozomu). U 3/17 (17 %) dětí s CR nebyla diagnóza TSC stanovena ani klinicky a ani molekulárně geneticky. U dvou z těchto dětí bez stanovené diagnózy TSC byl CR solitární a u jednoho dítěte vícečetný. U všech tří dětí bez TSC byla léčena arytmií, dvě z nich měly CR hemodynamicky významné (dívka se solitárním a chlapec s vícečetným CR) a ty byly kardiologicky řešeny. U chlapce s vícečetným CR (bez molekulárně genetické i klinické diagnózy TSC) se rozvinula epilepsie s fokálními záchvaty.

Ze 14 dětí se stanovenou diagnózou TSC mělo 1/14 (7 %) solitární CR a 13/14 (93 %) CR vícečetný. Ze 14 dětí s klinicky stanovenou diagnózou TSC měly nález patogenní

varianty genu *TSC1* 2/14 (14 %) dětí, genu *TSC2* 10/14 (72 %) dětí a molekulárně genetické vyšetření bylo negativní u 2/14 (14 %) dětí s klinicky stanovenou diagnózou TSC. Ze 14 dětí s TSC mělo epilepsii 13/14 (93 %) pacientů, s manifestací od novorozeneckého věku až do 26 měsíců věku (v průměru v 7. měsíci života). Preventivní terapie vigabatrinem (VGB) byla nasazena u 2/14 (14 %) dětí, z toho jedno zůstalo dále bez epileptického záchvatu. Epilepsie se manifestovala různě u dvou věkových podskupin. Jednak u 10/13 (77 %) dětí s TSC mezi novorozeneckým obdobím a 6. měsícem života (v průměru ve 3 měsících života). U 3/13 (23 %) dětí se epilepsie objevila mezi 15.–26. měsícem života (v průměru ve 20 měsících života). Infantilní spasmy byly pozorovány pouze u 1/13 (8 %) dítěte s TSC.

U 4/13 (31 %) dětí byla na konci sledovaného období monoterapie VGB, u 4/13 (31 %) dětí byla kombinace 2 ASM a 5/13 dětí (38 %) mělo trojkombinaci léků. U 2/13 (15 %) dětí byla farmakorezistentní



Obr. 4. Stejný pacient – postnatální vyšetření MR mozku ve 3 měsících věku. T2 vážené obrazy, transversálně. Rozsáhlý tuber kortiko-subkortikálně temporálně vpravo, SEN v postranních komorách, rozšíření postranních komor (bez přestupu moku).

Fig. 4. The same patient – postnatal brain MRI at 3 months of age. T2-weighted images, transverse view. Extensive cortico-subcortical tuber in the right temporal lobe, SEN in the lateral ventricles, lateral ventricle dilatation (without cerebrospinal fluid obstruction).

epilepsie indikací k epileptochirurgickému výkonu.

Schéma péče o pacienty s prenatálním nebo perinatálním nálezem CR a doporučený postup při časně diagnostice TSC byly shrnuty do několika bodů:

1. Echokardiografie v dětském kardiologickém centru se zhodnocením, zda se jedná o CR nebo jiný proces, zhodnocení četnosti CR a hemodynamické situace.
2. Při prenatálním nález CR lze provést fetální MR mozku plodu – s tím, že diagnóza TSC tím může být stanovena, ale hamartogenní změny nemusí být prenatálně jasně vyjádřeny a MR mozku proto bude třeba v kojeneckém věku (do 4. měsíce věku) zopakovat.
3. Při prenatálním nález CR je zajištěn porod na vyšším pracovišti, kde jsou k dispozici jednotka intenzivní péče pro novorozence, dětský neurolog, dětský kardiolog.
4. Novorozeneček je ihned po porodu vyšetřen kardiologem a v případě nutnosti je pro CR operován nebo symptomaticky léčen.

Tab. 2. Časná diagnostika TSC – schéma postupu při prenatalním, perinatálním a postnatálním sledování dětí s nálezem CR.

Prenatální období – od 20. gestačního týdne	Podezření na CR při preventivní sonografické kontrole plodu ošetřujícím gynekologem – odeslání k fetální echokardiografii
Fetální echokardiografie v Dětském kardiocentru	Zhodnocení: <ul style="list-style-type: none"> • zda se jedná o CR nebo jiný proces • četnost CR a jejich hemodynamický význam • rizika arytmie
Gynekolog Dětský kardiolog Dětský neurolog	Dětský kardiolog nebo ošetřující gynekolog seznámí rodinu s rizikem stanovení diagnózy TSC a dávají rodině kontakt na dětského neurologa, který bude dítě sledovat postnatálně. Kontakt rodiny s dětským neurologem, informace o možnosti diagnózy TSC. Informace o možnosti a smyslu fetální MR mozku. Informace o postupu postnatálně. Dětský kardiolog nebo ošetřující gynekolog indikují prenatalně: <ul style="list-style-type: none"> • fetální MR mozku plodu (dle souhlasu rodiny) (dětský neurolog nemůže objednat, protože k vyšetření přichází matka a spolu s ní plod). • kontrolní fetální ECHO-kardiografie a postup dle nálezu • kontakt s genetikem pro riziko TSC, sledování genetikem pak pokračuje postnatálně.
Fetální MR plodu	Fetální MR mozku plodu – diagnóza TSC může být stanovena, ale lokalizace, rozsah a charakter tuberů nebývají přesné.
Genetik	Amniocentéza s následným molekulárně genetickým vyšetřením genů <i>TSC1</i> a <i>TSC2</i> . Vyšetření časově náročné a rizikem 10–15 % falešně negativního nálezu [10].
Naplánování porodu	Zajištění porodu ve zdravotnickém zařízení s možností péče na novorozenecké JIP, okamžité dostupnosti dětského kardiologa s možností ECHO-kardiografie a dětského neurologa s možností EEG u novorozence.
Perinatální období	Porod v předem zajištěném zařízení s multioborovou péčí (fakultní nemocnice) a možností neonatologické péče na JIP. V novorozeneckém období vyšetření: <ul style="list-style-type: none"> • kardiolog s ECHO-kardiografií a EKG + plán postupu • dětský neurolog s EEG + plán dalšího sledování • oční vyšetření – pozadí • UZ vyšetření mozku transfontanelárně (z hlediska TSC jen orientační vyšetření) a ledvin • genetické vyšetření (geny <i>TSC1</i> a <i>TSC2</i>).
Další postup v postnatálním období	Dětský kardiolog – terapie (operace hemodynamicky významného CR, podání sirolimu nebo everolimu u inoperabilního hemodynamicky významného CR, terapie arytmie) a plán dlouhodobého sledování dle klinického stavu. Dětský neurolog – pravidelné ambulantní kontroly + EEG jednou měsíčně do 6 měsíců věku. <ul style="list-style-type: none"> • po 6. měsíci věku kontrola + EEG jednou za 2 měsíce do 1 roku věku. • od 1 roku věku kontrola + EEG jednou za 6 měsíců až do 3 let věku. • dále jednou za 6–12 měsíců + EEG, dle klinického stavu.
• MR mozku	V případě rozvoje epilepsie se výše uvedený plán kontrol ruší, je zahájena terapie VGB a dle kompenzace dalšími ASM a dále je pacient sledován dle klinické potřeby. <ul style="list-style-type: none"> • MR mozku do 4 měsíců věku (oproti fetální MR lépe zobrazeny tubery a dysplastické změny kortiko-subkortikálně). • kontrolní MR mozku jednou za 2–3 roky, dle přítomnosti a dynamiky růstu SEGA.
Oftalmolog	Oční sledování – jednou ročně pozadí, dle spolupráce vízus, později dle spolupráce perimetr.
Dětský nefrolog Nefrolog • UZ ledvin (jater)	UZ ledvin (a jater) – není-li vrozená polycystóza ledvin, pak do puberty jednou za 2–3 roky, od puberty jednou ročně nebo častěji dle potřeby. Měření TK při kontrolách pediatrem. Dle nálezu na ledvinách a dle hodnot TK péče nefrologa. Dle indikace nefrologa (pediatra) MR ledvin (a jater)
Genetika	Vyšetření genetikem. V případě negativního molekulárně genetického vyšetření je u klinicky jednoznačně stanovené diagnózy TSC možná rozvaha nad vyšetřením přítomnosti mozaiky jednoho z TSC genů (bukální stěr, vyšetření tkáně a nově metoda deep sequencing).

ASM – protizáchvatová léčba; CR – rhabdomyom srdce; EKG – elektrokardiografie; JIP – jednotka intenzivní péče; SEGA – subependymální obrovskobuněčný astrocytom; TK – krevní tlak; TSC – komplex tuberózní sklerózy; VGB – vigabatrin

5. Novorozeneček je během pobytu na neonatologii vyšetřen dětským neurologem. Z pomocných vyšetření jsou indikovány EEG, UZ mozku, UZ ledvin. V případě novorozenečských křečí nebo iktálního záznamu na EEG je indikována protizáchvatová léčba VGB, který je terapií volby a je podáván v dávce 100–150 mg/kg/den, rozdělené do dvou částí.
6. Do věku 6 měsíců probíhá jednou měsíčně kontrola dětským neurologem s EEG. Rodiče jsou poučeni o podobě možných epileptických záchvatů a při jejich rozvoji přicházejí ihned. Při rozvoji epileptických záchvatů nebo na základě kritérií EEG, nalezených před rozvojem záchvatů, je indikováno nasazení preventivní terapie VGB. EEG kritéria představuje buď nález fokální epileptiformní aktivity (EA), nebo multifokální EA. V případě fokální EA jsou nalezeny změny sice jen v jedné části mozku, ale v trvání 10 % a více záznamového času. Multifokální EA postihují dvě a více oblastí mozku nebo se jedná o generalizovanou EA, vč. hypsarytmie.
7. Při rozvoji epilepsie provedeme vyšetření MR mozku v celkové anestezii. Není-li rozvoj epileptických záchvatů, pak MR mozku provedeme do 4. měsíce věku.
8. Dále pokračuje sledování jednou měsíčně do 6 měsíců věku, od 6 měsíců jednou za dva měsíce, od 1 roku do 3 let věku jednou za 6 měsíců (tab. 2).

Diskuze

Klinický obraz TSC může být velmi variabilní a vychází z postižení různých systémů (kůže, nervový systém, oko, kost, orgány) a z přítomnosti mnohočetných (většinou nezhoubných) nádorů různých orgánů [2,4,10]. Diagnostika TSC je díky této velké rozmanitosti a různým časovým manifestacím klinických příznaků složitá [10,13,14,18]. Zlepšení diagnostiky TSC představovalo zařazení výsledků molekulárně genetického vyšetření v roce 2013 [14]. Klinická diagnostická kritéria ale nadále svým významem při stanovení TSC dominují a diagnosticky velmi výtěžným a současně nejčasněji nalézaným diagnostickým příznakem je CR [3,6,9,10,17–19]. Proto je nález CR v této studii věnována velká pozornost. Další diagnostické příznaky TSC lze nalézt prenatálně nebo perinatálně na vyšetření MR mozku [17–19,25], kde jsou u 95–100 % pacientů s TSC nalezeny mnohočetné kortikální tubery a radiální migrační linie [3,10,21].

Metodika postupu při časně diagnostice TSC je v prenatálním období cílena především na gynekology a porodníky, kardiology, radiology a genetiky. V perinatálním a postnatálním období na kardiology, dětské neurology, radiology a opět genetiky. Hned vedle významné kardiologické problematiky CR zde vystupují do popředí neurologická problematika diagnostiky TSC a rizika časných manifestací epilepsie [10,18,24]. TSC je stanovena asi u 50 % dětí se solitárním CR a zhruba u 90 % dětí s nálezem vícečetných CR [3,10,22]. Také v naší studii jasně převažuje nález TSC u pacientů s vícečetnými CR.

Epilepsie se rozvíjí u 70–92 % jedinců s TSC [3,20,24], přičemž u 75 % z nich pak do 1 roku věku [24]. Tato zjištění odpovídají i datům z našeho souboru, v němž jsme navíc zaznamenali dvě období nástupu záchvatů – mezi novorozenečským obdobím a 6. měsícem věku a dále mezi 15.–21. měsícem života. Časná manifestace epilepsie, vč. výskytu infantilních spasmů, může být provázena rozvojem epileptické encefalopatie, která významně přispívá k nepříznivému neuro-vývojovému profilu [12,19,20,22]. Studie EPISTOP prokázala signifikantně delší interval do nástupu klinických záchvatů při zahájení protizáchvatové terapie již při nález EA na EEG a zároveň potvrdila trend příznivějšího psychomotorického vývoje u takto preventivně léčených dětí. V souladu s těmito poznatky také my uplatňujeme časně zahájení léčby na základě EEG nálezů jako standardní klinický postup u pacientů s TSC (tab. 2).

Lékem volby je VGB v doporučené dávce 100 mg/kg/den [18,22] až 150 mg/kg/den [9,20,22,26]. Navýšení VGB do cílové dávky je rychlé (během týdne), po dobu navyšování dávky VGB většinou podáváme kontinuálně midazolam.

V rámci týmu zaměřeného na péči o pacienty s CR je významná dobrá spolupráce kardiologa, který provádí fetální echokardiografii a dětského neurologa, který rodiče informuje o důvodech a smyslu dalšího postupu. Je doporučena možnost fetální MR mozku plodu a stanovit tak dg. TSC prenatálně a zároveň zhodnotit strukturální změny mozku [25]. Doporučujeme porod v zařízení, které má k dispozici dětského kardiologa, dětského neurologa a neonatologickou JIP.

Prenatální stanovení TSC je možné také z amniocentézy s molekulárně genetickým vyšetřením zaměřeným na geny *TSC1* a *TSC2*. Za nevýhodu lze považovat riziko falešně negativního výsledku u 10–15 % případů [9,10]. U všech dětí s CR je v novorozenečském věku

proveden transfontanelární UZ mozku ke zhodnocení šíře komor a zhodnocení základní anatomie mozku. Z hlediska diagnózy TSC ale transfontanelární UZ mozku bývá falešně negativní [17]. U všech dětí s CR provádíme do 4 měsíců věku první postnatální MR mozku, která mimo jiné může ukázat významné dysplastické změny kolem některých z tuberů – často později epileptogenně aktivní [21,23,24]. To může mít později význam při přípravě epileptochirurgického výkonu v případě refrakterní epilepsie [27–29].

V prvních šesti měsících života jsou neurologické kontroly s EEG prováděny jednou měsíčně. Pro pacienta je to zásadní období, kdy se nejčastěji manifestuje epilepsie a kdy začínáme podávat terapii VGB již při nález významné EA na EEG [20,22].

Součástí spektra vyšetření v novorozenečském věku jsou kardiologické vyšetření s EKG a echokardiografií a také UZ vyšetření ledvin a jater, vyšetření genetikem a oftalmologem. CR mohou být hemodynamicky významné s nutností kardiologické operace. U hemodynamicky významných, ale inoperabilních CR, je metodou volby podání m-TOR (mammalian target of rapamycin) inhibitorů – everolimu [30] nebo sirolimu [31]. Současně se počítá s biologickou charakteristikou CR, které (třebaže se jedná o nádory) do konce batolecího věku většinou spontánně regredují [3,31] (obr. 2). Významným kardiologickým rizikem jsou arytmie až charakteru Wolffa-Parkinsonova-Whiteova syndromu [32].

Na UZ ledvin a jater bývá jen vzácně nález kongenitální polycystózy ledvin. U polycystózy ledvin předpokládáme TSC2 a do časně péče o pacienty s TSC jsou tak zapojeni také nefrologové [33].

Závěr

Předložená studie navrhuje metodiku postupu při časně diagnostice TSC s cílem zdůraznit význam CR jako nejčasnějšího diagnostického příznaku TSC a nutnost spolupráce porodníků, neonatologů, dětských kardiologů a dětských neurologů již prenatálně a perinatálně. Vyšetření plodu, novorozence nebo malého kojence s nálezem CR je významné pro možnost časně diagnostiky TSC a časně záchytu rozvoje epilepsie. Cílem časně diagnostiky a terapie epilepsie je snížení rizika rozvoje epileptické encefalopatie u dětí s TSC. Součástí metodiky je také časně zahájení terapie, kdy léčba VGB může být u novorozence nebo kojence s TSC zahájena již při nález významné EA na EEG. Cílem této práce je seznámit širokou odbor-

nou veřejnost s péčí o pacienty s CR a s časovou diagnostikou TSC (tab. 2).

Etické aspekty

Studie nepodléhá schválení etickou komisí, pacienti podepsali souhlas s diagnostickým a léčebným procesem.

Konflikt zájmů

Autoři předkládané práce prohlašují, že v souvislosti s tématem, vznikem a publikací tohoto článku nemají žádný střet zájmů.

Literatura

- Bourneville DM. Sclérose tubéreuse des circonvolutions cérébrales: idiotie et épilepsie hémiplegique. *Arch Neurol (Paris)* 1880; 1: 81–91.
- Crino PB, Nathanson KL, Henske EP. The tuberous sclerosis complex. *N Engl J Med* 2006; 355(13): 1345–1356. doi: 10.1056/NEJMra055323.
- Curatolo P, Bombardieri R, Jozwiak S. Tuberous sclerosis. *Lancet* 2008; 372(9639): 657–668. doi: 10.1016/S0140-6736(08)61279-9.
- Osborne JP, Fryer A, Webb D. Epidemiology of tuberous sclerosis. *Ann N Y Acad Sci* 1991; 615: 125–127. doi: 10.1111/j.1749-6632.1991.tb37766.x.
- Orphanet Report Series. Prevalence of rare diseases: bibliographic data. January 2021; Number 1. [online]. Dostupné z: http://www.orpha.net/orphacom/cahiers/does/GB/Prevalence_of_rare_diseases_by_diseases.pdf
- Kingswood Ch, Bolton P, Crawford P et al. The clinical profile of tuberous sclerosis complex (TSC) in the Clinical Practice Research Datalink (CPRD). *Eur J Paediatr Neurol* 2016; 20(2): 296–308. doi: 10.1016/j.ejpn.2016.01.009.
- Lorenzo J, Ribeiro CI, Belo RR et al. Kidney disease in tuberous sclerosis complex: a single-center experience. *Port J Nephrol Hypert* 2020; 34(3): 147–149.
- DiMario FJ Jr. Tuberous sclerosis. National Organization for Rare Disorders (NORD) 2020. [online]. Dostupné z: <https://rarediseases.org/rare-diseases/tuberous-sclerosis/>
- Slowinska M, Jozwiak S, Peron A et al. Early diagnosis of tuberous sclerosis complex: a race against time. How to make the diagnosis before seizures? *Orphanet J Rare Dis* 2018; 13(1): 25. doi: 10.1186/s13023-018-0764-z.
- Northrup H, Aronow ME, Bebin EM et al. International tuberous sclerosis complex diagnostic criteria and surveillance and management recommendations. *Pediatr Neurol* 2021; 123: 50–66. doi: 10.1016/j.pediatrneurol.2021.07.011.
- Mizuguchi M, Ohsawa M, Kashii H et al. Brain symptoms of tuberous sclerosis complex: pathogenesis and treatment. *Int J Mol Sci* 2021; 22(13): 6677. doi: 10.3390/ijms22136677.
- Aronica E, Specchio N, Luinenburg MJ et al. Epileptogenesis in tuberous sclerosis complex-related developmental and epileptic encephalopathy. *Brain* 2023; 146(7): 2694–2710. doi: 10.1093/brain/awad048.
- Roach ES, Gomez MR, Northrup H. Tuberous sclerosis complex consensus conference: revised clinical diagnostic criteria. *J Child Neurol* 1998; 13(12): 624–628. doi: 10.1177/08830738980130100601.
- Krueger DA, Northrup H, International Tuberous Sclerosis Complex Consensus Group. Tuberous sclerosis complex surveillance and management: recommendations of the 2012 International Tuberous Sclerosis Complex Consensus Conference. *Pediatr Neurol* 2013; 49(4): 255–265. doi: 10.1016/j.pediatrneurol.2013.08.002.
- Mustafa HJ, Javinani A, Morning ML et al. Characteristics and outcomes of fetal cardiac rhabdomyoma with or without mTOR inhibitors: a systematic review and meta-analysis. *Prenat Diagn* 2024; 44: 1251–1267. doi: 10.1002/pd.6640.
- Chao AS, Chao A, Wang TH et al. Outcome of antenatally diagnosed cardiac rhabdomyoma: case series and a meta-analysis. *Ultrasound Obstet Gynecol* 2008; 31(3): 289–295. doi: 10.1002/uog.5264.
- Petrak B, Cerny M, Chaloupecky V et al. Signification of the long-time follow-up of children with congenital cardiac rhabdomyomas for the early diagnosis of tuberous sclerosis [abstract]. *Eur J Paediatr Neurol* 2009; 13(Suppl 1): S37–S38. doi: 10.1016/S1090-3798(09)70092-0.
- Petrák B, Gabera A, Filipová H et al. Tuberózní skleróza u dětí sledovaných od novorozeneckého věku pro prenatální nálezy rhabdomyomů srdce – dvě kazuistiky. *Cesk Slov Neurol N* 2013; 76/109(6): 763–768.
- Benova B, Petrak B, Kyncl M et al. Early predictors of clinical and mental outcome in tuberous sclerosis complex: a prospective study. *Eur J Paediatr Neurol* 2018; 22(4): 632–641. doi: 10.1016/j.ejpn.2018.03.001.
- Kotulska K, Kwiatkowski DJ, Curatolo P et al. Prevention of epilepsy in infants with tuberous sclerosis complex in the EPISSTOP trial. *Ann Neurol* 2021; 89(2): 304–314. doi: 10.1002/ana.25956.
- Holubová Z, Profantová N, Kynčl M. Vizuální hodnocení obrazů strukturálního MR zobrazení v rámci epileptologie. *Ces Radiol* 2023; 77(2): 87–93.
- Jozwiak S, Kotulska K, Wong M et al. Modifying genetic epilepsies: results from studies on tuberous sclerosis complex. *Neuropharmacology* 2020; 166: 107908. doi: 10.1016/j.neuropharm.2019.107908.
- Hulshof HM, Benova B, Krsek P et al. The epileptogenic zone in children with tuberous sclerosis complex is characterized by prominent features of focal cortical dysplasia. *Epilepsia Open* 2021; 6(3): 663–671. doi: 10.1002/epi4.12529.
- Hulshof HM, Kuijff HJ, Kotulska K et al. Association of early MRI characteristics with subsequent epilepsy and neurodevelopmental outcomes in children with tuberous sclerosis complex. *Neurology* 2022; 98(12): e1216–e1225. doi: 10.1212/WNL.0000000000000027.
- Kotulska K, Borkowska J, Manderla M et al. Congenital subependymal giant cell astrocytomas in patients with tuberous sclerosis complex. *Childs Nerv Syst* 2014; 30(12): 2037–2042. doi: 10.1007/s00381-014-2555-8.
- Hussain SA, Schmid E, Peters JM et al. High vigabatrin dosage is associated with lower risk of infantile spasms relapse among children with tuberous sclerosis complex. *Epilepsia Res* 2018; 145: 170–174. doi: 10.1016/j.epilepsres.2018.09.016.
- Kudr M, Janca R, Jahodova A et al. Epilepsy surgery in children with opercularoinsular epilepsy: results of a large unicentric cohort. *Epilepsia* 2025; 66(2): 444–457. doi: 10.1111/epi.18185.
- Grayson LE, Peters JM, McPherson T et al. Pilot study of neurodevelopmental impact of early epilepsy surgery in tuberous sclerosis complex. *Pediatr Neurol* 2020; 109: 39–46. doi: 10.1016/j.pediatrneurol.2020.03.005.
- Vannicola C, Tassi L, Barba C et al. Seizure outcome after epilepsy surgery in tuberous sclerosis complex: results and analysis of predictors from a multicenter study. *J Neurol Sci* 2021; 427: 117506. doi: 10.1016/j.jns.2021.117506.
- Tiberio D, Franz DN, Phillips JR. Regression of a cardiac rhabdomyoma in a patient receiving everolimus. *Pediatrics* 2011; 127(5): e1335–e1337. doi: 10.1542/peds.2010-2910.
- Chen XQ, Wang YY, Zhang MN et al. Sirolimus can increase the disappearance rate of cardiac rhabdomyomas associated with tuberous sclerosis: a prospective cohort and self-controlled case series study. *J Pediatr* 2021; 233: 150–155. doi: 10.1016/j.jpeds.2021.02.040.
- O'Callaghan FJK, Clarke AC, Joffe H et al. Tuberous sclerosis complex and Wolff-Parkinson-White syndrome. *Arch Dis Child* 1998; 78(2): 159–162. doi: 10.1136/adc.78.2.159.
- Sekine A, Hidaka S, Moriyama T et al. Cystic kidney diseases that require a differential diagnosis from autosomal dominant polycystic kidney disease (ADPKD). *J Clin Med* 2022; 11(21): 6528. doi: 10.3390/jcm11216528.

Impakt faktor časopisu Česká a slovenská neurologie a neurochirurgie pro rok 2024 činí **0,4**.