

Embolizace střední meningeální tepny v léčbě chronického subdurálního hematomu – zkušenosti jednoho centra

Embolization of the middle meningeal artery as a treatment of chronic subdural hematoma – a single-center experience

Souhrn

Úvod: Chronický subdurální hematom (chSDH) je téměř nejčastější neurochirurgickou diagnózou. Zejména se stárnutím populace a užíváním protidestičkové a antikoagulační léčby těchto případů přibývá. Operační řešení v podobě nártu je relativně jednoduchá a efektivní metoda léčby. I přes úspěch primární terapie dochází k nárůstu recidivy chSDH. V poslední době se stávají trendem miniinvasivní zákroky. Endovaskulární embolizace střední meningeální tepny (middle meningeal artery; MMA) je relativně nová a ve světě nyní často využívaná terapeutická modalita. *Metodika:* V naší práci prezentujeme soubor pacientů ošetřených embolizací MMA s či bez trepanace. *Výsledky:* Celkově jsme do souboru zařadili 40 pacientů s chSDH – recidivujícím a primárním. U 97,5 % pacientů jsme po embolizaci MMA dosáhli kompletní regrese nálezu, jeden pacient byl i přes provedení embolizace znovu hospitalizován pro další recidivu. U tří pacientů byla embolizace MMA použita jako primární a jediná terapie chSDH. *Závěr:* Embolizaci MMA lze použít jako jedinou nebo doplňkovou léčbu recidivy chSDH. Lze jí též využít u pacientů, kteří nejsou vhodnými kandidáty na trepanaci z důvodu dalších komorbidit. Embolizace MMA se při dodržení pravidel endovaskulární terapie jeví jako bezpečné a relativně jednoduché řešení recidiv chSDH.

Abstract

Introduction: Chronic subdural hematoma (CSDH) is almost the most frequent neurosurgical diagnosis. In particular, with an aging population and the use of antiplatelet and anticoagulant therapy, these cases are on the rise. Surgical treatment, usually managed by simple burr-hole evacuation is a relatively simple and effective method of treatment. Despite the successful primary surgery, there is an increase in CSDH recurrence. Recently, minimally invasive procedures have become a trend. Endovascular embolization of the middle meningeal artery (MMA) is a relatively new and now in the world frequently used therapeutic modality. *Methods:* We present a series of patients treated with MMA embolization with or without trepanation. *Results:* Our cohort includes forty patients with CSDH – recurrent and primary. In 97.5% patients, we achieved complete resolution of CSDH after MMA embolization, one patient was re-hospitalized for another recurrence despite embolization. In three patients, MMA embolization was used as a primary and single treatment for CSDH. *Conclusion:* MMA embolization can be used as a single or additional treatment for CSDH recurrence. It can also be used in patients who are not suitable candidates for trepanation due to other comorbidities. MMA embolization appears to be a safe and relatively simple management of recurrences of CSDH, when the rules of endovascular treatment are followed.

Úvod

Chronický subdurální hematom (chSDH) patří mezi téměř nejčastější neurochirurgickou diagnózu [1–3]. Je spojen, zejména

u starší populace, s výraznou morbiditou a mortalitou 4, respektive 11 % [4]. Incidence je uváděna 14/100 000 [5], 17–20/100 000 [2], u pacientů nad 65 let je incidence až

58,1/100 000 [6]. V dalších letech je předpokládán až dvojnásobný nárůst chSDH vzhledem ke stárnutí populace [1,4] a v roce 2030 bude pravděpodobně nejčastější neu-

Redakční rada potvrzuje, že rukopis práce splnil ICMJE kritéria pro publikace zasílané do biomedicínských časopisů.

The Editorial Board declares that the manuscript met the ICMJE "uniform requirements" for biomedical papers.

**B. Musilová¹, D. Měšťan², K. Hes³,
R. Klus³, P. Mašek³, J. Sova³,
J. Fiedler^{2,4}**

¹ Neurochirurgické oddělení,
Krajská nemocnice Liberec, a.s.

² Neurochirurgické oddělení,
Nemocnice České Budějovice, a.s.

³ Radiologické oddělení,
Nemocnice České Budějovice, a.s.

⁴ Neurochirurgická klinika
LF MU a FN Brno



doc. MUDr. Jiří Fiedler, Ph.D., MBA
Neurochirurgické oddělení
Nemocnice České Budějovice
B. Němcové 585 /54
370 01 České Budějovice
e-mail: drfiedlerjiri@gmail.com

Přijato k recenzi: 13. 5. 2025

Přijato do tisku: 2. 10. 2025

Klíčová slova

chronický subdurální hematom –
embolizace – střední meningeální tepna

Key words

chronic subdural hematoma –
embolization – middle meningeal artery

rochirurgickou diagnózou [7]. K vyššímu výskytu též přispívá, ne vždy zcela správně indikované užívání protidestičkové či anti-koagulační léčby [1,8].

Vzhledem k nárůstu incidence, značné morbiditě a mortalitě je třeba optimalizovat léčbu chSDH. Rychlou a efektivní metodou léčby je provedení trepanace – jeden či dva návrty v lokální anestezii. Přestože je metoda nejčastěji využívána, v některých případech není sufficientní. Během trepanace nejsme většinou schopni rozrušit neovaskularizované membrány zodpovědné za recidivu chSDH, která je v 11,7–28 % [1], některé studie uvádějí až 37 % [9,10]. Cílem embolizace střední meningeální tepny (middle meningeal artery; MMA) je devaskularizace drobných kapilárních sítí, které jsou zodpovědné za neovaskularizaci membrán chSDH, a tím předcházet dalším recidivám [1,6].

V práci uvádíme naše zkušenosti s touto metodou. Celkově proběhla embolizace u 40 pacientů – 37 pacientů mělo recidivu chSDH, u tří pacientů jsme využili embolizaci MMA jako primární a jedinou terapii.

Metody

Do našeho souboru jsme zařadili všechny pacienty s recidivou chSDH od roku 2020 do roku 2024, u tří pacientů byla provedena embolizace v rámci terapie primárního chSDH. U všech pacientů proběhla embolizace MMA, u některých spojená s dalším návrtem dle klinického stavu a přesunu středočárových struktur. V případě chirurgického řešení jsme využívali většinou původní návrty, eventuálně provedli další. Pacienti po druhé trepanaci a embolizaci měli 1. den po výkonu kontrolní CT mozku nativní, u pacientů pouze embolizovaných v dobrém klinickém stavu brzká zobrazovací kontrola neproběhla. U všech pacientů jsme zpracovali následující data – věk, užívání protidestičkové či antikoagulační léčby, periprocedurální komplikace a výsledný klinický stav a grafický nálezu.

V rámci dalšího sledování jsme všechny pacienty pozvali na klinickou a zobrazovací kontrolu do naší ambulance po 4 měsících od výkonu. Tento časový odstup se nám ukázal jako optimální vzhledem k většinové regresi nálezu a minimalizaci opakovaného vystavení pacientů radiačnímu záření.

Embolizace MMA

Embolizace je nejčastěji prováděna přístupem přes arteria femoralis communis z třísla zavedením 6F instrumentaria. MMA je větvi a. maxillaris, která je větvi a. carotis

externa (ACE). Přes foramen spinosum vstupuje MMA do lebky, probíhá v epidurálním prostoru a podílí se na zásobení tvrdé pleny a kalvy spolu s výrazně menší a. meningea anterior a a. meningea posterior. MMA se intrakraniálně větví na frontální a parietální větve. Pro bezpečné provedení embolizace je důležité zobrazit případné kolaterály a anastomózy MMA. Drobné větve odstupující v okolí f. spinosum mohou anastomózovat či přímo zásobovat vasa nervorum pro V. a VII. hlavový nerv. Proto je při embolizaci vždy nutné zavést mikrokater distálně za f. spinosum, abychom se vyhnuli případnému poškození těchto hlavových nervů. Další důležitou skupinou jsou kolaterály do povodí a. ophthalmica. Ve vzácných případech mohou dokonce celá MMA nebo její větve odstupovat aberantně za a. ophthalmica. Tyto varianty pak zcela znemožňují nebo značně omezují embolizaci MMA. Z důvodu výše popsaných anastomóz a variet je vždy před začátkem embolizace doporučeno provést přehlednou angiografii povodí vnitřní karotické tepny (ACI) a ACE [11]. Za odstup ACE se zavádí 6F vodící katestr, např. Envoy 6F (Cerenovus, Irvine, CA, USA). Odstup MMA se sonduje pomocí mikrovodičů, např. Synchro, a mikrokaterů, např. Excelsior SL-10 (obojí Stryker Neurovascular, Portage, MI, USA). Po proniknutí nad f. spinosum se provádí DSA, kde se typicky pro chSDH zobrazuje „capillary blush“ – opacifikace membrán [12,13]. Nebyl prokázán rozdíl mezi tekutým embolizačním materiálem a partikulami [8]. Z toho vyplývá, že výběr optimálního embolizačního materiálu je tedy v rukou intervenčního radiologa, dán jeho zkušenostmi. Kan et al. ve své práci provedli embolizaci u 154 pacientů, v 70,2 % použili partikule, ve 25,3 % tekutá činidla, neprokázali statisticky významný rozdíl v celkovém výsledku [8]. Embolizace obou větví MMA – přední i zadní – je spojena s větší pravděpodobností regrese hematomu než embolizace pouze jedné z větví [14], 76 vs. 33 % [15]. Dle dostupných zdrojů byly k embolizaci nejčastěji použity polyvinylalkoholové částice, např. Contour (Boston Scientific, Marlborough, MA, USA). Nejčastější použitá velikost částic je 150–250 mikronů. U této velikosti se předpokládá optimální distální penetrace, zároveň tato velikost částic znemožňuje nechtěnou embolizaci drobných kolaterál vč. vasa nervorum, které mají menší průměr [8]. Jiným pevným embolizačním materiálem jsou kompresibilní částice Embosphere (Merit Medical, South Jordan, UT, USA). Při použití tekutého em-

bolizačního činidla N-butyl 2-kyanoakrylátu (NBCA, Histoacryl) (B. Braun, Melsungen, Německo) se doporučuje ředění 1 : 5 v kombinaci s Lipiodolem (Guerbet, Villepinte, Francie). Použití neadhezivních embolizačních činidel, např. Onyx 18 a 34 (Medtronic, Dublin, Irsko) a Squid (Balt, Montmorency, Francie), je pro pacienta značně bolestivé, nelze je tedy použít bez celkové anestezie. K jejich aplikaci je třeba použít dimethylsulfoxidu kompatibilní mikrokater, např. Sonic (Balt, Montmorency, Francie) [16,17]. Při použití těchto činidel hrozí, že vzhledem k jejich výborné distální penetraci dojde k uzavření drobných nezobrazitelných kolaterál.

Výsledky

Do studie jsme zařadili celkem 40 pacientů, 37 pacientů bylo rehospitalizováno pro recidivu chSDH, u 3 pacientů jsme využili embolizaci MMA jako iniciální terapii primárního chSDH.

Průměrný věk byl 58 let, u všech pacientů se jednalo o úrazový chSDH. Protidestičkové léky mělo v anamnéze 6 pacientů (15 %) a antikoagulantia 12 pacientů (30 %).

Z celého souboru pacientů celkem 29 (72,5 %) podstoupilo iniciálně trepanaci, při rehospitalizaci pro recidivu další trepanaci a embolizaci příslušné MMA. Osm pacientů (20 %) jsme primárně trepanovali a při recidivě pouze embolizovali. U těchto pacientů se jednalo o symptomatickou recidivu s velmi malým grafickým nálezu. Tři pacienti (7,5 %) byli primárně pouze embolizováni. Jednalo se o dva symptomatické pacienty s drobným grafickým nálezu a u jedné pacientky bylo rizikové vysazení antikoagulační léčby na operační výkon.

V rámci dalšího sledování proběhla po 4 měsících klinická a grafická kontrola. Osm pacientů (20 %) mělo na zobrazení CT přítomné drobné, zcela asymptomatické reziduum do maximálně šíře 2 mm, u 28 pacientů (70 %) došlo k celkové regresi nálezu (na nativní CT došlo k úplné resorpci SDH). Jeden pacient bohužel v tomto mezidobí zemřel na plicní embolizaci. Zbylí dva pacienti budou mít kontrolu v následujících měsících. Jeden pacient byl i přes provedení opakované trepanace a embolizace znovu hospitalizován pro další, tedy druhou recidivu. Z celého souboru tedy u jednoho pacienta (2,5 %) embolizace MMA selhala v rámci prevence další recidivy.

Stran klinického stavu dva pacienti (5 %) mají nadále stacionární lehkou monoparézu, ostatní pacienti jsou bez zjevného neu-

rologického deficitu. Subjektivně téměř polovina pacientů udává bolest hlavy (42,5 %), která ale není trvalá a je řešitelná běžnými analgetiky.

V rámci periprocedurálních komplikací jsme u tří pacientů ihned po embolizaci MMA pozorovali přechodně kontrolaterální parézu končetin. Všichni tito pacienti absolvovali CT iktový protokol bez průkazu ischemie i EEG vyšetření k vyloučení epileptického záchvatu. U dvou pacientů došlo k úplné úpravě klinického stavu, u posledního pacienta byl stav uzavřen jako možný status epilepticus a pacient nyní chronicky užívá antiepileptika.

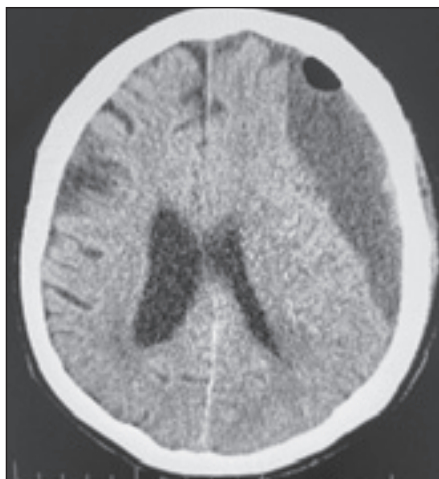
Na obr. 1 je nativní CT mozku u pacienta, kterého jsme hospitalizovali pro recidivu chSDH. Pacient podstoupil druhou chirurgickou evakuaci a embolizaci MMA. Na obr. 2 je výsledný stav při grafické kontrole po 4 měsících – patrná úplná resorbce hematomu.

Obrázek 3 ilustruje pacienta, který měl malý, téměř asymptomatický (bolest hlavy) nálezh chSDH na levé straně. Pacient byl léčen pouze embolizací MMA, na obr. 4 je výsledek po 4 měsících při grafické kontrole. Opět je patrná úplná resorbce hematomu.

Diskuze

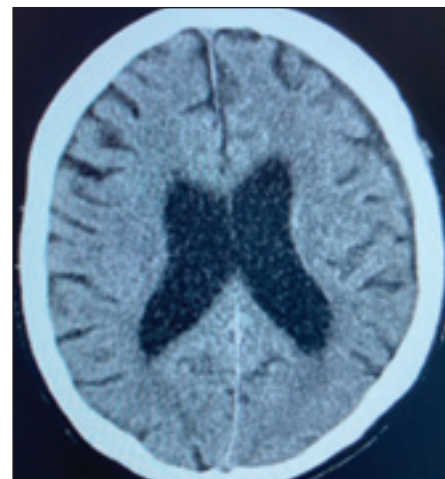
Nejčastější příčinou chSDH je úraz, často ve spojení s užíváním protidestickové či antikoagulační léčby. Iniciálně jsou pacienti většinou asymptomatictí, jelikož se jedná o menší trauma. Dochází však k poranění drobných kortikálních tepének či přemosťujících žil [3]. V průběhu dalších 3–4 týdnů dochází k postupnému hromadění tekutiny v subdurálním prostoru. Vzhledem k narůstajícímu intrakraniálnímu tlaku se začínají rozvíjet i odpovídající klinické příznaky jako zmatenost, porucha řeči, parézy končetin či epileptický záchvat [18]. Problémem mohou být nespecifické příznaky, nejčastěji pokles kognitivních funkcí, což zejména u starší populace může být diagnostikováno jako nově vzniklý neurologický deficit. chSDH patří mezi reverzibilní příčinu demence, pokud je včas a správně diagnostikován a léčen [4].

Na molekulární úrovni je vznik chSDH ještě zajímavější. Patofyziologickým podkladem je vzájemná interakce buněk chronického zánětu, fibrinolýzy a angiogeneze, které se navzájem potencují. Iniciálně hematom v subdurálním prostoru prochází fibrinolýzou. Rozpadové krevní produkty následně podněcují aktivaci zánětlivé kaskády, zesílení vnitřního pouzdra tvrdé pleny a angiogenezi. Nově utvořené kapiláry, které



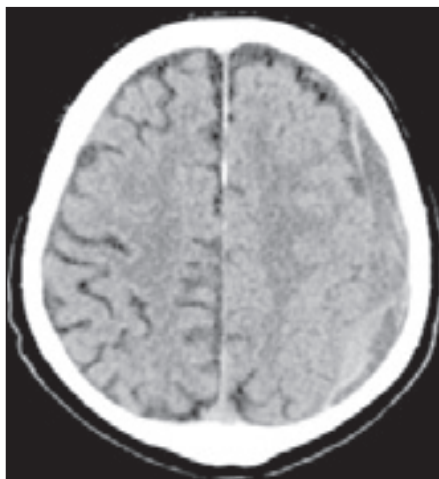
Obr. 1. Kontrolní CT mozku nativní po druhé trepanaci pro recidivu chronického subdurálního hematomu vlevo s patrným reziduem.

Fig. 1. Follow-up non-contrast CT of the brain after second trepanation for recurrence of chronic subdural hematoma on the left with a prominent residue.



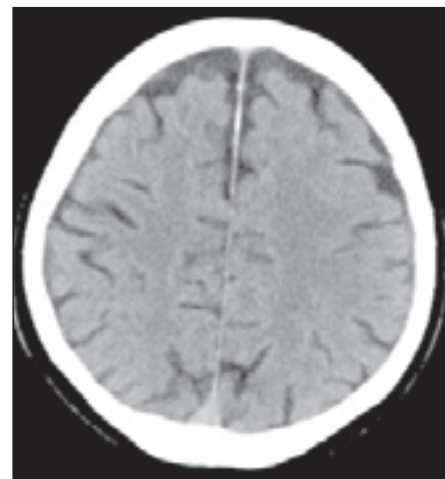
Obr. 2. Kontrolní CT mozku nativní po 4 měsících ukazuje úplnou resorbce hematomu

Fig. 2. Follow-up non-contrast CT of the brain after 4 months showing complete resolution of hematoma.



Obr. 3. CT mozku nativní s nálezem velkého chronického subdurálního hematomu vlevo.

Fig. 3. Non-contrast CT of the brain with small chronic subdural hematoma on the left side.



Obr. 4. Kontrolní CT mozku nativní 4 měsíce po embolizaci střední meningeální tepny – úplná resorbce hematomu.

Fig. 4. Follow-up non-contrast CT of the brain after 4 months after middle meningeal artery embolization – complete resolution of hematoma.

jsou drobnými větévkami MMA, nemají sufficientní cévní stěnu, a tak dochází k opakovaným mikrohemoragiím. Celý cyklus se několikrát opakuje. Výsledkem je tekutina v subdurálním prostoru s četnými pseudomembránami, které jsou pravděpodobně zodpovědné za recidivu chSDH, jelikož působí pozitivní zpětnou vazbou na celý cyklus [2,3,19]. K nárůstu tekutiny v subdurálním prostoru též přispívají vysoce permeabilní gap junctions, které jsou v nově utvořených

kapilárách [9]. Provedení trepanačního návrhu je sice rychlá a efektivní metoda, není však možné tyto pseudomembrány dokonale odstranit [2]. Na angiografických studiích bylo dokázáno, že ipsilaterální MMA má mnohem větší kalibr než kontrolaterální vzhledem k chSDH [4].

U léčby chSDH může být zvolen konzervativní postup, většinou u menších a asymptomatických nálezů. Dále sem řadíme chirurgickou léčbu a nyní nově i léčbu en-

dovaskulární. Neexistují však přesná doporučení, jak postupovat, ani kterou metodu léčby u kterého pacienta zvolit [2].

Konzervativní léčba je určena pro asymptomatické pacienty s minimálním nálezem na vyšetření CT. Pacienty sice ušetří operačního výkonu, na druhou stranu může prodloužit dobu hospitalizace a imobilizaci na lůžku. Také zvyšuje nutnost dalších vyšetření CT, tudíž vyšší radiační zátěž pro pacienta [2].

Chirurgická léčba chSDH je indikována v případech, že pacient vykazuje klinické symptomy, velikost chSDH je větší než 10 mm a přesun středočárových struktur je více než 5 mm. Ve většině případů je doporučena prostá trepanace (jeden či dva návrty) v lokální anestezii se zavedením či bez subdurálního drénu, dle zvyklostí pracoviště. U některých pacientů může být indikováno provedení větší kraniotomie v celkové anestezii [1–3]. V našem souboru byli všichni pacienti ošetřeni pouze trepanací z jednoho či dvou návrů, provedení kraniotomie v celkové anestezii využíváme na našem pracoviště zejména pro léčbu akutního subdurálního hematomu. Efekt operačního výkonu bývá okamžitý vzhledem ke zmírnění mass efektu a snížení intrakraniálního tlaku [5]. Výkon je však spjatý s běžnými operačními komplikacemi a též s relativně vysokou mírou recidivy – 10,5–18,5 % [1], některé práce uvádějí rozpětí 2–37 % [2].

Podstatou embolizace MMA je devaskularizace drobných tepének vycházejících z MMA, které jsou zodpovědné za neovaskularizaci v pseudomembránách chSDH, respektive přispívají ke vzniku recidivy chSDH [1,3,10,18]. Poprvé byla popsána autory Mandai et al. v roce 2000 [14]. Mezi výhody embolizace patří její miniinvasivita, kratší doba hospitalizace a brzká rehabilitace pacientů [3]. Také je možnost ponechat pacienty na zavedené protidestičkové léčbě, některá pracoviště provádí výkon i v případě, že pacient užívá antikoagulační léčbu [20]. Signifikantně je tak sníženo riziko ischemických komplikací v postprocedurálním období [2]. Na našem pracovišti standardně vyčkáváme s operačním výkonem dva dny od vysazení antikoagulační léčby, pokud to klinický stav pacienta umožní. V rámci protidestičkové léčby operujeme i přes její užívání. Podobně postupujeme i v rámci přípravy pacienta k embolizaci – protidestičkovou léčbu ponecháváme, antikoagulační vysazujeme minimálně na 48 h.

V literatuře najedeme různé protokoly využití embolizace MMA v léčbě chSDH [4,15].

Někteří využívají embolizaci jako samotnou léčbu či ve spojení s trepanací, u pacientů s primonálezem či u recidiv [1,3,18]. Větší studie srovnávající chirurgickou léčbu a embolizaci MMA jasně ukazují, že ve skupině embolizovaných je méně případů recidiv – 2,1 % vs. 27,7 % v chirurgické skupině [5]. Obecně literatura uvádí riziko recidivy po embolizaci 3–5 % [21]. V našem souboru byl pouze jeden pacient znovu hospitalizován pro další recidivu po embolizaci. U pacienta jsme provedli další evakuaci přes původní trepanační návr. Na další grafické kontrole byl nález příznivý, bez známek rezidua.

Kan et al. využili embolizaci MMA jako primární léčbu chSDH, dle jejich výsledků bylo u 70,8 % pacientů dosaženo zmenšení hematomu o 50 % [8]. Shotar et al. ve své práci prezentovali snížení recidivy po embolizaci MMA ze 14 na 4 % [4]. Court et al. ve svém souboru 190 pacientů ukázali regresi nálezu v 96,8 % bez periprocedurálních komplikací [6]. Metaanalýza zahrnující 902 pacientů prokázala snížení výskytu recidiv při embolizaci MMA vs. konvenční terapie 5 vs. 22 % [9]. V další studii prezentovali Joyce et al. multicentrické zkušenosti u 121 pacientů. Velikost chSDH se stabilizovala nebo zmenšila u 91 %, resp. 98 % pacientů [7]. Link et al. popsali ve svém souboru celkem 49 pacientů, z toho 42 pacientů ošetřených embolizací MMA jako primární terapií. U 91,1 % byla velikost chSDH stabilní či v regresi, pacienti tak nemuseli podstoupit operační výkon [10]. I přes mnohé studie v literatuře neexistuje prozatím žádný terapeutický algoritmus pro využití embolizace MMA [9]. Nejsou přesně stanoveny její načasování, typ embolizačního činidla, zda ji využít jako samostatnou terapii, či ve spojení s chirurgickou léčbou [21].

Většina prací uvádí velmi malý výskyt komplikací – 3,6 % [6]. Mezi ně řadíme nový neurologický deficit, rupturu MMA během výkonu nebo postprocedurální epileptický záchvat, které popsali Kan et al. [8]. U našich pacientů jsme se setkali 3x s rozvojem kontralaterální parézy, která se u dvou pacientů zcela upravila. U jednoho pacienta byl stav uzavřen jako status epilepticus a byla nasazena antiepileptická léčba. V tomto případě se pravděpodobně jednalo o kombinaci základního onemocnění (pacient léčen s pokročilou demencí) a přítomnosti chSDH. Po nasazení antiepileptické léčby je pacient bez záchvatů.

V rámci dalšího sledování pacientů jsme využívali grafické i klinické kontroly po 4 měsících.

Tato doba se nám ukázala hlavně v rámci zobrazovacích metod jako nejvýtečnější, jelikož u dřívějších kontrol bylo vždy patrné reziduum. U pacientů jsme tak snížili potřebu vyšetření opakovat a zatěžovat je další radiací.

Závěr

Embolizace MMA se ukazuje jako efektivní a bezpečná metoda v léčbě recidiv chSDH. Výhodou je její miniinvasivita spojená s včasnou rehabilitací a dimisí. V našem souboru byli k embolizaci indikováni pacienti s recidivou chSDH. U tří pacientů byla embolizace využita jako primární a jediná terapie.

Etické aspekty

Práce byla provedena ve shodě s Helsinskou deklarací z roku 1975 a jejími revizemi v letech 2004 a 2008. Práce byla schválena Etickou komisí Nemocnice České Budějovice dne 23. 5. 2025 (číslo schválení: 104/25).

Konflikt zájmů

Autoři deklarují, že v souvislosti s předmětem studie nemají žádný konflikt zájmů.

Literatura

1. Carpenter A, Rock M, Dowlati E et al. Middle meningeal artery embolisation with subdural evacuating port system for primary management of chronic subdural hematomas. *Neurosurg Rev* 2022; 45(1): 439–449. doi: 10.1007/s10143-021-01553-x.
2. Fiorella D, Arthur AS. Middle meningeal artery embolisation for the management of chronic subdural hematoma. *J Neurointerv Surg* 2019; 11(9): 912–915. doi: 10.1136/neurintsurg-2019-014730.
3. Dinc R. Featured minimally invasive therapeutic approach for chronic subdural hematoma: Embolization of middle meningeal artery – a narrative review. *Brain Circ* 2024; 10(1): 28–34. doi: 10.4103/bc.bc_65_23.
4. Shotar E, Meyblum L, Premat K et al. Middle meningeal artery embolization reduces the post-operative recurrence rate of at-risk chronic subdural hematoma. *J Neurointerv Surg* 2020; 12(12): 1209–1213. doi: 10.1136/neurintsurg-2020-016048.
5. Srivatsan A, Mohanty A, Nascimento FA et al. Middle meningeal artery embolization for chronic subdural hematoma: meta-analysis and systematic review. *World Neurosurg* 2019; 122: 613–619. doi: 10.1016/j.wneu.2018.11.167.
6. Court J, Touchette CJ, Iorio-Morin Ch et al. Embolization of the middle meningeal artery in chronic subdural hematoma — a systematic review. *Clin Neurol Neurosurg* 2019; 186: 105464. doi: 10.1016/j.clineuro.2019.105464.
7. Joyce E, Bounajem MT, Scoville J et al. Middle meningeal artery embolization treatment of nonacute subdural hematomas in the elderly: a multiinstitutional experience of 151 cases. *Neurosurg Focus* 2020; 49(4): E5. doi: 10.3171/2020.7.FOCUS20518.
8. Kan P, Maragos GA, Srivatsan A et al. Middle meningeal artery embolization for chronic subdural hematoma: a multi-center experience of 154 consecutive embolizations. *Neurosurgery* 2021; 88(2): 268–277. doi: 10.1093/neuros/nyaa379.
9. Ironside N, Nguyen C, Do Q et al. Middle meningeal artery embolization of chronic subdural hematoma: a systematic review and meta-analysis.

sis. J Neurointerv Surg 2021; 13(10): 951–957. doi: 10.1136/neurintsurg-2021-017352.

10. Link TW, Boddu S, Paine M et al. Middle meningeal artery embolization for chronic subdural hematoma: a series of 60 cases. Neurosurgery 2019; 85(6): 801–807. doi: 10.1093/neuros/nyy521.

11. Shapiro M, Walker M, Carroll KT et al. Neuroanatomy of cranial dural vessels: implications for subdural hematoma embolization. J Neurointerv Surg 2021; 13(5): 471–477. doi: 10.1136/neurintsurg-2020-016798.

12. Mandai S, Sakurai M, Matsumoto Y. Middle meningeal artery embolization for refractory chronic subdural hematoma: case report. J Neurosurg 2000; 93(4): 686–688. doi: 10.3171/jns.2000.93.4.686.

13. Link TW, Rapoport B, Paine M et al. Middle meningeal artery embolization for chronic subdural hematoma: endovascular technique and radiographic findings. Interv Neuroradiol 2018; 24(4): 455–462. doi: 10.1177/1591019918769336.

14. Catapano JS, Ducruet AF, Nguyen CL et al. Middle meningeal artery embolization for chronic subdural hematoma: an institutional technical analysis. J Neurointerv Surg 2021; 13(7): 657–660. doi: 10.1136/neurintsurg-2020-016552.

15. Ichiro N, Kotsugi M, Yokoyama S et al. Extensive roles and technical advances of middle meningeal artery embolization for chronic subdural hematoma. Neurol Med Chir (Tokyo) 2023; 63: 327–333. doi: 10.2176/jns-nmc.2023-0017.

16. National Institutes of Health. Embolization of the Middle Meningeal Artery With ONYX™ Liquid Embolic System for Subacute and Chronic Subdural Hematoma. ClinicalTrials.gov NCT04402632. [online]. Available from: <https://clinicaltrials.gov/show/NCT04402632>.

17. National Institutes of Health. The SQUID Trial for the Embolization of the Middle Meningeal Artery for Treatment of Chronic Subdural Hematoma (STEM).

ClinicalTrials.gov NCT04410146. [online]. Available from: <https://clinicaltrials.gov/show/NCT04410146>.

18. Rudy RF, Catapano JS, Ashutosh P et al. Middle meningeal artery embolization to treat chronic subdural hematoma. Stroke Vasc Interv Neurol 2022; 3(1): e000490. doi: 10.1161/SVIN.122.000490.

19. Ban SP, Hwang G, Byoun HS et al. Middle meningeal artery for chronic subdural hematoma. Radiology 2018; 286(3): 992–999. doi: 10.1148/radiol.2017170053.

20. Gomez-Paz S, Akamatsu Y, Salem MM et al. Upfront middle meningeal artery embolization for treatment of chronic subdural hematomas in patients with or without midline shift. Interv Neuroradiol 2021; 27(4): 571–576. doi: 10.1177/1591019920982816.

21. Imai N, Kato T, Ito Y et al. Timing of chronic subdural hematoma treatment affects middle meningeal artery embolization outcome. Surg Neurol Int 2024; 15: 214. doi: 10.25259/SNI_293_2024

Poděkování partnerům České neurologické společnosti

Platinový partner



Zlatý partner

abbvie

 Bristol Myers Squibb™



MagnaPharm
One Team. One Solution.

Stříbrní partneři

 Biogen.

Bronzový partner

MERCK

Partneři tematické sekce CzechNeurOnline

 NOVARTIS

abbvie

 Biogen.

 IPSEN