proLékaře.cz | 4.2.2026

doi: 10.48095/cccsnn2025391

Akutní encefalopatie u dítěte vyvolaná virem chřipky A

Acute encephalopathy in a child caused by influenza A virus

Vážená redakce,

Chřipkové viry A, B, C z rodu *Influenza*, čeledi *Orthomyxoviridae* způsobují typicky vysoce nakažlivé onemocnění dýchacích cest doprovázené horečkou, zimnicí, bolestmi hlavy, svalů a kloubů. Přenáší se kapénkovou infekcí [1]. Diagnóza bývá stanovena nejčastěji podle zhodnocení klinických příznaků. K detekci chřipkové nukleové kyseliny se využívá metoda polymerázové řetězové reakce (PCR). Léčba je většinou pouze symptomatická. V indikovaných případech je k dispozici antivirotická a imunomodulační terapie. Účinnost zatím ale není dobře zdokumentována. Z antivirotik lze použít perorálně oseltamivir, který se podává 5 dnů, při vysokém riziku komplikací a těžkém průběhu se léčba prodlužuje. Celková délka podávání však není přesně specifikována. K inhalačnímu podání je k dispozici zanamivir. K intravenózní aplikaci je určen peramivir, který se aplikuje jednorázově do 2 dnů od nástupu příznaků. Nejúčinnějším preventivním opatřením je očkování. K dispozici jsou inaktivované trivalentní nebo tetravalentní vakcíny. Chřipka je specifickým onemocněním, pro které je typická evoluce původce. Antigenní složení vakcíny je proto každoročně upravováno dle doporučení Světové zdravotnické organizace a Komise Evropského společenství. Lze očkovat již kojence od 6 měsíců věku. Cílem je 70–75% proočkovanost rizikových skupin populace [1,2]. Komplikace chřipky mohou být primární, způsobené přímým působením viru chřipky, nebo sekundární, které vyvolává bakteriální superinfekce. Rizikoví jsou zvláště pacienti s chronickým onemocněním, s imunodeficity nebo imunosupresivní medikací, obezitou. Nejčastější komplikací je zánět plic, ale postižen může být kterýkoliv systém. Časté jsou gastrointestinální potíže charakteru zvracení nebo průjmu, a to zvláště u dětí a v průběhu chřipky B. Může dojít k postižení ledvin, jater, k rozvoji trombembolické nemoci, u dětí se vzácně rozvíjí hemolyticko-uremický syndrom. Mezi kardiovaskulární komplikace patří peri-/myokarditida, sekundárně může dojít k srdečnímu selhání nebo k rozvoji akutního koronárního syndromu. Vzácně chřipka působí oční postižení, u 3 % může vzniknout neuritida zrakového nervu [1].

Neurologické komplikace jsou vzácné. Jejich diagnostika je složitá, neexistují jednoznačná ani validovaná kritéria. Klinické příznaky jsou vyjádřeny v různé tíži a bývají velmi rozmanité. MR mozku bývá pozitivní až v 62 %. Naopak virus chřipky, respektive jeho RNA, bývá v likvoru detekován zřídka a diagnostika bývá dle literatury úspěšná pouze v 16 % [3].

Neurologické postižení se častěji vyskytuje v pediatrické populaci, a to zvláště u dětí mladších 5 let [2–7]. Dle Goenka et al. je až v 81 % detekován virus chřipky A (H1N1) [8]. Zahrnují akutní, subakutní a chronické formy [2,3,5,6]. Neurologické příznaky se většinou objevují v prvních dnech chřipkového onemocnění [1]. U encefalitidy je ve 100 % vyjádřena změna stavu vědomí, mohou být přítomny křeče (80 %) nebo zvracení (25 %) [6]. Až ve třetině případů bývá onemocnění letální [5]. U 68 % pacientů může zanechat trvalé následky [8]. Postižena může být kterákoliv oblast CNS. Poškození CNS způsobuje přímé působení viru a imunopatologické procesy, které vznikají působením prozánětlivých cytokinů (interleukin-6, interleukin-10, tumor necrosis factor a další) [5,6]. Histologicky nacházíme edém, nespecifické zánětlivé změny, hemoragické a trombotické postižení cévního endotelu [2,4,5].

Nejzávažnější jednotkou je akutní encefalitida. Může probíhat fulminantně pod obrazem nekrotizující encefalopatie (ANE), s multifokálními hemoragicko-nekrotickými změnami na mozku, které se vyskytují symetricky, bilaterálně a často postihují talamy. Poprvé byla popsána v Japonsku v roce 1995 [7]. Patří sem také akutní encefalopatie s bifazickými záchvaty a pozdní restrikcí difuze na MR (AESD). Zde je typicky postižena bílá hmota subkortikálně. Klinicky se projevuje bifazickým průběhem záchvatů, na počátku onemocnění bývají prolongované febrilní paroxyzmy. Jinou formou je encefalitida/encefalopatie s reverzibilním postižením splenia. Tito pacienti mají příznivější prognózu a neurologický výsledný stav. Do spektra s chřipkou asociovaných encefalopatií patří také PRES (posterior reversible encephalopathy syndrome), který se může projevit dny i týdny po úvodních projevech virózy. Fulminantně probíhá hemoragická leukoencefalopatie (AHLE) [4,6].

Mezi subakutní postižení řadíme např. cerebelitidu, akutní diseminovanou encefalomyelitidu (ADEM), syndrom Guillain-Barrého [2,4–6]. Vzácně vzniká u dětí také např. Reyův syndrom nebo se vyvíjí narko-

Redakční rada potvrzuje, že rukopis práce splnil ICMJE kritéria pro publikace zasílané do biomedicínských časopisů.
The Editorial Board declares that the manuscript met the ICMJE "uniform requirements" for biomedical papers.

A. Nogolová[1–3]

[1] Klinika dětského lékařství FN Ostrava
[2] Dětská neurologická ambulance, Městská nemocnice Ostrava
[3] Ústav nelékařských zdravotnických studií, Fakulta veřejných politik v Opavě

MUDr. Alice Nogolová, Ph.D.
FN Ostrava
17. listopadu 1790/5
708 52 Ostrava-Poruba
e-mail: alice.nogolova@volny.cz

Přijato k recenzi: 15. 8. 2025
Přijato do tisku: 20. 11. 2025

proLékaře.cz | 4.2.2026

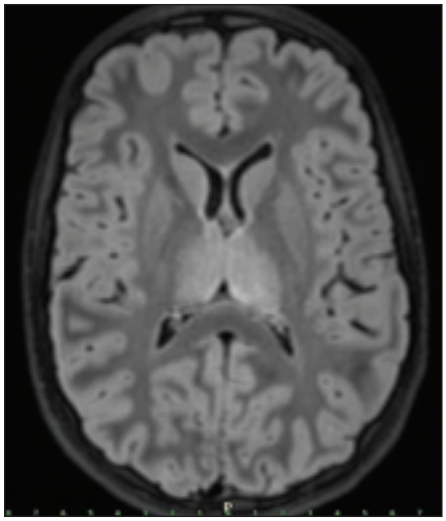

Obr. 1. MR mozku – axiální T2 FLAIR sken – na počátku onemocnění oboustranné hyperintenzní léze obou talamů, oboustranně talamy zvětšené a edematózní.

FLAIR – fluid attenuated inversion recovery

Fig. 1 Brain MRI – axial T2 FLAIR weighted image – focal hyperintense lesions bilateral in the thalamus, billateral enlargement and an edematous swollen of thalami.

FLAIR – fluid attenuated inversion recovery

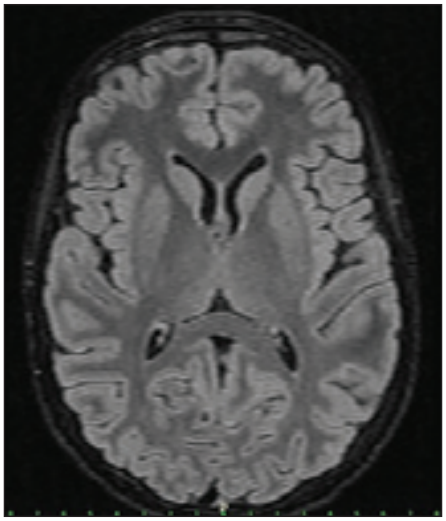

Obr. 2. MR mozku – axiální T2 FLAIR sken – kontrolní snímek za 12 dnů, výrazná regrese nálezu talamicky, diskrétní hypersignální okrsky dorzomediotalamicky bilaterálně.

FLAIR – fluid attenuated inversion recovery

Fig. 2 Brain MRI – axial T2 FLAIR weighted image – 12 days later the significant regression of the thalamic finding, discrete hypersignal areas in bilateral dorsomediothalamic regions.

FLAIR – fluid attenuated inversion recovery

lepsie [1,4]. V patogenezi těchto jednotek se současně uplatňuje také autoimunitní dysregulace a mohou být detekovány protilátky proti glutamátovým receptorům. Předpokládá se i určitá genetická predispozice, v literatuře je uváděna souvislost s patogenní variantou na chromozomu 2q v genu *RANBP2*. Tito pacienti mají častěji neuroinfekce, vč. neurologických komplikací během onemocnění chřipkou [6].

V únoru 2025 jsme hospitalizovali 17letého dosud zdravého chlapce. Očkován proti viru chřipky nebyl. Nemocný byl 6. den. Den před přijetím byl zvýšeně unavený a týž den v noci byl doma nalezen v bezvědomí. U chlapce při přijetí dominovala těžká porucha vědomí (Glasgow Coma Scale 5), křeče neměl. CT vč. CTA mozku neprokázalo patologii. V krevním obraze byla leukopenie, iontogram, renální i hepatální parametry byly v normě, zánětlivé markery byly negativní. Toxikologické vyšetření bylo negativní. Hemokultura byla negativní. Vyšetření SARS-CoV-2 bylo negativní. Ze vzorků z dýchacích cest byla pozitivní influenza A H1N1 (PCR). Cytologické vyšetření likvoru bylo v normě, biochemicky hyperproteinorhachie 0,728 g/l, laktát byl nízký. Bakteriologické a virologické vyšetření bylo následně negativní. Diferenciálně diagnosticky jsme zvažovali také autoimunitní etiologii, která ale nebyla neprokázána. Na MR + MRA bylo popsáno oboustranné postižení talamů (obr. 1).

Klinický stav jsme vyhodnotili jako akutní encefalopatii při onemocnění chřipkou A. Chlapec byl naveden na neagresivní ventilační režim. Pro závažný stav a nejasnou diagnózu v úvodu hospitalizace byla do výsledků kultivačních vyšetření ordinována antibiotika (ceftriaxon v jedné dávce) a aciclovir. Oseltamivir byl podáván do nazogastrické sondy po dobu 10 dnů, současně chlapec dostal pulzy metylprednisolonu (5× 1 g). Pro závažný průběh byly aplikovány imunoglobuliny v celkové dávce 2 g/kg.

Umělá plicní ventilace byla ukončena za 132 h. Přes závažný vstupní klinický nález došlo k rychlému zlepšení neurologického nálezu. Kontrolní MR mozku, provedená s odstupem 12 dnů, prokázala významnou regresi nálezu, přetrvávaly jen mírné hypersignální okrsky dorzomediotalamicky oboustranně, v difuzí váženém obrazu bez patologické restrikce difuze (obr. 2). EEG bylo provedeno 7. den hospitalizace s nálezem lehké difuzní nespecifické abnormity.

Chlapec byl propuštěn 13. den. V neurologickém nálezu byly popsány pozitivní pyramidová symptomatologie na dolních končetinách, ale bez motorického deficitu, a mírný inhibiční psychoorganický syndrom. Šest týdnů po propuštění nastoupil zpět na gymnázium.

I když virus chřipky není typickým neurotropním virem, je nutné na neurologické komplikace pomýšlet. Časná diagnostika onemocnění a zvolený postup vedl k výbornému klinickému výsledku, i když jednoznačná doporučení pro terapii chybí.

Konflikt zájmů

Autoři deklarují, že v souvislosti s předmětem studie nemají žádný konflikt zájmů.

Literatura

1. Novotný P, Hedlová D. Chřipka a její komplikace. Med praxi 2020; 17(1): 13–17.

2. Petroušová L, Rožnovský L, Mrázek J et al. Akutní encefalitida vyvolaná virem chřipky B – kazuistika. Cesk Slov Neurol N 2013; 76/109(4): 515–517..

3. Meijer WJ, Linn FHH, Wensing AMJ et al. Acute ifluenza virus-associated encephalitis and encephalopathy in adults: a challenging diagnosis. JMM Case Rep 2016; 3(6): 10.1099/jmmcr.0.005076..

4. Sellers SA, Hagan RS, Hayden FG et al. The hidden burden of influenza: a review of the extra-pulmonary complications of influenza infection. Influenza Other Respir Viruses 2017; 11(5): 372–393. doi: 10.1111/irv.12470.

5. Morishima T, Togashi T, Yokota S et al. Encephalitis and encephalopathy associated with an influenza epidemic in Japan. Clin Infect Dis 2002; 35(5): 512–517. doi: 10.1086/341407.

6. Akins PT, Belko J, Uyeki TM et al. H1N1 Encephalitis with malignant edema and review of neurologic complications from influenza. Neurocrit Care 2010; 13(3): 396–406. doi: 10.1007/s12028-010-9436-0.

7. Dou YC, Li YQ. Influenza a H3N2-associated meningoencephalitis in an older adult with viral RNA in cerebrospinal fluid: case report. Front Neurol 2022; 13: 874078. doi: 10.3389/fneur.2022.874078.

8. Goenka A, Michael BD, Ledger E et al. Neurological manifestations of influenza infection in children and adults: results of a national British surveillance study. Clin Infect Dis 2014; 58(6): 775–784. doi: 10.1093/cid/cit922.