proLékaře.cz | 18.8.2025

Chiariho malformace: vlastní zkušenosti

Chiari Malformation: Own Experience

Souhrn

V práci autoři prezentují výsledky operační léčby pacientů s Chiariho malformací operovaných na neurochirurgické klinice FN Brno od roku 1998 do současnosti. Jednalo se o 13 pacientů, 11 žen a 2 muže, s průměrným věkem 52 let. Ve většině případů se jednalo o pacienty s Chiariho malformací typu I se syringomyelií či bez ní. Nejčastějšími klinickými příznaky byly ventilové bolesti hlavy, dále kmenové, mozečkové či míšní příznaky. Ve sdělení je zdůrazněna důležitost zvládnuté techniky operačního výkonu s provedením dostatečné kostěné dekomprese, durální dekomprese s plastikou tvrdé pleny a dále se zajištěním volného toku likvoru rozrušením arachnoidálních srůstů. Zlepšení klinických obtíží je dokumentováno úpravou radiologických nálezů. Autoři diskutují možné alternativy chirurgického přístupu.

Abstract

The authors have presented results of an operative therapy of patients with Chiari malformation treated at the Department of Neurosurgery in University Hospital Brno since 1998 till now. A group of 13 patients, 11 women and 2 men with the average age of 52 years, was evaluated. The most cases were patients with Chiari malformation type I with or without syringomyelia. The most common symptoms included: headaches, brainstem, cerebellar and spinal symptoms. The report has emphasized the necessity of operative technique with sufficient bone decompression, dural decompression with duroplasty and then the restoration of the normal cerebrospinal fluid circulation by releasing arachnoid adhesions. The improvement in clinical symptoms is documented by the adjustment of radiological findings. The authors have discussed various alternatives of surgical approaches.

M. Sova, M. Smrčka, V. Smrčka, G. Hanoun

Neurochirurgická klinika LF MU a FN Brno

✉ MUDr. Marek Sova
Neurochirurgická klinika FN Brno
Jihlavská 20, 62500 Brno
e-mail: msova@fnbrno.cz

Přijato k recenzi: 30. 10. 2006
Přijato do tisku: 8. 1. 2007

Klíčová slova

Chiariho malformace – syringomyelie – dekomprese

Key words

Chiari malformation – syringomyelia – decompression

Práce byla přednesena na 11. pracovních dnech chirurgie lební báze ve Dvoře Králové, 14. 9.–16. 9. 2006

proLékaře.cz | 18.8.2025

Úvod

Chiariho malformace je vrozenou vývojovou vadou s neznámou incidencí v populaci. Patří mezi tzv. malformace zadního mozku, které vznikají poruchou embryogeneze na neuromezenchymální úrovni [1]. První popis syndromu je prací glasgowského chirurga Clelanda z roku 1883. Systematický popis malformace však pochází z pera německého patologa Hanse Chiariho [2], který definoval základní klasifikaci již v roce 1896. Tato klasifikace byla vypracována na základě studií kadaverů s definicí typu I–IV. Typ I je charakterizován dislokací mozečkových tonzil do foramen occipitale magnum, přičemž délka a odstup hlavových nervů a horních míšních kořenů je normální. V případě typu II je dislokován i pons Varoli, IV. komora, mozeček, s protažením délky hlavových nervů, se šikmým průběhem horních míšních kořenů. Je častá asociace s myelomeningokélou. Typ III je možno popsat jako herniaci rhombencefala do krční encefalomyelokély. Typ IV je charakterizován cystickou dilatací IV. komory s hypoplazií cerebella, absencí pontu.

Pro klinický obraz a stanovení prognózy pacienta je nutné rozlišovat subtyp A se syringomyelií a subtyp B bez přidružené syringomyelie. Při současném pohledu na etiopatogenezi syndromu lze pak tyto malformace rozdělit do 3 odlišných skupin:

1. malformace s poklesem zadní části mozku bez přidružené rozštěpové vady – Chiari typ I, část Chiari typ II
2. malformace s rozštěpovou vadou na lumbosakrální úrovni – většina Chiari II, na okcipitální úrovni – Chiari III
3. malformace cystické – Dandy Walker komplex.

Toto klinické dělení malformace použili M. Häckel a V. Beneš ve svém rozsáhlém souborném referátu s názvem Malformace zadního mozku, který byl publikován v České a slovenské neurologii a neurochirurgii v roce 1996 [3].

Etiologie vzniku malformace není zcela jasná. Kromě poruchy embryogeneze byly během 20. století diskutovány například Gardnerova teorie mechanistická [4] či později Williamsova kraniospinálně disociační teorie [5] se zdůrazněním vlivu poruchy cirkulace mozkomíšního moku na vývoj malformace a rozvoj syringomyelie, která zásadním způsobem ovlivňuje klinický obraz a prognózu pacienta.

Klinické příznaky malformace jsou velmi variabilní a lze je dělit do 4 základních skupin: 1. příznaky nitrolební hypertenze s typickými ventilovými bolestmi hlavy; 2. míšní příznaky se spastickou kvadruparézou, sfinkterovými poruchami, syringomyelickou disociací čití; 3. mozečkové příznaky s ataxií, vertigem; 4. kmenové příznaky s parézou okohybných nervů, nystagmem. Mezi nespecifické projevy patří bolesti krční páteře, ramenou, tinnitus.

Kromě důkladného neurologického a eventuálně neurofyziologického vyšetření je zlatým standardem v diagnostice malformace provedení MRI mozku, kraniocervikálního přechodu a krční míchy. V éře před MRI byla užívána počítačová tomografie, eventuálně CT myelografie. I dnes má své místo provedení prostého RTG lbi a krční páteře pro možnost nálezu sdružených abnormit skeletu, jako jsou bazilární imprese, asimilace obratle C1, malpozice dentu či spina bifida.

Cílem práce bylo zhodnocení vlastního souboru pacientů a snaha autorů podělit se o své zkušenosti s chirurgickou léčbou této vzácné etiologické jednotky.

Soubor a metodika

Retrospektivně byl zhodnocen soubor pacientů operovaných na neurochirurgické klinice FN Brno pro Chiariho malformaci od ledna 1998 do současnosti. Celkem se jednalo o 13 pacientů s průměrným věkem 52 let. V souboru bylo 11 žen (85 %) a 2 muži (15 %). Největší podíl tvořily malformace typu I A, kterých bylo 8 (61 %). Dále I B s počtem 4 (31 %) a 1 pacientka s malformací II A (8 %). Klinické příznaky u pacientů našeho souboru zobrazuje tab. 1.

Je patrné, že v případě přítomnosti syringomyelie je klinický obraz závažnější, s míšními či kmenovými příznaky. Naopak pokud se jedná o Chiariho malformaci typu I bez přidružené syringomyelie, je dominantním příznakem ventilová bolest hlavy.

Všichni pacienti byli operováni standardně v poloze vsedě, v celkové anestezii. U všech byl proveden dekompresivní výkon v oblasti foramen occipitale magnum (dVTO). Resekce mozečkových tonzil s provedením i laminektomie C2 byla nutná v 7 případech. Ve zbylých 6 případech bylo dosaženo dostatečného uvolnění dVTO s laminektomií C1. U všech pacientů jsme provedli plastiku tvrdé pleny, vždy za použití xenograftu – náhrada Neuropatch společnosti B Braun.

Výsledky

Zhodnocení výsledku operace našich pacientů bylo provedeno v rámci ambulantních kontrol v rozmezí 1 měsíce až 9 let, nejčastěji po 2 měsících od výkonu. V případě Chiariho malformace typu I B byl efekt výkonu 100%, s úplnou úlevou od původních obtíží. U pacientů s rozvinutými míšními a kmenovými příznaky se stav upravil pouze částečně, nicméně u všech bylo subjektivní hodnocení výkonu pozitivní. Dobrých výsledků bylo dosaženo i v případě velkých syringomyelických dutin, a to bez nutnosti provedení syringosubarachnoidálních drenáží. Prosté dekompresivní výkony byly dostatečné jak ke zlepšení klinického nálezu, tak i MRI obrazu. Mortalita užité chirurgické techniky je v našem souboru nulová. Vlastní operační výkon je technicky jednoduchý, s jednou pooperační komplikací charakteru drobné kortikální mozečkové ischemie. Užití xenograftu k plastice tvrdé pleny je v našem souboru bezproblémové, bez lokálních komplikací hojení. Uvedené výsledky dokumentujeme následujícími dvěma kazuistikami.

1. kazuistika

Žena, 34 let. 3 roky trvající příznaky charakteru parestezií, dysestezií pravostranných končetin bez kořenové distribuce. Na MRI

Tab. 1. klinické příznaky v našem souboru.

	Ch I+II	Ch A	Ch B
Ventilová bolest hlavy	7	3	4
Kmenové příznaky	4	4	0
Míšní příznaky	6	6	0
Mozečkové příznaky	6	5	1

proLékaře.cz | 18.8.2025

Obr. 1. MRI vyšetření 34leté ženy s Chiariho malformací typu I A.

Obr. 3. MRI vyšetření 52leté ženy s Chiariho malformací typu I B.

Obr. 4. kontrolní MRI vyšetření s odstupem 10 měsíců od operace.

Chiariho malformace typu I A se syringomyelií Th1–Th8. Provedena dVTO, laminektomie C1, C2, resekce tonzil, plastika dura mater. Úplná úprava subjektivních potíží. Na poslední kontrole MRI kraniocervikální přechod volný, syringomyelie vymizela.

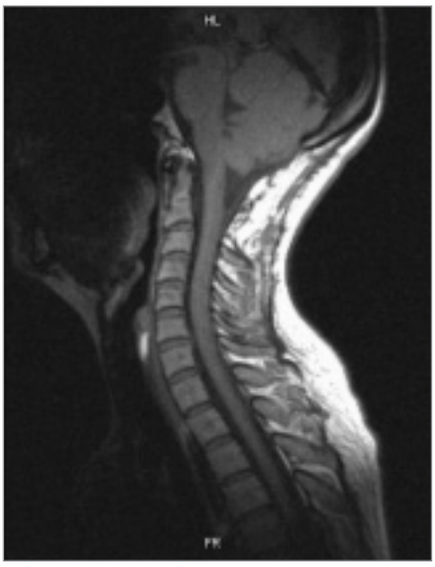

Obr. 2. Kontrolní MRI vyšetření s odstupem 9 let od operace.

2. kazuistika

Žena, 52 let. Několik let trvající obtíže charakteru ventilových bolestí hlavy. Na MRI Chiariho malformace typu I B. Provedena dVTO, laminektomie C1, plastika dura mater. Úplná úprava subjektivních obtíží. Kontrolní MRI uspokojivé, kraniocervikální přechod volný.

Diskuse

Do dnešních dnů jsou užívány 3 základní metody chirurgické léčby malformací zadního mozku. Mezi ně patří dekompresivní výkony v oblasti velkého týlního otvoru, drenážní operace syrinx a ventrikulární zkraty. V průběhu doby se upouští od drenážních operací, drenáže syrinx se užívá výběrově [6]. Spíše než při primárním výkonu se doporučuje provést drenáž syrinx při selhání prosté dekomprese. V písemnictví se objevují také práce, ve kterých se autoři snaží predikovat výsledek dekompresivního výkonu v kraniocervikálním přechodu pomocí vyšetření MRI v dynamickém protokolu cine phase contrast. V práci McGirta z The Johns Hopkins Hospital Baltimore bylo takto identifikováno 81 % patologických nálezů toku mozkomíšního moku při herniaci mozečkových tonzil 5 a více mm pod úroveň foramen magnum [7]. V této souvislosti je nutno uvést, že naše indikace operačního výkonu pro Chiariho malformaci byla založena na statickém MRI vyšetření a důkladném zhodnocení anamnézy a klinického stavu.

proLékaře.cz | 18.8.2025

Dostupnost a správná reprodukovatelnost dynamických MRI studií je v našem prostředí malá. Možnou alternativou ve vyšetřovacím algoritmu je užití likvorodynamického vyšetření, které v našem prostředí rozvinulo pražské pracoviště ÚVN Střešovice [8]. Autoři své zkušenosti shrnují v recentní práci z roku 2004, kdy jejich soubor dosahuje již 50 pacientů [9]. Za velmi důležitý fakt považujeme příliš dlouhou délku trvání příznaků do stanovení diagnózy, která činí v průměru 3,1 roku dle citace v Handbook of Neurosurgery, Greenberg [10]. V našem vlastním souboru byl tento interval v nejkratším případě půlroční, ve většině případů byl pacient správně diagnostikován až po několika letech trvání obtíží. Stran vlastní operační techniky bychom rádi zdůraznili rozsah dekomprese VTO. Kostěnná dekomprese musí zasahovat dostatečně laterálně, avšak není nutné ji rozšiřovat příliš vysoko na mozeček.

Obnovení cirkulace mozkomíšního moku rozrušením arachnoidálních srůstů s eventuální resekcí mozečkových tonzil je velmi důležitou součástí výkonu. Následné kvalitní provedení plastiky tvrdé pleny je nutností k zamezení vzniku pseudomeningokély, která se v našem souboru nevyskytla. Obdobná indikační kriteria, metodiku operační léčby a výsledky popisují ve své práci také slovenští autoři Šteňo et al [11]. K provedení plastiky tvrdé pleny avšak preferují použití autotransplantátu z fascia lata.

Závěr

Efekt operačního výkonu je vynikající v případě Chiariho malformace typu B – bez syringomyelie. V případě malformace typu A – se syringomyelií také přináší prostý dekompresivní výkon v kraniocervikálním přechodu zlepšení subjektivních obtíží a klinického neurologického nálezu. V případě rozvinutých kmenových a spinálních příznaků je úspěchem i stabilizace klinického stavu pacienta. Opakovaně sledujeme úpravu pooperačních MRI nálezů syringomyelických dutin. Nezbytným předpokladem pro provedení chirurgické léčby je však včasná diagnostika s provedením MRI. Dle možností a zkušeností pracoviště je možné do vyšetřovacího algoritmu zařadit dynamické MRI vyšetření a nebo likvorodynamické studie.

Literatura

1. Cooke RS. Chiari malformations. In: Palmer JD, editor. Neurosurgery 96. Manual of Neurosurgery. New York: Churchill Livingston 1996: 680–684.
2. Chiari H. Ueber Veränderungen des Kleinhirns infolge von Hydrocephalie des Grosshirns. Dtsch Med Wochenschr 1891; 17: 1172–1175.
3. Häckel M, Beneš V. Malformace zadního mozku 1. Přehled systematiky a etiologických teorií. Cesk Slov Neurol N 1996; 60/93(1): 21–32.
4. Gardner WJ. Hydrodynamic mechanism of syringomyelia: its relationship to myelocele. J Neurol Neurosurg Psychiat 1965; 28: 247–259.
5. Williams B. On the pathogenesis of syringomyelia: a review. J Roy Soc Med 1980; 73: 798–806.
6. Alzate JC, Kothbauer KF, Jallo GI, Epstein FJ. Treatment of Chiari I malformation in patiens with and without syringomyelia: a consecutive series of 66 cases. Neurosurg Focus 2001 Jul 15; 11(1):E3. Available from: URL: http://www.ncbi.nlm.nih.gov/entrez
7. McGirt MJ, Nimjee SM, Fuchs HE, George (TM). Relationship of cine phase-contrast magnetic resonance imaging with outcome after decompression for Chiari I malformations. Neurosurgery 2006 Jul; 59(1):140–146; discussion 140–146. Available from: URL: http://www.ncbi.nlm.nih.gov/entrez
8. Häckel M, Beneš V, Mohapl M. Metodiky měření a monitorování tlaku likvoru při indikaci chirurgického řešení malformací zadního mozku. Soubor 25 nemocných. Cesk Slov Neurol N 2002; 3: 150–159.
9. Häckel M, Beneš V. Chiariho malformace bez myelodysplázie. Zkušenosti s léčbou 50 nemocných. Cesk Slov Neurol N 2004; 5: 370–376.
10. Greenberg MS. Handbook of Neurosurgery. New York: Thieme 2001.
11. Šteňo J, Biksadský P, Matejčík V, Krist J. Chirurgické liečenie syringomyelie pri Chiariho malformácii u dospelých. Cesk Slov Neurol N 2000; 63/96(3): 162–166.

www.mhwa.cz